

Orthopädie und Unfallchirurgie *up2date*

2 · 2017

Beckengürtel und untere Extremität 3

# Traumatische und degenerative Sehnenveränderungen an Sprunggelenk und Fuß

*Jens Goronzy  
Stefan Rammelt*

VNR: 2760512017152374361

DOI: 10.1055/s-0042-112676

Orthopädie und Unfallchirurgie *up2date* 2017; 12 (02): 203–219

ISSN 1611-7859

© 2017 Georg Thieme Verlag KG

## Unter dieser Rubrik sind bereits erschienen:

**Distale Femurfrakturen** C. Bliemel, B. Bücking, S. Ruchholtz  
Heft 1/2017

**Komplexe Kniebandinstabilitäten einschließlich Luxation – Teil 2** F. Welsch, K. Köhler, J. Buckup, T. Stein Heft 6/2016

**Degenerative Erkrankungen des Vorfußes – Kleinzehengehlstellungen** D. Arbab, B. Bouillon, C. Lüring Heft 5/2016

**Komplexe Kniebandinstabilitäten einschließlich Luxation – Teil 1** F. Welsch, K. Köhler, J. Buckup, T. Stein Heft 5/2016

**Die atraumatische Hüftkopfnekrose des Erwachsenen** A. Roth, J. Beckmann, K. Bohndorf, U. Maus Heft 3/2016

**Degenerative Kniegelenkerkrankungen – Gonarthrose** P. Orth, D. Kohn, H. Madry Heft 2/2016

**Entzündliche Kniegelenkerkrankung – Gonarthrit** P. Orth, D. Kohn, K. Anagnostakos, H. Madry Heft 2/2016

**Diagnostik und Behandlung von Abrieberkrankungen in der Hüftendoprothetik** M. Müller, G. Wassilew, C. Perka  
Heft 5/2015

**Amputationen an der unteren Extremität oberhalb des Sprunggelenks** M. Beirau, I. Matthes, A. Ekkernkamp, G. Matthes  
Heft 4/2015

**Erkrankungen des Ansatzes der Achillessehne** M. Amlang, M. Luttenberger Heft 3/2015

**Biomechanik des Meniskus** L. Dürselen, M. Freutel Heft 3/2015

**Hüftgelenk – Arthrose und Arthritis** H. Bretschneider, K.-P. Günther Heft 3/2015

**Pilon-tibiale-Frakturen – aktuelle Therapiekonzepte** S. Benner, U. Schweigkofler, R. Hoffmann Heft 2/2015

**Azetabulumchirurgie** M. Perl, C. Hierholzer, A. Woltmann, A. Thannheimer, V. Bühren Heft 1/2015

**Knieschmerzen im Kindesalter** M. Oberle, T. Boeker, W. Schlickewei Heft 5/2014

**Knieschmerzen im Kindesalter** T. Boeker, M. Oberle, W. Schlickewei Heft 3/2014

**Klinische Untersuchung des Hüftgelenks und des Becken-gürtels** A. Lugeder, J. Zeichen Heft 3/2014

**Pseudarthrosen des Femurs** C. Hierholzer, M. Perl, J. Friederichs, A. Woltmann, V. Bühren Heft 2/2014

**Diagnostik des Kniegelenks** M. Heller, P. Weisser, M. Brkic, T. Vogl, A. Meurer Heft 6/2013

**Labrumläsionen des Hüftgelenkes – Möglichkeiten der arthroskopischen Behandlung** O. Steimer, M. Kusma, M. Dienst, M. Brockmeyer Heft 6/2013

**Diagnostik des Kniegelenks** M. Brkic, P. Weisser, T. Vogl, A. Meurer Heft 5/2013

**Das vordere Knieschmerzsyndrom – Teil 2: Konservative und operative Therapie** C. Becher, P. Schöttle, S. Ostermeier  
Heft 3/2013

**Revisions- und Wechselendoprothetik – Teil 2** K.-P. Günther, S. Kirschner, M. Stiehler, J. Goronzy, F. Zobel, A. Hartmann  
Heft 1/2013

**Das vordere Knieschmerzsyndrom – Teil 1: Grundlagen, Anamnese, klinische und bildgebende Untersuchung** C. Becher, S. Ostermeier, P. Schöttle Heft 1/2013

**Die Therapie der OSG-Fraktur** S. Vetter, P. Grützner, J. Franke  
Heft 6/2012

**Revisions- und Wechselendoprothetik – Teil 1** K.-P. Günther, S. Kirschner, M. Stiehler, J. Goronzy, F. Zobel, A. Hartmann  
Heft 6/2012

**Die „Standardendoprothese“ am Hüftgelenk – Teil 1** K.-P. Günther, C. Hamann, M. Stiehler, S. Kirschner, A. Hartmann  
Heft 4/2012

**Die „Standardendoprothese“ am Hüftgelenk – Teil 2** K.-P. Günther, C. Hamann, M. Stiehler, S. Kirschner, A. Hartmann  
Heft 4/2012

### ALLES ONLINE LESEN



Mit der eRef lesen Sie Ihre Zeitschrift: online wie offline, am PC und mobil, alle bereits erschienenen Artikel. Für Abonnenten kostenlos!  
<https://eref.thieme.de/ou-u2d>

### JETZT FREISCHALTEN



Sie haben Ihre Zeitschrift noch nicht freigeschaltet? Ein Klick genügt:  
[www.thieme.de/eref-registrierung](http://www.thieme.de/eref-registrierung)

# Traumatische und degenerative Sehnenveränderungen an Sprunggelenk und Fuß

Jens Goronzy, Stefan Rammelt



Diese Verletzungen können sowohl traumatisch als auch degenerativ auftreten. In gut der Hälfte der Fälle besteht eine Ruptur der Achillessehne. Verletzungen der restlichen langen Sehnen des Fußes werden teilweise erst verspätet erkannt. Die Therapie muss der Ätiologie der Sehnenruptur und Funktion der Sehne angepasst sein.

## ABKÜRZUNGEN

EDL	M. extensor digitorum longus
EHL	M. extensor hallucis longus
FDL	M. flexor digitorum longus
FHL	M. flexor hallucis longus
NSAID	nichtsteroidales Antiphlogistikum
OSG	oberes Sprunggelenk
PB	M. peroneus brevis
PDS	Polydioxanon
PL	M. peroneus longus
TP	M. tibialis posterior

## Pathomechanismus

Sehnenrupturen können durch 5 verschiedene Pathomechanismen entstehen (s. Infobox; nach Zwipp u. Rammelt [3]).

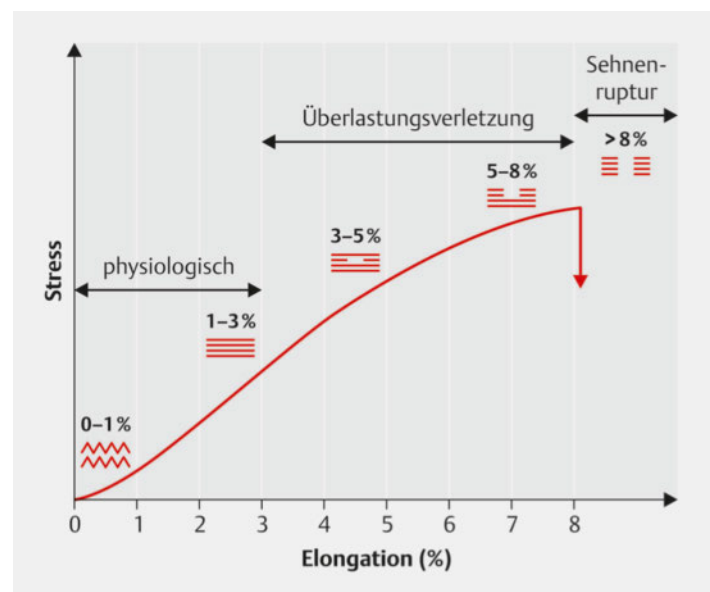
Eine genaue Unterscheidung, ob es sich um eine traumatische oder eine degenerative Sehnenverletzung handelt, ist zum Teil nur schwer zu treffen. In vielen Fällen besteht eine Kombination von verschiedenen Pathomechanismen (s. Fallbeispiel).

## Einleitung

Sehnen übertragen die im Muskel entwickelte Kraft auf einen definierten Punkt jenseits eines Gelenks und führen somit zur aktiven Gelenkbewegung. Das Sehngewebe ist durch die wellenförmige Konfiguration der Kollagenfasern um maximal 3% dehnbar und aufgrund der scherenförmigen Anordnungen der Verbindungsfasern um weitere 5% effektiv verlängerbar (► **Abb. 1**, nach [1]). Da die Spannungs-Dehnungs-Kurve von Sehnen nicht linear ist, kommt es ab einer Dehnung von 6–10% zur Überlastung und schließlich zur Ruptur.

### Merke

Die mittlere Reißfestigkeit von Sehnen wird im statischen Versuch mit 4,67 kp/mm<sup>2</sup> und im dynamischen Versuch mit 10,1 kp/mm<sup>2</sup> angegeben [2]. Zu beachten ist jedoch, dass durch Reduktion der Zellzahl und des Zellgehalts sowie Abnahme der Faserdichte eine altersabhängige Abnahme der Reißfestigkeit besteht.



► **Abb. 1** Pathologie der Sehnenruptur nach Maffulli. Quelle: Lögters TT, Windolf J. Beugesehnenverletzungen. OP-Journal 2015; 31: 1–7

## ÜBERBLICK

### Pathomechanismus der Sehnenläsionen am Fuß

#### Direktes Trauma

- offene scharfe Durchtrennung der Sehne

#### Indirektes Trauma

- mit plötzlicher unerwarteter Überdehnung

#### Sehnenlazeration

- bei Frakturen an scharfen Knochenkanten
- durch Interposition bei Luxationen bzw. Luxationsfrakturen

#### Repetitives Trauma

- kann durch Ermüdung und Überlastung zur Sehnenruptur führen

#### Degenerative Ruptur

- Hauptursachen sind z. B.
  - entzündliche bzw. rheumatoide Arthritis
  - Hyperurikämie
  - Diabetes mellitus
  - lokale und systemische Steroide
- idiopathisches Auftreten ebenfalls möglich (nach Zwipp u. Rammelt [3])

## FALLBEISPIEL

### Riss der Achillessehne

Ein Volleyballspieler hat im Vorfeld während des Trainings mehrere repetitive Traumata erlitten. Während eines Turniers reißt bei der plötzlichen Überdehnung des Unterschenkels die Achillessehne. In diesem Fall ist davon auszugehen, dass die traumatische Belastung geringer sein muss als bei einer nicht vorgeschädigten Sehne. Dem Patienten ist jedoch nur der plötzliche Sehnenriss bewusst.

## Epidemiologie und Ätiologie

Die langen Sehnen des Fußes werden 4 verschiedenen Muskelgruppen zugeordnet. Am häufigsten ereignet sich die Ruptur an der Achillessehne (bei 6–18 Personen pro 100 000 Einwohner in der europäischen Bevölkerung, die jedoch nicht Gegenstand dieser Übersicht sein soll). In den anderen 3 Muskelgruppen treten Sehnenverletzungen prozentual seltener auf und werden teilweise auch erst verspätet erkannt.

Eine retrospektive Analyse sämtlicher Sehnenrupturen an der Mayo-Klinik zwischen 1945 und 1954 zeigte 14,1% an der unteren Extremität. Hiervon traten 4,2% an der Achillessehne und dem M. triceps surae und nur 3,8% an den übrigen extrinsischen und intrinsischen Sehnen des Fußes auf [4].

Die direkte offene Sehnedurchtrennung am Fuß durch ein direktes Trauma, meist an einem scharfen Gegenstand, ist wesentlich seltener als Sehnenverletzungen durch ein indirektes oder repetitives Trauma und kann nicht mit der Anzahl von direkten Sehnenverletzungen an der Hand verglichen werden.

## Allgemeines diagnostisches Vorgehen

Das diagnostische Vorgehen bei Sehnenrupturen richtet sich nach der Ätiologie der Verletzung.

### Offene Sehnenverletzungen

Bei offenen Verletzungen ist die klinische Untersuchung mit Überprüfung von Funktionsausfällen distal der Wunde, insbesondere gegen Widerstand, wegweisend. Gerade bei kleinen Schnittwunden werden Sehnenverletzungen gelegentlich im Rahmen der Erstversorgung übersehen.

Zur besseren Beurteilung der Funktionsübertragung der Sehne und Lokalisation eines möglicherweise retrahierten Sehnenstumpfes sollte eine Sonografie durchgeführt werden. Besteht auch nur der Verdacht auf eine Sehnenverletzung, ist die Exploration der Wunde mit ggf. Erweiterung des Zugangs zwingend notwendig [3].

### Geschlossene Sehnenverletzungen

Auch bei geschlossenen Verletzungen ist die klinische Untersuchung mit der Überprüfung von Funktionsausfällen wegweisend. Bei chronischen Verletzungen ist zusätzlich noch die Beurteilung von bestehenden Fehlstellungen im Vor-, Mittel- und Rückfuß sowie oberen Sprunggelenk (OSG) sowie deren Flexibilität bzw. Rigidität für die Wahl der Therapie entscheidend.

Als additive Diagnostik können sowohl die Sonografie als auch die MRT zur Beurteilung der Sehnenkontinuität bzw. der Sehnenruptur hinzugezogen werden. Einen Vorteil bietet der Ultraschall im Rahmen der dynamischen Untersuchung des Gleitverhaltens bzw. der Adaptation der Sehnenstümpfe. Bei gleichzeitig bestehender Fraktur, Fehlstellung oder Arthrose ist eine Röntgen- bzw. auch CT-Diagnostik notwendig. Die Röntgendiagnostik sollte bei chronischen Sehnenverletzungen mit bestehender Fehlstellung im Stand durchgeführt werden sowie durch Aufnahmen zur Beurteilung der Rückfußachsen ergänzt werden wie dem Hindfoot Alignment View [10] bzw. Long Axial View [11].

## Therapieprinzipien

Bei direkt offenen Verletzungen ist die Exploration und zumeist die Erweiterung der Wunde zur Lokalisation und Mobilisierung der Sehnenstümpfe notwendig, die unter Anlage einer Blutsperrung erfolgen sollte. Bezüglich der

End-zu-End-Sehnennaht existieren mehrere Techniken, die propagiert werden. ► **Abb. 2** gibt einen Überblick über die gebräuchlichsten Verfahren.

Die Therapie der chronischen Sehnenverletzungen ist zum Teil wesentlich komplexer und benötigt eine genaue Kenntnis der Anatomie und Funktion zur Planung und Durchführung von

- Sehmentransfers,
- Ersatzplastiken,
- Tenodesen,
- korrigierenden Osteotomien bzw.
- Arthrodesen [3].

## Sehnen und Muskeln der tiefen Beugerloge

### Flexor-hallucis-longus- und Flexor-digitorum-longus-Sehnen

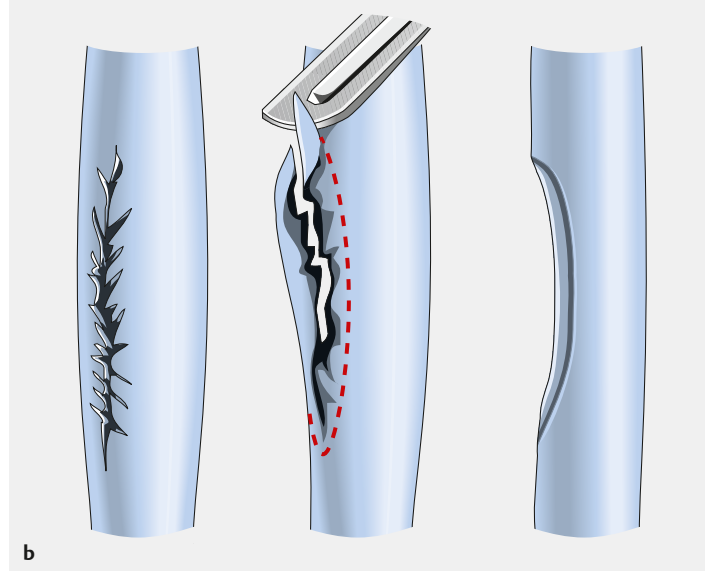
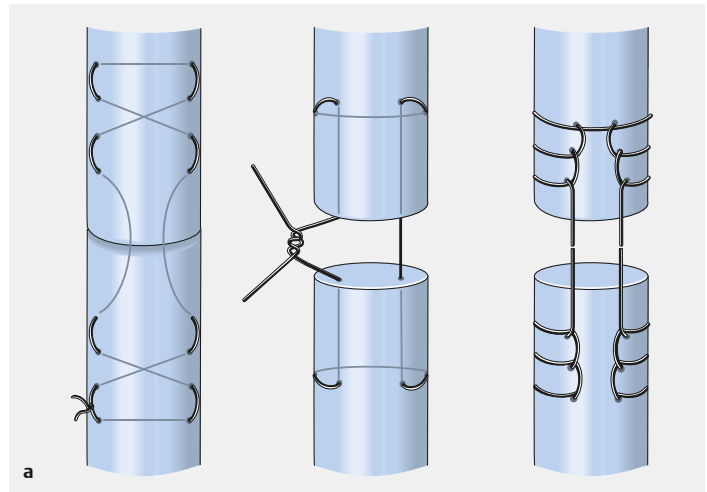
#### Anatomie und Funktion

Beide Muskeln werden vom N. tibialis innerviert.

- Der **M. flexor hallucis longus (FHL)** ist der kräftigste Muskel der tiefen Beugerloge und hat seinen Ursprung am distalem Drittel der Fibula sowie der Membrana interossea cruris. Seine Sehne zieht in einer dorsalen Rinne des Talus in unmittelbarer Beziehung zum Tuberculum mediale des Processus posterior tali weiter nach distal unterhalb des Sustentaculum tali des Kalkaneus, um anschließend die Sehne des Flexor digitorum longus (FDL) im Chiasma tendineum plantare („Master Knot of Henry“ = Henry’scher Knoten) zu kreuzen und sich durch feine Sehnenfasern mit dieser zu verbinden. Der Ansatz befindet sich an der Basis der Endphalanx der Großzehe.
- Der **M. flexor digitorum longus (FDL)** hat seinen Ursprung an der mittleren Hinterseite der Tibia. Die Sehne überkreuzt am distalen Unterschenkel die Sehne des M. tibialis posterior (Chiasma tendineum crurale), zieht gemeinsam mit der Sehne des M. tibialis posterior hinter dem Innenknöchel entlang, kreuzt, wie bereits oben beschrieben, in der medialen Planta pedis die Sehne des Flexor hallucis longus (Chiasma tendineum plantare) und spaltet sich weiter distal in 4 Sehnenzüge, die an der Basis des Endgliedes der 2.–4. Zehe inserieren.

Neben der Funktion der Plantarflexion im oberen Sprunggelenk und in den einzelnen Zehengelenken bewirken beide Muskeln auch eine Supination im unteren Sprunggelenk.

Die Anatomie ist in ► **Abb. 3** dargestellt.



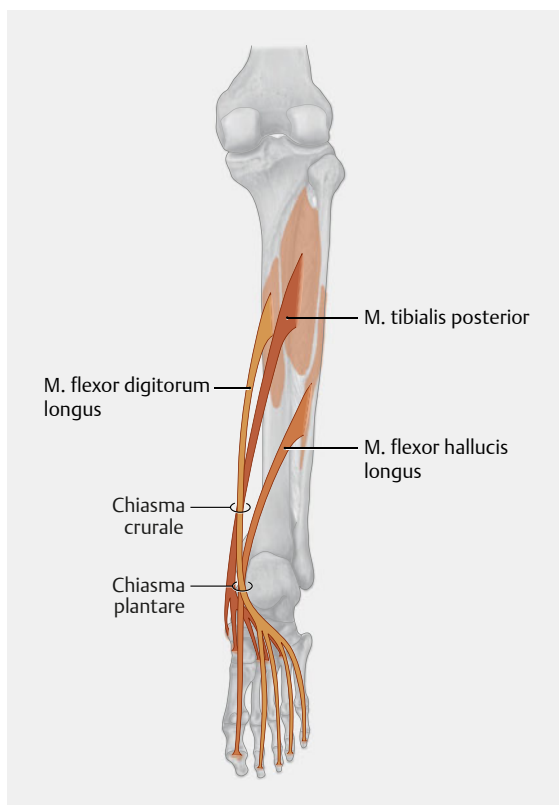
► **Abb. 2** Sehnennahttechniken. Quelle: Lögters TT, Windolf J. Beuge-sehnenverletzungen. OP-Journal 2015; 31: 1–7  
**a** Direkte Sehnennaht bei akuter Ruptur nach Kirchmayr/Kessler, Bunnel bzw. Krackow.  
**b** Débridement und fortlaufende Naht bei chronischer Längsrupitur bzw. Auffaserung.

#### Ätiologie

##### Merke

**Die häufigste Verletzung der Sehnen tritt durch offene Verletzung mit einem scharfen Gegenstand, wie z. B. den Tritt in eine Glasscherbe, auf.**

Geschlossene traumatische Rupturen sind sehr selten und werden am ehesten posttraumatisch durch eine medial überstehende Schraube nach Versorgung einer Kalkaneusfraktur mit lateraler Plattenosteosynthese oder durch eine Inkarceration zwischen Fragmenten des Sustentaculum tali des Kalkaneus verursacht. Frakturen des Processus posterior tali können zu einer direkten Irritation der FHL-Sehne durch dislozierte, scharfkantige Fragmente führen.



► **Abb. 3** Anatomie der tiefen Beugesehen. Quelle: Schünke M, Schulte E, Schumacher U. Prometheus. Lern-Atlas der Anatomie. Allgemeine Anatomie und Bewegungssystem. Illustrationen von M. Voll und K. Wesker. 4. Aufl. Stuttgart: Thieme; 2014

Degenerative Veränderungen und insbesondere Spontanrupturen sind für die Sehne des Flexor digitorum longus nicht und für die Sehne des Flexor hallucis longus nur selten beschrieben. Falls sie auftreten, geschieht dies vor allem bei Extremsportlern und Balletttänzern durch eine unphysiologisch hohe Belastung zumeist im Bereich des oberen Flexorenretinakulums. Eine spezifische Läsion bei Balletttänzerinnen ist das posteromediale Impingement der FHL-Sehne am Eintritt in den osteofibrösen Kanal an der medialen Kalkaneuswand, wo es zu einer kolbenförmigen Auftreibung der Sehne (Tendovaginitis stenosa) kommen kann [5]. Ein Os trigonum kann an dieser Stelle symptomatisch werden („Os-trigonum-Syndrom“).

### Spezielle Diagnostik

Die klinische Untersuchung ist bezüglich der Lokalisation der Sehnenruptur zielführend. Hier spielt vor allem die anatomische Struktur des Chiasma tendineum plantare (Henry'scher Knoten), an der sich die Sehne des FHL und FDL kreuzen und durch feine Sehnenfasern miteinander verbinden, eine wichtige Rolle.

### Klinische Untersuchung

- Bei Verletzung der Sehne zwischen Ansatz und dem Chiasma tendineum kann eine aktive Beugung im distalen Interphalangealgelenk nicht mehr durchgeführt werden.
- Sollte die Beugung im Großzehen- bzw. proximalen Interphalangealgelenk gleichzeitig nicht mehr möglich sein, sind zusätzlich die Sehnen des M. flexor hallucis brevis bzw. die Sehne des M. flexor digitorum brevis verletzt.
- Bei Rupturen der FHL- oder FDL-Sehne proximal des Chiasma tendineum besteht eine Restbeugefähigkeit aller Zehen durch die oben beschriebene Verbindung beider Sehnen am Henry'schen Knoten, falls die andere Sehne noch intakt ist. Dies erschwert zum Teil die Diagnosestellung.

Schmerzen im Bereich des Tarsaltunnels bei der aktiven Bewegung der Großzehe, insbesondere beim Zehenspitzenstand (En-pointe-Position der Tänzer) weisen auf eine chronische Reizung im Sinne einer Tendovaginitis stenosa hin.

### Bildgebung

- Als additive Diagnostik kann bei akuten Verletzungen der Ultraschall und bei chronischen Verletzungen zusätzlich das MRT zur Beurteilung der Sehnen hinzugezogen werden.
- Knöcherner Veränderungen bzw. die Beurteilung der Schraubelage nach Talus- oder Kalkaneusfrakturen können am besten im CT beurteilt werden.

### Therapie bei offener Sehnendurchtrennung

Die offene Sehnendurchtrennung sollte durch eine Wundexploration und gegebenenfalls -erweiterung mittels direkter Sehnennaht behandelt werden. Einzig bei Rupturen der Sehne des M. flexor extensor digitorum longus proximal des Chiasma tendineum muss aufgrund der normalerweise ausreichenden Restfunktion keine Naht erfolgen. Nach der Sehnennaht sollte der Patient mit Sehnennaht für 6 Wochen im Gips in Funktionsstellung (Rechtwinkelstellung des Fußes im oberen Sprunggelenk) ruhiggestellt werden.

### Therapie bei Tendovaginitis stenosa

Die Tendovaginitis stenosa sollte initial zunächst konservativ therapiert werden. Hierzu gehören eine Sportkarenz für 3–6 Wochen mit Gabe von NSAID und physiotherapeutische Maßnahmen.

Falls die Beschwerden unter konservativer Therapie mehr als 3 Monate anhalten, was vor allem bei Leistungssportlern und professionellen Balletttänzern aufgrund der hohen individuellen Belastung der Fall sein wird, kann bei partiellen Rupturen bzw. Auftreibung der Sehne eine Spaltung des fibroossären Tunnels sowie das Débridement und die fortlaufende Naht der Sehne mit feinem

## PRAXIS

### Tipp

Bei degenerativen Sehnenrupturen sollten ohne bestehende Beschwerden jedoch keine Operationen zur alleinigen Verbesserung der Beweglichkeit durchgeführt werden, da der weitgehende Verlust der Beugung im IP-Gelenk der Zehen im Alltag keine wesentlichen funktionellen Einschränkungen bedeutet und jegliche Operation ihrerseits mit dem Risiko einer Narbenbildung und nachfolgenden Bewegungseinschränkung einhergeht.

Nahtmaterial (PDS 5.0) erfolgen. Ein symptomatisches Os trigonum oder eine Pseudarthrose des Processus posterior tali mit Irritation der FHL-Sehne wird reseziert.

## Tibialis-posterior-Sehne

### Anatomie und Funktion

Der vom N. tibialis innervierte M. tibialis posterior hat seinen Ursprung im Bereich der Membrana interossea cruris mit den benachbarten Arealen der Fibula und Tibia. Er verläuft mit seiner Sehne in einem Sulcus am Hinterrand des Innenknöchels und inseriert mit 5 Armen

- an der Tuberositas ossis navicularis,
- am plantaren Aspekt des Os cuneiforme mediale und laterale sowie
- an den Basen der Ossa metatarsalia II–IV.

Dynamisch gesehen ist der Muskel vor allem ein wichtiger Supinator. Pathophysiologisch geht die Dysfunktion der Tibialis-posterior-Sehne mit einem degenerativen Pes planovalgus (Knick-Platt-Fuß) einher.

### Ätiologie

Komplette Rupturen bedingt durch ein Trauma kommen selten vor und sind bis auf einzelne Fälle mit einer Fraktur des Innenknöchels assoziiert [6]. Auch können nach starken Pronationsverletzungen oder Frakturen inkomplette traumatische Rupturen oder auch Elongationen auftreten. Werden diese erst zu spät erkannt, entwickelt sich ein Pes planovalgus.

Chronisch degenerative Rupturen entstehen vornehmlich bei Frauen im 6. und 7. Dezennium. Sowohl inflammatorische Prozesse wie chronische Tenosynovitiden, seronegative Spondylopathien, Diabetes mellitus, als auch Alter und Übergewicht, die zur Dehnung und Degeneration der Sehne führen, beeinflussen die Sehnendysfunktion erheblich. Zumeist reißt die Sehne im Bereich eines hypovaskulären Areals direkt hinter und unter dem Innenknöchel.

## Spezielle Diagnostik

Bei Patienten mit einer akuten, traumatischen Komplettruptur der Tibialis-posterior-Sehne ist die klinische Untersuchung aufgrund der Überlagerung der Beschwerden bei Innenknöchelfraktur oder lateraler subtalarer Luxation zumeist nicht wegweisend. Hier sollte während des operativen Eingriffs insbesondere auf Repositionshindernisse geachtet und eine Darstellung der Sehne erfolgen. Sollten Zeichen einer Elongation wie Einrisse des Retinakulums, Einblutungen und Mikrorupturen vorhanden sein, sollten diese im Operationsbericht zur Beurteilung von Folgeschäden vermerkt werden.

### Cave

**Eine Irritation der Sehne durch Einbringen von Osteosynthesematerial am Hinterrand des Innenknöchels sollte vermieden werden [3].**

### Klinische Untersuchung

Patienten mit einer degenerativen Sehnenruptur beschreiben in den meisten Fällen einen Druckschmerz mit Schwellung und Überwärmung der Weichteile hinter dem Innenknöchel und auch weiter distal im Sehnenverlauf bis zur Tuberositas ossis navicularis. Gelegentlich wird ein Bagateltrauma (Vertreten des Fußes) als auslösendes Ereignis angegeben.

Bei der klinischen Untersuchung lassen sich Schmerzen am Fußinnenrand bei verstärkter Supination und Plantarflexion gegen Widerstand auslösen. Die Abflachung des medialen Fußgewölbes im Stehen ist hinweisend auf einen Pes planovalgus.

Als Hinweis auf eine zusätzliche Vorfußabduktion dient das sog. Too many Toes Sign. Bei diesem steht der Untersucher hinter dem Patienten und achtet auf den Fußaußenrand. Sind die lateralen Zehen vermehrt sichtbar, spricht dies für einen Pes planovalgus mit vermehrter Vorfußabduktion.

Der Zehenspitzenstand informiert den Arzt über die Rigidität der Deformierung. Korrigiert sich der Rückfußvalgus beim Zehenstand vollständig bzw. geht in eine Varusposition über, so besteht eine flexible Deformität.

### Bildgebung

Zur Beurteilung des Ausmaßes der Fehlstellung und bereits vorhandener Arthrosen sollten Röntgenaufnahmen unter Belastung von beiden Füßen in 2 Ebenen sowie des OSG in anteroposteriorer Projektion angefertigt werden. Zur besseren Beurteilung der Rückfußstellung kann zusätzlich eine Achsenaufnahme (z. B. nach Saltzman) angefertigt werden. Die Diagnosesicherung der degenerativen Sehnenruptur im MRT ist bei gleichzeitig operativ zu behandelnden Frakturen nicht gerechtfertigt, stattdessen sollte eine intraoperative Exploration erfolgen.

► **Tab. 1** Einteilung der klinischen Stadien der Tibialis-posterior-Dysfunktion nach Johnson und Strom [7].

Stadium	Klinik	Sehnenstatus	radiologischer Befund
I	Schmerzen Schwellung hinter dem Innenknöchel, verstärkt bei Supination, Einbeinzeihenstand	Tenosynovitis	keine Deformität
II	flexibler Pes planovalgus	Elongation, Degeneration	Subluxation im Talonavikulargelenk
II a (kompensiert)	eingeschränkter Einbeinzeihenstand		
II b (dekompensiert)	kein Einbeinzeihenstand		
III	rigider Pes planovalgus Vorfußvarus > 10° subfibulares Impingement Ruheschmerz (lateral > medial)	Ruptur	Arthrosen im Triple-Gelenk-komplex
IV	Valgusfehlstellung im oberen Sprunggelenk mit Schmerzen über dem lateralen Gelenk-aspekt Überdehnung des Lig. deltoideum	Ruptur	Valgusarthrose im oberen Sprunggelenk

Zur Diagnostik von isolierten kompletten oder inkompletten Rupturen z.B. nach Pronationstrauma mit anhaltenden Beschwerden am Innenknöchel sollte eine MRT-Untersuchung (Sensitivität 95%, Spezifität 100%) erfolgen. Auch kann eine Sonografie (hier jedoch nur für vollständige Rupturen) mit gleicher Genauigkeit durchgeführt werden.

### Einteilung

In der Praxis kann die Einteilung der chronischen Tibialis-posterior-Sehneninsuffizienz nach Johnson und Strom in die Stadien I–III und ergänzt um Stadium IV nach Myerson und Corrigan verwendet werden (► **Tab. 1**) [7, 8]. Diese Einteilung ist auch hilfreich bei der Therapieplanung.

### Therapie der traumatischen Sehnenruptur

Die vollständige traumatische Sehnenruptur sollte nach erfolgter Versorgung der knöchernen Verletzung durch eine primäre Sehnennaht erfolgen. Hierfür wird nach Glättung der Sehnenstümpfe eine Sehnennaht nach Kirchmayr und Kessler mit einer doppelt armierten PDS-Naht mit der Stärke 2.0 präferiert [6]. Die Nachbehandlung einer vollständigen Sehnenruptur erfolgt im Cast in Neutralstellung des Fußes für 6 Wochen. Um schleichende komplette Rupturen oder rezidivierende posttraumatische Tendovaginitiden zu verhindern, sollten inkomplette traumatische Rupturen im Unterschenkelcast für 5–6 Wochen ruhiggestellt werden [3].

### Therapie der degenerativen Sehnenruptur

Die Therapie der degenerativen Sehnenrupturen erfolgt in Abhängigkeit vom Stadium der Sehnendegeneration, dem Ausmaß der Beschwerden und der vorliegenden Fehlstellung entsprechend der Stadien nach Johnson und Strom. Die Literatur hierzu ist jedoch sehr kontrovers, sodass wir im folgenden Verlauf unseren eigenen Ansatz erläutern werden.

#### ■ Degenerative Sehnenruptur Stadium I

- Zunächst erfolgt ein konservatives Vorgehen mit Verordnung von maßgefertigten Einlagen mit Mittelfußpelotte zur aktiven Anregung der Fußinnenmuskulatur und passiven Unterstützung des medialen Fußgewölbes sowie aktiver Fußgymnastik und Spiraldynamik.
- Sollten die Beschwerden längerfristig anhalten, insbesondere bei Sportlern, ist eine Tenosynovektomie der TP-Sehne, ggf. mit Augmentation durch Transfer der FDL-Sehne indiziert (s. Fallbeispiel).

#### ■ Degenerative Sehnenruptur Stadium II

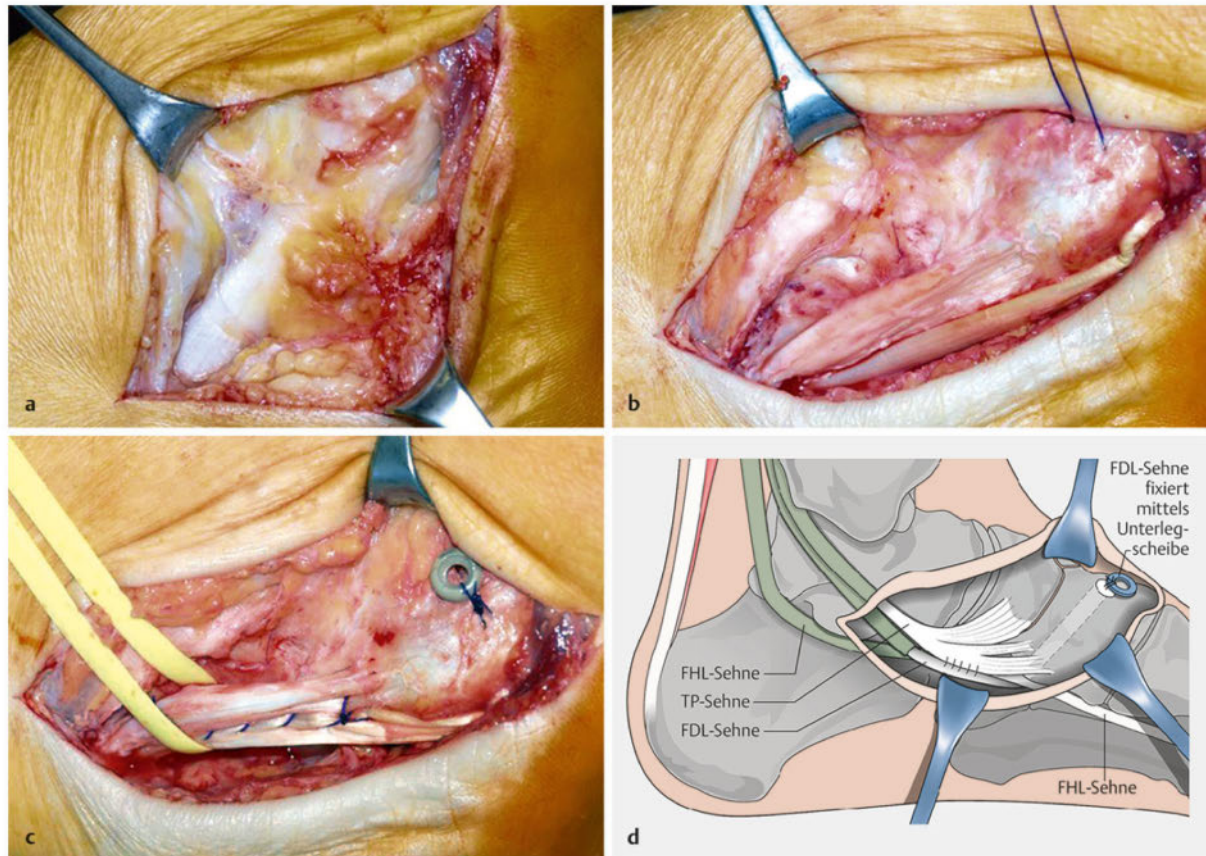
- Zur Behandlung eines flexiblen Pes planovalgus ohne radiologische Arthrosezeichen erfolgt bei ausgeprägter Vorfußabduktion („too many Toes Sign“) eine modifizierte Evans-Osteotomie zur Verlängerung der lateralen Fußsäule, die in einer dreidimensionalen Korrektur mit Ausgleich des Rückfußvalgus, Anheben des Taluskopfes unter dem Kalkaneus und Adduktion des Vorfußes resultiert [9, 10].
- In den meisten Fällen muss zur Ausschaltung einer pathologischen Lasteinleitung eine Verlängerung des Gastrocnemiussehnenpiegels nach Strayer („Gastroc Slide“) bei isolierter Verkürzung des M. gastrocnemius durchgeführt werden [3, 10].
- Bei zusätzlich instabiler medialer Fußsäule mit hypermobilem 1. Strahl sollte gleichzeitig eine navikulokuneiforme sowie tarsometatarsale Arthrodesse des 1. Strahls erfolgen.
- Die Verlängerung des Kalkaneus sollte aufgrund einer möglichen Gelenkkongruenz nicht übermäßig (ca. 1,0–1,5 cm) verlängert werden.
- Bei ausgeprägtem Rückfußvalgus, welcher sich durch eine reine Verlängerung nicht ausgleicht, sollte zusätzlich eine medialisierende Kalkaneusosteotomie erfolgen.



## FALLBEISPIEL

### Degenerative Läsion der Tibialis-posterior-Sehne

Bei dem Patienten in ► **Abb. 4** liegt eine degenerative Läsion der Tibialis-posterior-Sehne mit umgebenden Verwachsungen sowie entzündlichem Pannusgewebe bei kompensiertem Pes planovalgus im Stadium 1 vor. Nach Débridement der Tibialis-posterior-Sehne wird die Elongation und Auffaserung sichtbar. Die FDL-Sehne wird direkt proximal des Chiasma tendineum plantare (Henry'scher Knoten) abgelöst. Die Therapie in diesem Stadium besteht in einer Augmentation der TP-Sehne mit der FDL-Sehne, die zusätzlich durch die Tuberositas Osis navicularis bzw. das Os cuneiforme mediale gezogen und mittels Unterlegscheibe fixiert wird.



► **Abb. 4** Fallbeispiel 2: Degenerative Läsion der Tibialis-posterior-Sehne Stadium 1.

a Degenerative Veränderung der Tibialis-posterior-Sehne mit umgebenden Verwachsungen sowie entzündlichem Pannusgewebe bei kompensiertem Pes planovalgus.

b Elongation und Auffaserung nach Débridement der Tibialis-posterior-Sehne; Ablösung der FDL-Sehne direkt proximal des Chiasma tendineum plantare.

c Augmentation der TP-Sehne mit der FDL-Sehne, die zusätzlich durch die Tuberositas ossis navicularis bzw. das Os cuneiforme mediale gezogen und mittels Unterlegscheibe fixiert wird.

d Schematische Darstellung.

### ■ Degenerative Sehnenruptur Stadium III

– Bei rigider Deformität und manifesten Arthrosen ist eine gelenkerhaltende Korrektur nicht mehr sinnvoll. Je nach dem Scheitelpunkt der Fehlstellung und Lokalisation der Arthrosen kann mittels reorientierender Subtalar- oder Talonavikulararthrodese bereits eine suffiziente Korrektur erreicht werden.

– In vielen Fällen, insbesondere bei älteren Patienten, ist die reorientierende Triple-Arthrodese, d.h. die Fusion des Talonavikular-, Kalkaneokuboid- und des Subtalgelenks, zumeist in Kombination mit einem Gastroc Slide das Verfahren der Wahl.

– Häufig ist das Kalkaneokuboidgelenk nicht arthrotisch verändert, sodass sich die Arthrodese auf das Talonavikular- und Subtalgelenk zum Erhalt einer

- gewissen Flexibilität der lateralen Fußsäule beschränken kann.
- **Degenerative Sehnenruptur Stadium IV**
    - In diesem Stadium muss zusätzlich auf die Korrektur der Fehlstellung im oberen Sprunggelenk geachtet werden.
    - Bei nicht vorhandenen oder nur mäßigen Arthrosezeichen im OSG kann die Korrektur der Deformität im Rückfuß mit einer supramalleolaren Korrekturosteotomie und Rekonstruktion des medialen Bandapparats oder bei fortgeschrittenen Arthrosezeichen mit der Implantation einer Sprunggelenkendoprothese verbunden werden.
    - Alternativ zur Sprunggelenkendoprothese besteht als Ultima Ratio die Option einer pantalaren Arthrodesese, die jedoch mit einer erheblichen Funktionsminderung einhergeht. Hierfür stehen zahlreiche Operationszugangswege und Implantate (z. B. Rückfußnägel, Schrauben und Platten) zur Verfügung.

### Nachbehandlung

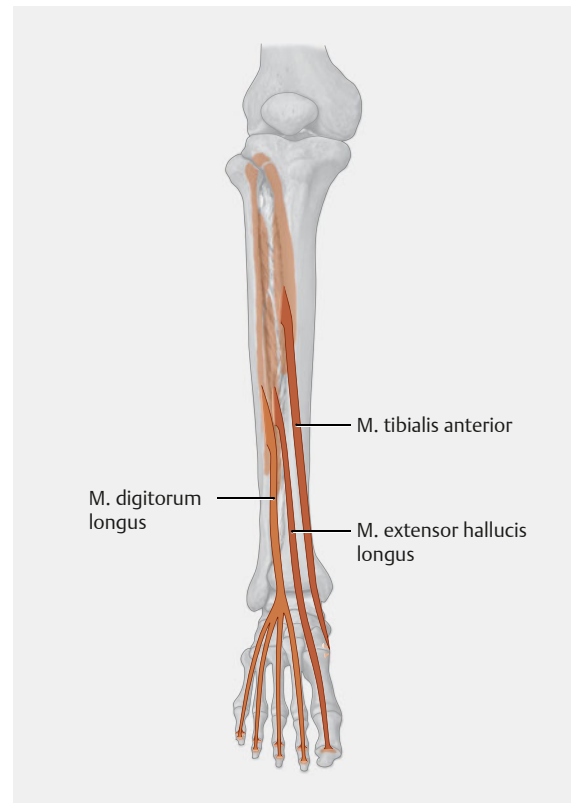
Sowohl nach gelenkerhaltenden knöchernen Eingriffen als auch nach Korrekturarthrodesen sollte eine Ruhigstellung für mindestens 6 Wochen bei 20 kg Teilbelastung im Unterschenkelcast, bei guter Patientencompliance auch im Spezialstiefel, erfolgen. Bei verminderter Knochenqualität oder Knochenspaninterposition kann sich die Zeit auf bis zu 12 Wochen verlängern.

## Strecksehnen

### Extensor-hallucis-longus- und Extensor-digitorum-longus-Sehnen

#### Anatomie und Funktion

- Der **M. extensor hallucis longus (EHL)** entspringt am mittleren Drittel der medialen Fläche der Fibula sowie der Membrana interossea cruris und wird vom N. peroneus profundus innerviert. Die Sehne verläuft in einem separaten Strecksehnenfach zwischen der Sehne des M. tibialis anterior (medial) und des M. extensor digitorum longus und überkreuzt auf Höhe des oberen Sprunggelenks das Gefäß-Nerven-Bündel aus A./V. tibialis anterior und N. peroneus profundus. Seinen Ansatz hat der Muskel an der streckseitigen Basis der Großzehenendphalanx, wobei auf Höhe der Grundphalanx die Sehnen des M. abductor und M. adductor hallucis einstrahlen.
- Der **M. extensor digitorum longus (EDL)** entspringt der lateralen Tibiakondyle sowie dem Vorderrand der Fibula und der Membrana interossea cruris und wird durch den N. fibularis innerviert. Die Sehne teilt sich auf Höhe des oberen Strecksehnenretinakulums in 2 Zügel, die sich wiederum auf Höhe des unteren Strecksehnenretinakulums nochmals teilen. Die 4 Sehnenzügel inserieren an den streckseitigen Endphalangen der Kleinzehen.



► **Abb. 5** Anatomie der Strecksehnen. Quelle: Schünke M, Schulte E, Schumacher U. Prometheus. LernAtlas der Anatomie. Allgemeine Anatomie und Bewegungssystem. Illustrationen von M. Voll und K. Wesker. 4. Aufl. Stuttgart: Thieme; 2014

Beide Muskeln bewirken eine Extension sowohl im oberen Sprunggelenk als auch in allen Zehengelenken. Sorgt der M. extensor digitorum longus jedoch nur für eine Pronation des Fußes im unteren Sprunggelenk, bewegt der M. extensor hallucis longus den Fuß je nach Ausgangsstellung in Pro- und Supination.

Die Anatomie ist in ► **Abb. 5** dargestellt.

#### Ätiologie

Traumatische Rupturen beider Sehnen werden hauptsächlich verursacht durch folgende Verletzungsmechanismen:

- offene direkte Verletzungen durch herabfallende Gegenstände (z. B. ein Glas oder Messer; s. a. Fallbeispiel),
- Verletzungen mit dem Rasenmäher,
- Quetschungen des Fußes (z. B. an Fahrradspeichen).
- Sie können aber auch im Rahmen von Komplextraumata auftreten.

Eine Begleitverletzung der A. tibialis anterior bzw. A. dorsalis pedis und des N. peroneus profundus können aufgrund der anatomischen Nähe gehäuft auftreten.

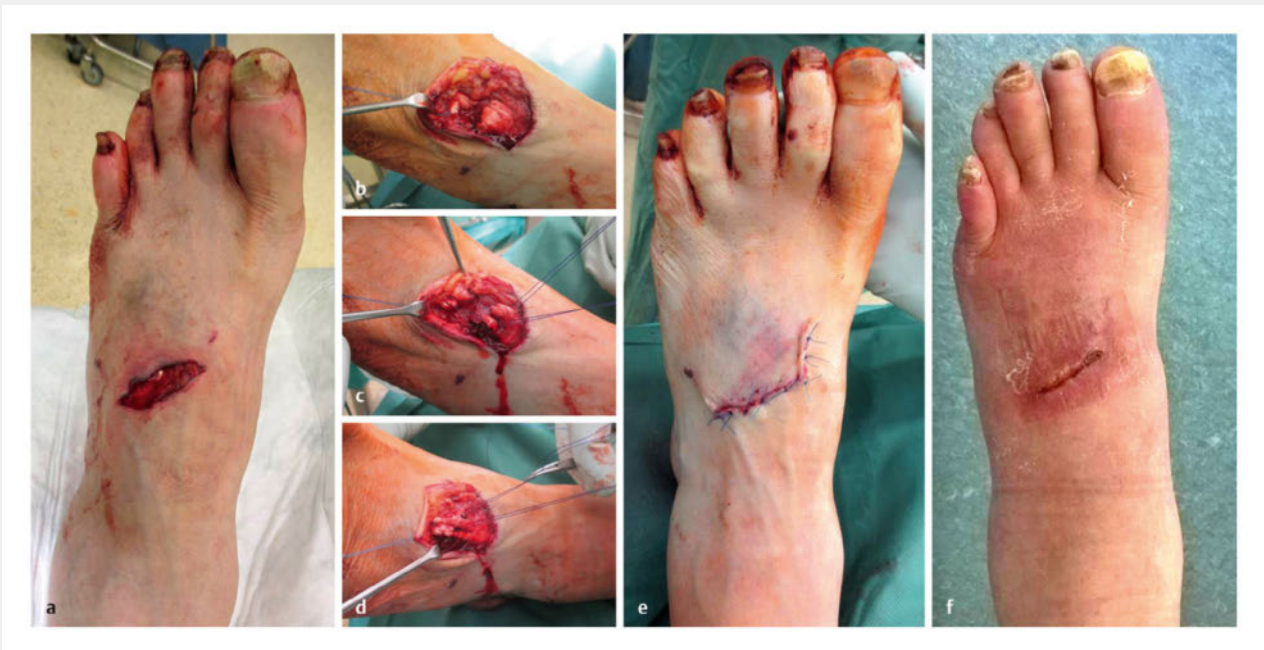## FALLBEISPIEL

### Durchtrennung der EDL-Sehne

Bei dem Patienten in ► **Abb. 6** kommt es durch einen herabfallenden Trennschleifer zur traumatischen Durchtrennung der EDL-Sehne zur 2. und 3. Zehe. Aufgrund der quer verlaufenden Wunde besteht bereits initial der Verdacht auf eine Sehnenverletzung.

Stehen die Sehnen zum Unfallzeitpunkt unter Spannung, müssen die Sehnenstümpfe ggf. über eine Erweiterung der Schnittwunde geborgen werden. Die Sehnen werden mit PDS-Nähten armiert. Es erfolgt die Direktnaht der EDL-Sehnenstümpfe.

Vier Wochen postoperativ stellt sich der Patient wieder vor: Es bestehen Schmerzfreiheit und reizlose Narbenverhältnisse sowie eine Neutralstellung der 2. und 3. Zehe.



► **Abb. 6 Fallbeispiel 3:** Traumatische Durchtrennung der Sehne des M. extensor digitorum longus zur 2. und 3. Zehe.

a Der V. a. auf eine Sehnenverletzung aufgrund der quer verlaufenden Wunde erhärtet sich.

b Stehen die Sehnen zum Unfallzeitpunkt unter Spannung, müssen die Sehnenstümpfe ggf. über eine Erweiterung der Schnittwunde geborgen werden.

c Armierung der Sehnen mit PDS-Nähten.

d Direktnaht der EDL-Sehnenstümpfe.

e Hautverschluss.

f Vier Wochen postoperativ.

Degenerativ bedingte geschlossene Rupturen treten selten auf und werden hauptsächlich an der Sehne des M. extensor hallucis longus beschrieben durch

- Überlastung (Sport),
- direkte Irritation (hochschaftiges Schuhwerk) oder
- nach operativen Eingriffen nahe der Strecksehne.

### Spezielle Diagnostik

#### Merke

**Bei einer quer verlaufenden Wunde muss immer an eine Sehnenverletzung gedacht werden.**

Eine aktive Streckung der Zehen nach Sehnenverletzungen ist nicht möglich. Hinweisend ist auch der „Push-up-Test“, bei dem es bei Druck von plantar auf das Metatarsophalangealgelenk aufgrund der Strecksehnedurchtrennung zu einer reflektorischen Beugung im Interphalangealgelenk kommt. Für die Extensor-hallucis-longus Sehne ist eine fehlende subkutane Tastbarkeit bei Anspannung der Sehne ebenso evident. Weiterhin kann die Dorsalexension des gesamten Fußes und insbesondere bei Verletzung der Extensor-digitorum-longus-Sehne die Eversion im Seitenvergleich abgeschwächt sein.

**Cave**

Bei offenen Verletzungen im Sprunggelenk- und Fußbereich sollte eine Arterien- und Nervenverletzung, die durch Hypästhesie im 1. Zehenzwischenraum auffällt, ausgeschlossen werden.

**Therapie**

Bei akuten Verletzungen sollten eine Wundexploration, ggf. unter Erweiterung der Schnittwunde, und die anschließende direkte Sehnennaht durchgeführt werden. Hat sich der proximale Sehnenstumpf bereits retrahiert, kann er durch manuellen Druck auf die Sehnhenscheide oder eine Sehnenfazzange ohne zweiten Zugang geborgen werden. Falls dies nicht mehr möglich ist, können zur Überbrückung einer Defektstrecke der Extensor-hallucis-longus-Sehne z. B. die Extensor-hallucis-brevis-, die halbe oder vollständige benachbarte Zehenstrecker- oder Peroneus-tertius-Sehne als Transplantat verwendet werden.

**Nachbehandlung**

Postoperativ sind eine Ruhigstellung im Cast für 4 Wochen in Funktionsstellung und die anschließende passive Beübung für 2–4 Wochen indiziert.

**Tibialis-anterior-Sehne****Anatomie und Funktion**

Der Muskel entspringt an den lateralen oberen zwei Dritteln der Tibia sowie der Membrana interossea cruris und wird durch den N. peroneus profundus innerviert. Seine flache und kräftige Sehne läuft durch das mediale Fach des oberen Extensorenretinakulums (Lig. transversum) sowie unter 2 Schenkeln des unteren Extensorenretinakulums (Lig. cruciatum) und inseriert an der plantaren Fläche des Os cuneiforme mediale und des Os metatarsale I.

**Merke**

Dem M. tibialis anterior werden ca. 80% der Extensionskraft des Fußes zugeschrieben, gleichzeitig wirkt er auch supinierend.

**Ätiologie**

Akute traumatische Sehnenverletzungen werden zumeist durch Tibia- bzw. Pilonfrakturen oder Verletzungen an scharfen Gegenständen verursacht [3]. Im Gegensatz zu

Rupturen der Tibialis-posterior-Sehne treten degenerative Spontanrupturen der Tibialis-anterior-Sehne vor allem bei Männern im 6. und 7. Lebensjahrzehnt auf. Die Ruptur tritt in der Regel in einer hypovaskulären Zone der Sehne 3 cm proximal ihres Ansatzes auf Höhe des Extensorenretinakulums ein. Zumeist bestehen prädisponierende Faktoren (s. Infobox).

**Spezielle Diagnostik**

Bei der klinischen Untersuchung ist die Dorsalextension im Sprunggelenk gegen Widerstand nach Sehnenruptur eingeschränkt und sollte im Seitenvergleich getestet werden. Als zusätzlicher Hinweis ist häufig ein Einkrallen der Zehen bei Dorsalextension als Hinweis auf ein Recruitment der Zehenstrecker beim Versuch der Dorsalextension des Fußes zu sehen.

Zumeist bestehen eine Schwellung über dem anteromedialen Aspekt des Sprunggelenks sowie eine tastbare Lücke im Bereich des Sehnenverlaufs. Nach der Verletzung sind die initialen Beschwerden häufig schnell rückläufig, weshalb die Diagnose oft erst verspätet gestellt wird.

Sowohl Sonografie als auch MRT können zur Diagnosesicherung verwendet werden.

**Therapie**

Akute Rupturen sollten im Rahmen der Fraktur- oder Wundversorgung mit einer direkten End-zu-End-Naht versorgt werden.

Falls die Sehne nicht mit einer Sehnenfazzange geborgen werden kann, muss ein zweiter proximaler Zugang zur Bergung des Sehnenstumpfes angelegt werden. Für den Zugang zur Sehne sollte das Retinakulum Z-förmig gespalten werden, um eine anschließende unkomplizier-

**ÜBERBLICK****Prädisponierende Faktoren für die Ruptur der Tibialis-anterior-Sehne**

- Diabetes mellitus
- Gicht
- rheumatoide Arthritis
- lokale Steroidinjektionen
- Exostosen an der Tibiavorderkante

**PRAXIS****Therapeutische Optionen bei verspätet diagnostizierten Rupturen der Tibialis-anterior-Sehne**

- extraanatomische Refixation (z. B. an der Tuberositas des Os naviculare) [10]
- frei gedoppeltes Plantaristransplantat
- Transfer der halben oder gesamten Extensor-hallucis-longus-Sehne auf den distalen Stumpf der Tibialis-anterior-Sehne sowie Transfer des Extensor-hallucis-brevis-Sehne auf den distalen Stumpf der Extensor-hallucis-longus-Sehne [13]
- Transfer der M.-peroneus-tertius-Sehne
- freier Transfer der halben M.-peroneus-brevis- oder -longus-Sehne [14, 15]
- proximal gestielte Umkipplastik der M.-tibialis-anterior-Sehne [16]

## PRAXIS

### Silfverskjöld-Test

#### Ziele

- Feststellen einer Spitzfußstellung bei isolierter Verkürzung des M. gastrocnemius bzw. der Achillessehne.

#### Praktische Durchführung

- Lagerung des Patienten in Rückenlage mit 90°-Flexion im Hüft- und Kniegelenk. Die Gegenseite ist gestreckt.
- Zuerst Prüfung der Dorsalflexion im OSG bei gebeugtem Knie.
- Dann Kniestreckung und erneute Messung der Dorsalflexion im OSG.

(nach [17])

te Naht zu ermöglichen. Knöcherner ansatznahe Ausrisse können mit einem Nahtanker refixiert werden.

Bei verspätet diagnostizierten Sehnenrupturen sind die Therapieempfehlungen uneinheitlich. Zumeist ist eine direkte End-zu-End-Naht der Sehne aufgrund der Retraktion des Muskels nicht mehr möglich. Die in der Übersicht zusammengestellten Techniken werden in der Literatur beschrieben.

Parallel sollte bei einer Dorsalextension von 5° bei gestrecktem Knie und positivem Silfverskjöld-Test (s. Infobox) ein Gastroc Slide erfolgen.

Bei fehlender Funktion des M. tibialis anterior (z. B. Lähmungsspitzfuß, Z. n. Kompartmentsyndrom) sollte jedoch kein Rekonstruktionsversuch der Sehne durchgeführt werden. Stattdessen sollte ein Transfer der Sehne eines aktiven Muskels, z. B. der M.-tibialis-posterior-Sehne, erwogen werden.

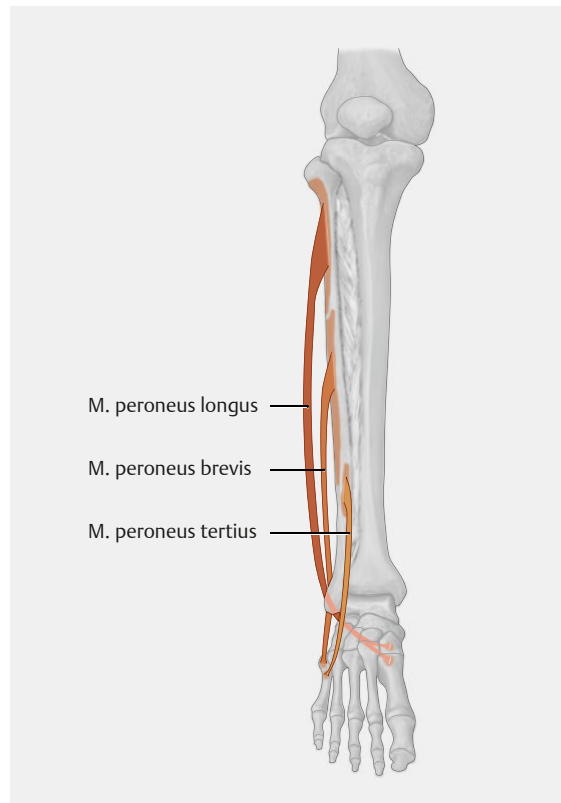
### Nachbehandlung

Nach der operativen Versorgung sollte der Fuß in Neutralstellung für 6 Wochen in einem Unterschenkelcast mit beschwerdeadaptierter Belastung ruhiggestellt werden. Anschließend können unter noch bestehender Protektion bis zur 12. Woche Bewegungsübungen begonnen werden.

## Peronealsehnen

### Anatomie

Der M. peroneus longus (PL) entspringt am Kopf und den proximalen zwei Dritteln der Facies lateralis der Fibula; der M. peroneus brevis (PB) hat seinen Ursprung am dis-



► **Abb. 7** Anatomie der Peronealsehnen. Quelle: Schünke M, Schulte E, Schumacher U. Prometheus. LernAtlas der Anatomie. Allgemeine Anatomie und Bewegungssystem. Illustrationen von M. Voll und K. Wesker. 4. Aufl. Stuttgart: Thieme; 2014

talen Drittel des Facies lateralis der Fibula (► **Abb. 7**). Die beiden Sehnen verlaufen gemeinsam in einer Gleitrinne an der hinteren Fibula und werden dort vom oberen Peronealsehnenretinakulum gehalten.

Die Peroneus-brevis-Sehne verläuft anschließend einzeln durch eine Rinne oberhalb des Tuberculum peroneale am lateralen Kalkaneus und setzt an der Metatarsale-V-Basis an. Die Peroneus-longus-Sehne zieht unterhalb der Peroneus-brevis-Sehne in einer Rinne unterhalb des Tuberculum peroneale sowie am Unterrand des Os cuboideum und hat ihren Ansatz an den plantaren Basen des Os metatarsale I und II sowie dem Os cuneiforme mediale. Es besteht eine synergetische Wirkung beider Sehnen bei der Pronation: Der M. peroneus longus senkt den medialen Fußrand, und der M. peroneus brevis hebt den lateralen Fußrand als kräftigster Pronator an.

### Ätiologie

Akute traumatische Rupturen treten selten auf. Häufig kommt es hingegen zu Partialrupturen – insbesondere Längsrissen (s. a. Fallbeispiel 4) – der Peroneus-brevis-Sehne aufgrund von rezidivierenden Supinationstraumata bzw. einer chronischen (Sub-)Luxation.

**HINTERGRUND****Anatomische Besonderheiten**

Neben dem M. peroneus longus und brevis, die vom N. peroneus superficialis innerviert werden, existieren

- ein M. peroneus tertius, der als Abspaltung des M. extensor digitorum longus gilt und auch funktionell zu den Fußhebern gehört (ca. 92% der Bevölkerung betroffen), sowie
- ein M. peroneus quartus, der als Abspaltung des M. peroneus brevis gilt (ca. 7–21% der Bevölkerung betroffen).

Wenn das obere Peronealsehnenretinakulum rupturiert, können die Peronealsehne(n) vor die Außenknöchelspitze subluxieren bzw. luxieren. Dies kann akut während eines Supinationstraumas oder einer Kalkaneusluxationsfraktur mit Verschiebung des Tuberfragments nach lateral und kranial oder chronisch durch einen nicht sicher erinnerten Unfall ausgelöst werden [3].

Vollständige pathologische Rupturen sind sehr selten und können bei Patienten mit rheumatoider Arthritis auftreten. Der Ausriss der Tuberositas an der Basis des 5. Strahls ist nicht mehr sicher als Avulsionsfraktur durch Zug des M. peroneus brevis aufgrund einer Hyperpronation zu sehen, sondern entsteht eher durch einen plötzlichen Zug des lateralen Schenkels der Plantaraponeurose. Jedoch kann der Zug der Peroneus-brevis-Sehne zu einer weiteren Dislokation der Fragmente führen.

**Spezielle Diagnostik****Klinische Untersuchung**

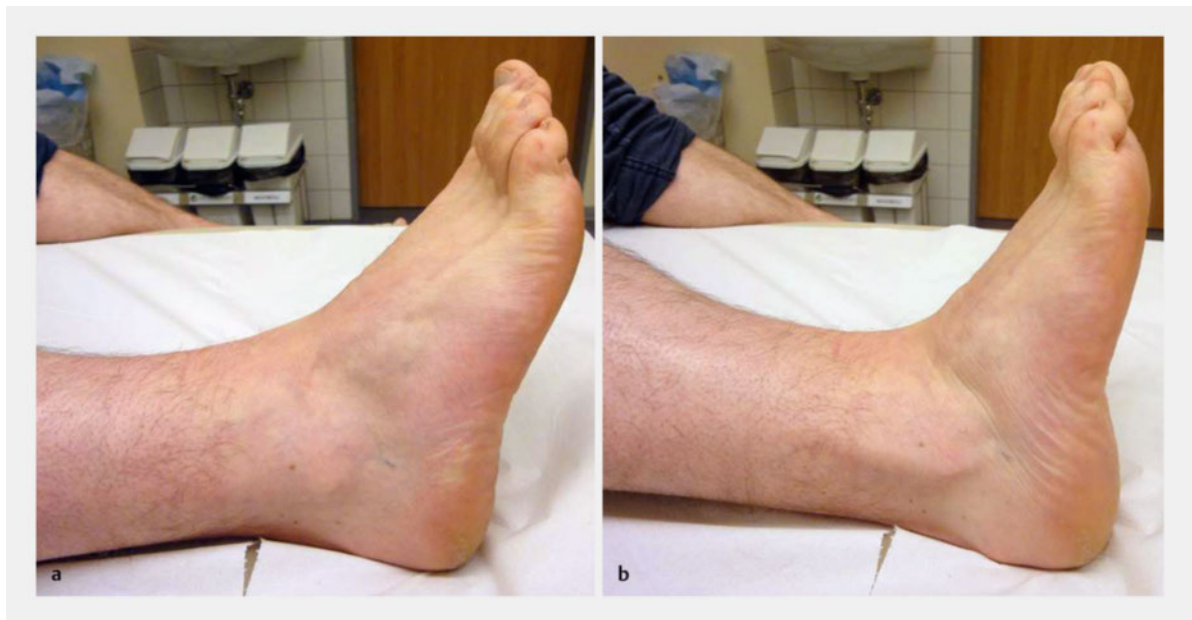Während der Untersuchung weisen die Patienten eine Druckdolenz an der dorsalen Kante der Fibula mit evtl. bestehender retromalleolärer Schwellung sowie einen Funktionsschmerz bei aktiver Pronation und Dorsalexension auf. Bei einigen Patienten kann eine spontane Luxation der Peronealsehnen vor den Außenknöchel beobachtet bzw. aktiv ausgelöst werden (► **Abb. 8**).

Bei dem Provokationstest nach Murr wird der Patient gebeten, in einer Abfahrtshocke eine Hyperpronation des Fußes auszuführen, was zu einer ventralen Subluxation oder Luxation führen kann. Alternativ kann man den sitzenden oder liegenden Patienten bitten, bei passiv dorsalexstendiertem Fuß eine ruckartige Bewegung des kleinen Zehs nach kopfwärts und innen zu machen.

**Bildgebung**

MRT und Sonografie erlauben die Beurteilung der Sehnenbeschaffenheit sowie möglicher Engstellen in der Gleitrinne der Fibula durch akzessorische Muskeln. Ein zusätzlicher Vorteil der Sonografie ist die Möglichkeit der dynamischen Untersuchung, bei der das Gleitverhalten und die Subluxation beurteilt werden können.

Eine Computertomografie sollte vornehmlich bei Sehnenverletzungen bedingt durch knöcherne Engstellen oder Vorsprünge, z. B. bei Problemen nach Kalkaneusfrakturen, angefertigt werden [18].



► **Abb. 8** Klinisches Bild einer Peronealsehneninstabilität mit Luxation der Sehnen vor den Außenknöchel bei willkürlicher Eversion des Fußes.

a Ausgangsstellung.

b Luxation der Peronealsehnen vor den Außenknöchel.

## Therapie

Bei einer akuten traumatischen Komplettruptur sollte die direkte Sehnennaht nach Osteosynthese der Fraktur erfolgen. Falls dies aufgrund eines zu ausgedehnten Sehndefekts nicht möglich ist, kann ein Transfer der Peroneus-longus- auf die Peroneus-brevis-Sehne durchgeführt werden.

Die vornehmlich chronisch auftretenden Partialrupturen/ Längsrisse der Peroneus-brevis-Sehne hinter dem Außenknöchel werden nach einem lokalen Débridement mit einem feinen monofilen Faden (z. B. 6.0 PDS) fortlaufend genäht. Gleichzeitig muss die verursachende Pathologie, zumeist eine Verengung der Führungsrinne, behoben werden. Hierzu gehören z. B.

- die Tenosynvektomie bei Tenosynovitis,
- die Resektion eines M. peroneus quartus oder
- die Resektion eines tief liegenden Bauches des M. peroneus brevis [3].

Sowohl bei akuten als auch bei chronischen Luxationen muss das obere Peronealsehnenretinakulum rekonstruiert werden. Die konservative Behandlung im Unterschenkelgips für 6 Wochen ist mit einer hohen Relaxationsrate verbunden.

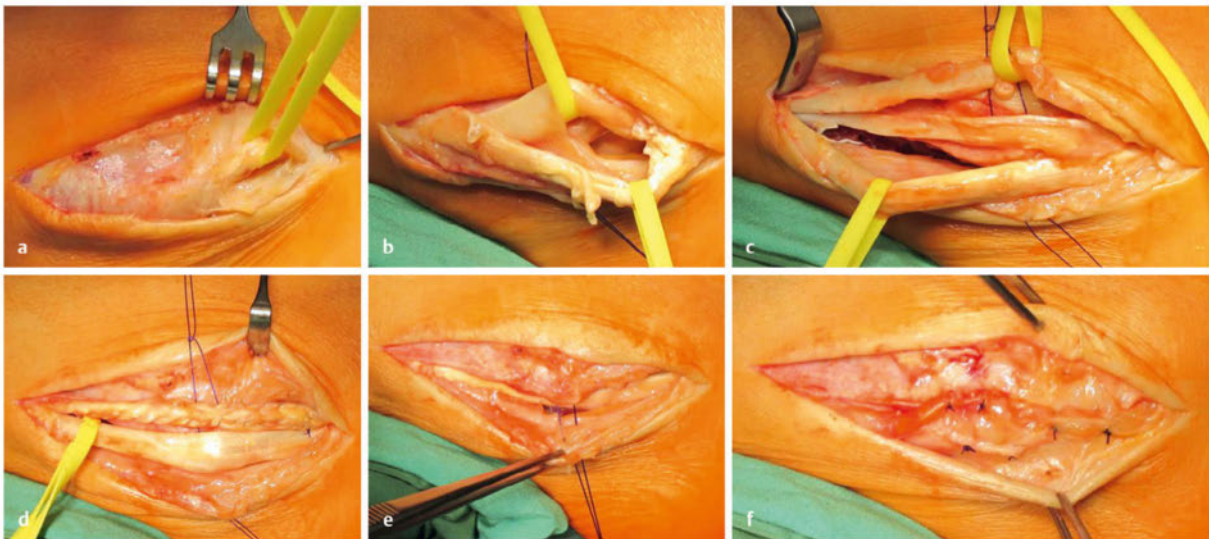
Für die Refixierung bestehen je nach Verletzungstyp die in der Checkliste zusammengefassten Optionen.

### FALLBEISPIEL

#### Instabilität der Peronealsehnen

Der Patient in ► **Abb. 9** leidet unter einer chronischen Instabilität der Peronealsehnen mit ausgedehntem Längsriss der Sehne des M. peroneus brevis (PB). Intraoperativ kann die Luxationstendenz der Peronealsehnen bei ausgewaltem Retinakulum dargestellt werden, und nach Eröffnung des Retinakulums imponieren ausgedehnte Verwachsungen im Sehnenlager. Die PB-Sehne weist einen Längsriss von 7 cm Ausdehnung auf, die PL-Sehne des M. peroneus longus (PL) ist hingegen intakt.

Die Therapie besteht in einer doppelten Längsnaht (Tubulisierung) der PB-Sehne nach Glättung der aufgefaserten Ränder. Die Stabilität des Sehnenlagers wird anschließend geprüft und das obere Retinakulum geirrt und gedoppelt vernäht.



- **Abb. 9 Fallbeispiel 4:** Chronische Instabilität der Peronealsehnen mit ausgedehntem Längsriss der Sehne des M. peroneus brevis.
- Darstellung der Luxationstendenz der Peronealsehnen bei ausgewaltem Retinakulum.
  - Ausgedehnte Verwachsungen im Sehnenlager.
  - Längsriss der Peroneus-brevis-Sehne von 7 cm Ausdehnung, intakte Peroneus-longus-Sehne.
  - Doppelte Längsnaht (Tubulisierung) der Peroneus-brevis-Sehne nach Glättung der aufgefaserten Ränder.
  - Die Stabilität des Sehnenlagers wird geprüft.
  - Raffung und Doppelung des oberen Retinakulums.

**PRAXIS****Therapeutische Optionen für das obere Retinakulum bei Peronealsehnenluxationen****Akute Luxation**

- Direktnaht
- intraossäre Nähte bzw.
- Nahtanker

**Chronische Luxationen**

- Doppelung des Retinakulums
- Raffung des Retinakulums
- Verstärkung mit einem Periostlappen
- Refixation mit Nahtankern

Neben den beschriebenen Möglichkeiten der Weichteilrekonstruktion gibt es zahlreiche operative Verfahren zur Verbesserung der knöchernen Führung der Peronealsehnen. Diese werden im eigenen Vorgehen zurückhaltend eingesetzt, da sie das Gleitverhalten der Sehnen negativ beeinflussen können und in einem nicht unerheblichen Prozentsatz der Bevölkerung ohnehin eine flache Gleitrinne konstitutionell vorliegt, ohne dass es zu Luxationen kommt.

Zum einen kann die Rinne durch Impaktion der knorpeligen Gleitfläche vertieft werden. Hierbei wird das subchondrale Bett über eine Türflügelplastik ausgeräumt oder die Anbohrung von distal (3,5 mm) zur Unterminierung der Knorpelfläche vorgenommen. Eine andere Methode ist die Verschiebung der Außenseite des Malleolus lateralis nach distal und hinten, um die Gleitrinne direkt zu vergrößern, was jedoch auch eine scharfe Kante hinterlässt. Alternativ kann daher das Retinakulum unter den Knochenspan gespannt werden.

**Nachbehandlung**

Die Nachbehandlung erfolgt für 6 Wochen im Unterschenkelcast mit 20 kg Teilbelastung in Neutralstellung.

**Zusammenfassung**

Die Anzahl der akuten traumatischen Sehnenverletzungen ist im Vergleich zu degenerativen, chronischen Veränderungen sehr gering.

Für akute Verletzungen sollte die erste Wahl immer die direkte End-zu-End-Naht oder Reinsertion darstellen. Bei degenerativen Sehnenverletzungen ist die direkte Naht nach Mobilisation der Sehnenenden und Débridement in vielen Fällen aufgrund des resultierenden Sehndefekts nicht mehr möglich oder aufgrund einer rigiden Fehlstellung nicht mehr sinnvoll. Befundabhängig werden dann Ersatzplastiken, Korrekturosteotomien oder – als Ultima Ratio – Arthrodesen durchgeführt.

**KERNAUSSAGEN**

- Weniger als 10% der Sehnenverletzungen am menschlichen Körper treten im Bereich des Fußes und des oberen Sprunggelenks auf. Es handelt sich hierbei in etwas mehr als der Hälfte der Fälle um eine Ruptur der Achillessehne. Verletzungen der restlichen langen Sehnen des Fußes werden teilweise erst verspätet erkannt.
- Traumatische und degenerative Sehnenveränderungen an Sprunggelenk und Fuß können sowohl traumatisch als auch degenerativ verursacht sein.
- Die Therapie muss der Ätiologie der Sehnenruptur und Funktion der Sehne angepasst werden.
  - Akute Rupturen können zumeist direkt genäht werden.
  - Bei degenerativen Veränderungen kann die Funktion zum Teil mit Sehnentransfers bzw. Tenodesen rekonstruiert werden.
  - Bei rigiden Fehlstellungen und symptomatischen Arthrosen aufgrund lange bestehender Sehnen-dysfunktion können korrigierende Osteotomien oder Arthrodesen notwendig werden.

**Interessenkonflikt**

S. Rammelt: Übernahme der Reisekosten, die als Mitglied der AO Foot and Ankle Expert Group entstehen durch AO Trauma. J. Goronzy gibt an, dass kein Interessenkonflikt besteht.

**Über die Autoren****Jens Goronzy**

Dr. med., Jahrgang 1984. 2003–2010 Studium an der Universität Albert Szent-Györgyi Szeged/Ungarn und der TU Dresden, 2010–2013 Weiterbildungsassistent an der Klinik für Orthopädie Universitätsklinikum Carl Gustav Carus und im Elblandklinikum Radebeul. Seit 2014 UniversitätsCentrum für Orthopädie und Unfallchirurgie, Universitätsklinikum Carl Gustav Carus, Dresden. 2016 Facharzt für Orthopädie und Unfallchirurgie.

**Stefan Rammelt**

Prof. Dr. med., Jahrgang 1968. Studium an der Universität Leipzig. 1997 Promotion. Ausbildung und Tätigkeit am Universitätsklinikum Dresden zum Facharzt für Chirurgie (2001), Teilgebiet Unfallchirurgie (2003), Orthopädie & Unfallchirurgie (2008). Habilitation 2006. Seit 2013 Sektionsleiter Fuß, Sprunggelenk und Kinderorthopädie am UniversitätsCentrum für Orthopädie und Unfallchirurgie, Universitätsklinikum Carl Gustav Carus, Dresden.



## Korrespondenzadresse

### Dr. med Jens Goronzy

UniversitätsCentrum für Orthopädie und Unfallchirurgie  
Universitätsklinikum Carl Gustav Carus  
Fetscherstraße 74  
01307 Dresden  
Jens.Goronzy@uniklinikum-dresden.de

## Literatur

- [1] Maffulli N. Rupture of the Achilles tendon. J Bone Joint Surg Am 1999; 81 1019–1036
- [2] Wilhelm K. Neue Aspekte zur Genese der Achillessehnenruptur. Zentralbl Chir 1977; 102: 794–801
- [3] Zwipp H, Rammelt S. Tscherne Unfallchirurgie Fuß. Heidelberg: Springer; 2014
- [4] Anzel SH, Covey KW, Weiner AD et al. Disruption of muscles and tendons; an analysis of 1,014 cases. Surgery 1959; 45: 406–414
- [5] Hamilton WG. Stenosing tenosynovitis of the flexor hallucis longus tendon and posterior impingement upon the os trigonum in ballet dancers. Foot Ankle 1982; 3: 74–80
- [6] Zwipp H, Dahlen C, Amlang M et al. Verletzungen der Sehne des M. tibialis posterior. Diagnostik und Therapie. Orthopäde 2000; 29: 251–259
- [7] Johnson KA, Strom DE. Tibialis posterior tendon dysfunction. Clin Orthop Relat Res 1989; (239): 196–206
- [8] Myerson MS, Corrigan J. Treatment of posterior tibial tendon dysfunction with flexor digitorum longus tendon transfer and calcaneal osteotomy. Orthopedics 1996; 19: 383–388
- [9] Zwipp H, Rammelt S. Modifizierte Evans-Osteotomie zur operativen Behandlung des erworbenen Plattfußes. Oper Orthop Traumatol 2006; 18: 182–197

- [10] Saltzman CL, el-Khoury GY. The hindfoot alignment view. Foot Ankle Int 1995; 16: 572–576
- [11] Reilingh ML, Beimers L, Tuijthof GJ et al. Measuring hindfoot alignment radiographically: the long axial view is more reliable than the hindfoot alignment view. Skeletal Radiol 2010; 39: 1103–1108
- [12] Hansen ST. Functional Reconstruction of the Foot and Ankle. Philadelphia: Lippincott; 2000
- [13] Sammarco VJ, Sammarco GJ, Henning C et al. Surgical repair of acute and chronic tibialis anterior tendon ruptures. J Bone Joint Surg Am 2009; 91: 325–332
- [14] Franck WM, Olk A, Hennig FF. Combined rupture of the tibialis anterior and the extensor hallucis longus tendons-functional reconstruction. Arch Orthop Trauma Surg 2005; 125: 277–280
- [15] Forst R, Forst J, Heller KD. Ipsilateral peroneus brevis tendon grafting in a complicated case of traumatic rupture of tibialis anterior tendon. Foot Ankle Int 1995; 16: 440–444
- [16] Zeichen J, Thermann H, Bosch U. Die augmentierte Umkipplastik zur Rekonstruktion der Sehne des Musculus tibialis anterior. Operat Orthop Traumatol 2001; 13: 305–311
- [17] Hase C. Die orthopädische Untersuchung des ausgewachsenen Fußes. Orthop Unfallchir up2date 2015; 10: 505–520
- [18] Rammelt S, Zwipp H. Corrective arthrodeses and osteotomies for post-traumatic hindfoot malalignment: indications, techniques, results. Int Orthop 2013; 37: 1707–1717

## Bibliografie

DOI <http://dx.doi.org/10.1055/s-0042-112676>  
Orthopädie und Unfallchirurgie 2017; 12: 203–219  
© Georg Thieme Verlag KG Stuttgart · New York  
ISSN 1611-7859

Service für unsere Leser

**Sammelordner  
voll?**



**Neuen Ordner bestellen:**

[www.thieme.de/mein-up2date-ordner](http://www.thieme.de/mein-up2date-ordner)

**up2date – Fortbildung mit dem roten Faden**

## Punkte sammeln auf CME.thieme.de



Diese Fortbildungseinheit ist 12 Monate online für die Teilnahme verfügbar. Sollten Sie Fragen zur Online-Teilnahme haben, finden Sie unter [cme.thieme.de/hilfe](https://cme.thieme.de/hilfe) eine ausführliche Anleitung. Wir wünschen viel Erfolg beim Beantworten der Fragen!

Unter [eref.thieme.de/ZZWHFM4](https://eref.thieme.de/ZZWHFM4) oder über den QR-Code kommen Sie direkt zum Artikel zur Eingabe der Antworten.

VNR 2760512017152374361



### Frage 1

An welcher Sehne kommt es deutlich häufiger zu chronischen Rissen als akut offenen Verletzungen?

- A an der Sehne des M. extensor hallucis longus
- B an der Sehne des M. extensor digitorum
- C an der Sehne des M. flexor hallucis longus
- D an der Sehne des M. flexor digitorum longus
- E an der Sehne des M. tibialis posterior

### Frage 2

Welche Therapie sollte am ehesten zur Behandlung eines isolierten rigiden Pes planovalgus mit Arthrosen im unteren Sprunggelenkskomplex in Betracht gezogen werden?

- A eine korrigierende Triple-Arthrodesis
- B die subtalare Arthrodesis in situ
- C die modifizierte Evans-Osteotomie
- D die pantalare Arthrodesis
- E eine medialisierende Tuberoosteotomie

### Frage 3

An einer der im Folgenden genannten anatomischen Struktur inseriert die M.-tibialis-posterior-Sehne nicht. An welcher?

- A Tuberositas ossis navicularis
- B Os cuneiforme mediale
- C Os cuneiforme laterale
- D Basis des Os metatarsale II
- E Basis des Os metatarsale I

### Frage 4

Für welchen der folgenden Befunde spricht ein positiver Silverskjöld-Test?

- A eine isolierte Verkürzung des M. soleus
- B eine Verkürzung des gesamten Triceps surae
- C eine isolierte Verkürzung des M. gastrocnemius
- D eine verminderte Plantarflexion im OSG
- E eine Fehlstellung im Subtalargelenk

### Frage 5

Worin besteht bei erstmaliger traumatischer Luxation der Peronealsehnen die primäre Therapie?

- A in einer Rekonstruktion des oberen Retinakulums
- B in einer Tenosynovektomie der Peronealsehnen
- C in einer Resektion eines M. peroneus quartus
- D in einer Vertiefung der peronealen Gleitrinne
- E in einer Tenodese der Peroneus longus auf die Peroneus-brevis-Sehne

### Frage 6

Eine der folgenden Aussagen stimmt nicht. Welche?

- A Rupturen der Sehne des M. tibialis posterior können akut mit Frakturen des Innenknöchels assoziiert sein.
- B Bei Ruptur der Sehne des M. tibialis posterior können Schmerzen am Fußinnenrand bei verstärkter Supination und Plantarflexion ausgelöst werden.
- C Rupturen der Sehne des M. tibialis posterior sind in der Mehrzahl chronisch degenerative Genese.
- D Durch inflammatorische Prozesse wie chronische Tenosynovitiden, seronegative Spondylopathien und Diabetes mellitus werden Rupturen der Sehne des M. tibialis posterior getriggert.
- E Rupturen der Sehne des M. tibialis posterior treten vor allem im Bereich des Steigbügels auf.

► Weitere Fragen auf der folgenden Seite ...

## Punkte sammeln auf CME.thieme.de

Fortsetzung...

### Frage 7

Welche Therapie ist bei akuter scharfer Durchtrennung der M.-tibialis-anterior-Sehne am ehesten angezeigt?

- A extraanatomische Refixation (z. B. am Os naviculare)
- B Tibialis-posterior-Transfer ggf. kombiniert mit einem Gastroc Slide und Verlängerung der Sehne des M. flexor hallucis und digitorum longus
- C Transfer der Peroneus-tertius-Sehne auf den Ansatz der Tibialis-anterior-Sehne
- D Direktnaht der Sehne nach Mobilisierung der Sehnenstümpfe
- E Proximal gestielte Umkipplastik der Tibialis-anterior-Sehne

### Frage 8

Hauptsächlich für akute Sehnenrupturen am Fußrücken ...

- A sind Frakturen.
- B sind systemische Erkrankungen.
- C sind herabfallende scharfe Gegenstände.
- D sind osteophytäre Anbauten.
- E ist die Hyperflexion der Zehen.

### Frage 9

Eine der folgenden Aussagen trifft für die Ruptur der Sehne des M. tibialis anterior *nicht* zu. Welche?

- A Die Dorsalextension im Sprunggelenk ist gegen Widerstand eingeschränkt.
- B Es besteht ein Recruitment der Zehenstrecker.
- C Akut bestehen eine Schwellung über dem anteromedialen Aspekt des Sprunggelenks sowie eine tastbare Lücke im Bereich des Sehnenverlaufs.
- D Nach der Verletzung sind die initialen Beschwerden sehr stark und halten lange an.
- E Sowohl Sonografie und als auch MRT können zur Diagnose-sicherung verwendet werden.

### Frage 10

Welche initiale Bildgebung sollte zur Beurteilung eines Pes planovalgus angefertigt werden?

- A MRT zur Beurteilung der Sehne des M. tibialis posterior
- B CT zur Beurteilung der Arthrose
- C Fuß und oberes Sprunggelenk (OSG) in 2 Ebenen sowie Aufnahme der Beinachse zur Beurteilung der Achse der unteren Extremität
- D Fuß und OSG in 2 Ebenen im Stand und Saltzman-Aufnahme
- E Fuß und OSG in 2 Ebenen im Stand sowie Broden-Aufnahme

Service für unsere Leser

**Schon registriert?**

Bei Thieme CME Punkte online einreichen und verwalten



**Gleich anmelden:**

[www.cme.thieme.de](http://www.cme.thieme.de)

**up2date – Fortbildung mit dem roten Faden**