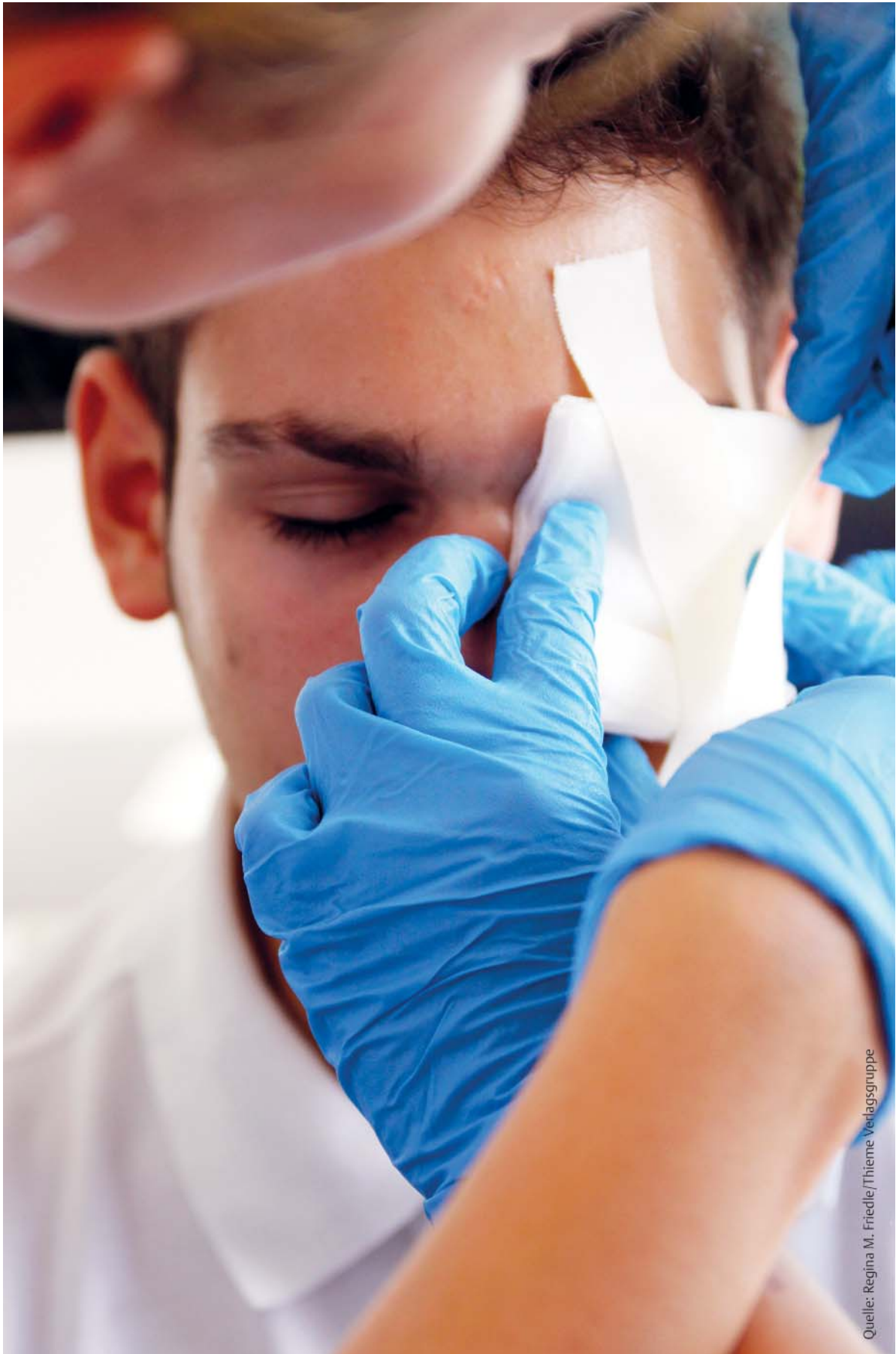

Quelle: Regina M. Friedle/Thieme Verlagsgruppe

Dieses Dokument wurde zum persönlichen Gebrauch heruntergeladen. Vervielfältigung nur mit Zustimmung des Verlages.

# Augenverletzungen – Welche gibt es, und was kann man vor Ort tun?

Alexander F. Scheuerle, Gerd U. Auffarth



Nicht nur perforierende Gegenstände, sondern auch weniger offensichtliche Unfälle können zum Erblinden führen. Schon ein Schlag aufs Auge oder ein Spritzer Kalkreiniger genügen oft, um die Sehkraft ernsthaft zu gefährden. Doch die am Einsatzort nur schlecht zu beurteilende Anatomie, die vielen möglichen Augenerkrankungen und die Schmerzempfindlichkeit der Augenoberfläche erschweren präklinische Diagnostik und Therapie. Lesen Sie in diesem Beitrag, was Sie bei Augenverletzungen beachten müssen.

## Einleitung

Verletzungen des Auges können in verschiedenen Formen auftreten: isoliert, in Kombination mit einer periokulären Schädigung und zusammen mit weiteren Verletzungen des Kopfes oder des übrigen Körpers. Sowohl bei der Erstversorgung als auch für die darüber hinausgehende Behandlung ist es für Sie als Rettungskraft wichtig, sich ein Bild davon zu machen, ob der Patient noch durch weitere Traumafolgen bedroht sein könnte. Der Grundsatz „Vita vor Visus“ ist dabei unbedingt zu berücksichtigen und soll ausdrücken, dass die Versorgung einer Augenverletzung immer eine gewisse Wartezeit zulässt – im Gegensatz zu einer lebensbedrohlichen Gefährdung. Eine fachaugenärztliche Weiterversorgung sollte man dennoch schnellstmöglich anstreben. Dabei ist der augenverletzte Patient in seiner Mobilität meist eingeschränkt und daher häufig auf einen Transport angewiesen.

### Merke

**Vor dem Transport des Patienten in eine Augenklinik sollten Sie zunächst lebensbedrohliche Verletzungen ausschließen.**

## Akute Traumata

### Trauma durch spitze oder stumpfe Gegenstände

Gewalteinwirkungen auf das Auge können vielfältiger Natur sein. Grundsätzlich zu unterscheiden sind Verletzungen durch spitze oder stumpfe Gegenstände. Die knöcherne Umgebung der Augenhöhle (Orbita) und die feste Gewebsstruktur von Hornhaut (Kornea) und Lederhaut (Sklera) bieten einen gewissen Schutz gegenüber der Kollision mit größeren und stumpfen Gegenständen. Aber v. a. kleine und scharfkantige Objekte können schnell und gelegentlich unbemerkt die Augenhülle

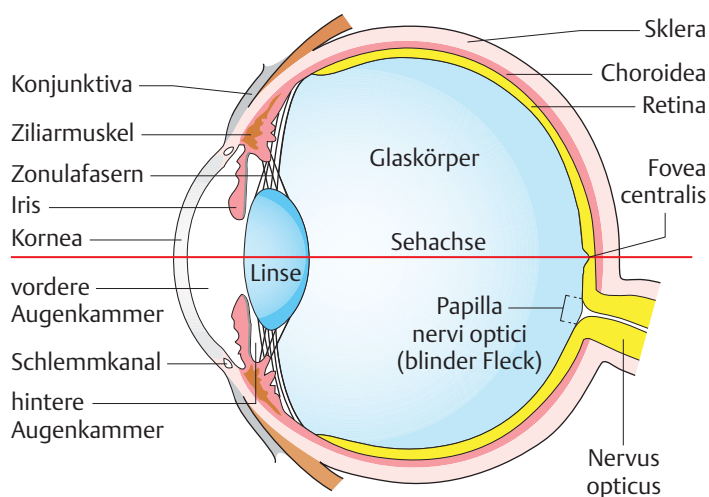
durchstoßen. Gerade da die Untersuchungsmöglichkeiten des Auges vor Ort weitgehend eingeschränkt sind, ist eine gute Anamnese oft wegweisend.

### Perforierende Augenverletzung

Bei einer perforierenden Augenverletzung wird die Kornea oder Sklera so schwer verletzt, dass der Augapfel (Bulbus) eröffnet wird. Dabei kann es zum Austritt von Kammerwasser aus der Vorderkammer kommen oder sogar zum Vorfall von intraokularem Gewebe, wie z. B. Regenbogenhaut (Iris), Glaskörper (Corpus vitreum), Aderhaut (Choroidea) oder Netzhaut (Retina) (► **Abb. 1**). Typische Ursachen sind Schnittverletzungen durch Glas- oder Metallsplitter bzw. scharfe Klingen oder Spitzen (► **Abb. 2**).

### Präklinische Diagnostik

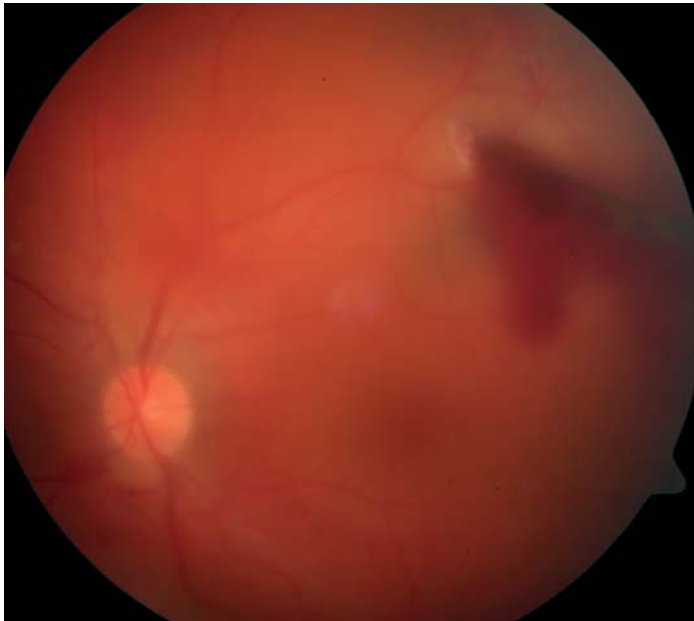
Nach einer perforierenden Verletzung ist das Auge typischerweise hypoton, da häufig Kammerwasser und gele-



► **Abb. 1** Anatomie des Auges. Quelle: Huppelsberg J, Walter K. Kurzlehrbuch Physiologie. 4. Aufl. Stuttgart: Thieme; 2013

gentlich auch verflüssigter Glaskörper austreten. Im klinischen Umfeld wird dies mit dem sog. Seidel-Test geprüft, der allerdings – wie die meisten Augenuntersuchungen – eine mikroskopische Kontrolle erfordert. Neben geeigneten Instrumenten lässt sich der Augendruck orientierend auch palpatorisch einschätzen, was bei Verdacht auf eine Perforation allerdings kontraindiziert ist.

Eine durch Perforation bedingte Bulbushypotonie kann man jedoch oft schon ohne Tastbefund rein optisch feststellen. Bei einer Verletzung der Hornhaut ist regelmäßig die Vorderkammer aufgehoben und häufig tamponiert die Iris die Perforationsstelle. Die Iris und die Pupille sind dann verzogen. Gelegentlich ist die Augenlinse mitbetroffen. Eine bereits am Unfallort am verletzten Auge eingetrübte Linse (im Seitenvergleich) ist ein möglicher Hinweis für eine perforierende Verletzung. Dabei kann die Perforationsstelle von Bindehaut und Tenon-Kapsel bedeckt und damit für den Betrachter fast unsichtbar sein. Ein nur diskret im Seitenvergleich verringerter Augendruck lässt sich vor Ort nicht feststellen.



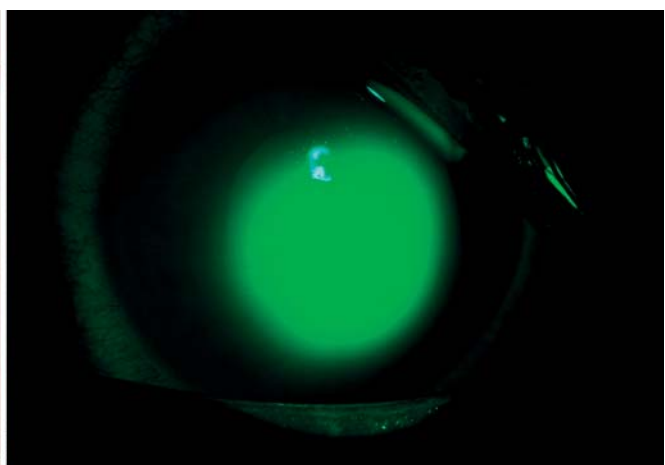
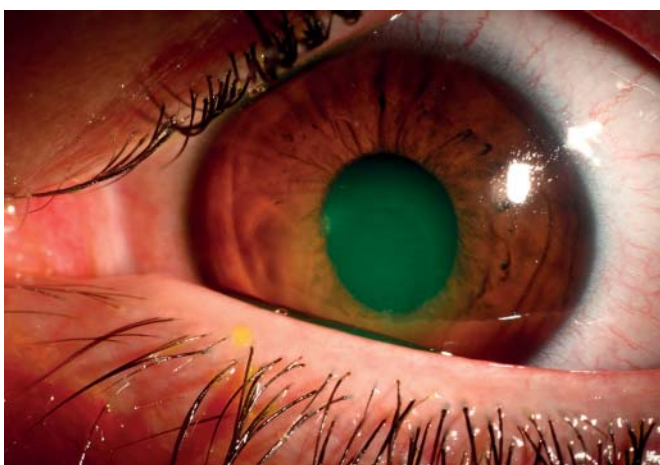► **Abb. 2** Perforierende Augenverletzung. Augenhintergrund eines 34-jährigen Installateurs, der während seiner Arbeit plötzlich über Augenschmerzen und verschwommenes Sehen klagte. Während auf der linken Bildseite der intakte Sehnervenkopf zu sehen ist, ist auf der rechten Bildseite ein in die Netzhaut gespießter Metallsplitter erkennbar. Der Einblick in das Auge ist durch die mit dem Trauma verbundene leichte Einblutung des Glaskörperaums reduziert.

**Merke**

**In jedem Fall besteht bei einer perforierenden Augenverletzung eine akute Infektionsgefahr, die umgehend Antibiotika und v. a. einen mikrochirurgischen Wundverschluss nötig macht.**

Differenzialdiagnostisch abzugrenzen sind Verletzungen der Bindehaut (Konjunktiva) ggf. mit Einblutung (Hypophagma) und oberflächliche epitheliale Verletzungen der Kornea (Erosio), die trotz der intakten mechanischen Stabilität des Bulbus sehr intensive Schmerzen verursachen können. Wichtig ist die Unterscheidung zwischen einer bulbuseröffnenden Verletzung und einem Trauma mit möglicherweise intraokularem oder intraorbitalem Fremdkörper.

Einen sichtbaren, im Auge steckenden Gegenstand sollten Sie keinesfalls vor Ort entfernen. Häufig finden sich nach Verletzungen kleine metallische Fremdkörper im Augeninneren, die selbst für den geübten Betrachter ohne den Einsatz der Funduskopie unsichtbar bleiben. Zum Ausschluss eines metallischen Fremdkörpers sollte man zur weiteren Abklärung eine Sonografie, eine Rönt-



► **Abb. 3 a** Stumpfes Bulbustruma nach Handballspiel. Ein 25-jähriger Handballspieler, der seit der Halbzeit über starke Augenschmerzen klagt. **b** Die Hornhautablösung passt zur Anamnese mit vermutetem Trauma der Augenoberfläche durch den Finger eines Mitspielers. Der Epitheldefekt kommt in der Anfärbung mit Fluorescein besonders deutlich zur Darstellung.

gennativaufnahme in 2 Ebenen oder besser eine Computertomografie heranziehen. Der Einsatz einer kernspintomografischen Untersuchung ist hingegen bei Verdacht auf einen metallischen Fremdkörper kontraindiziert!

### Therapie

Bei Hinweisen auf eine perforierende Verletzung oder einen intraokularen Fremdkörper sollte man den Patienten schnellstmöglich in eine Augenklinik bringen. Üben Sie keinen Druck auf den Bulbus aus. Das verletzte Auge sollte einen Verband erhalten, der das Auge nicht komprimiert. Der Patient sollte nüchtern bleiben, da die operative Versorgung wahrscheinlich zeitnah in Allgemeinanästhesie erfolgt.

### Cave

**Bei Verdacht auf eine perforierende Augenverletzung dürfen Sie weder palpatorisch noch durch einen Verband Druck auf das Auge ausüben.**

### Stumpfes Bulbustrauuma

Ein stumpfes Bulbustrauuma kann durch einen Sturz auf einen festen Gegenstand oder durch eine auf das Auge auftreffende Prellung verursacht werden – dabei spielt die Größe des prellenden Objekts eine wesentliche Rolle (► **Abb. 3, 4**). Während der Bulbus vor größeren und flachen Körpern durch die knöcherne Umgebung der Orbita relativ gut geschützt ist, können Objekte, deren Durchmesser kleiner als ein Tennisball ist, schon bei relativ geringer Geschwindigkeit fatale Wirkung ausüben. Dazu gehören z. B. Squash-Ball und Expanderband, aber auch ein Sturz auf die Tischkante.

### Merke

**Das Auge ist v. a. durch den stumpfen Aufprall kleinerer Gegenstände gefährdet.**

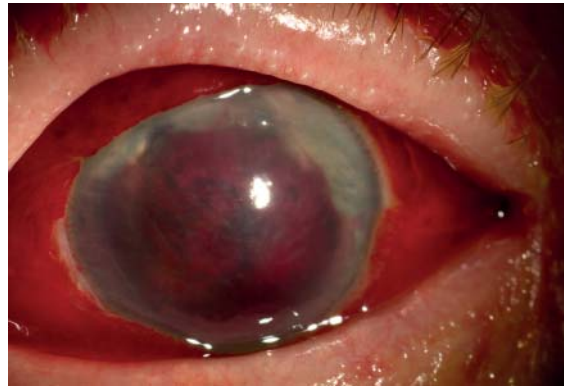
### Präklinische Diagnostik

Ausprägung, Symptome und Folgeschäden eines stumpfen Bulbustrauumas sind sehr variabel. Oft klagen Patienten über Schmerzen und Visusminderung. Die Ursachen dafür sind vielfältig:

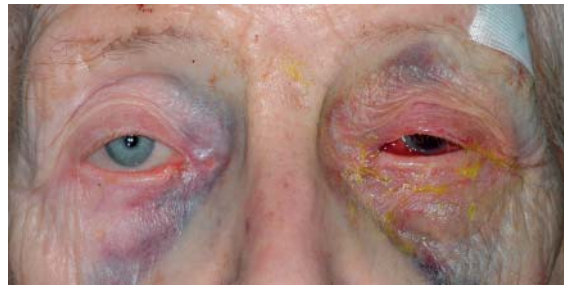- Hornhautabschürfung (Erosio corneae)
- Einblutung in die vordere Augenkammer (Hyphäma)
- Einblutung in Glaskörper, Netzhaut oder Aderhaut
- traumatische Luxation der Augenlinse
- starker Anstieg des Augendruckes
- Prellungs- oder Scherverletzung des Sehnervs

Bei der Untersuchung des Verletzten ist eine im Seitenvergleich möglicherweise erweiterte Pupille (traumatische Mydriasis) als Folge der Prellung des Iris Muskels zu berücksichtigen.

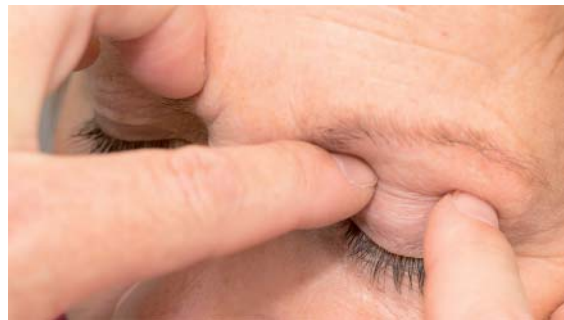Im ungünstigsten Fall führt ein stumpfes Bulbustrauuma zum Bersten des Bulbus: Das Auge hält der plötzlichen Gewalteinwirkung nicht stand und wird förmlich aufge-



► **Abb. 4** Stumpfes Bulbustrauuma nach Sturz. 82-jährige Patientin wenige Stunden nach einem Sturz in ihrer Wohnung unter Antikoagulation bei Vorhofflimmern. Das linke Auge zeigt massive Einblutungen im Bereich der Konjunktiva, der Vorderkammer und des Glaskörperaums, die zu einem deutlich erhöhten Augendruck und zu Schmerzen geführt haben.

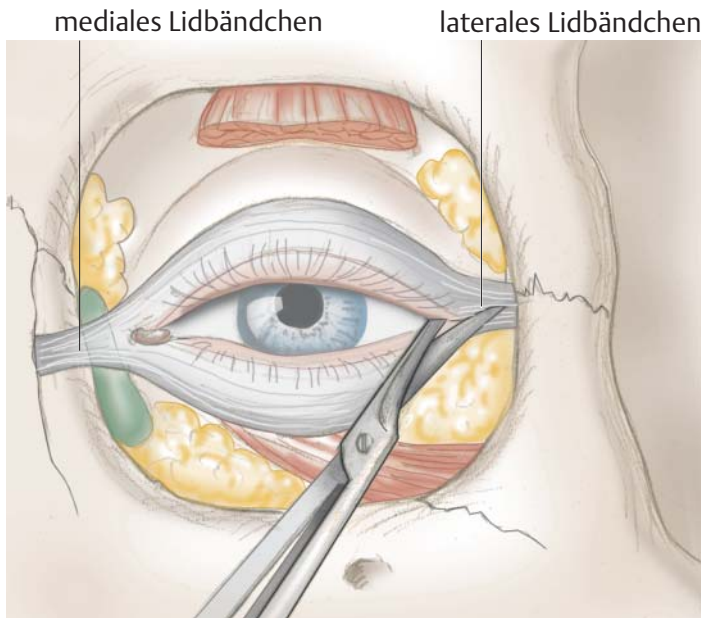


► **Abb. 5** Orbitahämatom. Eine 82-jährige Patientin wenige Stunden nach einem Sturz in ihrer Wohnung unter Antikoagulation bei Vorhofflimmern. Links eine periokuläre Einblutung mit sichtbarem Lidhämatom, aber auch beginnendem Exophthalmus und eingeschränkter Motilität.



► **Abb. 6** Palpation des Auges.

rissen. Für den Betroffenen führt dieser Aufprall zu starken Schmerzen, einem abrupten Verlust des Sehvermögens und nicht selten zu irreparablen Folgeschäden. Eine Ruptur ist oft mit einer deutlich sichtbaren Blutung verbunden. Gelegentlich kann jedoch auch eine Bulbusruptur auf den ersten Blick schwer zu erkennen sein,



► **Abb. 7** Laterale Kanthotomie. Einschneiden des Lidwinkels zur akuten Druckentlastung der Orbita.

wenn die Rupturstelle weiter dorsal liegt und noch durch Bindehaut und Tenon überdeckt ist.

### Therapie

Bei Verdacht auf ein stumpfes Bulbustruma ist eine umgehende Vorstellung des Patienten in einer Augenklinik ratsam. Selbst bei zunächst unauffälliger Symptomatik können sich innerhalb der nächsten Stunden Folgeerscheinungen entwickeln, wie z. B. Einblutung, Augendrucksteigerung, Netzhautablösung (Amotio) und Eintrübung der Augenlinse (traumatische Katarakt).

Die Bulbusberstung ist immer ein gravierender augenärztlicher Notfall. Wie bei der perforierenden Augenverletzung darf man keinen Druck auf den Bulbus ausüben, und der angelegte Verband sollte das verletzte Auge nicht komprimieren. Der Patient soll auch in einem solchen Fall nüchtern bleiben, da die operative Versorgung wahrscheinlich zeitnah in Allgemeinanästhesie erfolgt.

### Orbitabodenfraktur

Bei einer Gewalteinwirkung auf die Augenhöhle kann es zu einer Fraktur des Orbitabodens kommen – dazu gibt es 2 Theorien: Nach der „Verbiegungstheorie“ bewirkt eine Prellung auf den Infraorbitalrand ein Verbiegen des knöchernen Orbitarahmens. Folgt man der „Hydraulischen Theorie“, führt der auf den Bulbus einwirkende Druck zu einer Drucksteigerung innerhalb der gesamten Augenhöhle. Da der Augenhöhlenboden bei beiden Theorien die mechanisch schwächste Stelle ist, ist die Orbitabodenfraktur (Blow-out-Fraktur) der mit Abstand häufigste Bruch der Orbitawand. Durch den Bruchspalt kann es zum Vorfall von orbitalem Weichgewebe in die

Kieferhöhle oder zum Einklemmen eines Augenmuskels kommen.

### Präklinische Diagnostik und Therapie

Charakteristisch für eine Orbitabodenfraktur mit Dislokation von orbitalem Weichgewebe ist neben der Anamnese des Verletzungsvorgangs ein Einsinken des Auges (Enophthalmus) und/oder ein Tieferstand des Augapfels. Motilitätsstörungen und Doppelbilder im Geradeausblick oder in Blickrichtung können auf eingeklemmtes intraorbitales Gewebe (insbesondere des M. rectus inferior), beschädigte Hirnnerven oder auf abgerissene Augenmuskeln hinweisen. Eine verminderte Berührungs- bzw. Schmerzempfindung (Hypästhesie) der Wange spricht für eine Frakturbeteiligung des vorderen Orbitabodens oder des Infraorbitalrandes mit Beeinträchtigung des N. infraorbitalis.

Ein Frakturspalt ist bei der isolierten Orbitabodenfraktur meist nicht zu tasten, die Palpation kann aber wichtige Hinweise auf z. B. eine assoziierte Mittelgesichtsfraktur liefern. Gelegentlich ist ein Emphysem tastbar – ein eindeutiges Anzeichen für eine Verbindung zwischen der luftgefüllten Kieferhöhle und der Orbita. Auch ohne Emphysem gilt beim Verdacht auf eine Orbitafraktur sofortiges Schnäuzverbot, da dies eine Keimverschleppung mit folgender Entzündung der Augenhöhle (Orbitaphlegmone) begünstigen kann. Viele Patienten mit Orbitabodenfraktur präsentieren ein Monokelhämatom, was üblicherweise keiner spezifischen Behandlung bedarf. Wichtig ist dabei die Differenzialdiagnose zum Orbitahämatom, einem hochakuten augenärztlichen Notfall (s. u.).

### Merke

**Bei Verdacht auf eine Orbitabodenfraktur gilt grundsätzliches Schnäuzverbot.**

Der Verdacht auf eine Orbitabodenfraktur lässt sich radiologisch sichern. Heutzutage erfolgt dies i. d. R. mittels Computertomografie und koronaren Schichten. Die Aufnahmen zeigen neben dem Knochenfragment das Ausmaß der Weichgewebsverlagerung („hängender Tropfen“). Steht die Diagnose Orbitabodenfraktur, ist zeitgleich immer von einem stumpfen Bulbustruma auszugehen. Eine differenzierte augenärztliche Untersuchung ist in jedem Fall unerlässlich und stellt die Basis einer evtl. erforderlichen weiteren operativen Versorgung dar.

### Orbitahämatom

Ursachen für das insgesamt seltene Orbitahämatom sind Mittelgesichtsfrakturen, Retrobulbär-Anästhesie oder chirurgische Eingriffe in der Orbita oder den benachbarten Nasennebenhöhlen (► **Abb. 5**). Dabei führt eine retroseptale Einblutung durch Verletzung der A. ophthalmica oder ihrer Äste zu einer akuten Steigerung des intra-

orbitalen Drucks mit Kompression des N. opticus und der versorgenden Blutgefäße. Das Hämatom kann in der Orbitaspitze liegen, subperiostal im Bereich der mittleren oder oberen Orbitawand oder ausnahmsweise als Optikuscheiden-Hämatom. Durch die retrobulbäre Raumforderung steigt der Augendruck innerhalb von Minuten auf ein Vielfaches des Normalwerts. Ohne schnelle Therapie ist mit einer irreversiblen Erblindung zu rechnen.

### Präklinische Diagnostik

Charakteristisch für ein Orbitahämatom ist das akute und schmerzhafte Heraustreten des Bulbus aus der Augenhöhle (Exophthalmus, Protrusio bulbi). Begleitet sein kann dies von einer deutlichen Motilitätsstörung, Blindheit mit gleichseitiger geweiteter Pupille (Mydriasis) und ausgeprägten Hämatomen der Augenlider und Konjunktiva. Viele Patienten klagen außerdem über eine vagale Symptomatik mit Übelkeit und Bradykardie. Bei der Palpation fällt sofort der steinharte Bulbus auf (► **Abb. 6**).

### Therapie

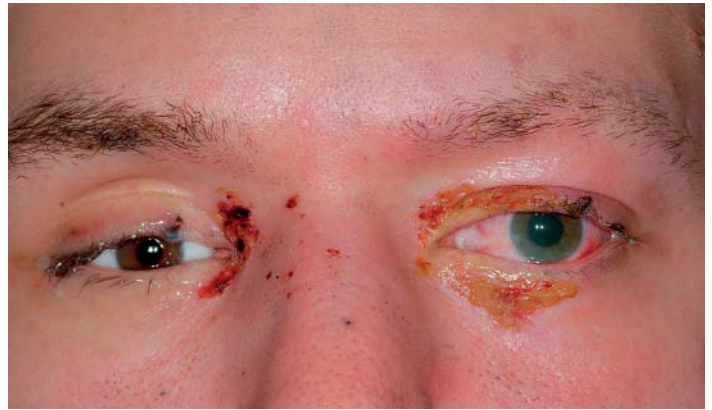Zunächst muss man eine umgehende Druckentlastung der Orbita herbeiführen. Als Akutmaßnahme kommt dafür das laterale Einschneiden des Lidwinkels (Kanthotomie) mit einer Schere oder einem Skalpell unter Schutz des Bulbus mit einem flachen Spatel infrage (► **Abb. 7**). Das Septum orbitale kann im temporalen Unterlid so weit eröffnet werden, dass das unter Spannung stehende orbitale Fettgewebe heraustritt. Weiterführende Maßnahmen in operativer Umgebung umfassen ggf. das Spalten eines unter der Knochenhaut liegenden Hämatoms, die Ligatur einer verletzten Arterie, das Abtragen der Lamina papyracea und eine Vorderkammerpunktion.

#### Merke

Unter keinen Umständen sollte man zur Stillung einer orbitalen Blutung am Auge einen Kompressionsverband anlegen, da dieser den intraokularen Druck und damit die Gefahr einer Erblindung noch weiter steigern würde. Eine bestehende Therapie mit Thrombozytenaggregationshemmern oder Antikoagulanzen erhöht das Blutungsrisiko und somit die Gefahr für das Sehvermögen.

## Verätzung und Verbrennung

Verätzungen des Auges und der periokulären Strukturen können durch Säuren, Laugen und ätzende oder alkylierende Stoffe hervorgerufen werden. Eine Ischämie sowie Säure- oder Hitzewirkung können eine Koagulationsnekrose zur Folge haben. Beim Kontakt mit Laugen kann hingegen eine Kolliquationsnekrose eintreten. Der Unterschied ist deshalb bedeutsam, da die Noxe bei der Koagulationsnekrose typischerweise auf oberflächliche Gewebsschichten limitiert ist, während sie bei der Kolliquationsnekrose tiefer eindringen kann. Das Ausmaß der Schädigung ist daher abhängig von der einwirkenden



► **Abb. 8** Verbrennung. 19-jähriger Patient 2 Wochen nach einem Trauma durch eine Feuerwerksbatterie. Das rechte Auge konnte nicht erhalten werden, wurde entfernt und ist bereits mit einer Glasschalenprothese versorgt. Das linke Auge zeigt v. a. nasal einen Verlust der Bindehaut- und Limbusgefäße, was auf eine Ischämie mit bald einsetzender Tendenz zur pathologischen Neovaskularisation schließen lässt. Weiterhin hitzebedingter Verlust der Augenbrauen und der Wimpern mit beginnendem Rolllid (Entropium) des linken Oberlids.

Substanz, ihrer Konzentration und der Einwirkzeit. Die Folgen von Verbrennungen (► **Abb. 8**) und Verätzungen der Augenoberfläche sind für die Patienten oft langwierig und häufig fatal.

### Präklinische Diagnostik und Therapie

Infolge der sofort einsetzenden, starken Augenschmerzen kommt es beim Betroffenen zu einem fast unwiderstehlichen Drang, die Augen zuzukneifen (Blepharospasmus). Die wesentliche Notfallmaßnahme zur akuten Behandlung ist bei einer Verbrennung das sofortige Kühlen, bei einer Verätzung immer die schnellstmögliche und ausgiebige Augenspülung (► **Video 1**).

#### Merke

Vergeuden Sie im Zweifelsfall bei einer Verätzung des Auges keine Zeit mit der Suche nach einer optimalen Spüllösung, da ein Verdünnen des konzentrierten Schadstoffs oberste Priorität hat.

#### PRAXISTIPP

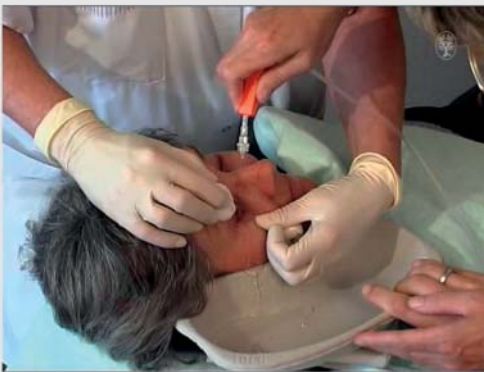Zur Überwindung des Blepharospasmus können Conjuncaïn®-Augentropfen als Lokalanästhetikum zum Einsatz kommen. Als Standard empfiehlt sich für den Notfall ohne vorbereitete Spüllösungen das Spülen für 15 min mit Leitungswasser. Sollte kein Wasser vorhanden sein, kann man das Auge auch mit Tee, Milch, Limonade und ähnlichen Flüssigkeiten spülen.

Für die Bestückung des Notarztwagens sind z. B. Diphoterine® oder Previn® vorteilhaft, da sie die einwirkenden Substanzen unschädlich machen und einen pH-Wert zwi-

schen 5,5 und 9 schneller erreichen als reines Wasser, womit die weitere Verätzungsgefahr gestoppt wird.

Nach den ersten Minuten der Spülung sollte man den Bindehautsack auf mögliche Fremdkörper inspizieren. Dabei ist auch das Umstülpen der Augenlider (Ektropionieren) vorzunehmen (► **Abb. 9**). Insbesondere wenn Kalk- oder Betonpartikel länger im Auge bleiben, kann dies zu einer andauernden Schädigung der Augenoberfläche führen. Besonders gefährlich sind Verätzungen mit Flusssäure. Um eine Verkalkung der Hornhaut zu vermeiden, kann Hexafluorine®-Speziallösung zum Einsatz kommen, die periorbitale Haut kann zusätzlich mit 1%iger Kalzium-Glukonat-Lösung gespült oder sogar unterspritzt werden.

**Lernvideo**



► **Video 1** Augenspülung. Bei einer Verätzung des Auges muss dieses ausgiebig gespült werden. Im Zweifelsfall sollte man keine Zeit mit der Suche nach einer Spüllösung verschwenden, sondern mit Wasser spülen.

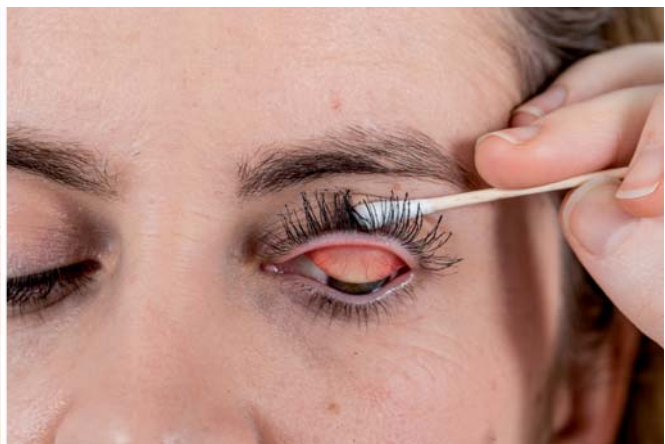**Cave**

**Achten Sie auf Eigenschutz und prüfen Sie das Umfeld einer stattgehabten Verbrennung oder Verätzung immer auf mögliche Gefahren für die Helfer.**

Im weiteren Verlauf wird i. d. R. der Schweregrad der Verätzung eingeschätzt (► **Tab. 1**). Die zeitnahe Versorgung in einer Augenklinik ist auch bei dieser Art von Verletzung unbedingt anzustreben. Denn nur mit dem entsprechenden Kenntnisstand und der dazugehörigen instrumentellen Ausstattung lassen sich die Augenoberfläche und das Augeninnere biomikroskopisch untersuchen und weitere wesentliche diagnostische Schritte einleiten, wie z. B. das Messen des Augendrucks zur stadiengerechten Versorgung.

**KERNAUSSAGEN**

- Vor dem Transport des Patienten in eine Augenklinik sind zunächst lebensbedrohliche Verletzungen auszuschließen: „Vita vor Visus“.
- Da die Untersuchungsmöglichkeiten des Auges vor Ort eingeschränkt sind, ist eine gute Anamnese oft wegweisend.
- Einen sichtbaren, im Auge steckenden Gegenstand sollte man keinesfalls vor Ort entfernen.
- Bei Verdacht auf eine perforierende Augenverletzung darf man weder palpatorisch noch durch einen Verband Druck auf das Auge ausüben.
- Die Bulbusberstung ist immer ein gravierender augenärztlicher Notfall.
- Bei Verdacht auf ein stumpfes Bulbustraua ist eine umgehende Vorstellung in einer Augenklinik nötig, denn auch bei zunächst unauffälliger Symptomatik können sich innerhalb der nächsten Stunden Folgeerscheinungen entwickeln.
- Bei einer Orbitabodenfraktur kann es durch den Bruchspalt zu einem Vorfall von orbitalem Weichgewebe in die Kieferhöhle oder zum Einklemmen



► **Abb. 9** Ektropionieren. Umstülpen des Augenlids zur Inspektion des Bindehautsacks auf mögliche Fremdkörper.

► **Tab. 1** Klassifikation von Verätzungen und Verbrennungen der Augen (nach [1]).

Erstbefund	I	II	III	IV
	<ul style="list-style-type: none"> <li>▪ Erosio</li> <li>▪ Limbusschaden<sup>1</sup> 0</li> <li>▪ Hyperämie</li> </ul>	<ul style="list-style-type: none"> <li>▪ Erosio</li> <li>▪ Limbusschaden &lt; 1/3</li> <li>▪ Ischämie 1/3</li> <li>▪ Chemosis</li> </ul>	<ul style="list-style-type: none"> <li>▪ Erosio</li> <li>▪ Limbusschaden &lt; 1/2</li> <li>▪ Ischämie &gt; 1/2</li> <li>▪ rosa Chemosis</li> <li>▪ Korneatrübung</li> </ul>	<ul style="list-style-type: none"> <li>▪ tiefe Ischämie &gt; 3/4</li> <li>▪ Limbusschaden &gt; 1/2</li> <li>▪ dichte Korneatrübung</li> <li>▪ konjunktivale Nekrosen</li> <li>▪ Sklera porzellanweiß</li> <li>▪ Missfärbung und Atrophie der Iris</li> <li>▪ Fibrinexsudate</li> </ul>
1 – 3 Tage später	<ul style="list-style-type: none"> <li>▪ Regeneration</li> </ul>	<ul style="list-style-type: none"> <li>▪ Rezirkulation</li> <li>▪ Regeneration</li> </ul>	<ul style="list-style-type: none"> <li>▪ persistierende Erosio</li> <li>▪ Narbenpterygium</li> <li>▪ Konjunktivalisation</li> <li>▪ Ulzeration</li> <li>▪ Neovaskularisation</li> <li>▪ Narben</li> </ul>	<ul style="list-style-type: none"> <li>▪ Proliferationen</li> <li>▪ Konjunktivalisation</li> <li>▪ schwere Vernarbung</li> <li>▪ große Ulzerationen</li> <li>▪ Einschmelzung</li> <li>▪ Katarakt</li> <li>▪ Glaukom</li> </ul>

<sup>1</sup> Limbus: Übergangsbereich zwischen Hornhaut und Lederhaut.

eines Augenmuskels kommen. Zeitgleich ist immer von einem stumpfen Bulbustraua auszugehen. Bei Verdacht auf eine Orbitabodenfraktur gilt grundsätzliches Schnäuzverbot.

- Bei einem Orbitahämatom steigt der Augendruck innerhalb von Minuten drastisch an. Ohne schnelle Therapie ist mit einem irreversiblen Erblinden zu rechnen.
- Unter keinen Umständen darf man zum Stillen einer orbitalen Blutung einen Kompressionsverband anlegen, da dieser den intraokularen Druck und damit die Gefahr einer Erblindung noch weiter steigern würde.
- Bei einer Verätzung des Auges sollte man im Zweifel keine Zeit mit der Suche nach optimalen Spüllösungen vergeuden, da eine Verdünnung des konzentrierten Schadstoffs oberste Priorität hat.

### Interessenkonflikt

Die Autoren geben an, dass kein Interessenkonflikt besteht.

### Über die Autoren



#### Dr. med. Alexander F. Scheuerle

ist Europäischer Facharzt für Augenheilkunde (FEBO) und Oberarzt an der Universitätsaugenklinik Heidelberg.



#### Prof. Dr. med. Gerd U. Auffarth

ist Europäischer Facharzt für Augenheilkunde (FEBO) und Ärztlicher Direktor an der Universitätsaugenklinik Heidelberg.

### Korrespondenzadresse

**Dr. med. Alexander F. Scheuerle**  
 Universitätsaugenklinik Heidelberg  
 Im Neuenheimer Feld 400  
 69120 Heidelberg  
 Alexander.Scheuerle@med.uni-heidelberg.de

### Literatur

- [1] Reim M, Kuckelkorn R. Verätzungen und Verbrennungen der Augen. Akt Augenheilkd 1995; 20: 76 – 89

### Bibliografie

DOI <http://dx.doi.org/10.1055/s-0042-114764> |  
 retten 2017; 6: 48–57  
 © Georg Thieme Verlag KG Stuttgart · New York  
 ISSN 2193-2387



## Punkte sammeln auf CEE.thieme.de



Diese Fortbildungseinheit ist 12 Monate online für die Teilnahme verfügbar. Sollten Sie Fragen zur Online-Teilnahme haben, finden Sie unter [cme.thieme.de/hilfe](https://cme.thieme.de/hilfe) eine ausführliche Anleitung. Wir wünschen viel Erfolg beim Beantworten der Fragen!

Unter <https://eref.thieme.de/ZZWHHFI> oder über den QR-Code kommen Sie direkt zum Artikel zur Eingabe der Antworten.



### Frage 1

Welche Aussage zu Verletzungen des Auges trifft zu?

- A Nach der Diagnose einer Augenverletzung muss der Patient sofort in eine Augenklinik gebracht werden – ohne vorheriges Abklären auf mögliche weitere Traumafolgen.
- B Intensive Augenschmerzen sind stets Ausdruck einer schwerwiegenden Verletzung.
- C Die meisten Patienten nehmen den plötzlichen Verlust der Sehkraft an einem Auge gelassen hin.
- D Das detaillierte Erheben des Augenstatus kann und sollte noch am Unfallort erfolgen.
- E Der Patient mit einer Augenverletzung ist häufig auf fremde Hilfe und einen Transport angewiesen.

### Frage 2

Welche Aussage zur perforierenden Augenverletzung ist richtig?

- A Eine subjektiv gute Sehkraft am betroffenen Auge schließt eine perforierende Verletzung aus.
- B Bei Verdacht auf eine perforierende Augenverletzung muss man durch intensive Palpation des Bulbus den Augendruck überprüfen.
- C Eine verzogene Pupille kann bei entsprechender Anamnese ein Hinweis auf eine perforierende Augenverletzung sein.
- D Bei einem Patienten mit perforierender Augenverletzung empfiehlt sich eine Magnetresonanztomografie.
- E Einen makroskopisch sichtbaren eingespießten Fremdkörper sollte man direkt vor Ort entfernen.

### Frage 3

Welche Aussage zur perforierenden Augenverletzung ist falsch?

- A Eine gedeckte perforierende Augenverletzung ist oft auf den ersten Blick nicht erkennbar.
- B Bei Verdacht auf eine perforierende Augenverletzung soll der Patient nüchtern bleiben.
- C Nach Abklärung einer vitalen Gefährdung durch andere Traumafolgen ist umgehend eine Vorstellung in einer Augenklinik zu veranlassen.
- D Eine perforierende Verletzung ist typischerweise Folge eines Säureunfalls.
- E Der Patient ist mit einem Verband zu versorgen, der keinen Druck auf das Auge ausübt.

### Frage 4

Welche Aussage zum stumpfen Bulbustrauuma ist falsch?

- A Nach einem stumpfen Bulbustrauuma kann die Sicht des Patienten durch eine intraokulare Blutung erheblich vermindert sein.
- B Nach einem stumpfen Bulbustrauuma ist bei Wohlbefinden des Patienten eine augenärztliche Untersuchung nicht erforderlich.
- C Das stumpfe Bulbustrauuma ist besonders kritisch durch Objekte, die kleiner als ein Tennisball sind.
- D Die Bulbusruptur hat eine schlechte funktionelle Prognose.
- E Beim stumpfen Bulbustrauuma ist die Blutungsneigung unter Antikoagulation erheblich erhöht.

### Frage 5

Welche Aussage zum stumpfen Bulbustrauuma ist korrekt?

- A Eine beidseitig erweiterte Pupille ist ein typischer Hinweis auf ein stumpfes Bulbustrauuma.
- B Ein stumpfes Bulbustrauuma kann trotz unauffälliger Augenoberfläche eine Beschädigung des Sehnervs zur Folge haben.
- C Eine Bulbusberstung geht oft nicht mit einer spürbaren Visusminderung einher.
- D Ein Augendruckanstieg ist bei einem stumpfen Bulbustrauuma eher die Ausnahme.
- E Beim stumpfen Bulbustrauuma spielt die individuelle Anamnese eine untergeordnete Rolle.

### Frage 6

Welche Aussage zur Orbitabodenfraktur trifft zu?

- A Nach der „Verbiegungstheorie“ führt der auf den Bulbus einwirkende Druck zu einer Drucksteigerung innerhalb der gesamten Augenhöhle.
- B Bei einer Orbitabodenfraktur ist typischerweise ein Frakturspalt tastbar.
- C Bei Verdacht auf eine Orbitabodenfraktur gilt grundsätzlich Schnäuzverbot.
- D Der Radiologe stellt bei der Orbitabodenfraktur die Indikation zur operativen Versorgung.
- E Ein Monokelhämatom ist ein Hinweis auf eine Verletzung der Arteria ophthalmica.

► Weitere Fragen auf der folgenden Seite...

## CEE-Fragen bei CEE.thieme.de

Fortsetzung ...

### Frage 7

Welche Aussage zur Orbitabodenfraktur ist **falsch**?

- A Bei einer Orbitabodenfraktur ist der „hängende Tropfen“ ein typisches radiologisches Zeichen.
- B Mit einer Orbitabodenfraktur sind meist Frakturen anderer Orbitawände assoziiert.
- C Ein Emphysem ist ein zielführender Hinweis auf eine Orbitabodenfraktur.
- D Eine Orbitaphlegmone ist eine mögliche Folgekomplikation einer Orbitabodenfraktur.
- E Der Orbitaboden ist grundsätzlich die schwächste Stelle der knöchernen Orbita.

### Frage 8

Welche Aussage zum Orbitahämatom ist **falsch**?

- A Beim Orbitahämatom handelt es sich um eine präseptale Einblutung.
- B Das Orbitahämatom wird aus der Arteria ophthalmica oder einem Ast gespeist.
- C Patienten mit Orbitahämatom klagen oft über Übelkeit.
- D Ein Kompressionsverband ist bei einem Orbitahämatom kontraindiziert.
- E Als Akutmaßnahme kommt eine laterale Kanthotomie infrage.

### Frage 9

Welche Aussage zur Verbrennung ist richtig?

- A Eine Verbrennung führt oft zu einer Kolliquationsnekrose.
- B Zur Behandlung einer Verbrennung sollte man eine spezielle Spüllösung einsetzen.
- C Bei der Bergung und Behandlung von Verbrennungsoptern müssen Ersthelfer besonders auf ihren eigenen Schutz achten.
- D Die Kühlung betroffener Bereiche soll erst im Krankenhaus nach Gabe einer systemischen Antibiose erfolgen.
- E Die Klassifikation von Verbrennungen und Verätzungen am Auge unterscheidet sich grundlegend.

### Frage 10

Welche Aussage zur Verätzung ist korrekt?

- A Eine Verätzung mit Flusssäure ist wenig problematisch.
- B Ein unmittelbar nach erfolgter Verätzung fast weißes Auge hat eine gute Prognose.
- C Bei einer Verätzung sind die Augenlider nicht gegen den Widerstand des Patienten zu öffnen.
- D Erst nach Kontrolle des pH-Werts darf man das Auge spülen.
- E Bei einer Kalkverätzung muss man Partikel aus dem Bindehautsack schnellstmöglich entfernen.