

Arterieller Zugang

Indikationen, Techniken, Komplikationen

Mikolaj Walensi, Andreas Elsner

Im Unterschied zum venösen Zugang, der v. a. für Blutentnahmen und Medikamentengaben genutzt wird, dient ein arterieller Zugang meist der Blutgasanalyse oder der invasiven Blutdruckmessung. Unsere Autoren erklären das Vorgehen Schritt für Schritt.

Indikationen

Die Anlage invasiver Zugänge in den Körper ist eine grundlegende, häufig angewandte Technik der Medizin. Die Spannweite reicht

- ▶ von wenig invasiven, unkomplizierten (z. B. intrakutan, intravenös)
- ▶ über potenziell moderat bis schwer komplikationsträchtige (z. B. intramuskulär, intraarteriell, intraossär)
- ▶ bis hin zu seltenen und äußerst eng indizierten (z. B. intrathekal, intravitreal) Zugängen.

Der arterielle Zugang dient meist der Blutgasanalyse oder der invasiven Blutdruckmessung. Je nach Indikation kann er als einmalige Punktion oder dauerhafte Kanülen- oder Katheteranlage erfolgen.

Arterielle Blutgasanalyse | Die häufigste Indikation ist die einmalige oder wiederholte arterielle Punktion zur Entnahme arteriellen Blutes für eine Blutgasanalyse (aBGA), z. B. bei Lungenerkrankungen oder Entgleisungen des Säure-Basen-Haushaltes. Sollte der Patient wiederholt über einen längeren Zeitraum – z. B. auf der Intensivstation – aBGAs brauchen, empfiehlt sich die Anlage eines dauerhaften arteriellen Zugangs.

Invasive Blutdruckmessung | Die invasive Blutdruckmessung über einen arteriellen Zugang ermöglicht eine exakte Bestimmung des arteriellen Blutdrucks in Echtzeit. Die Indikationen bestehen aus aktuellen oder potenziellen Kreislaufkomplikationen:

- ▶ ausgedehnte Operationen mit (möglichen) hämodynamisch relevanten Blutungen

- ▶ herzchirurgische und gefäßchirurgische Operationen an großen Gefäßen
- ▶ hirnstammnahe Operationen und erhöhter intrazerebraler Druck (zur Berechnung des zerebralen Perfusionsdrucks)
- ▶ Polytrauma und Schock
- ▶ hämodynamisch relevante Arrhythmien mit instabilem Blutdruck
- ▶ Langzeitaufenthalt auf der Intensivstation

Weitere Indikationen | Sonderformen stellen die Einlage einer Schleuse für arterielle Interventionen – z. B. perkutane transluminale (koronare) Angioplastie, PT(C)A – und/oder Angiografien sowie der arteriovenöse Zugang zum Zweck einer Dialyse dar.

Kontraindikationen | Im Fall einer lokalen Infektion (z. B. Haut, Gefäßprothese), eines lokalen oder benachbarten Tumors sowie einer nachgewiesenen Ischämie des nachgeschalteten Bereichs sowie im Fall eines eindeutig pathologischen Allen-Tests (▶ **Abb. 1**) sollte der arterielle Zugang nicht oder an einem anderen Ort erfolgen. Eine hochpotente Antikoagulation sowie Gerinnungsstörungen sind relative Kontraindikationen (▶ **Tab. 1**).

Vor der Punktion | Vor der Intervention ist eine Anamnese (z. B. erschwelter Zugang in der Vergangenheit, Risikofaktoren) sowie eine klinische Untersuchung nötig, v. a. der Stelle des geplanten Zugangs. Bei geplanter Punktion der Arteria radialis (in Abwandlung auch der Arteria dorsalis pedis) sollte zuvor der Allen-Test durchgeführt werden (▶ **Abb. 1**). Obwohl er eine pathologische Kollateralisierung weder zu 100% nachweisen noch ausschließen kann, sollte man ihn als einfachen und gut reproduzierbaren klinischen Test – v. a. im Hinblick auf ein komplettes Fehlen einer Kollateralisierung sowie aus forensischen Gründen – durchführen.

Tab. 1 Gewünschter Gerinnungsstatus für den arteriellen Zugang.

Gewünschter Gerinnungsstatus für den arteriellen Zugang.

International Normalized Ratio (INR)	<1,5
Quick-Wert	>50 %
aktivierte partielle Thromboplastinzeit (aPTT)	<50 s
Thrombozyten	>50 000 / μ l

Niedrigere Werte sind relative Kontraindikationen.

Technik

Ort des Zugangs | Die Arteria radialis ist aufgrund der Kollateralisierung der Gefäßversorgung der Hand (durch die Arteria ulnaris über den Arcus palmaris) und ihrer guten Exposition das Gefäß

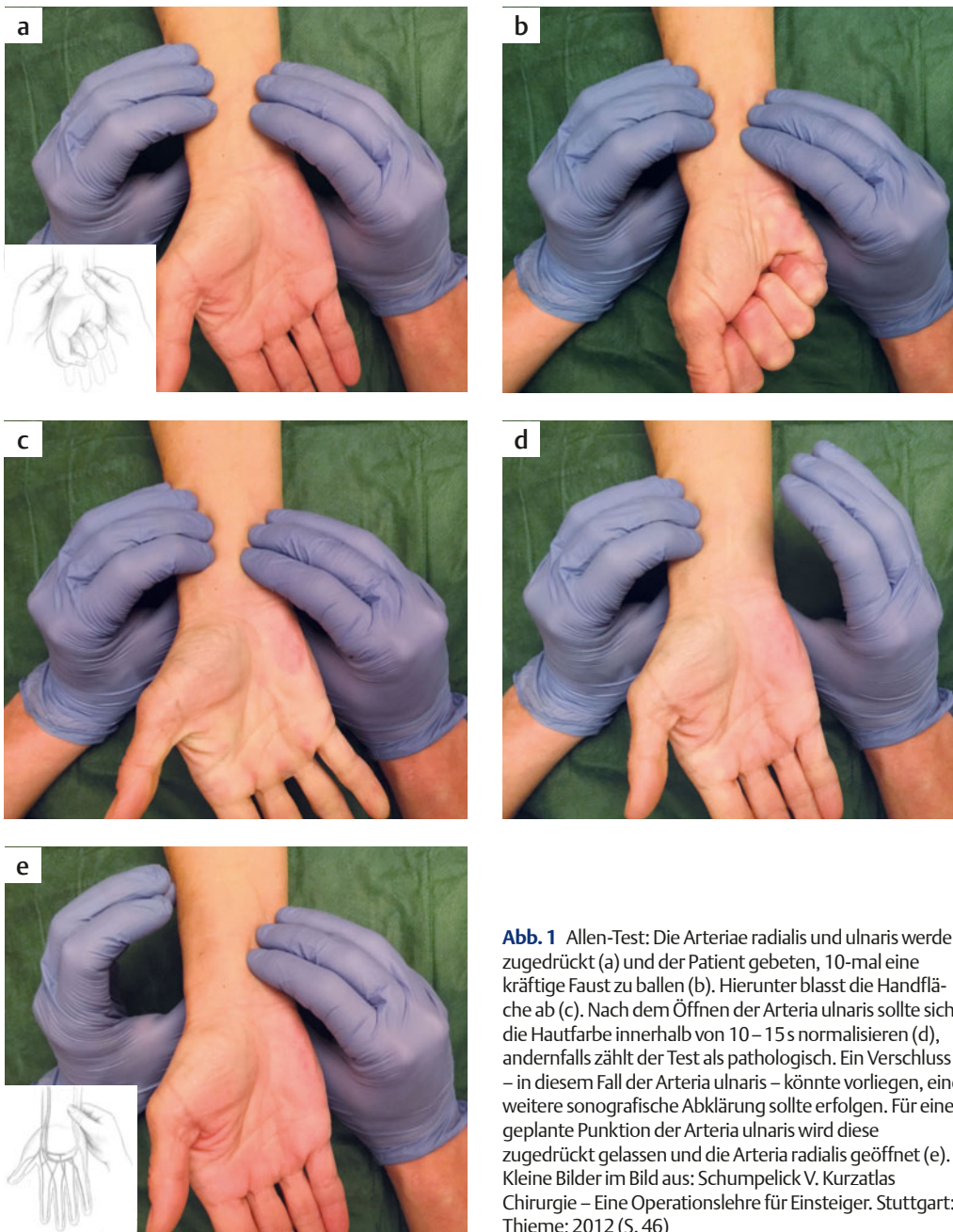


Abb. 1 Allen-Test: Die Arteriae radialis und ulnaris werden zugeedrückt (a) und der Patient gebeten, 10-mal eine kräftige Faust zu ballen (b). Hierunter bläst die Handfläche ab (c). Nach dem Öffnen der Arteria ulnaris sollte sich die Hautfarbe innerhalb von 10–15 s normalisieren (d), andernfalls zählt der Test als pathologisch. Ein Verschluss – in diesem Fall der Arteria ulnaris – könnte vorliegen, eine weitere sonografische Abklärung sollte erfolgen. Für eine geplante Punktion der Arteria ulnaris wird diese zugeedrückt gelassen und die Arteria radialis geöffnet (e). Kleine Bilder im Bild aus: Schumpelick V. Kurzatlas Chirurgie – Eine Operationslehre für Einsteiger. Stuttgart: Thieme; 2012 (S. 46)

der Wahl. Nach Möglichkeit sollte der Zugang stets an der nicht dominanten Hand erfolgen. Alternative Gefäße sind die Arteria brachialis, Arteria ulnaris, Arteria axillaris und Arteria dorsalis pedis (hier erfolgt eine Kollateralisierung durch die Arteria tibialis posterior). Nur in besonderen Fällen sollten die Arteria femoralis oder die Arteria temporalis superficialis (nach vorausgegangener Arteria sectio, d.h. operativer Freilegung und Katheterisierung der Arterie, heute meist obsolet) genutzt werden – hier besteht kein Kollateralkreislauf und ein erhöhtes Infektionsrisiko.

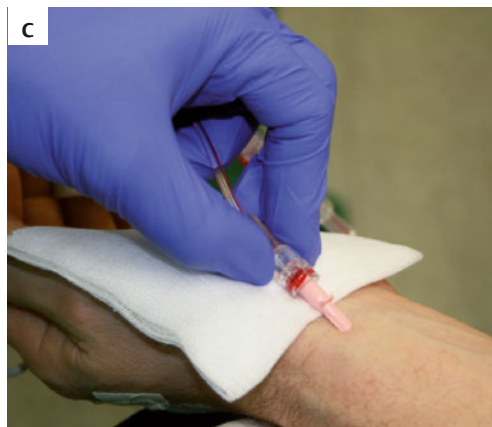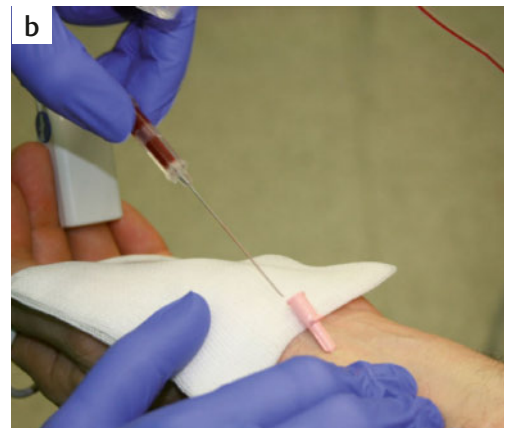
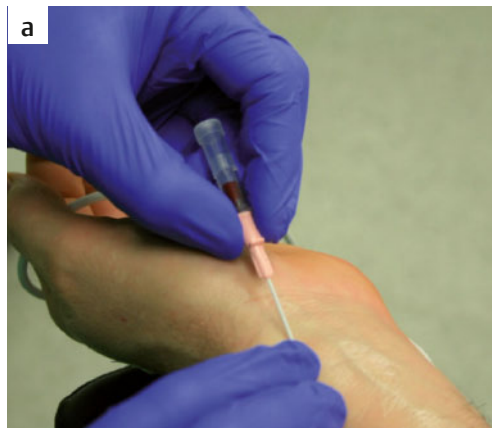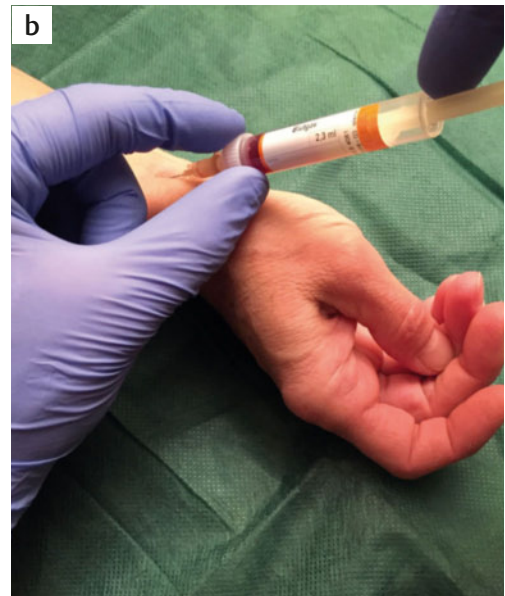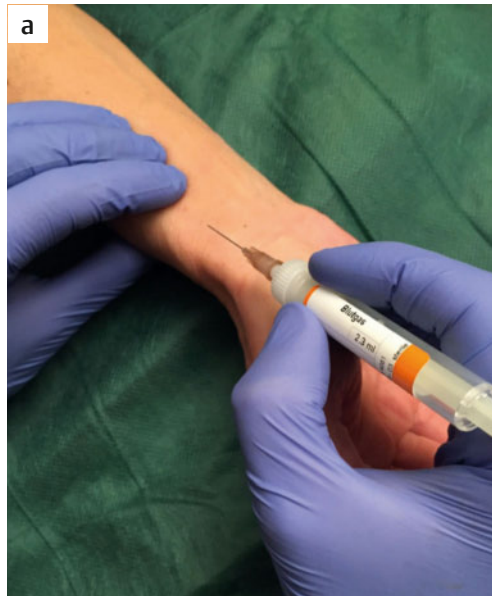Je nach Indikation stehen unterschiedliche Methoden des arteriellen Zugangs zur Verfügung.

Einmalige Punktion mit Nadel | Benötigt man einmalig eine arterielle Blutentnahme (meist aBGA), ist eine arterielle Punktion mittels einer speziellen BGA-Spritze möglich (► **Abb. 2**). Die Einlage einer Kanüle oder eines Katheters ist nicht notwendig.

Legen einer Kanüle | Für eine wiederholte arterielle Blutentnahme oder ein kurzzeitiges Monitoring kann eine arterielle Kanüle – analog zu einem einfachen venösen Zugang – gelegt werden (► **Abb. 3**). Dieser hat eine Größe von 20 G (Arteria radialis) bis 18 G (Arteria femoralis).

Legen eines Katheters in Seldinger-Technik | Ist der arterielle Zugang für längere Zeit geplant oder gelingt die einfache Kanülierung nicht (arteriosklerotisch verändertes oder geschlängeltes Gefäß), kann

Abb. 2 Arterielle Punktion zur Blutgasanalyse (aBGA): Nach lokaler Desinfektion wird die Arteria radialis mit 2–3 Fingern palpirt (cave: ein zu hoher Palpationsdruck kann zu einem Abdrücken der Arterie führen) (a). Anschließend erfolgt die Punktion mit einer speziellen, heparinisierten aBGA-Spritze in einem Winkel von ca. 30° zur Haut (b). Der Kolben wird durch den arteriellen Druck häufig automatisch hochgedrückt, sodass sich die Spritze langsam füllt. Geschieht dies nicht, kann man mit leichtem Kolbenzug nachhelfen. Zum Schluss wird ein Druckverband angelegt (► **Abb. 12**)



Tab. 2 Normwerte einer arteriellen Blutgasanalyse

Normwerte einer arteriellen Blutgasanalyse	
pH	7,35–7,45
pCO ₂	38–45 mmHg (ca. 5,1–6,0 kPa)
pO ₂	70–100 mmHg (ca. 9,5–13,3 kPa)
Base Excess	–3 bis +3 mmol/l
Standard-Bikarbonat	22–26 mmol/l
O ₂ -Sättigung	92–96%

Abb. 3 a–c Kanülierung: Eine arterielle Kanülierung erfolgt mit einer Arterienkanüle, die mechanisch einer venösen Kanüle (Viggo®, Venflon®) ähnelt. Die Punktion erfolgt in einem Winkel von ca. 30° zur Haut. Bei erfolgreicher Arterienpunktion (Rückfluss arteriellen Blutes) (a) wird die Kanüle samt Mandrin noch 1–2 mm vorgeschoben, dann fixiert man den Mandrin und schiebt lediglich den Katheter vor (b). Anschließend wird das arterielle Drucksystem angeschlossen (c).

man einen arteriellen Katheter in Seldinger-Technik legen. Dieser hat zudem den Vorteil, dass er länger und dünner als die Kanüle sein kann, damit weiter proximal in einem größeren Gefäßlumen zu liegen kommt und weniger traumatisch ist. Das für einen arteriellen Katheter benötigte Material ähnelt dem für einen zentralvenösen Katheter (ZVK). Prüfen Sie es vor Beginn der Intervention auf seine Vollständigkeit (► **Abb. 4**)! Das weitere Vorgehen ist in ► **Abb. 5–11** dargestellt.

Fälschliche arterielle Injektion

Eine eindeutige Markierung des arteriellen Zugangs ist obligat (► **Abb. 10, 11**). Trotzdem kann es zu einer versehentlichen intraarteriellen Injektion von Substanzen (z. B. Barbiturate, adrenerge Vasoaktiva) kommen, die zu Gefäßspasmen, Thrombosen und im Verlauf zu Gewebsuntergang oder gar dem Verlust der Extremität führen können. Die wichtigsten Maßnahmen sind:

- den arteriellen Zugang belassen und nicht herausziehen (intraarterielle Therapie)
- Injektion von 20 ml 0,9%-iger NaCl-Lösung (Verdünnung des toxischen Agens)
- Injektion von 5 – 10 ml Lidocain 1 % (Lösung des Vasospasmus)
- ggf. Injektion von Vasodilatoren (Verbesserung der Perfusion)
- ggf. Stellatumblockade (Vasodilatation durch Sympathikolyse)

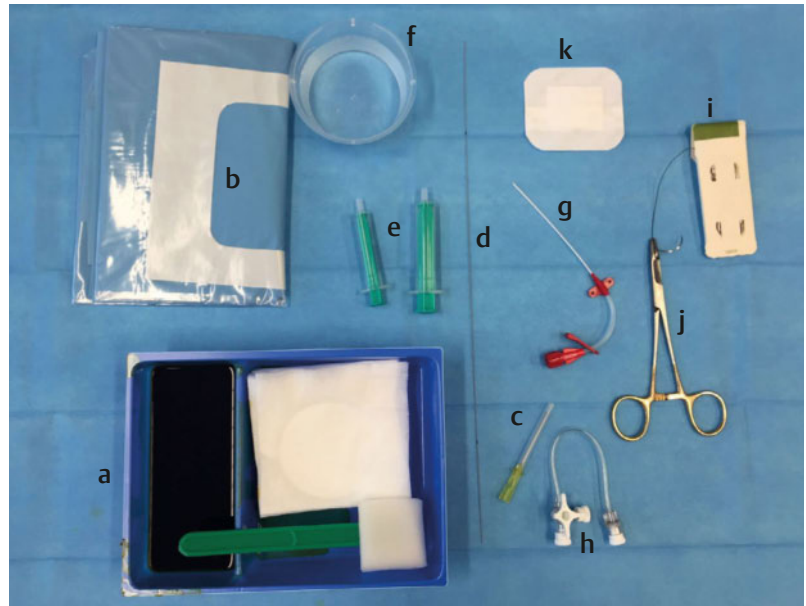


Abb. 4 Material: Das komplette Material wird auf einer sterilen Fläche ausgebreitet. Benötigt werden: Desinfektionsmittel, hier jodhaltig (Betadine®) (a), Lochtuch (b), Punktionsnadel (c), Seldinger-Draht (d), Spritzen (e), 0,9%-ige Kochsalzlösung (f), Katheter (g), 3-Wege-Hahn (h), nicht resorbierbarer, polyfaser Faden (i), Nadelhalter (j), Pflaster (k).

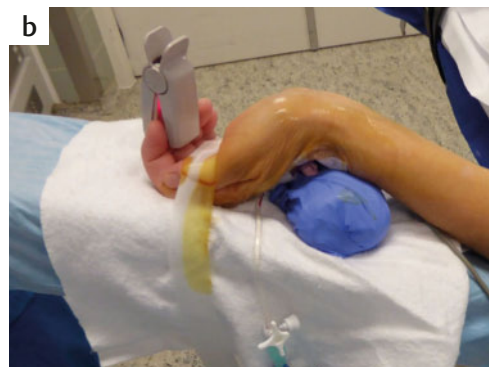
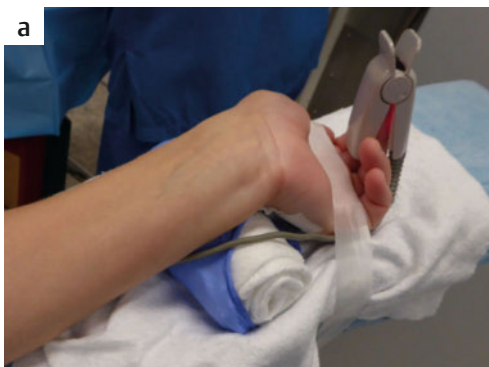
Abb. 5 a–b Lagerung und Desinfektion: Für eine ideale Exposition der Arterie (hier: Arteria radialis) wird die Hand im Handgelenk überstreckt (a). Anschließend desinfiziert man die Haut (b) und deckt das Interventionsgebiet mit dem Lochtuch ab.

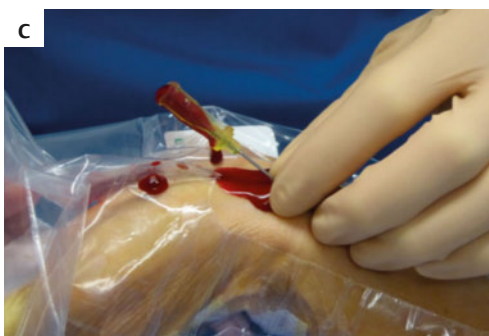
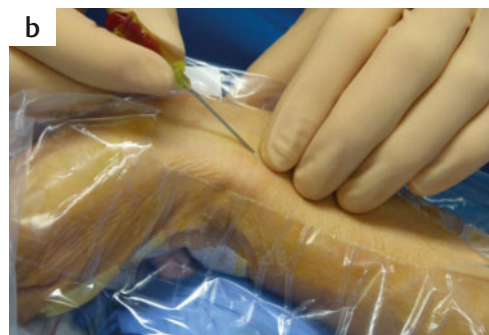
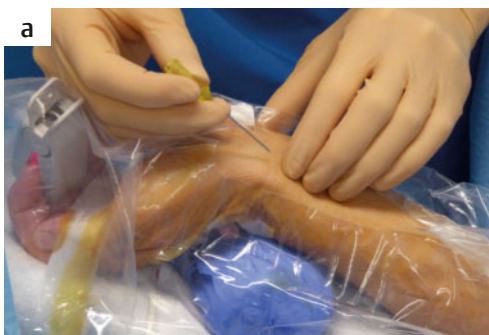
Abb. 6 a–c Punktion: Die Arterie wird mit mehreren Fingern in ihrem Verlauf palpirt (a). Die Punktion erfolgt in einem Winkel von ca. 30° unter konstanter Palpation (cave: nicht zu fest und die Arterie abdrücken!) und langsamem Vorschub der Punktionsnadel (b). Eine arteriell pulsierende Spritzblutung zeigt die korrekte intraarterielle Lage an – einen definitiven Beweis liefert jedoch erst eine Blutgasanalyse (pO₂). Farbe und Pulsation des Blutes können bei schlechter Oxygenierung oder Hypotonie irreführend sein Tab. 2. Die Nadel wird noch 1 – 2 mm vorgeschoben und anschließend nicht mehr bewegt (c).

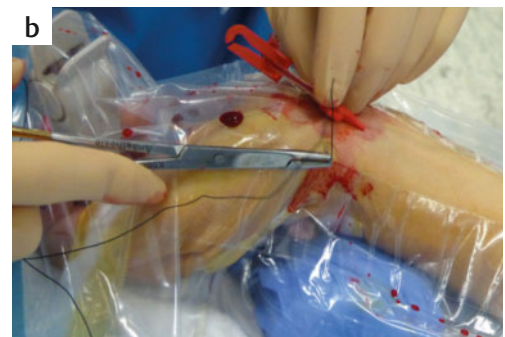
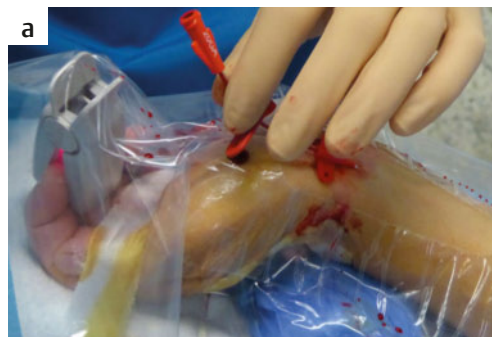
Abb. 7 a–b Einführen des Seldinger-Drahtes: Über die Punktionsnadel wird der Seldinger-Draht über 10–20 cm eingeführt (a) und die Punktionsnadel anschließend entfernt (b).

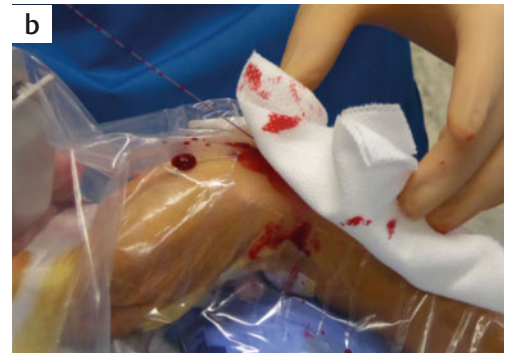
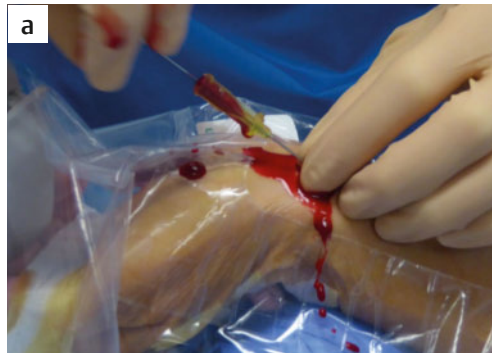
Abb. 8 a–d Einführen des Katheterschlauches: Über den Seldinger-Draht schiebt man den Katheterschlauch in die Arterie (a–c). Cave: Der Draht muss stets fixiert werden, damit er nicht komplett in die Arterie geschoben wird! Anschließend kann man den Draht durch den Katheter herausziehen (Seldinger-Technik) (d).

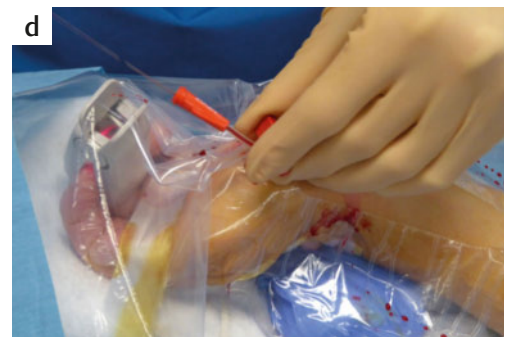
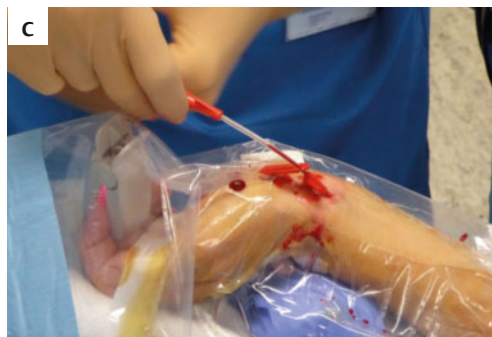
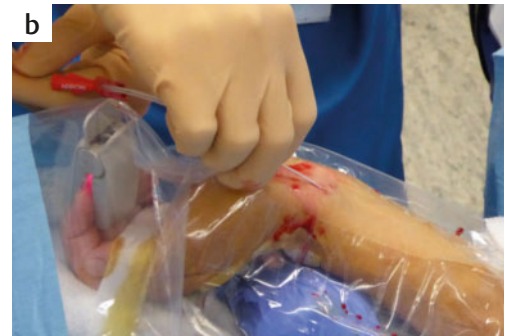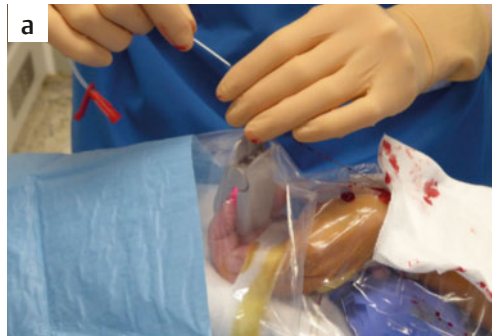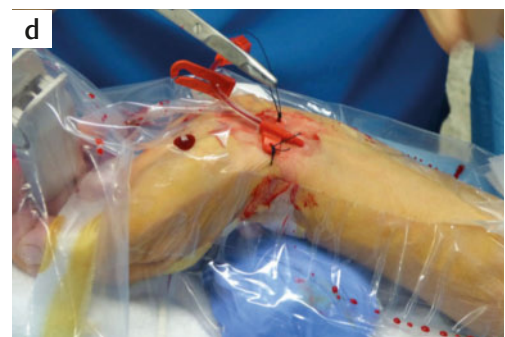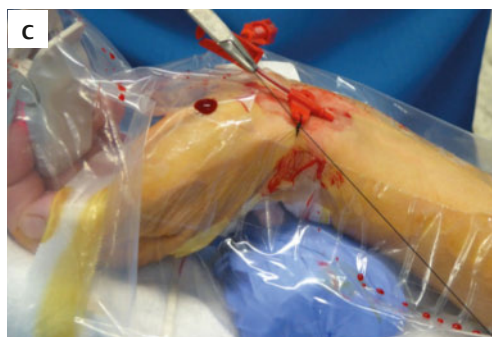Abb. 9 a–d Fixierung des Katheters: Der Katheter wird mit 0,9%-iger NaCl-Lösung gespült und mit einem Faden fixiert (a–d).



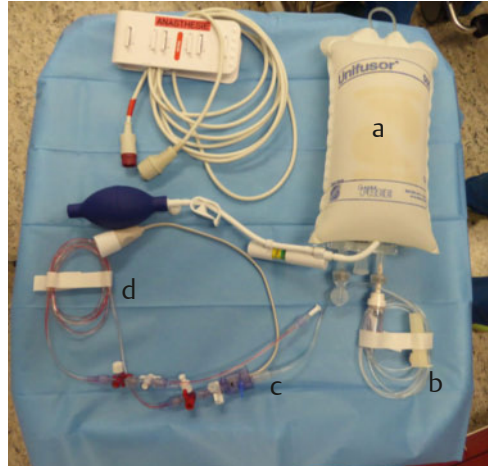
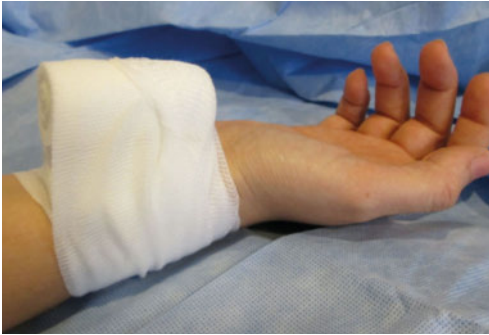
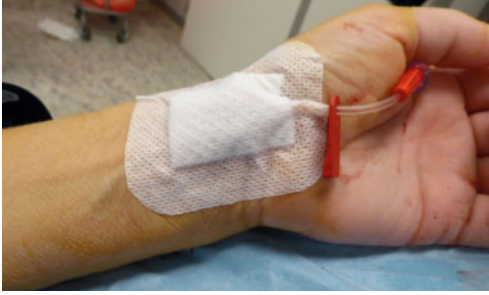
Abb. 12 Druckverband: Nach arterieller Punktion oder der Entfernung eines arteriellen Zugangs sollte die Punktionsstelle 3–5 min fest komprimiert werden. Anschließend legt man für einige Stunden einen Druckverband an. Achten Sie auf ein nicht zu sattes Anziehen und eine rein punktuelle Kompression sowie eine gute Durchblutung der Hand!

Nachsorge und Komplikationen

Nachsorge | Nach einer arteriellen Punktion oder dem Entfernen eines arteriellen Katheters müssen Sie die Zugangsstelle kräftig komprimieren, um eine arterielle Nachblutung zu vermeiden. Die ersten 3–5 min komprimiert man selbst und legt anschließend einen Druckverband an (► **Abb. 12**). Diesen bittet man den Patienten, sofern möglich, selbst noch einige Minuten zu komprimieren. Nach femoralen Zugängen wird ein satter Druckverband angelegt und dieser über 12–24 h belassen.

Nachblutung, Hämatom, Aneurysma spurium, arteriovenöse Fistelbildung | Bei einer zu geringen Kompression oder einem schlechten Gerinnungsstatus (► **Tab. 1**) kann es zu Blutungskomplikationen im Bereich der Punktionsstelle kommen. Hier muss eine suffiziente Kompression mit einem Druckverband (ggf. über 24 h) durchgeführt und der Gerinnungsstatus bei Bedarf verbessert werden. Ein ausgeprägtes Hämatom (von lediglich einer Suffusion zu unterscheiden) oder ein Aneurysma spurium können eine operative Revision notwendig machen.

Ischämie | Der intraarteriell liegende Schlauch stellt einen potenziell thrombogenen Fremdkörper dar. Kommt es zu einem thrombotischen Verschluss des nachgeschalteten Bereichs, kann dies zu Durchblutungsstörungen oder einer kritischen Ischämie führen. Hier muss eine suffiziente Antikoagulation erfolgen (z.B. 5000 IE Heparin-Natrium als Bolus, anschließend Heparin-Perfusor i. v.). Eine intraarterielle Lysetherapie oder operative Revision können notwendig werden. Ein Gefäßspasmus kann durch die intraarterielle Injektion von 5–10 ml 1 %-igem Lidocain gelöst werden.

Infektion | Die Punktionsstelle kann sich lokal infizieren (Phlegmone, Abszess), bei einer Keimverschleppung in die Blutbahn ist eine Sepsis möglich. Sinnvoll bei lokalen Symptomen sind lokale Maßnahmen wie Ruhigstellung, Kühlung und Hochlagerung sowie die Gabe eines Antibiotikums (z.B. Amoxicillin / Clavulansäure).

Kernaussagen

- Der arterielle Zugang dient meist der Blutgasanalyse oder der invasiven Blutdruckmessung. Je nach Indikation kann er als einmalige Punktion oder dauerhafte Kanülen- oder Katheteranlage erfolgen.
- Absolute Kontraindikationen sind lokale Infektionen, lokaler oder benachbarter Tumor und eine nachgewiesene Ischämie des nachgeschalteten Bereichs. Der arterielle Zugang sollte dann an einem anderen Ort erfolgen. Relative Kontraindikationen sind eine hochpotente Antikoagulation und Gerinnungsstörungen.
- Gefäß der Wahl ist die Arteria radialis der nicht dominanten Hand.
- Nach der Punktion bzw. dem Entfernen des Katheters komprimiert man die Zugangsstelle kräftig und legt einen Druckverband an.
- Eine eindeutige, rote Kennzeichnung des Zugangs ist obligat, um versehentliche intraarterielle Injektionen zu vermeiden.

Erstveröffentlichung in

Lege artis 2016; 6: 112–117
DOI: 10.1055/s-0041-110073
© Georg Thieme Verlag KG · Stuttgart · New York ·
ISSN 2191-4192

Interessenkonflikt

Die Autoren geben an, dass kein Interessenkonflikt besteht.

Abb. 10 Pflasterverband: Die Punktionsstelle wird mit einem Pflaster verbunden. Beachten Sie die eindeutige und konsequente rote Markierung als arterieller Zugang!

Abb. 11 Infusionssystem und arterielles Drucksystem: Das arterielle Drucksystem besteht aus Infusionsbeutel (a), Infusionsleitung (b), Drucksensor (c), druckfester arterieller Leitung (d) sowie zahlreichen 3-Wege-Hahn-Systemen zur Spülung und Blutentnahme. Beachten Sie die eindeutige und konsequente rote Markierung als arterieller Zugang!



Dr. med. Mikolaj Walensi ist Wissenschaftlicher Mitarbeiter der Clinical Trial Unit an der Hirslanden Private Hospital Group, Zürich. 2012–2015 Assistenzarzt für Chirurgie am Kantonsspital Baselland, Liestal (Schweiz), Masterstudiengang Medizinethik in Mainz. mikolaj.walensi@uk-essen.de



Andreas Elsner ist Assistenzarzt an der Klinik für Chirurgie am Luzerner Kantonsspital, Sursee (Schweiz). 2012–2016 Assistenzarzt für Chirurgie am Kantonsspital Baselland, Liestal (Schweiz). andreas.elsner@unibas.ch

DOI 10.1055/s-0042-115389
Dtsch Med Wochenschr
2016; 141: 1630–1635
© Georg Thieme Verlag KG ·
Stuttgart · New York ·
ISSN 0012-0472