20 Jahre Deutsches Tuberkulose-Archiv

20th Anniversary of the German Tuberculosis Archive

Autor V. Schulz

Bibliografie
DOI http://dx.doi.org/10.1055/s-0042-116824
Pneumologie 2016; 70: 657–659
© Georg Thieme Verlag KG Stuttgart · New York
ISSN 0934-8387

Korrespondenzadresse
Prof. Dr. Volker Schulz
1. Vorsitzender des Deutschen Tuberkulose-Archivs
Kleiner Mönch 24
69198 Schriesheim
profschulz@web.de

Im Jahr 1996 fasste der Fuldaer Pneumologe Dr. Robert Kropp den Entschluss, ein Archiv zu gründen, das die Erinnerung an eine Zeit erhalten sollte, die in Vergessenheit zu geraten drohte. Es war die Zeit eines über ein Jahrhundert währenden Kampfes von Ärzten, Fürsorgestellen, Heilstätten und Krankenhäusern gegen die Erkrankung Tuberkulose, die als Volksseuche alle Lebensbereiche durchdrang. Dr. R. Kropp sammelte Monografien, Periodika und Memorabilia des Heilstättenwesens aus dem 19. Jahrhundert bis zur ersten Hälfte des 20. Jahrhunderts. Objekte der chirurgischen Kollapstherapie und Zeugnisse der beginnenden Chemotherapie gingen in die Sammlung ein. Wichtig waren ihm auch Erlebnisberichte von Betroffenen und Ärzten, die die psychischen und sozialen Aspekte der Erkrankung berührten.

Unterstützt wurden seine Bemühungen durch einen rasch zunehmenden Förderkreis. Mit dem Jahr 2009 war der Bestand des Archivs so weit angewachsen, dass eine räumliche Verlegung notwendig erschien. Zudem waren die Räume in Fulda nicht geeignet, die zahlreichen Tuberkulose-Memorabilia entsprechend zu präsentieren. Am sinnvollsten erschien Dr. R. Kropp eine universitäre Anbindung, um auch die wissenschaftliche Nutzung des Archivs zu steigern.

Er sprach Prof. Dr. F. Herth an, der ihm die Aufnahme des Archivs im Rohrbacher Schlösschen in Heidelberg in Aussicht stellte. Nach längeren Verhandlungen über die Modalitäten wurde das Archiv in den Jahren 2010/2011 nach Heidelberg verlegt, im Dezember 2011 wiedereröffnet und feiert in diesem Jahr sein 20-jähriges Jubiläum (**Abb. 1**).

Die Bibliothek wurde mit der der Thoraxklinik Heidelberg zusammengeführt und umfasst mittlerweile über 8000 Bände. Das Museum, dessen Gestaltung vornehmlich von Prof. Dr. W. Ebert und Prof. Dr. V. Schulz ausgeführt wurde, behandelt in fünf großen Räumen die zahlreichen Facetten des Themas Tuberkulose – auch unter Betonung aktueller Aspekte wie Resistenzentwicklung, Komorbiditäten und Migrationsproblematik.

Inzwischen ist das Tuberkulose-Archiv Teil der universitären Sammlungen Heidelbergs und beteiligt sich regelmäßig an deren Präsentationen. Alljährlich werden auf den Kongressen der DPG Posterserien vorgestellt. Promovenden des Instituts für Geschichte und Ethik der Medizin der Universität Heidelberg nutzen den Buchbestand des Archivs für ihre Arbeiten. Wissenschaftliche Projekte aus weiteren Universitäten wurden in den letzten Jahren unterstützt.

Abb. 1 Jubiläumsplakat des Deutschen Tuberkulose-Archivs. Linksseitig Banner mit Synonymen der Erkrankung Tuberkulose.

Dieses Dokument wurde zum persönlichen Gebrauch heruntergeladen. Vervielfältigung nur mit Zustimmung des Verlages.

Eine wertvolle Bereicherung unserer Sammlung im Jubiläumsjahr ist die Dauerleihgabe eines neolithischen Wirbelsäulenskeletts, welches uns vom Kurpfälzischen Museum Heidelberg überlassen wurde. Das Skelett trägt die Pathologika einer tuberkulösen Wirbelkaries (**Abb. 2**). Es wurde 1904 aus einer Begräbnisstätte geborgen, die im sogenannten städtischen Grubenhof in Heidelberg gelegen war. Nach den Grabbeigaben, die der spiralmäandrischen Klasse angehören, war von einem neolithischen Fund auszugehen [1].

Die ersten paläopathologischen und archäometrischen Untersuchungen wurden 1906 von Dr. Paul Bartels durchgeführt [1]. Seine makroskopische Beschreibung erkennt einen die Wirbel Th 4–6 einschließenden pathologischen Prozess. Th 4 ist bandförmig-rechteckig verschmälert und aus der Längsachse nach ventral gerichtet, eine knöcherne Spornbildung an der oberen, vorderen Kante „verhindert" ein ventrales Abgleiten von Th 3. Th 5 ist keilförmig zusammengesintert, die Keilbasis ist nach dorsal gerichtet; Th 4–Th 5 sind knöchern fusioniert – unter Verlust der Zwischenwirbelscheibe. Th 6 zeigt zeigt an der kranialen Fläche des Wirbelkörpers eine vielfach höckerige Knochenstruktur. Als Resultat dieser Pathologika bildet sich mit einem Keilwinkel von 42° eine nach dorsal gerichtete anguläre Kyphose aus. P. Bartels schließt seine Betrachtung mit dem Fazit, von einem tuberkulösen Gibbus eines neolithischen Wirbelsäulenskeletts ausgehen zu können. „… mit gutem Recht (– ist er überzeugt –) den hier beschriebenen Fall, nach Ausschluß anderer Möglichkeiten, als eine Spondylitis tuberculosa bezeichnen zu dürfen, und die geringe Spur von Wahrscheinlichkeit, welche für eine traumatische Ursache geltend gemacht werden kann, unberücksichtigt lassen zu sollen." [1]

1997–2003 hat Prof. Dr. Martin Teschner, Mitglied unseres Fördervereins, die wissenschaftliche Untersuchung des Wirbelsäulenskeletts erneut aufgegriffen [2]. Aufwendige Verfahren bis hin zur molekularbiologischen Diagnostik kamen zum Einsatz. Mit Hilfe von Radiokarbon-Datierung war ein Liegealter von 6169–5937 Jahren zu bestimmen. Das Skelett stammt daher aus dem mittleren Neolithikum, wie es schon die frühere Untersuchung von Bartels zur relativen Chronologie ergeben hatte.

Die Binnenstruktur der Wirbel Th 3–6 zeigte histologisch eine homogene trabekuläre Architektur des residualen Knochengewebes mit Sklerosierungen in den Fusionszonen. Als Hinweis auf eine chronische Entzündung zu werten, war mittels Elektronenbeugungsanalyse ein erhöhter Gehalt von kristallisiertem Hydroxylapatit nachzuweisen; rasterelektronenmikroskopisch fanden sich Mikrokallusformationen. Computertomografisch waren, auch als Beleg einer chronischen Entzündung anzusehen, in den „Wirbelkörperresten" Exkavationen mit einzelnen Fistelungen zu erkennen. Obwohl es nicht gelang, die geschilderte Pathologie durch PCR-Probe als tuberkulös verursacht zu sichern, folgert M. Teschner zusammenfassend, dass „nach den Resultaten der Ausschlußdiagnostik zufolge … von einer tuberkulösen Genese der Wirbelkörperveränderungen ausgegangen werden (kann)" [2].

Auch wir schließen uns der Auffassung an, dass Makro- und Mikromorphologie der Wirbelsäulenveränderungen unter Berücksichtigung aller Für und Wider am wahrscheinlichsten tuberkulöser Ätiologie sind. Die PCR-Probe soll mit moderner Methodik wiederholt werden. Allerdings muss bedacht werden, dass Huminsäure, die in hoher Konzentration an dem Skelett nachgewiesen wurde, ein entscheidender Störfaktor der PCR-Probe ist. Zudem besteht der Verdacht, dass mykobakterielle DNA in den jahreszeitenabhängig feucht-kalten Klimazonen Nordeuropas – woher der Fund stammt – vermehrt abgebaut wird. Unser Wirbelsäulenskelett repräsentiert den bisher ältesten deutschen Fund mit Tuberkulose-assoziierten Skelettveränderungen. Aus Europa sind bisher zwei weitere prähistorische Wirbelsäulenskelette beschrieben, die eine vermutlich tuberkulöse Pathologie zeigen: ein Skelett, welches nach der Radiokarbonmethode auf ca. 7800 Jahre Liegezeit, in das Paläolithikum, datiert wird und aus einer Karsthöhle in Ligurien stammt [3], und ein in Nordeuropa (Karlstrup/Seeland) gefundenes Skelett [4], welches nach relativer Datierung – ca. 4500 v. Chr. – der Bronzezeit zugeordnet wurde. An beiden Skeletten ließ sich mit PCR-Methodik mykobakterielle DNA nicht nachweisen. Der einzige bisher gelungene mykobakterielle DNA-Nachweis an prähistorischen Wirbelsäulenknochen, deren Pathologie für eine Pott's disease sprach, wurde an einer 5400 Jahre alten ägyptischen Mumie geführt, die in dem trocken-heißen Gebiet des Esna-Distrikts freigelegt wurde [5].

Abb. 2 Neolithisches Wirbelsäulen-Skelett mit Zeichen einer Spondylitis tuberculosa (Th 4–6), präsentiert im Deutschen Tuberkulose-Archiv (Foto: C. Berszin).

In den Bibliotheksbestand wurden im Jubiläumsjahr mehrere Monografien aufgenommen. Eine von Dr. Dorothea Redeker verfasste Biografie ihres Großvaters, des bekannten Tuberkuloseforschers Prof. Dr. Franz Redeker, aktuell 2016 unter dem Titel „Der Physikus" veröffentlicht, gibt einen detailreichen Einblick in den Umgang mit der Erkrankung Tuberkulose in der NS-Zeit und im Nachkriegsdeutschland [6].

Älteren Datums und zugleich bedeutsam sind zwei Monografien, die in den 80er Jahren des 19. Jahrhunderts erschienen sind. Die „Geschichte der Tuberkulose" von A. Predöhl [7] – ein Klassiker – enthält „… eine(r) die ganze Litteratur zusammenfassende(n) und objektiv behandelnde(n) geschichtliche(n) Darstellung der Entwickelung unserer Ansichten über diese Krankheit …" bis zum Jahr 1887, also Kochs Untersuchungen einschließend. Als wertvolle Ergänzung zu diesem Buch ist der Erwerb der Monografie „Ueber Tuberkel und Tuberkulose" des Königsberger Pathologen Prof. Dr. Paul v. Baumgarten anzusehen. Baumgarten machte 1882 geltend, „unabhängig von Koch eine specifische, bisher nicht gesehene Bacillusart als ein integrirendes Element des tuberkulösen Processes nachgewiesen, und diese Bacillusart auf anderen Wegen, als denen von Koch eingeschlagenen, als die

Dieses Dokument wurde zum persönlichen Gebrauch heruntergeladen. Vervielfältigung nur mit Zustimmung des Verlages.

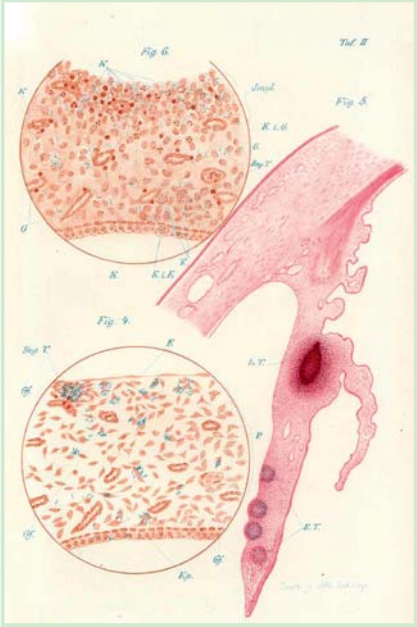

Abb. 3 Entwicklung von epitheloidzelligen Granulomen unter Einschluss von „Bacillen“ nach Injektion von tuberkulösem Gewebe in die Augenvorderkammer des Kaninchens. Fig. 5: in der Iris fünf epitheloidzellige Granulome, besetzt mit zahlreichen blau gefärbten „Stäbchen“. Fig. 4, 6: Granulombildung in der Iris, mit unterschiedlich dichtem „Besatz“ bläulich gefärbter „Stäbchen“ (Tafel aus [8]).

einzige und ausreichende Ursache der specifischen Tuberkelbildung demonstrirt zu haben“ [8]. Zu einem Streit um das Primat kam es zwischen Koch und Baumgarten nicht. Dessen Anspruch ist auch aus heutiger Sicht zuzustimmen. Allerdings beruht die Urteilsbildung Baumgartens teilweise auf nicht belegten Annahmen, während Koch bei seinem experimentellen Vorgehen ohne solche auskam und daher eindeutig die Ätiopathogenese der Tuberkulose beweisen konnte. Im Baumgartens Buch finden sich zahlreiche Darstellungen von hohem ästhetischem Reiz, die nach dem mikroskopischen Bild gezeichnet wurden (**Abb. 3**). In epitheloidzelligen Granulomen zeigen sie Stäbchen, die selbst Koch nach morphologischen Kriterien als solche anerkannte, die seinen in Reinkultur gezüchteten Bakterien entsprachen. Baumgarten hatte aber nicht den Beweis führen können, ob es sich um eine die Pathologie verursachende oder lediglich die Erkrankung begleitende Bakterienart handele.

Literatur

1 *Bartels P.* Tuberkulose (Wirbelkaries) in der jüngeren Steinzeit. Archiv für Anthropologie Band IV, Heft 4; 1907
2 *Teschner M.* Die Tuberkulose in der Prähistorie – Archäometrische und paläopathologische Untersuchung eines neolithischen Skeletts und Analyse altgeschichtlicher Schriften zur Urhistorie spezifischer Erkrankungen. Selbstverlag; 2003
3 *Canci A, Minozzi S, Borgognini Tarli SM.* New evidence of tuberculous spondylitis from neolithic Liguria (Italy). International J Osteoarchaeology 1996; 6: 497 – 501
4 *Sager P, Schalimizer M, Møller-Christensen V.* A case of spondylitis tuberculosa in the Danish Neolithic Age. Dan Med Bull 1972; 19: 176 – 180
5 *Crubézy E, Ludes B, Poveda JP* et al. Identification of Mycobacterium DNA in an Egyptian Pott’s disease of 5400 years old. Cr Acad. Sci. Paris, Science de la Vie 1998; 321: 941 – 951
6 *Redeker D.* Der Physikus – als Public Health noch Volksgesundheit hieß. Zwickau: Westermann Druck; 2016
7 *Predöhl A.* Geschichte der Tuberkulose. Leipzig: J. A. Barth; 1888
8 *Baumgarten P.* Ueber Tuberkel und Tuberkulose. I. Theil. Die Histogenese des tuberkulösen Processes. Berlin: Verlag von August Hirschwald; 1885

Dieses Dokument wurde zum persönlichen Gebrauch heruntergeladen. Vervielfältigung nur mit Zustimmung des Verlages.