


# Bildgebung peripherer Nerven (Sonografie; MRT): Vorschlag für eine Systematik zu Indikationen für die klinische Praxis an Fallbeispielen

Imaging of Peripheral Nerves (sonography; MRI): Proposal for a System of Indications for Use in Clinical Practice – a Case Study



M. Bußmeyer, H. Buchner

Klinik für Neurologie und klinische Neurophysiologie, Klinikum Vest, Recklinghausen

## VNR

2760512016149750642

## Bibliografie

**DOI** <http://dx.doi.org/10.1055/s-0042-118020>  
Online-Publikation: 17.10.2016  
Klin Neurophysiol 2016; 47: 180–188  
© Georg Thieme Verlag KG  
Stuttgart · New York  
ISSN 1434-0275

## Korrespondenzadresse

**Prof. Helmut Buchner**  
Klinik für Neurologie und  
klinische Neurophysiologie,  
Klinikum Vest  
Dorstener Straße 151  
45657 Recklinghausen  
helmut.buchner@klinikum-vest.  
de

## Lernziele

- ▼ Kenntnisse über
  - ▶ den Einsatz bildgebender Diagnostik bei Funktionsstörungen und Erkrankungen eines einzelnen Nervs
  - ▶ eine Systematik, die als Entscheidungshilfe während der Anamnese dienen kann

## Einleitung

Die Ultraschalldiagnostik und Magnetresonanztomografie (MRT) peripherer Nerven sind als komplementäre Methode zur Elektrophysiologie etabliert [1, 2]. Sie liefern Zusatzinformationen bei vielen klinischen Fragen bzw. Erkrankungen:

- ▶ Veränderungen des die peripheren Nerven umgebenden Gewebes,
- ▶ Veränderung der Lagebeziehung von Nerven zum umliegenden Gewebe,
- ▶ Ort der Schädigung,
- ▶ Ursache der Schädigung.

Für die klinische Praxis stellt sich in jedem Einzelfall die Frage nach der Notwendigkeit bildgebender Nervendiagnostik [1–6].

Wir möchten deshalb hier eine Systematik zur Beantwortung dieser Frage vorstellen und an Fallbeispielen erläutern. Dazu beschränken wir uns auf Funktionsstörungen und Erkrankungen eines einzelnen Nervs und schließen damit komplexere Fragestellungen und Polyneuropathien aus. **Abb. 1** fasst die Systematik in ein Flussdiagramm.

Basis sind die eingehende Anamnese mit gezielten Fragen nach dem „Seit wann?“ und „Gab es einen Auslöser, eine Situation die zum Symptom führte?“ sowie die klinische Untersuchung, aus denen die Arbeitshypothese einer Funktionsstörung eines peripheren Nervs folgt. Mit der elektrophysiologischen Diagnostik, Neuro-/Myografie wird die Arbeitsdiagnose bestätigt oder verworfen. Im letzteren Fall muss eine breitere Differenzialdiagnostik erfolgen und ggf. wiederholte Untersuchungen im Verlauf ausgeführt werden.

Eine normale Neuro-/Myografie bei wiederholten Untersuchungen in mehrwöchigem Zeitabstand schließt eine relevante Läsion eines peripheren Nervs mit hoher Wahrscheinlichkeit aus. Verlaufsuntersuchungen und damit ggf. eine spätere Diagnose sind gerechtfertigt, weil auch bei hochgradigen peripher nervös verursachten Muskelfunktionseinschränkungen auch dann eine Operation mit gutem Ergebnis möglich ist [7, 8].

Der elektrophysiologische Nachweis einer peripheren Nervenläsion ist Voraussetzung für eine sinnvolle bildgebende Diagnostik eines Nervs.

Die Fragen, die zur Indikation einer bildgebenden Diagnostik führen, sind in der Checkliste zusammengefasst (**Abb. 1**). Wird eine Frage positiv beantwortet, sollte eine bildgebende Diagnostik erfolgen. Die Fragen in der Checkliste werden im Folgenden an Fällen erläutert.

## Fragen während der Anamnese

### ▼ Ist die Schädigungslokalisation elektrophysiologisch unzureichend bestimmt?

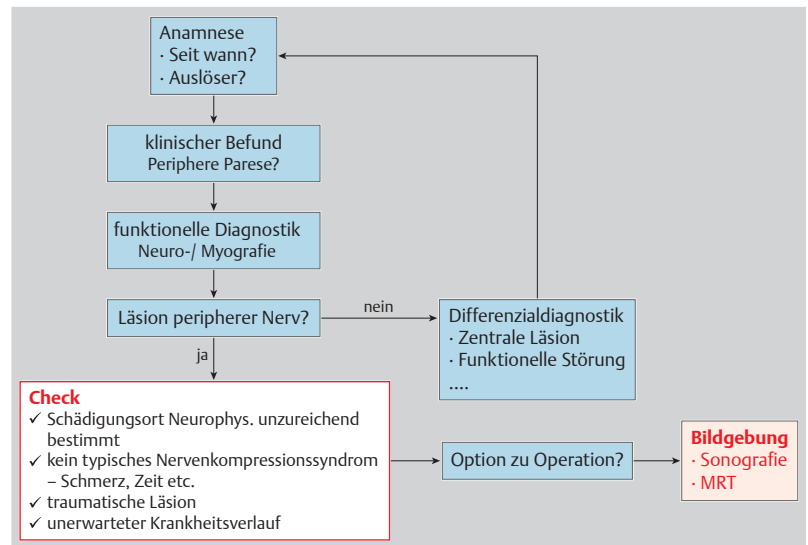
Die 70-jährige Patientin wurde wegen Rückenschmerzen und einer Fußheberparese rechts unter der Annahme einer Wurzelläsion L5 in die Neurochirurgische Klinik eingewiesen. Die Parese war sehr langsam progredient, sodass die Patientin den Beginn und die Dauer nicht angeben konnte. Die neurologische Untersuchung zeigte eine Parese der Fuß- und Großzehenheber vom Kraftgrad 3/5 nach Einteilung des MRC [9]. Störungen der Sensibilität wurden unscharf am Fuß angegeben. Die Patientin war deutlich übergewichtig, hatte schon lange Rückenschmerzen, die aktuell nicht ins Bein ausstrahlten.

In der Neurografie konnte keine Läsion des N. fibularis am Fibulaköpfchen gefunden werden (**Abb. 2a**). Eine geringe Amplitudenminderung des Muskelaktionspotenzials distal des Fibulaköpfchens war nicht pathologisch. Die F-Welle

des N. tibialis, untersucht, um eine subklinische proximale Läsion nicht zu übersehen, war normal (☉ **Abb. 2b**). In der Myografie fand sich pathologische Spontanaktivität im M. tib. ant. und M. extensor hall. longus rechts. Der M. tib. posterior war wegen der adipösen Unterschenkel nicht mit der EMG-Nadel erreichbar. Ebenfalls war der M. biceps femoris caput breve nicht sicher untersuchbar. Damit war eine Nervenläsion zwischen der Wurzel L5 und dem N. fibularis oberhalb des Fibulaköpfchens möglich.

Eine MRT wurde vom lumbalen Rücken ausgeführt und nach fehlendem Nachweis einer Wurzelkompression L5 entlang des N. ischiadicus. Wegen der tiefen Lage des Nervens aufgrund der adipösen Oberschenkel wurde keine Sonografie versucht. Am proximalen Nerven wurde ein in T2 hyperintenser Tumor gefunden und ein Neurinom operativ entfernt (☉ **Abb. 2c, d**). Nach der Operation kam es zu einer für die Patientin befriedigenden Rückbildung der Paresen.

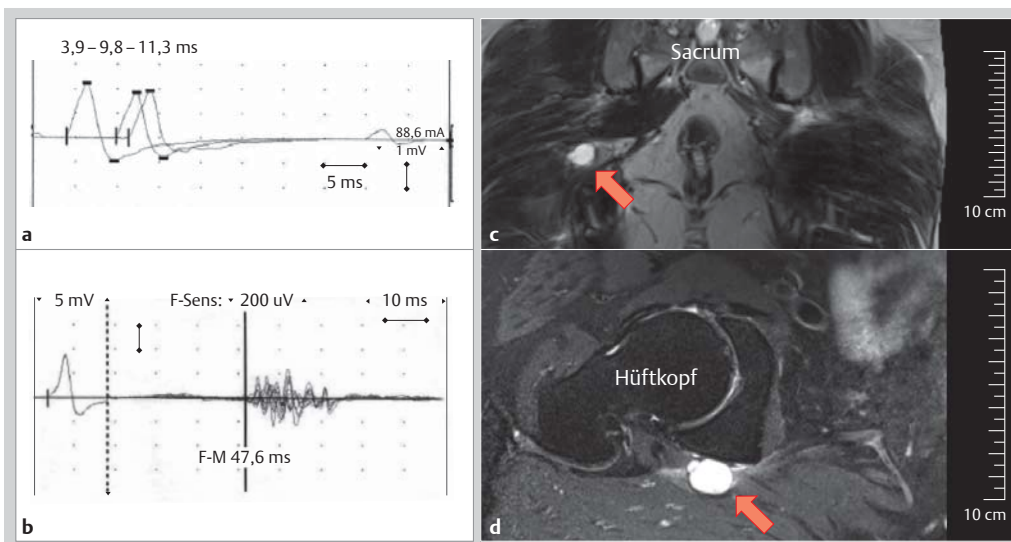
Die hohe Teilung des N. ischiadicus in N. tibialis und N. fibularis (peroneus) verhindert eine genaue elektrophysiologische Lokalisation der Läsion entlang des N. fibularis am Oberschenkel. Eine Läsion des weit proximalen N. fibularis verursacht die gleichen Symptome wie eine distale Läsion, weil der Nerv in seinem proximalen Abschnitt nur den Ast zum M. biceps femoris caput breve abgibt. Als Kennmuskel für eine oberhalb des Kniegelenks gelegene N.-fibularis-Läsion kann der M. biceps femoris caput breve myografiert werden. Nach unserer Erfahrung kann das bei „stämmigen“ Beinen schwierig sein, dann ist nur der Nachweis von Spontanaktivität sicher pathologisch. Seit Langem ist die weit proximale Aufteilung von peripheren Nerven in Faszikel, die distal einen Muskel erreichen, bekannt. Die faszikuläre Struktur wurde für die großen Nerven in



**Abb. 1** Systematik zur Indikation von bildgebenden Untersuchungen bei peripheren Nervenläsionen.

Armen und Beinen zusammen mit ihren klinischen Konsequenzen eindrucksvoll von Stewart 2003 beschrieben [10] und mit der MRT für den N. interosseus anterior und den N. ischiadicus gezeigt [11, 12]. Faszikel sind bindegewebig ummantelte Bündel von Nervenfasern, die bereits weit proximal in Nerven zusammen verlaufen und die Nervenzellen mit einem gemeinsamen Zielmuskel verbinden. Ein Faseraustausch zwischen Faszikeln findet nicht statt.

Das Fallbeispiel zeigt eine vergleichbare Konstellation. Eine sprunghafte Amplitudenminderung des Muskelaktionspotenzials von einem proximalen gegenüber einem distalen Stimulationsort kann der einzige Nachweis einer Läsion entlang eines Nerven sein. Dazu ist eine sichere proximale supramaximale Stimulation erforderlich, was in vielen Situationen mit der konventionellen



**Abb. 2** Der Ort der Läsion ist mit Neuro-/Myografie unzureichend gesichert. **a)** Normale motorische Neurografie des N. fibularis über das Caput fibulae. **b)** Normale f-Welle des N. tibialis. **c)** MRT koronare Schichtführung T2 signalintenser Tumor (Pfeil). **d)** MRT in einer Schichtführung parallel mit dem Hüftkopf T2 signalintenser Tumor (Pfeil).

Dieses Dokument wurde zum persönlichen Gebrauch heruntergeladen. Vervielfältigung nur mit Zustimmung des Verlages.



Stromstimulation am Oberarm oder Oberschenkel nicht möglich ist. Die Interpretation einer proximalen Amplitudenminderung des Muskelaktionspotenzials kann vieldeutig sein. Möglich ist eine Myelinstörung (Konduktionsblock), eine axonale Schädigung vor Abschluss Waller'scher Degeneration oder auch eine temporale Dispersion. Das sog. Inching, das Verschieben des Orts der Stimulation entlang des Nerven, kann beim Auftreten einer Amplitudenminderung des distal stimulierten Muskelaktionspotenzials im Vergleich zum proximal stimulierten, den Ort der Funktionsstörung auf cm genau bestimmen. Jedoch kann auch diese Methode nur bei längerstreckig zugänglichen, oberflächlich gelegenen peripheren Nerven problemlos durchgeführt werden. Eine aktuelle Arbeit hat die Sonografie und das Inching des N. ulnaris verglichen. Die Sonografie zeigte im Vergleich zum elektrophysiologischen Inching sekundäre Veränderungen, eine Schwellung des Nerven in der Nachbarschaft des Amplitudensprungs und nicht am Ort der Läsion [13].

Die faszikuläre Struktur peripherer Nerven kann die exakte Bestimmung des Orts der Läsion entlang des Nerven erschweren oder sie unmöglich machen.

#### Fazit

Im Fallbeispiel war die Lokalisation der Schädigung der elektrophysiologischen Diagnostik untersuchungsmethodisch bedingt nur sehr eingeschränkt zugänglich. Die faszikuläre Struktur peripherer Nerven, wie über die Strecke des Kniegelenks bis in den N. ischiadicus, erschwert die neurophysiologische Bestimmung des Orts der Läsion oder macht sie unmöglich. Hieraus ergab sich die Indikation zu bildgebender Diagnostik.

#### Besteht kein typisches Nervenkompressionssyndrom?

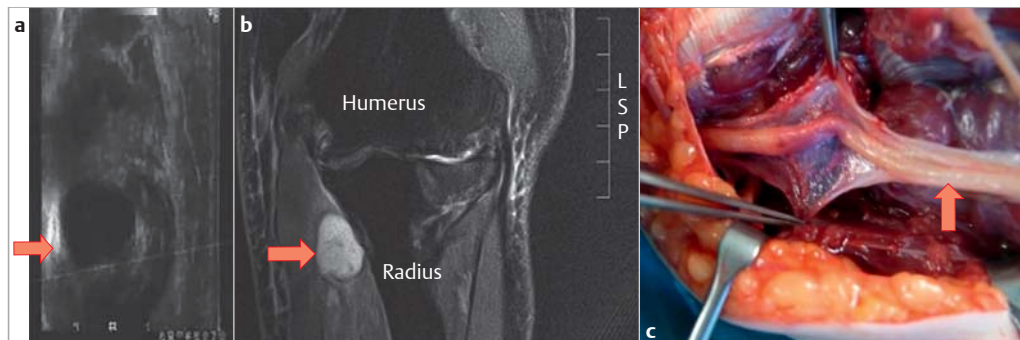
Der 61-jährige Patient berichtete von einer seit wenigen Tagen bestehenden Schwellung am linken Unterarm und Schmerzen sowie einem tauben Gefühl an der Handkante links. Es bestanden keine Paresen, die subjektiv bemerkte Schwellung war nicht tastbar. Drei Tage später bemerkte er eine Schwäche der Hand. Es fanden sich nun Paresen der Zeigefinger- und Kleinfingerabduktion vom Kraftgrad 1/5 und eine Hypästhesie im Versorgungsgebiet des N. ulnaris. Es wurden keine der häufigen auslösenden Ursachen, wie Körperhaltungen über eine längere Zeit mit Druck auf den Nerv, berichtet.

In der Neurografie war nach Stimulation des N. ulnaris sowohl am Handgelenk als auch weiter proximal kein Muskelaktionspotenzial des M. abductor digiti V evozierbar. Im EMG aus dem M. interosseus dorsalis I fanden sich keine Spontan- und keine Willküraktivität.

Nach der Anamnese und der Neurografie handelte es sich um einen akuten distalen Konduktionsblock oder eine akute komplette axonale Schädigung des N. ulnaris unklarer Ursache.

In der Sonografie des N. ulnaris fand sich distal des Kubitaltunnels eine im Längsschnitt ca. 2,1 × 1,2 cm messende, glatt begrenzte, gekammerte und hypoechogene Struktur mit Kompression des Nerven. Im MRT wurde dieser Befund bestätigt (☛ **Abb. 3a, b**).

Am folgenden Tag wurde ein Ganglion ausgehend vom Ellenbogengelenk operativ entfernt. Der N. ulnaris war massiv komprimiert. Es wurde eine Neurolyse bis auf Faszikelebene ausgeführt, die keine Unterbrechung zeigte (☛ **Abb. 3c**). In klinischen und neuro-/myografischen Verlaufsuntersuchungen verblieb eine komplette axonale Läsion des N. ulnaris.



**Abb. 3** Es besteht kein typisches Nervenkompressionssyndrom. **a)** Sonografie des N. ulnaris mit Nachweis einer echoarmen runden Struktur distal des Ellenbogens mit Kompression des Nerven. **b)** MRT des N. ulnaris mit Nachweis einer im T2 hyperintensiven runden Struktur distal des Ellenbogens mit Kompression des Nerven. **c)** Operationsfeld nach Entfernung des Ganglions mit deutlicher Kompression des Nerven und Verdickung distal davon.



## Fazit

Es wurde keiner der typischen Auslöser für eine Druckschädigung berichtet. Die hochgradigen Paresen entstanden binnen weniger Tage und damit viel schneller, als dies bei einer typischen Druckläsion, z.B. dem Kubitaltunnelsyndrom, der Fall ist. Da sich anamnestic Hinweise ergaben, die nicht mit der Diagnose eines typischen Kubitaltunnelsyndroms vereinbar waren, bestand die Indikation zu bildgebender Diagnostik.

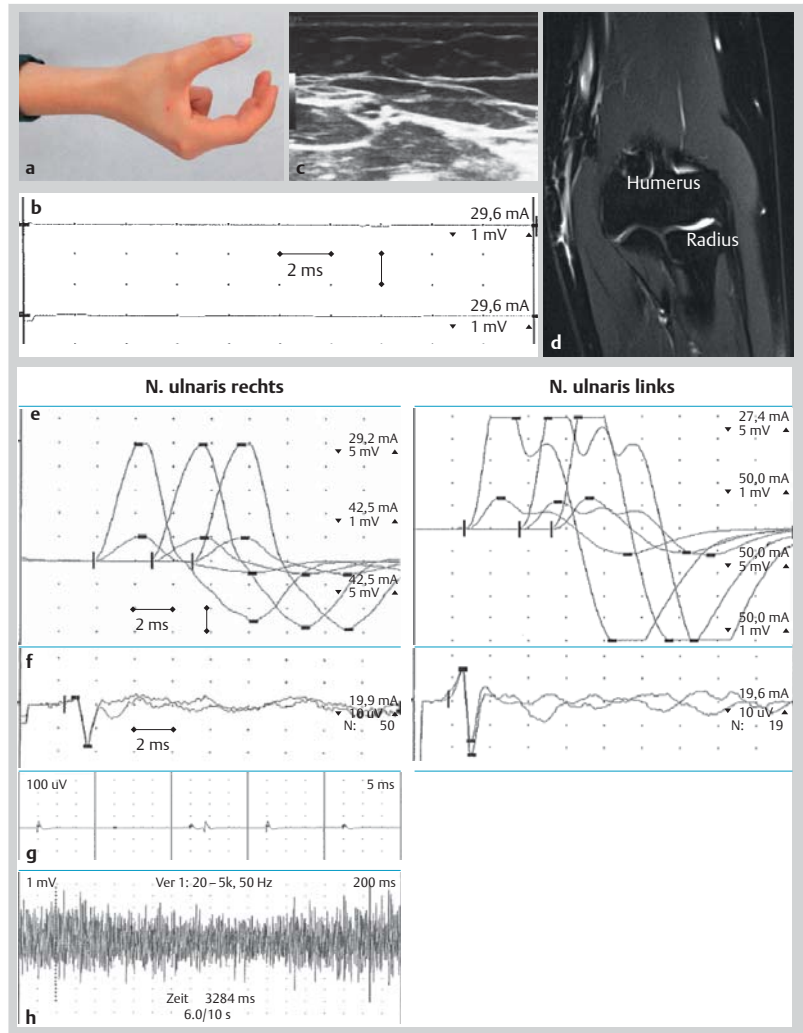
## Exkurs: Was ist typisch?

Die 24-jährige Studentin hat mit der rechten Hand über viele Stunden repetitive Bewegungen mit viel Druck auf das Handgelenk ausgeführt. Die Handhaltung zeigt **Abb. 4a**. Nach Tagen bemerkte sie eine Hypästhesie im Versorgungsgebiet des N. ulnaris begrenzt am Handgelenk und erst 1–2 Wochen später eine Schwäche der Hand. Zu diesem Zeitpunkt war die Zeigefinger-Abduktion (M. interosseus dorsalis I [IOD1]) vom Kraftgrad 0 und die der Abduktion des Kleinfingers (M. abductor digiti V) vom KG 3/5.

In der Neurografie fand sich eine verlängerte Überleitzeit vom N. ulnaris am Handgelenk zum M. abductor digiti V und kein Aktionspotential zum M. interosseus dorsalis I (**Abb. 4b**). Im Myogramm aus dem IOD1 fanden sich keine Spontanaktivität und keine Potenziale motorischer Einheiten (**Abb. 4b**). Dieser Befund kann einem akuten Leitungsblock oder einer akuten axonalen Läsion entsprechen. In der Sonografie und der MRT des N. ulnaris vom Handgelenk bis zum Oberarm konnte keine pathologische Veränderung gefunden werden (**Abb. 4c, d**).

Nach ca. 56 Tagen bemerkte die Studentin eine Besserung und nach ca. 72 Tagen war sie subjektiv beschwerdefrei. Zu diesem Zeitpunkt waren die Muskelaktionspotenziale des M. abductor digiti V im Seitenvergleich in der Amplitude gering gemindert, die Überleitzeit vom Handgelenk zum Muskel verlängert, das sensible Nervenaktionspotential des N. ulnaris im Seitenvergleich in der Amplitude gemindert, und in der Myografie aus dem IOD1 fanden sich wenige Fibrillationen bei normalem Aktivitätsmuster (**Abb. 4e, f, g**). Es bestand noch eine geringe axonale Läsion des N. ulnaris im Abschnitt über das Handgelenk (Loge de Guyon). Die sehr gute Rückbildung der zu Beginn kompletten Parese mit nur geringer verbleibender axonaler Schädigung spricht dafür, dass initial ein Konduktionsblock vorgelegen hat. Die typischen Symptome peripherer Nervenläsionen werden in Müller-Vahl et al. beschrieben [14].

Untypische Symptome einer Kompression eines peripheren Nervs sind häufig ein ungewöhnlich lang anhaltender oder heftiger Schmerz oder ein Auftreten der Funktionsstörung in längerem Zeit-



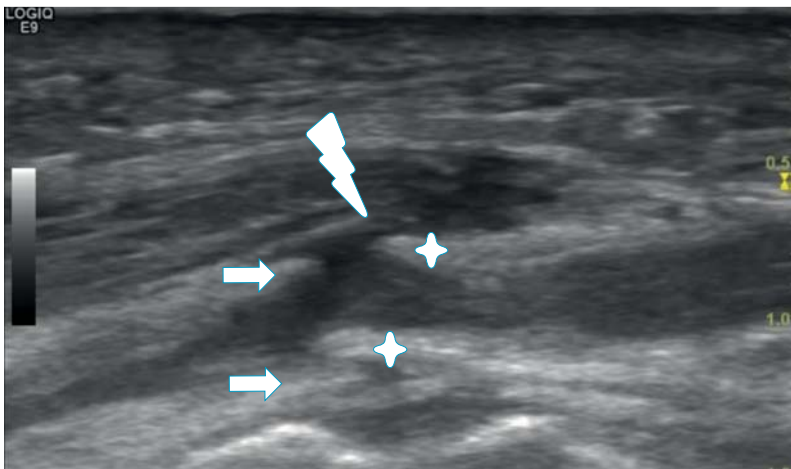
**Abb. 4** Es besteht kein typisches Nervenkompressionssyndrom. **a)** Haltung der rechten Hand über viele Stunden. **b)** Kein Muskelaktionspotential des M. abductor digiti V nach Stimulation des N. ulnaris am Handgelenk. **c)** Sonografie des N. ulnaris ohne einen pathologischen Befund. **d)** MRT des N. ulnaris ohne einen pathologischen Befund. Nach 72 Tagen: **e)** Motorische Neurografie des N. ulnaris im Seitenvergleich mit verlängerter distaler Überleitzeit und gering niedrigerer Amplitude der Muskelaktionspotenziale rechts gegenüber links. Reproduzierte Messungen mit einer Verstärkung von 1 mV bzw. 5 mV pro DIV. **f)** Sensibel orthodrome Neurografie des N. ulnaris mit nahe am Nerv platzierter Nadelelektrode im Seitenvergleich mit gering niedrigerer Amplitude des Nervenaktionspotenzials rechts gegenüber links. **g)** Im Myogramm des M. interosseus dorsalis I wenige Fibrillationen und **h)** ein normales Aktivitätsmuster.

abstand nach einem vermuteten Auslöser. Dann besteht die Indikation für eine bildgebende Untersuchung.

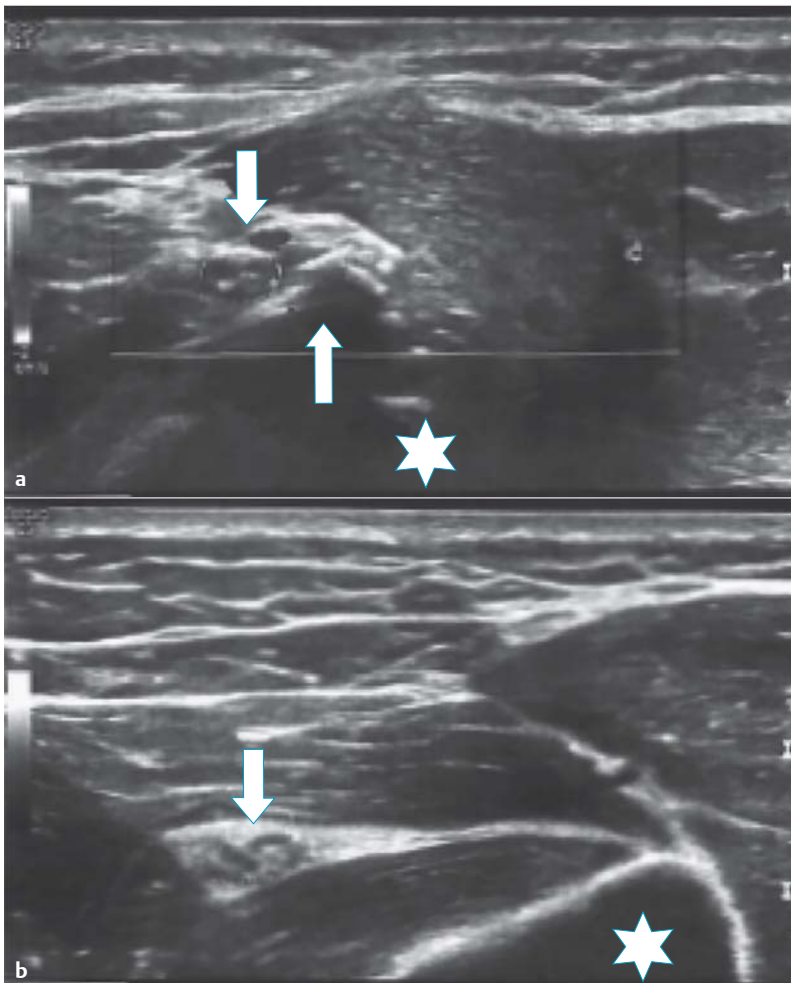
Eine akute komplette Leitungsunterbrechung kann durch einen Nervenleitungsblock (Myelinisierung) oder durch einen akuten axonalen Schaden vor Abschluss der Waller'schen Degeneration verursacht sein. Ein Leitungsblock liegt elektrophysiologisch vor, wenn an einer gegebenen Lokalisation im Nerv ein Impuls aufgrund einer Demyelinisierung nicht weitergeleitet wird. Zum elektrophysiologischen Nachweis ist eine supramaximale proximale und distale Stimulation des Nervs erforderlich. Eine Leitungsunterbrechung aufgrund einer axonalen Schädigung wird nicht als Leitungsblock bezeichnet.







**Abb. 5** Traumatische Läsion. In der Sonografie fand sich eine Durchtrennung des N. ulnaris. Zu sehen ist die Narbe der Schnittverletzung (Blitz) und die beiden Nervenenden, deren proximales Epineurium durch Sterne und distales Epineurium durch Pfeile gekennzeichnet ist.



**Abb. 6** Rückbildung einer Funktionsstörung nicht in erwarteter Zeit. Sonografie des N. radialis im mittleren Humerusabschnitt: **a)** Im Querschnitt eine deutliche Kallusbildung (Pfeile nach oben) neben dem Nervus radialis (Pfeil nach unten). Der intakte Humerusknochen ist mit einem Stern markiert. **b)** Im Querschnitt unterhalb der Läsion. Nervus radialis (Pfeil nach unten) und intakter Humerus (Stern).

### Fazit

Die verzögerte Entstehung der Funktionsstörung des N. ulnaris erst Stunden bis Tage nach der vermuteten Druckbelastung ist sehr ungewöhnlich. Sie gibt Anlass, über eine Prädisposition für die Läsion wie z.B. einem Nerven-scheiden-tumor oder einer Raumbdrängung des N. ulnaris zu spekulieren.

Die fehlende morphologische Ursache in der bildgebenden Nervendiagnostik brachte die notwendige Sicherheit für Arzt und Patientin, die sehr ungewöhnlich lange Zeit bis zu einer funktionell kompletten Rückbildung des Konduktionsblocks abwarten zu können.

### Traumatische Läsion – Liegt eine mögliche OP-Indikation vor?

Der 51-jährige Patient war gestürzt und hatte sich eine Schnittverletzung am lateralen linken Ellenbogen zugezogen. Über die nächsten Tage bemerkt er eine Hypästhesie der ulnaren Handkante, aber keine Paresen. Bei der Untersuchung nach 4 Wochen bestanden Paresen der Mm. interos-seus dorsalis I und abductor dig. V vom Kraftgrad 0 mit deutlicher Atrophie.

Neurografisch und myografisch wurde eine komplette Läsion des N. ulnaris unterhalb der Verletzungsstelle festgestellt. In der Sonografie fand sich eine Durchtrennung des N. ulnaris (Abb. 5). Nach Beratung entschied sich der Patient, weil er sich nur wenig beeinträchtigt fühlte gegen eine Operation.

Traumatische oder iatrogene Läsionen sind immer Indikationen zu einer bildgebenden Diagnostik, um die Kontinuität des N. ulnaris zu untersuchen. Bei scharfen Traumen und eindeutigem Ort der Läsion besteht die Indikation zu einer explorativen Operation ohne vorherige Bildgebung.

### Fazit

Bei akuten scharfen Traumata wird in der Regel primär chirurgisch exploriert, sodass eine Nerven(teil)durchtrennung erkannt werden sollte. Bei stumpfen Traumata oder iatrogenen post-operativen Nervenschädigungen gibt die Sonografie Informationen über die Kontinuität des N. ulnaris und über pathologische Veränderungen des angrenzenden Gewebes [1]. Zusammen mit der Dauer des Bestehens der Schädigung ist dies die Basis für die Indikation zur operativen Behandlung.

### Bleibt eine Symptomrückbildung in erwarteter Zeit aus?

Der 23-jährige Patient hatte rund ein Jahr zuvor eine Fraktur des rechten Humerus erlitten, die operativ mit einem Marknagel behandelt wurde. Intraoperativ wurde keine Schädigung des N. radialis gesehen. Postoperativ bestand dennoch eine Fallhand, die sich über die folgenden Monate nur gering verbesserte. Bei der Untersuchung ca. ein Jahr nach der Operation bestand eine Parese der Finger- und Handextension vom Kraftgrad 2 bis 3. In der Elektromyografie fand sich im M. extensor indicis lebhaftere Spontanaktivität und keine Willkürinnervation, entsprechend einer hochgradigen axonalen Schädigung.

In der Sonografie des N. radialis fand sich im mittleren Humerusdrittel eine deutliche Kallusbildung am Frakturspalt mit enger Lagebeziehung zum N. radialis. Die Nervenfaszikel erschienen aufgetrieben, die Kontinuität des Nervs war erhalten (● Abb. 6).

Auf der Basis dieses Befunds mit erhaltener Kontinuität des Nervs, erhaltener, wenn auch geminderter Kraft der innervierten Muskeln und normaler Gelenkfunktion als Voraussetzung für eine Übungsbehandlung wurde eine weitere Reinnervation erwartet. Man entschied sich deshalb für eine konservative Behandlung.

In einer Verlaufsuntersuchung nach weiteren 3 Monaten waren die Paresen deutlich auf einen Kraftgrad 4+ bis 5 gebessert. In der Elektromyografie fand sich nun keine pathologische Spontanaktivität mehr, die Potenziale motorischer Einheiten waren von niedriger Amplitude und verlängerter Dauer.

Eine ausbleibende Symptomrückbildung kann viele Gründe haben. Die Bildgebung kann hilfreich sein, diese aufzudecken.

#### Fazit

Die sonografische Information über die erhaltene Kontinuität des Nervs war zusammen mit dem klinischen Befund die Basis für die Entscheidung gegen eine Operation. Beim Nachweis einer Schädigung der Kontinuität des Nervens hätte die Indikation zu einer Operation bestanden.

### Option zur Operation

Wurde nach den oben angeführten Fragen die Indikation zur ergänzenden Bildgebung gestellt und die spezifische Ursache der Nervenschädigung nachgewiesen, muss über die Indikation zur Operation entschieden werden. Hierzu sollte man folgende Aspekte berücksichtigen:

- ▶ Ist eine Operation mit einer genügend hohen Wahrscheinlichkeit für eine Funktionsverbesserung verbunden? Wenn z. B. komplette Paresen mit hochgradigen Muskelatrophien schon lange bestehen, ist das eher nicht der Fall.
- ▶ Ist eine Operation technisch möglich und welche Operationstechnik sollte gewählt werden? Schwierige Bedingungen sind z. B. hochgradige knöcherne Veränderungen in der Umgebung der Läsion.
- ▶ Wird eine Operation vom Patienten nach umfassender Aufklärung gewünscht?

Die Autoren möchten darauf hinweisen, dass es eine anhaltende Diskussion darüber gibt, ob klinisch hochgradige Läsionen unabhängig vom bildgebenden Befund und unabhängig davon, ob eine scharfe oder stumpfe Verletzung vorliegt, zeitnah explorativ operiert werden sollten [7, 8].

### Diskussion

Die hier vorgestellte Systematik zu Beantwortung der Frage, wann es notwendig wird, eine bildgebende Nervendiagnostik auszuführen, fußt auf der Anamnese, der qualifizierten Untersuchung und dem elektrophysiologischen Nachweis einer Läsion eines einzelnen peripheren Nervs.

Wir sehen keine Indikation zu einer Nervenultraschalluntersuchung oder MRT ohne vorherige elektrophysiologische Diagnostik. Die Funktion und nicht alleine das Bild eines Nervs bestimmt das therapeutische Vorgehen. Dies entspricht der Position der EMG-Kommission der DGKN [5].

Ebenso sehen wir keine eindeutige Indikation für eine Sonografie des N. medianus bei einem klinisch und elektroneurophysiologisch eindeutigen Karpaltunnelsyndrom. Grundsätzlich kann die Sonografie durchgeführt werden, um einen präoperativen Überblick über den Operations situs zu gewinnen. Der Nutzen der Bildgebung im Hinblick auf das operative Ergebnis beim Karpaltunnelsyndrom ist jedoch nicht belegt [3–5, 15–17]. Bei einem Rezidiv oder einer unzureichenden Besserung nach einer Operation sehen wir entsprechend unseres Vorschlags eine Indikation zur Bildgebung.

Die hier vorgeschlagenen 4 Fragen in der Checkliste sind nach unserer Erfahrung und in guter Übereinstimmung mit der Literatur geeignet, die Indikation zu einer Bildgebung zu stellen, wenn nur eine der Fragen positiv beantwortet wird.

Die Fragen in der Zusammenfassung:

- ▶ Ist die Schädigungslokalisierung des Nervs elektrodiagnostisch unzureichend? Meist geht es dann, wie in unserem Fallbeispiel, um die Frage, ob die Schädigung distal oder proximal gelegen ist.
- ▶ Ergeben sich anamnestisch, klinisch oder elektrophysiologische Hinweise, die gegen ein typisches Nervenkompressionssyndrom sprechen? Meist passen dann ein ungewöhnlicher



Schmerz oder Zeitintervalle zwischen dem vermuteten Auslöser und dem Auftreten der Funktionsstörung nicht zu den typischen Symptomen.

- ▶ Handelt es sich um eine traumatische oder postoperative Nervenschädigung? Dann geht es um das Ausmaß der Läsion, eine Unterbrechung der Kontinuität und um die frühe Indikation zu einer Nervenrekonstruktion.
- ▶ Bleibt eine Symptomrückbildung in erwarteter Zeit aus? Dann geht es um die Frage nach der Ursache und der Indikation zur Operation.

Die bildgebenden Untersuchungen peripherer Nerven, Sonografie und MRT, werden sich technisch weiter entwickeln. Daraus werden sich ggf. neue Indikationen und neue Argumente ergeben.

### Zusammenfassung



Die bildgebenden Verfahren zur Untersuchung peripherer Nerven (Sonografie, MRT) sind technisch und methodisch etabliert. Für die klinische Praxis stellt sich in jedem Einzelfall die Frage nach der Notwendigkeit bildgebender Nervendiagnostik. Es wird eine Systematik zur Beantwortung der Frage vorgestellt und an Fallbeispielen erläutert. Voraussetzung ist eine elektrophysiologische Diagnostik, Neuro-/Myografie, mit dem Nachweis einer peripheren Nervenläsion. Wird dann eine der folgenden Fragen positiv beantwortet, besteht eine Indikation zur bildgebenden Untersuchung:

- ▶ Ist eine Schädigung des Nervs elektrodiagnostisch nicht eindeutig lokalisierbar?
- ▶ Besteht kein typisches Nervenkompressionsyndrom?
- ▶ Besteht eine traumatische oder postoperative Nervenschädigung?
- ▶ Bleibt eine Symptomrückbildung in erwarteter Zeit aus?

### Danksagung

Die Autoren danken den Reviewern für viele wichtige Anmerkungen und eine sehr hilfreiche Diskussion.

**Interessenkonflikt:** Die Autoren geben an, dass kein Interessenkonflikt besteht.

### Literatur

- 1 Schminke U. Sonographie peripherer Nerven: Relevante Indikationen für die klinische Praxis. *Klin Neurophysiol* 2016; im Druck
- 2 Pham M. MR-Neurographie zur Läsionslokalisierung im peripheren Nervensystem. *Nervenarzt* 2014; 85: 221–237
- 3 Glocker FY, Egger K. Debatte: Pro & Kontra Pro. *Klin Neurophysiol* 2015; 45: 90–92
- 4 Bischoff C, Pöschl P, Dreger J et al. Debatte: Pro & Kontra Kontra. *Klin Neurophysiol* 2015; 45: 93–96
- 5 Bischoff C, Dengler R, Glocker FX et al. Ultraschalldiagnostik peripherer Nerven. *Klin Neurophysiol* 2015; 45: 97
- 6 Zaidman CM, Seeling MJ, Baker JC et al. Detection of peripheral nerve pathology – comparison of ultrasound and MRI. *Neurology* 2013; 80: 1634–1640
- 7 Antoniadis G, Pedro MT, König R. Traumatische Nerven- und Plexusschäden: Prä- und klinische Versorgungsalgorithmen und Behandlungsoptionen. *Neurochirurgie Scan* 2013; 1: 127–142
- 8 Antoniadis G, Kretschmer Th, Pedro MT et al. Iatrogene Nervenläsionen. *Deutsches Ärzteblatt* 2014; 111: 273–279
- 9 Medical Research Council. Aids to the examination of the peripheral nervous system, Memorandum no. 45. London: Her Majesty's Stationery Office; 1976
- 10 Stewart JD. Peripheral nerve fascicles: anatomy and clinical relevance. *Muscle and Nerve* 2003; 28: 525–541
- 11 Pham M, Bäumer P, Meinck HM et al. Anterior interosseous nerve syndrome fascicular motor lesions of median nerve trunk. *Neurology* 2014; 82: 598–606
- 12 Bäumer P, Weiler M, Bendszus M et al. Somatotopic fascicular organization of the human sciatic nerve demonstrated by MR neurography. *Neurology* 2015; 84: 1782–1787
- 13 Simon NG, Ralph JW et al. A comparison of ultrasonographic and electrophysiologic „incing“ in ulnar neuropathy at the elbow. *Clinical Neurophysiology* 2015; 126: 391–398
- 14 Müller-Vahl H, Mumenthaler M, Stöhr M, Tegenthoff M. Läsionen peripherer Nerven und radikuläre Syndrome. Stuttgart: Thieme; 2014
- 15 Leitlinien DGN Karpaltunnelsyndrom. [www.dgn.org/leitlinien/2339-II-46-2012-karpaltunnelsyndrom](http://www.dgn.org/leitlinien/2339-II-46-2012-karpaltunnelsyndrom)
- 16 Cartwright MS, Hobson-Webb LD, Boon AJ et al. Evidence-based guideline: Neuromuscular ultrasound for the diagnosis of carpal tunnel syndrome American Association of Neuromuscular & Electrodiagnostic Medicine (AANEM). *Muscle & Nerve* 2012; 46: 287–293
- 17 Assmus H, Antoniadis G, Bischoff C. Karpaltunnel-, Kubitaltunnel- und seltene Nervenkompressionssyndrome. *Deutsches Ärzteblatt* 2015; 112: 14–26



## CME-Fragen **Bildgebung peripherer Nerven (Sonografie; MRT)**

### 1 Welche Aussage ist richtig?

- A Die elektrophysiologische Untersuchung ohne Nachweis einer Funktionsstörung eines peripheren Nervs ist die Indikation für eine Sonografie des Nervs.
- B Bei einem Karpaltunnelsyndrom sollte immer zwingend eine Sonografie vor einer Operation ausgeführt werden.
- C Die bildgebenden Verfahren zur Untersuchung peripherer Nerven sind noch nicht geeignet zum klinischen Einsatz.
- D Der elektrophysiologische Nachweis einer Funktionsstörung eines peripheren Nervs ist die Basis für einen Einsatz bildgebender Untersuchungen des Nervs.
- E Die Erfahrung mit der Sonografie peripherer Nerven ist ausreichend um auch ohne neurophysiologische Diagnostik therapeutische Empfehlungen zu geben.

### 2 Welche anamnestische Angabe ist zur Interpretation elektrophysiologischer Befunde besonders wichtig?

- A „Seit wann?“
- B „Was haben Sie vorher gemacht?“
- C „Haben Verwandte das auch?“
- D „Haben Sie Schmerzen gehabt?“
- E „War das früher schon mal?“

### 3 Wann sollte eine Läsion eines peripheren Nervs operiert werden?

- A Auch wenn sie klinisch keine bedeutsamen Beschwerden verursacht.
- B Nur sehr früh nach dem Auftreten.
- C Nur wenn die Funktionsstörung elektrophysiologisch gesichert ist und die Bildgebung die Ursache zeigt.
- D Frühestens nach mehreren Wochen.
- E Zu jeder Zeit nachdem die Indikation gestellt wurde.

### 4 Wo kann die Läsion einer Parese der Fußheber lokalisiert sein? Welche Aussage ist falsch?

- A Im N. fibularis am Caput fibulae.
- B Im N. ischiadicus am proximalen Oberschenkel.
- C Im N. ischiadicus unter dem M. gluteus.
- D In der Wurzel L5.
- E Im N. tibialis in der Kniekehle.

### 5 Welche Aussage zu Nerven-Faszikeln ist falsch?

- A Bündel von Nervenfasern, die zusammen einen größeren Nerv bilden.
- B Bündel von Nervenfasern mit gemeinsamer anatomischer Verbindung.
- C Es gibt multiplen Faseraustausch zwischen den Faszikeln.
- D Faszikel in peripheren Nerven sind wie Kabel, sie bilden die Verbindung zu einem bestimmten Muskel.
- E Aufgrund der faszikulären Struktur kann es unmöglich sein, die Höhe einer Läsion entlang eines peripheren Nervs mit elektrophysiologischen Methoden zu bestimmen.

### 6 Welche Aussage ist falsch?

- A Ein Nervenleitungsblock ist definiert durch eine Leitungsunterbrechung in einem oder mehreren Axonen. Es handelt sich um das elektroneurografische Korrelat einer fokalen Demyelinisierung.
- B Eine sichere supramaximale Stimulation proximal der Läsion ist Voraussetzung zur Beurteilung eines Nervenleitungsblocks.
- C Ein Nervenleitungsblock kann der einzige Nachweis einer Funktionsstörung entlang eines Nervs sein.
- D Der Nachweis von pathologischer Spontanaktivität in einem Muskel belegt eine soeben proximal vom Muskel gelegene Läsion.
- E Der fehlende Nachweis von pathologischer Spontanaktivität in einem Muskel schließt eine weiter proximal gelegene Läsion nicht aus.

### 7 Welche Aussage zu Ursachen von Funktionsstörungen peripherer Nerven ist richtig?

- A Periphere Nervenläsionen haben selten eine bereits aus der Anamnese schließbare Ursache.
- B Die Paresen bei nicht traumatischer Ursache entstehen binnen Stunden.
- C Bei chronischen Druckläsionen werden Paresen in der Regel früher bemerkt als Störungen der Sensibilität.
- D Bei chronischen Druckläsionen kommt es zu kompletten Konduktionsblöcken.
- E Ein Nervenleitungsblock ist typisch für eine akute Läsion.

### 8 Welche Aussage ist richtig? Warum ist eine akute traumatische Läsion eine Indikation für eine Bildgebung des Nervs?

- A Die Sonografie kann bei proximalen Läsionen, z.B. des proximalen N. ischiadicus, immer klären, ob die Kontinuität des Nervs erhalten ist.
- B Die Sonografie zeigt die den Nerv umgebenden Strukturen, z.B. knöcherne Veränderungen oder Hämatome.
- C Auch bei erhaltener Kontinuität des Nervs kann eine spontane Funktionsverbesserung nicht abgewartet werden.
- D Bei traumatischen Ursachen kann der Ort der Läsion mit der Sonografie immer genau bestimmt werden.
- E Die Sonografie untersucht den Funktionszustand des peripheren Nervs.

### 9 Welche Bedingungen tragen nicht zu einer verzögerten Rückbildung von Paresen bei einer Läsion eines peripheren Nervs bei?

- A Die Unterbrechungen der Kontinuität des Nervs.
- B Ein chronischer Druck auf den Nerv.
- C Eine hochgradige Atrophie des Muskels.
- D Aktives Trainieren unter Anleitung.
- E Dauerhafte Immobilisation des Gelenks.



- 10** Warum ist die elektrophysiologische Diagnostik Voraussetzung für einen sinnvollen Einsatz bildgebender Untersuchungen peripherer Nerven? Welche Aussage ist *falsch*?
- A** Die elektrophysiologische Diagnostik sichert oder widerlegt die aus Anamnese und Befund entwickelte Arbeitsdiagnose einer peripheren Nervenläsion.
- B** Wird die Arbeitsdiagnose nicht bestätigt, ist eine breite Differenzialdiagnostik erforderlich.
- C** Wiederholte Untersuchungen im Abstand von mehreren Wochen sind ein möglicher Weg, um im Verlauf eindeutige Befunde zu erheben.
- D** Nicht immer „passt“ der elektrophysiologische Befund zum Schweregrad des klinischen Befunds. Dennoch belegt dann die elektrophysiologische Diagnostik eine Läsion.
- E** Es gibt relevante, klinisch hochgradige Läsionen eines einzelnen distalen peripheren Nervs ohne den Nachweis in der elektrophysiologischen Diagnostik.

CME.thieme.de

#### CME-Teilnahme

- ▶ Viel Erfolg bei Ihrer CME-Teilnahme unter <http://cme.thieme.de>
- ▶ Diese Fortbildungseinheit ist 12 Monate online für eine CME-Teilnahme verfügbar.
- ▶ Sollten Sie Fragen zur Online-Teilnahme haben, unter <http://cme.thieme.de/hilfe> finden Sie eine ausführliche Anleitung.