

# Kyphoplastie – Vertebroplastie – Vertebral-Body-Stenting-System-Stentoplastie

## Indikationen und Grenzen der Zementaugmentation an der Wirbelsäule

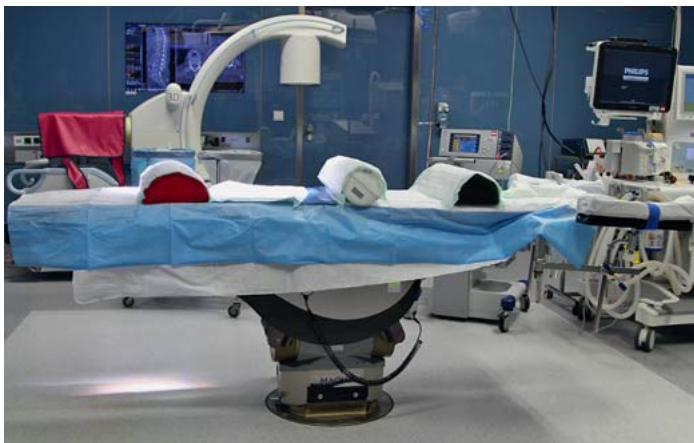Timm Littwin, Stefan Schmid, Christian Eder, Edgar Mayr

### Hintergrund

Die Zahl der Patienten, die mit osteoporotischen Wirbelkörperfrakturen oder traumatischen Wirbelkörperfrakturen bei Osteoporose in Klinik und Praxis vorstellig werden, steigt stetig. Häufig liegen zudem meist mehrere Frakturen unterschiedlichen Alters vor. Die Frage, worin die Hauptursache der rezenten Schmerzzunahme liegt, ist daher häufig nicht eindeutig zu beantworten. Letztlich ist es in vielen Fällen eine durch ein Bagateltrauma hervorgerufene osteoporotische Fraktur, die das zuvor noch kompensierte muskuloskeletale System aus dem Gleichgewicht bringt und Schmerzen verursacht. Diese lassen sich dann klinisch oft nicht allein der frisch hinzugetretenen Fraktur zuordnen.

### Verfahren

Die Injektion von Knochenzement wurde in Frankreich 1987 zum ersten Mal beschrieben [1]. Bereits seit vielen Jahren steht das Verfahren flächendeckend als alleinige oder zusätzliche Therapieoption zur Verfügung. Im Folgenden werden die 3 gegenwärtig gängigsten Verfahren skizziert.



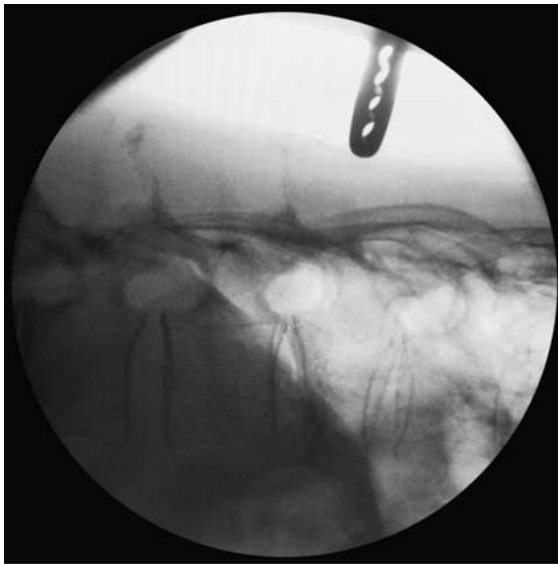► **Abb. 1** Die Reposition der Fraktur erfolgt im Wesentlichen durch die Lagerung und die korrekte Positionierung der Lagerungskissen.

### Vertebroplastie

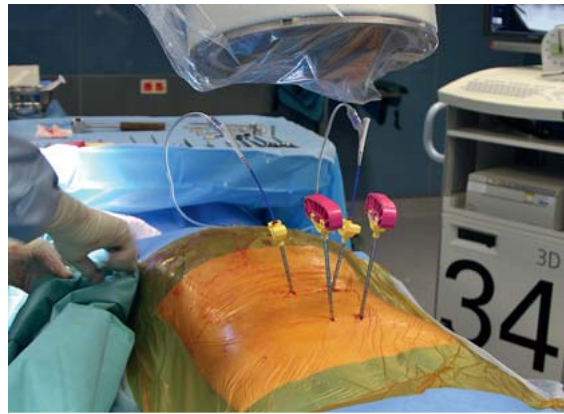Die Injektion von Knochenzement in die Spongiosastruktur eines frakturierten Wirbels ist das älteste Vorgehen zur Zementaugmentation. Es wird meist in örtlicher Betäubung und CT-gesteuert vorgegangen. Heute wird dieses Verfahren daher zumeist von Radiologen zur Anwendung gebracht. In Bauchlage müssen der/die zu behandelnden Wirbel identifiziert werden. Über eine Stichinzision wird eine Jamshidi-Nadel benutzt, um durch die Pedikel einen Zugang zum Wirbelkörper zu erhalten. Details des transpedikulären Zugangs zum Wirbelkörper werden im Abschnitt „Kyphoplastie“ beschrieben. Die Positionierung des Trokars erfolgt möglichst zentral im Wirbelkörper. Nun wird verhältnismäßig liquider Zement eingebracht, sodass er sich in der Spongiosabällchenstruktur verteilen kann.

### Kyphoplastie

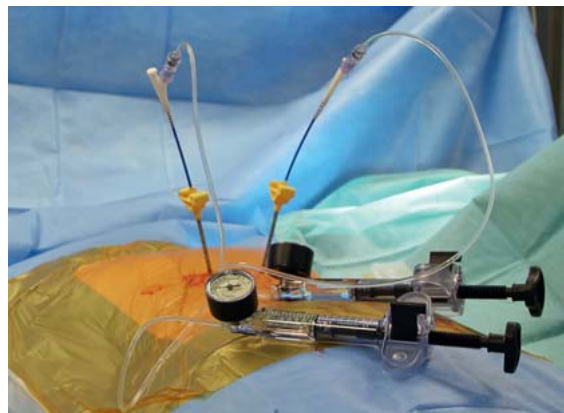
Die Kyphoplastie erfolgt üblicherweise in Allgemeinanästhesie in Bauchlage auf einem röntgendurchlässigen Tisch. Die Lagerung ist dabei bereits das entscheidende Moment für die mögliche Reposition der Fraktur (► **Abb. 1**). Es können wahlweise ein Bildverstärker (mit zwischenzeitlichem Durchschwenken in den seitlichen Strahlengang) oder 2 Bildverstärker in a.–p. und seitlichem Strahlengang positioniert werden. Von ausgesprochener Wichtigkeit ist vor Beginn der Operation das korrekte Identifizieren und Einstellen des zu kyphoplastierenden Wirbelkörpers (► **Abb. 2**). Hierbei muss im a.–p. Strahlengang darauf geachtet werden, dass Grund- und Deckplatte des betreffenden Wirbels als gerade Linie und nicht als Fläche zu Darstellung kommen. Sollte aufgrund einer vorbestehenden Höhenminderung des Wirbels dies nicht möglich sein, können hilfsweise die Grund- und Deckplatten der benachbarten Wirbel mit beachtet werden. Ferner muss die Schwenkung des Bildwandlers so eingestellt sein, dass der Dornfortsatz sich in die Mitte der Wirbelsäule symmetrisch zwischen den Pedikeln projiziert. Das Pedikulieren der Wirbel erfolgt dann in Seldinger-Technik. Über eine Stichinzision der Haut wird eine Jamshidi-Nadel röntgenkontrolliert so in die Pedikel eingebracht, dass bei Erreichen von dessen medialer Begrenzung im a.–p. Strahlengang die Nadelspitze an der Hin-



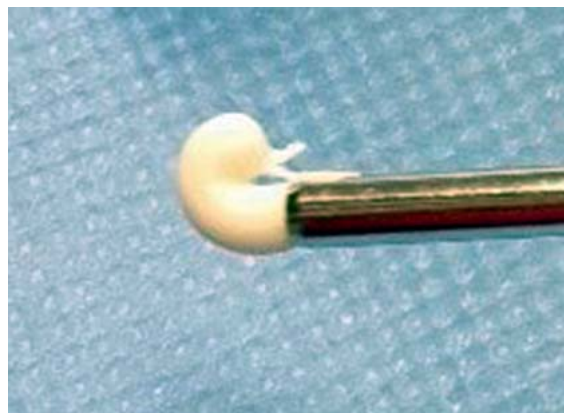
► **Abb. 2** Der zu kyphoplastierende Wirbel wird im Strahlengang in beiden Ebenen identifiziert.



► **Abb. 3** Pedikulieren von BWK XI und BWK XII.



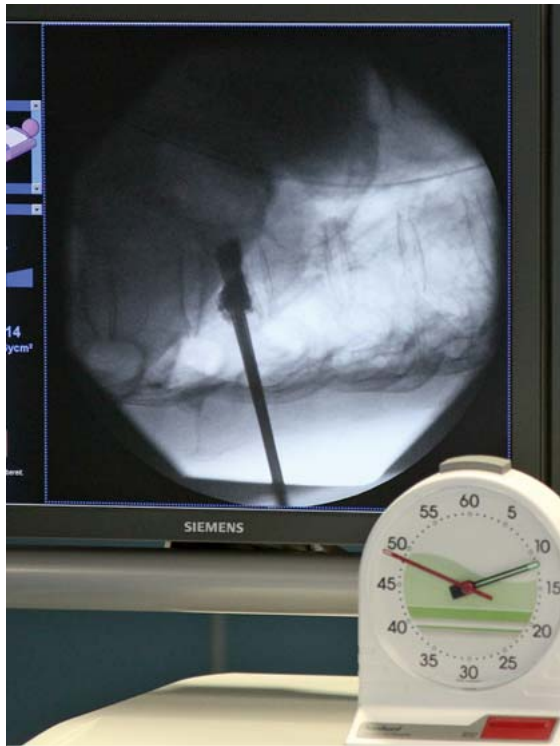► **Abb. 4** Während der Knochenzement angerührt wird, verbleiben die expandierten Ballone in situ.



► **Abb. 5** Tropftest: Der Knochenzement hat die richtige Konsistenz, wenn er sich beim Ausdrücken aus dem Bone Filler entgegen der Schwerkraft nach oben umbiegt.

terkante des Wirbelkörpers liegt. Anschließend wird die Hinterkante überwunden. Es wird ein Seldinger-Draht durch die Jamshidi-Nadel eingebracht, über den dann anschließend der Arbeitstroker gerade bis über die Hinterkante eingeführt wird ► **Abb. 3**). Je nach Knochenqualität sollte das Lager für den Ballon manuell vorgebohrt werden, wobei mit größter Vorsicht vorzugehen ist, um die Vorderkante des Wirbelkörpers nicht zu verletzen. Die Erfahrung zeigt, dass es auch bei osteoporotischem Knochen schwerfällt, die Ballone korrekt zu platzieren, wenn auf das Vorbohren verzichtet wird. Die Ballone müssen vollständig aus dem Arbeitstroker ausgeschoben werden, um beim Inflatieren keine Beschädigung zu erleiden. Sodann werden die Ballone (es stehen heute sowohl ein-kammerige wie auch mehrkammerige Ballonsysteme zur Verfügung) eingeführt und mit röntgendichtem Kontrastmittel gefüllt. Der hierbei anzuwendende maximale Druck ist den Herstellerangaben des jeweiligen Systems zu entnehmen, liegt aber üblicherweise im Bereich von 200 psi. Die Lage der Ballone wird in beiden Röntgenebenen kontrolliert (► **Abb. 4**). In der Regel kommt hierbei jodhaltiges Kontrastmittel zur Anwendung, bei Patienten mit bekannter Jodallergie ist daher entweder ein jodfreies Kontrastmittel zu verwenden oder es muss im Zweifel nur eine Vertebroplastie durchgeführt werden. Die Ballone werden dann entleert und entfernt.

Beim Einbringen des Zements ist darauf zu achten, dass die Konsistenz ausreichend zähflüssig ist, um etwaige Zementaustritte zu vermeiden. Je nach verwendetem Zement sind die Herstellerangaben zu beachten. Es bietet sich aber in jedem Fall der „Tropftest“ (► **Abb. 5**) an: Der Zement hat die richtige Konsistenz, wenn er sich beim Ausdrücken aus dem Filler nicht mehr der Schwerkraft



► **Abb. 6** Einfüllen des Knochenzements über Bone Filler.

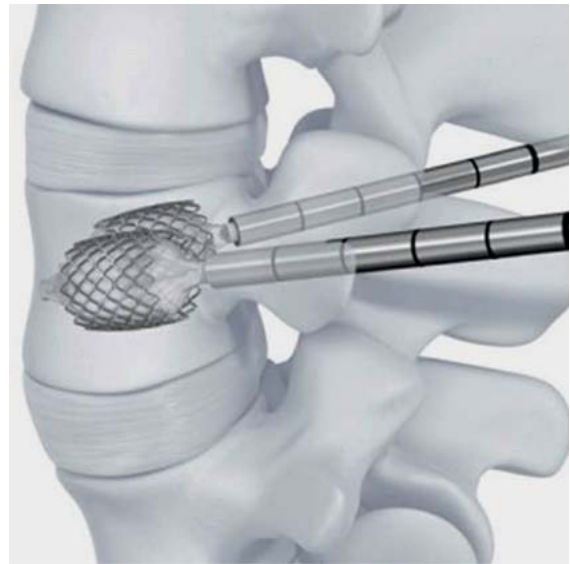
folgend nach unten, sondern nach oben umbiegt. Das Einfüllen des Zements erfolgt unter engmaschiger Röntgenkontrolle (► **Abb. 6**). Idealerweise beginnt der Zement sich am Rand der gefüllten Höhlung in die umgebende Spongiosa zu verteilen (► **Abb. 8**).

## Stentoplastie

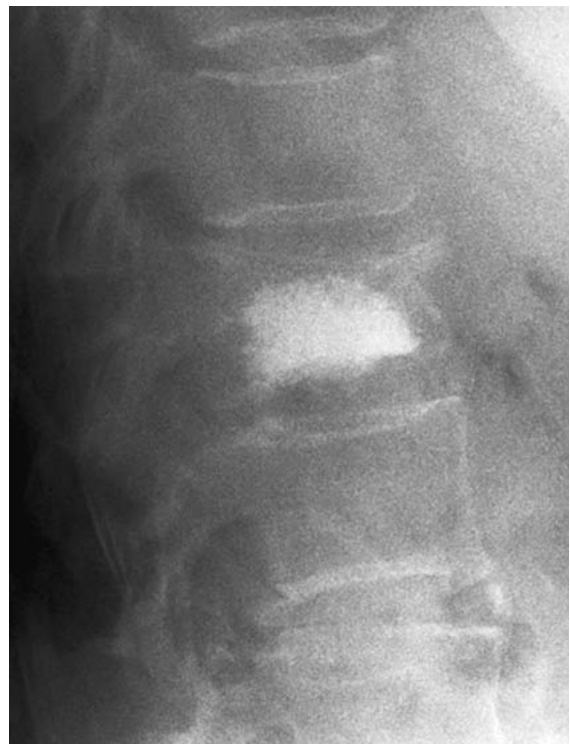Ferner finden sich auf dem Markt Zementierverfahren, die durch einen expandierbaren Stent gestützt werden [2,3]. Der VBS-Stent (Fa. Depuy Synthes GmbH, Oberndorf, Schweiz) besteht aus einem mithilfe eines Ballons expandierbaren Kobalt-Chrom-Metallstent, der bilateral transpedikulär in den Wirbelkörper eingebracht wird (► **Abb. 7**). Wie bei der Kyphoplastie wird der Ballon dann im Wirbel aufgedehnt. Nach der Entfernung des Ballons wird der entstandene Höhengewinn durch den Stent gehalten [4]. In gleicher Weise wird dann mit Zement gefüllt. Der VBS-Stent ist in verschiedenen Längen und Durchmessern (VBS small/medium/large) erhältlich.

## Indikationsstellung

Die TLICS-Klassifikation (TLICS: thoracolumbar injury classification and severity score) [5] der Wirbelkörperfrakturen unterscheidet, wie auch die Magerl-Klassifikation [6], nach Kompressionsverletzungen (A), Verletzungen



► **Abb. 7** VBS-Stent (Quelle: Fa. Depuy Synthes)



► **Abb. 8** Regulärer Befund nach Ballonkyphoplastie BWK XII bei einer 83-jährigen Patientin.

gen der ventralen oder dorsalen Zuggurtung (B) und translatorische Verletzungen (C). Frakturen, die sich für eine alleinige Behandlung durch ein Zementierverfahren eignen, gehören stets zu den Kompressionsverletzungen.

► **Tab. 1** OF = Osteoporotische Fraktur

Klasse	OF1	OF2	OF3	OF4	OF5
Morphologie	keine Deformation (Wirbelkörperödeme)	Deformation ohne/ mit geringer Hinterwandbeteiligung < 1/5	Deformation mit ausgeprägter Hinterwandbeteiligung > 1/5	Verlust der Rahmenstruktur, Wirbelkörperkollaps/Kneifzangenbruch	Distraktions- und Rotationsverletzungen
Therapie nach Klasse	konservativ	konservativ bzw. Zementierverfahren	dorsale Instrumentierung (mit Wirbelkörperaugmentations)	dorsale (langstreckige) Instrumentierung (mit Wirbelkörperaugmentations) und ggf. ventraler Rekonstruktion	dorsale langstreckige Instrumentierung

► **Tab. 2** OF-Score.

Merkmale	Schweregrad	Punkte
Morphologie OF 1–5	1–5	2–10
Knochendichte	T-Score <-3	1
Dynamik der Sinterung	ja, nein (1 Woche)	1, - 1
Schmerz (unter Analgesie)	VAS > 4/< 4	1, - 1
Neurologie	ja	2
Mobilisation (unter Analgesie)	nein, ja	1, - 1
Gesundheitszustand	ASA > 3, Demenz ja, BMI < 20, Unselbstständigkeit, Gerinnungshemmung	je - 1, maximal - 2
Summe		

0–5 Punkte = konservative Therapie, 6 Punkte = OP-Indikation relativ, > 6 Punkte = OP

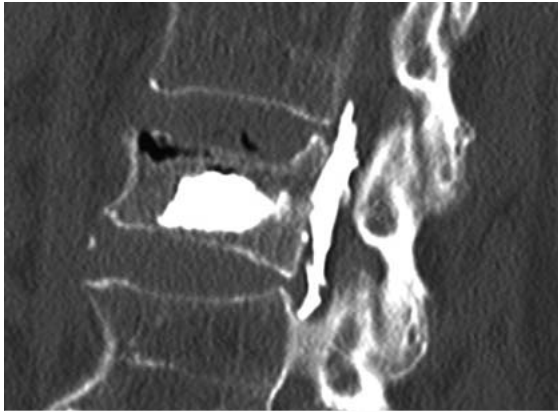
Verletzungen der Untergruppen B und C müssen obligat durch eine zumindest dorsale Stabilisierung behandelt werden.

Eine besondere Gruppe unter den Kompressionen nehmen die insbesondere bei geriatrischen Patienten sehr häufigen osteoporotischen Wirbelkörperfrakturen ein. Es kommen dabei sowohl Frakturen vor, die durch inadäquates Trauma (osteoporotische Fraktur im engeren Sinne) wie auch ohne Trauma (Insuffizienzfrakturen) entstanden sind. Hierzu wurde federführend durch die „Arbeitsgruppe Wirbelsäule“ der Deutschen Gesellschaft für Orthopädie und Unfallchirurgie eine Klassifikation erarbeitet [7], die fußend auf einer morphologischen Beschreibung berücksichtigt, ob die Fraktur unter Belastung wesentlich sintert und ob eine ausreichende Mobilität des Patienten erzielt werden kann. Ziel der Klassifikation ist nicht nur die Schärfung der Nomenklatur, sondern auch die Ableitung eines Punktscores (OF-Score), der Hilfen bei der Indikation zur operativen Therapie gibt. Es fließt ein, ob eine hinreichende Mobilität mit konservativen Mitteln erzielt werden kann, ob nach erfolgter Belastung eine weitere Sinterung der Fraktur auftritt, aber auch die Morphologie der Fraktur und die Knochendichte (► **Tab. 1** und **2**). Somit löst sich die Indikationsstellung von der reinen

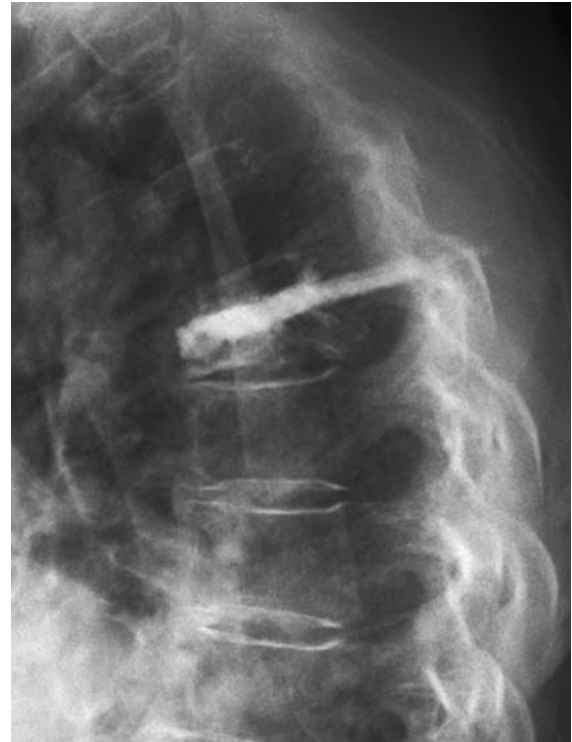Frakturmorphologie zum funktionalen erreichbaren Resultat bei konservativer Therapie.

Ob nun ein anhand des OF-Scores ermittelter Punktwert eine operative Versorgung nahelegt, oder ob durch klinische Erfahrung die Indikation zur Stabilisierung eines Wirbelkörpers mithilfe eines Zementierverfahrens gestellt wird, so wird es sich doch in jedem Fall um Patienten ab dem 70. Lebensjahr handeln, die hierfür infrage kommen. Ferner ist die Möglichkeit zur Reposition unserer Erfahrung nach begrenzt. Patienten, bei denen eine Kyphosierung über 20° verbessert werden soll, kommen für die Verfahren daher nicht infrage. Es wird dann notwendig sein, im Rahmen eines Hybridverfahrens eine längerstreckige Instrumentierung, ggf. mit zementaugmentierten Pedikelschrauben, vorzunehmen. Ein Zementierverfahren des betroffenen Wirbels kann dann in Kombination mit der dorsalen Instrumentierung Anwendung finden. Bei geriatrischen Patienten ist die Kyphoplastie wiederum dann die ideale Versorgung des komprimierten Wirbels, der beim jungen Patienten einer 360°-Fusion bedürfte.

Bisher wurde bei der Versorgung von Wirbelkörperfrakturen mancherorts zu wenig Augenmerk auf die sagittale



► **Abb. 9** Dorsaler Zementaustritt nach Kyphoplastie LWK I bei einer 69-jährigen Patientin. Wegen einer linksseitigen Wurzelirritation wurde eine Thermoablation durchgeführt.



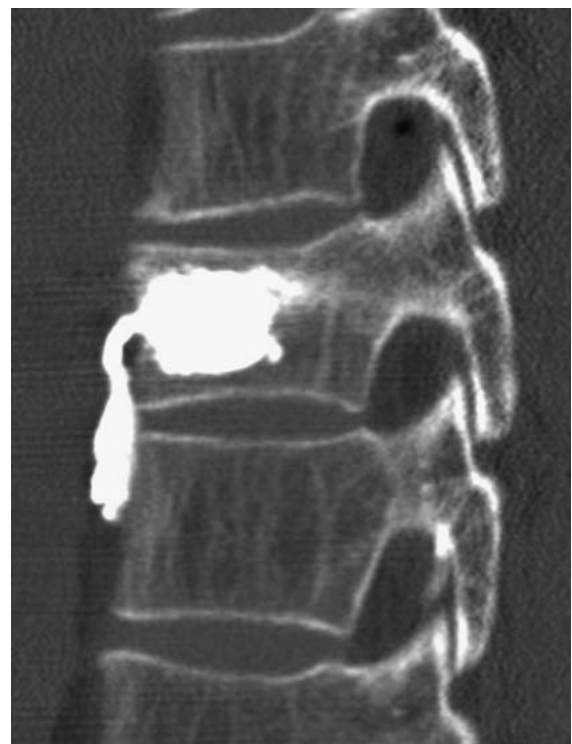► **Abb. 10** 85-jährige Patientin mit Zementrückfluss in beide Pedikulierzugänge.

Balance der Wirbelsäule insgesamt gelegt. Auch andere Autoren [8] haben in jüngerer Vergangenheit gerade beim geriatrischen Patienten zunehmend die Frage nach der Konfiguration des individuellen sagittalen Profils der Wirbelsäule gestellt. Hierzu ist eine präoperative Wirbelsäulenganzaufnahme im Stehen geeignet. Im Bereich der Wirbel, die am Scheitelpunkt der thorakalen Kyphose liegen, oder an den Neutralwirbeln im Übergangsbereich von Kyphose zu Lordose treten Spitzenbelastungen auf. Hier kommt es gehäuft zu osteoporotischen Wirbelkörperfrakturen [9]. Konsekutiv muss auch bei der Behandlung dieser Frakturen darauf geachtet werden, soweit sinnvoll und möglich, eine übermäßige sagittale Dysbalance zu verhindern. Dies kann bedeuten, dass es nicht ausreicht, eine frische osteoporotische Fraktur durch Anwendung eines Zementierverfahrens an einem Wirbel isoliert zu stabilisieren. Es kann zudem erforderlich sein, das sagittale Profil durch längerstreckige Osteosynthese zusätzlich wiederherzustellen (► **Abb. 12**).

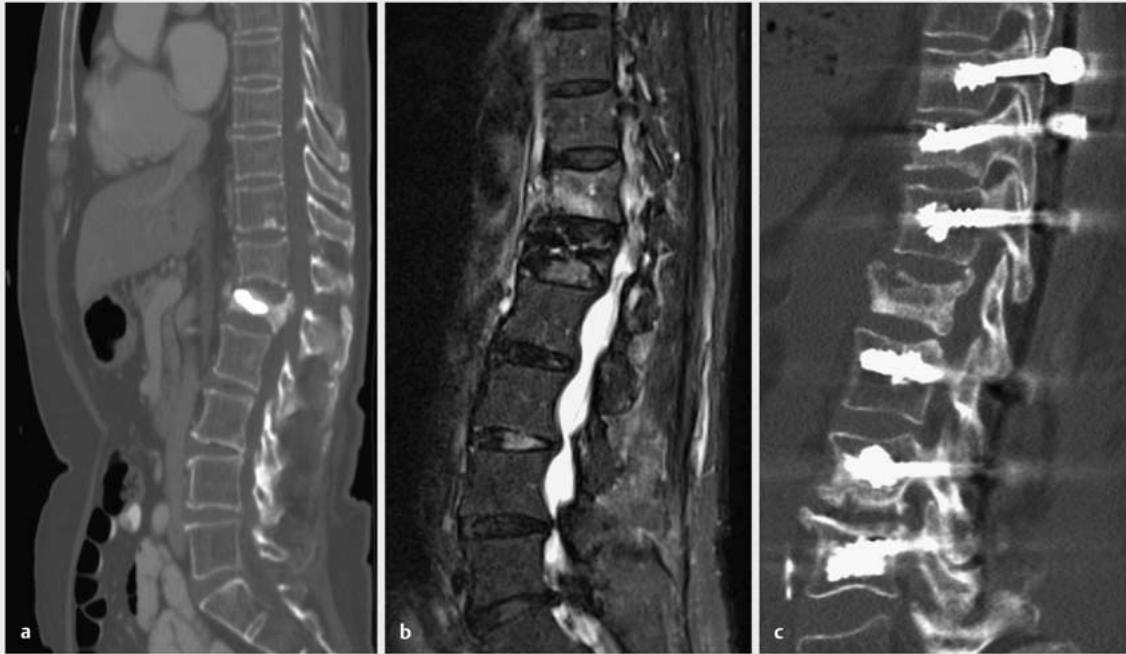
Besonders deutlich zeigt sich dies auch darin, dass bei kyphosierten osteoporotischen Wirbelkörperfrakturen die geklagten Beschwerden in vielen Fällen nicht mit der frakturierten Wirbelkörperhöhe direkt korrelieren, sondern im Bereich der Insertionen der autochthonen Rückenmuskulatur an Beckenkamm und Sakrum angegeben werden. Dies zeigt die Dekompensation der spinopelvinen Balance an.

## Komplikationen

Komplikationen aller genannten Verfahren betreffen einerseits den Austritt von Zement, andererseits Anschlussfrakturen an benachbarten Wirbeln. Zementaustritte kommen nach dorsal an die Spinalnervenwurzeln (► **Abb. 9**), nach ventral (► **Abb. 11**) und lateral in die



► **Abb. 11** Ventraler Zementaustritt bei einem 55-jährigen Patienten.



► **Abb. 12** 84-jährige Patientin, Kyphoplastie LWK I vor 8 Wochen (a), jetzt Wiedervorstellung mit Anschlussfraktur Th XII (b). Versorgung durch Wiederaufrichtung und längerstreckigen Hybrid-Fixateur (c).

perispinalen Weichteile sowie insbesondere bei Spaltbrüchen in die benachbarten Bandscheibenfächer vor. Zudem kann es zu vaskulären Zementembolien über den prävertebralen Venenplexus kommen. Hierzu sind in Einzelfällen intrakardiale Embolien beschrieben [10].

Ein geringeres Problem stellen Zementrückflüsse durch den Arbeitskanal in die Pedikel und bis in die Rückenmuskulatur dar (► **Abb. 10**). Diese können durch zu flüssigen Zement oder zu kurze Wartezeit bedingt sein. Sie lassen sich vermeiden, indem der entleerte Filler als Stößel im Trokar benutzt wird, bis eine feste Konsistenz des Zements zu tasten ist.

Nach Zementierverfahren auftretende Frakturen von benachbarten Wirbeln, sog. Anschlussfrakturen, gehören mit einer Inzidenz von bis zu 20% [11] zu den häufigen Komplikationen (► **Abb. 12 b**). Auch die prophylaktische Vertebroplastie von Anschlusswirbeln führt nicht zu einer geringeren Rate an Anschlussfrakturen [12].

## Differenziale Indikation und Wertigkeit der Verfahren

Zur Klärung der Frage, welche Vor- und Nachteile die einzelnen Verfahren haben und für welchen Patienten sich welches Verfahren am besten eignet, wurden in den vergangenen Jahren zahlreiche Untersuchungen durch-

geführt [13–16]. Die grundsätzliche Indikation zur isolierten Anwendung von Zement an der Wirbelsäule ist für alle in Rede stehenden Verfahren identisch. Es muss sich um geriatrische Patienten mit Kompressionsverletzungen handeln. In den letzten Jahren wurden mehrere Untersuchungen zur Schärfung der differenziellen Indikation der einzelnen Verfahren publiziert. Gu et al. [17] zeigten 2016 in einem Review-Artikel, der 29 Studien mit insgesamt 2838 Patienten analysierte, dass bez. Schmerzverlauf und Mobilität der Patienten weder kurz- noch langfristig signifikante Unterschiede zwischen Kyphoplastie und Vertebroplastie aufzeigbar sind. Für die Kyphoplastie lassen sich jedoch, statistisch signifikant, eine geringere Rate an Anschlussfrakturen, weniger Zementaustritte und eine bessere Wiederaufrichtung des Wirbels nachweisen [18].

Für die Stentoplastie wird reklamiert, dass Vorteile bei der Minderung des Kyphosewinkels bestehen. Diel et al. [4] zeigten eine durchschnittliche Verbesserung des Kyphosewinkels von durchschnittlich 13,1° präoperativ auf 8,9° postoperativ bei 100 Patienten.

In unserer Klinik verfolgen wir daher folgendes Vorgehen: Für geriatrische Patienten mit A-Verletzungen der Wirbelsäule wird der OF-Score ermittelt. Das heißt, sie werden stationär aufgenommen, mobilisiert und im Stehen radiologisch auf Dynamik kontrolliert. Eine MRT wird ebenfalls regelhaft angefordert, um weitere Röntgen- und CT-morphologisch nicht erkennbare Frakturen nicht zu über-

sehen. Wenn dann anhand des OF-Scores die Indikation für ein Zementierverfahren besteht, wird bei einer Wirbelkörperhöhenminderung von >50% eine CT-gesteuerte Vertebroplastie in Lokalanästhesie durchgeführt, sonst eine Ballonkyphoplastie oder VBS-Stentoplastie in Allgemeinnarkose.

## Schlussfolgerung

Mit der Zementaugmentation von Wirbelkörpern steht ein sinnvolles Therapeutikum zur isolierten ventralen Abstützung zur Verfügung. Die Indikation muss streng gestellt werden: Die Verfahren eignen sich zur Behandlung frischer Frakturen, die zur Sinterung neigen, und bei medikamentös nicht ausreichend zu behandelnden Schmerzen mit drohender Immobilität. Die Indikation darf insbesondere bez. der Fähigkeit zur Wiederaufrichtung des sagittalen Profils nicht überbeansprucht werden, hier sind mehrsegmentale dorsale Stabilisierungen, ggf. mit zementaugmentierten Pedikelschrauben, vorzuziehen.

## Interessenkonflikt

Die Autoren geben an, dass kein Interessenkonflikt besteht.

## Über die Autoren



**Timm Littwin**  
Dr. med., Oberarzt



**Stefan Schmid**  
Dr. med., Oberarzt



**Christian Eder**  
Dr. med. univ., Assistenzarzt



**Edgar Mayr**  
Prof. Dr. med. Dr. h. c., Chefarzt

## Korrespondenzadresse

**Prof. Dr. med. Edgar Mayr**  
Unfall-, Hand- und Wiederherstellungschirurgie  
Klinikum Augsburg  
Stenglinstraße 2  
86156 Augsburg  
ingeborg.buberl@klinikum-augsburg.de

## Literatur

- [1] Galibert P, Deramond H, Rosat P et al. [Preliminary note on the treatment of vertebral angioma by percutaneous acrylic vertebroplasty]. *Neurochirurgie* 1987; 33: 166–168
- [2] Fürderer S, Anders M, Schwindling B et al. [Vertebral body stenting. A method for repositioning and augmenting vertebral compression fractures]. *Orthopade* 2002; 31: 356–361
- [3] Vanni D, Galzio R, Kazakova A et al. Third-generation percutaneous vertebral augmentation systems. *J Spine Surg* 2016; 2: 13–20
- [4] Diel P, Röder C, Perler G et al. Radiographic and safety details of vertebral body stenting: results from a multicenter chart review. *BMC Musculoskelet Disord* 2013; 14: 233
- [5] Kandziora F, Schleicher P, Schnake KJ et al. [The AOSpine Classification of Thoraco-Lumbar Spine Injuries]. *Z Orthop Unfall* 2016; 154: 35–42
- [6] Magerl F, Aebi M, Gertzbein SD et al. A comprehensive classification of thoracic and lumbar injuries. *Eur Spine J* 1994; 3: 184–201
- [7] Schnake KJ, Hahn P, Franck A et al. Development of a classification system (OF-classification) and a score for therapeutic decision-making (OF-Score) for osteoporotic thoracolumbar fractures. *Global Spine J* 2015; 5: A210
- [8] Fechtenbaum J, Etcheto A, Kolta S et al. Sagittal balance of the spine in patients with osteoporotic vertebral fractures. *Osteoporos Int* 2016; 27: 559–567
- [9] Hempfing A, Zenner J, Ferraris L et al. [Restoration of sagittal balance in treatment of thoracic and lumbar vertebral fractures]. *Orthopade* 2011; 40: 690–702
- [10] Audat ZA, Alfawareh MD, Darwish FT et al. Intracardiac leakage of cement during kyphoplasty and vertebroplasty: a case report. *Am J Case Rep* 2016; 17: 326–330
- [11] Jesse MK, Petersen B, Glueck D et al. Effect of the location of endplate cement extravasation on adjacent level fracture in osteoporotic patients undergoing vertebroplasty and kyphoplasty. *Pain Physician* 2015; 18: E805–E814
- [12] Eichler MC, Spross C, Ewers A et al. Prophylactic adjacent-segment vertebroplasty following kyphoplasty for a single osteoporotic vertebral fracture and the risk of adjacent fractures: a retrospective study and clinical experience. *J Neurosurg Spine* 2016; 25: 528–534
- [13] Ahlhelm F, Omid R. [Kyphoplasty and vertebroplasty for spinal trauma]. *Radiologe* 2016; 56: 691–697
- [14] Chang X, Lv YF, Chen B et al. Vertebroplasty versus kyphoplasty in osteoporotic vertebral compression fracture: a meta-analysis of prospective comparative studies. *Int Orthop* 2015; 39: 491–500
- [15] Evans AJ, Kip KE, Brinjikji W et al. Randomized controlled trial of vertebroplasty versus kyphoplasty in the treatment of vertebral compression fractures. *J Neurointerv Surg* 2016; 8: 756–763

Dieses Dokument wurde zum persönlichen Gebrauch heruntergeladen. Vervielfältigung nur mit Zustimmung des Verlages.

- [16] Wang CH, Ma JZ, Zhang CC et al. Comparison of high-viscosity cement vertebroplasty and balloon kyphoplasty for the treatment of osteoporotic vertebral compression fractures. *Pain Physician* 2015; 18: E187–E194
- [17] Gu CN, Brinjikji W, Evans AJ et al. Outcomes of vertebroplasty compared with kyphoplasty: a systematic review and meta-analysis. *J Neurointerv Surg* 2016; 8: 636–642

- [18] Xiao H, Yang J, Feng X et al. Comparing complications of vertebroplasty and kyphoplasty for treating osteoporotic vertebral compression fractures: a meta-analysis of the randomized and non-randomized controlled studies. *Eur J Orthop Surg Traumatol* 2015; 25 (Suppl. 1): S77–S85

## Bibliografie

---

DOI <http://dx.doi.org/10.1055/s-0042-123091>  
OP-JOURNAL 2017; 33: 28–35 © Georg Thieme Verlag KG  
Stuttgart · New York ISSN 0178-1715