Endoprothetik bei pertrochantären Femurfrakturen

▣ Hermann Josef Bail, Roland Biber

Zusammenfassung

Zephalomedulläre Nägel sind der Standard bei der Versorgung von pertrochantären Frakturen. Vergleichende Studien haben vor allem nachgewiesen, dass die Komplikationsrate gegenüber der endoprothetischen Versorgung deutlich niedriger ist. Dennoch gibt es einzelne Indikationen, bei denen die Implantation einer Endoprothese angezeigt ist: hochgradige Koxarthrose mit ausgeprägten klinischen Beschwerden, trochantäre Trümmerzone und geringe Knochenqualität. Bisher bleibt es der Erfahrung des Operateurs überlassen, wann er die Indikation zur Endoprothese stellt, es fehlt an prädiktiven Faktoren zur Entscheidungsunterstützung. Die Art des Implantats richtet sich nach der Frakturausdehnung, dem Vorhandensein einer Arthrose und nach der Knochenqualität. Somit kommen zementierte und nicht zementierte Standard- und Revisionsschäfte sowie Hemi- als auch als Totalendoprothesen zum Einsatz.

Endoprosthesis with Pertrochanteric Femur Fractures

Cephalomedullary nails are the standard implants for trochanteric fractures. Comparative studies have shown that the complication rate is significantly higher if they are treated by joint replacement. However, in special cases, joint replacement can be indicated: severe osteoarthritis with significant complaints, trochanteric comminution and high grade osteoporosis. As there are no decision algorithms, the surgeon decides on the basis of his experience. The different types of implants depend on the fracture extension, the presence of osteoarthritis and bone quality. Therefore cemented and uncemented standard and revision stems are used, and hemi- and total joint replacement may be performed.

Einleitung

Zephallomedulläre Nägel sind der anerkannte Standard bei der Versorgung von pertrochantären Frakturen. Die Begründung hierfür liegt zum einen darin, dass eine Kopfnekrose bei einer trochantären Fraktur selten eintritt, zum anderen erlauben die zephalomedullären Nägel in den meisten Fällen eine belastungsstabile Versorgung. Dennoch ist es legitim, nachzufragen, ob es Publikationen gibt, die die endoprothetische Versorgung von pertrochantären Femurfrakturen mit einer Versorgung durch zephalomedulläre Nägel vergleichen und sich die Vorteile und Nachteile der jeweiligen Versorgungsweisen vor Augen zu führen. Zum anderen ist es unbestritten, dass es Situationen gibt, in denen die endoprothetische Primärversorgung einer trochantären Fraktur durchaus eine Therapiealternative darstellt. Dies kann etwa beim gleichzeitigen Vorliegen einer schweren Koxarthrose der Fall sein, aber auch bei ausgedehnten Trümmerzonen, bei denen die Verankerung des Osteosynthesematerials unsicher erscheint.

Schlussendlich soll der Artikel auch der Frage nachgehen, welche Art von Prothese bei der Versorgung einer pertrochantären Fraktur zu bevorzugen ist.

Somit werden im vorliegenden Artikel die folgenden Themen behandelt:

1. prinzipiell: Osteosynthese vs. Prothese
2. Faktoren, die die Indikation zu einer Prothese im Einzelfall stellen lassen:
   a) Koxarthrose
   b) trochantäre Trümmerzone
   c) Knochenqualität
3. Art der Prothese bei pertrochantärer Femurfraktur

Vergleich Osteosynthese mit Prothese

Zur Beurteilung dieser Frage werden eine retrospektive, eine prospektive und eine Registerstudie hinzugezogen. Zum ersten haben Tang et al. 2012 147 Fälle mit PFNA ((proximal femoral nail antirotation, Fa. Synthes) und 146 Fälle mit Duokopfprothese versorgt. Es handelt sich um eine retrospektive Analyse, die Therapieentscheidung erfolgte dabei durch den Operateur, sodass, anders als bei einer echten Randomisierung, von einem Bias auszugehen ist. Die Patienten hatten gleiche ASA-Scores, gleiche Vorerkrankungen, eine gleiche Frakturklassifikation (nach dem AO-Schema), einen gleichen Singh-Index und ein Follow-up in beiden Gruppen im Mittel von 15 Monaten [1]. Der Harris-Hip-Score (HHS) war in beiden Gruppen nicht signifikant unterschiedlich (**Tab. 1**) [1].

Allerdings war die Gruppe mit der Bewertung „excellent and fine“ in der Nagelgruppe signifikant größer als in der Prothesengruppe. Die Anzahl der Komplikationen war in der Prothesengruppe nahezu doppelt so hoch wie in der Nagelgruppe, der Unterschied war jedoch nicht signifikant. Die OP-Dauer und der Blutverlust waren in der Nagelgruppe signifikant geringer als in der Prothesengruppe. Besser schloss die Prothesengruppe bei der Anzahl der Tage bis zur Vollbelastung ab. Hier konnten die Patienten im Schnitt nach 4 Tagen voll belasten, während dies bei den Patienten in der Nagelgruppe im Schnitt nach 10 Tagen der Fall war. In einer weiteren Studie

OP-JOURNAL 2016; 32: 216–220
© Georg Thieme Verlag KG Stuttgart · New York
DOI http://dx.doi.org/10.1055/s-0042-123416

Dieses Dokument wurde zum persönlichen Gebrauch heruntergeladen. Vervielfältigung nur mit Zustimmung des Verlages.

Tab. 1 Darstellung der Ergebnisse aus der Studie von Tang et al. (Erklärung siehe Text).

	PFNA	Prothese	Signifikanz
Anzahl Patienten	147	156	
HHS	83	80	n. s.
Bewertung „excellent to fine“	90,2 %	79,6 %	p < 0,001
Komplikationen	8,9 %	14,1 %	n. s.
OP-Dauer	47 min	76 min	p < 0,001
Blutverlust	75 ml	254 ml	p < 0,001
Vollbelastung	10 d	4 d	p < 0,001

Tab. 2 Darstellung der Kennzahlen aus der Studie Kim et al. (Erklärung siehe Text).

	PFN	Prothese	Signifikanz
Anzahl Patienten	29	29	
allg. Komplikationen	8	14	p < 0,001
HHS	82	80	n. s.
OP-Dauer	60 min	96 min	p < 0,001
Blutverlust	168 ml	511 ml	p < 0,001
Blutkonserven	0,8	1,9	p < 0,001

wurde eine Revisionsduokopfprothese mit einem zephalomedullären Femurnagel prospektiv randomisiert verglichen. In beiden Gruppen wurden 29 Patienten eingeschlossen, das Follow-up betrug im Mittel 2 Jahre. Auch hier lagen gleiche ASA-Scores, gleiche Vorerkrankungen, gleiche Frakturklassifikationen und ein gleicher Singh-Index vor [2]. Die allgemeinen Komplikationen waren in der Prothesengruppe signifikant häufiger als in der Nagelgruppe (**Tab. 2**).

Der Harris-Hip-Score (HHS) war ebenfalls wie in der zitierten retrospektiven Studie nicht signifikant unterschiedlich. Allerdings waren die OP-Dauer signifikant länger und der Blutverlust signifikant größer in der Prothesengruppe. In dieser Studie konnte auch dargestellt werden, dass die Anzahl der gegebenen Blutkonserven in der Prothesengruppe signifikant größer war als in der Nagelgruppe. Bei der Einzelanalyse der Komplikationen fällt auf, dass die Mortalitätsrate in der Prothesengruppe signifikant höher war als in der Nagelgruppe (n = 16 vs. n = 5). In beiden Studien konnten somit Hinweise gegeben werden, dass einzig eine frühere Mobilisation für die Implantation der Endoprothese spricht. Alle anderen Faktoren sprechen für die Durchführung einer Osteosynthese. Dies wird auch in der Analyse der Qualitätssicherungsdaten in Nordrhein-Westfalen 2004/2005 bestätigt. Kostuj hat hier 2011 die Odds Ratio für das Erleiden einer chirurgischen Komplikation nach OP-Verfahren getrennt aufgezeigt [3]. Für die Implantation einer dynamischen Hüftschraube (DHS) wurde diese mit 1 angesetzt. Die intramedulläre Stabilisierung und die Verschraubung lagen vom Risiko her auf dem gleichen Niveau. Die Odds Ratio für die Duokopfprothese lag bei 2, für die Totalendoprothese bei 3,4. Somit lässt sich aussagen, dass die Osteosynthese (in den gezeigten Studien mit einem zephalomedullären Nagel) bei pertrochantären Frakturen einer Endoprothese prinzipiell vorzuziehen ist.

Indikationen zur endprothetische Versorgung von pertrochantären Frakturen

Im eigenen Patientengut wurden von 2009 bis 2011 739 instabile pertrochantäre Femurfrakturen versorgt. 737-mal wurde mit einem Targon PFT der Fa. Aesculap (Tuttlingen) eine Osteosynthese durchgeführt. Zwei Fälle wurden primär mit einer Endoprothese versorgt, das entspricht einem Anteil von 0,27 %.

Koxarthrose

In einem Fall wurde in unserem Patientengut bei einer erheblichen Koxarthrose primär eine Hüft-TEP implantiert. Die Patientin hatte erhebliche Schmerzen vor ihrem Sturz, die Implantation einer Hüft-TEP war geplant. Auf der Gegenseite hatte sie bereits in unserem Haus eine TEP implantiert bekommen (**Abb. 1 a**). Es erfolgt die Implantation einer azetabulär und femoral zementierten Hüft-TEP, der Trochanter major wurde mit einer Draht-Cerclage angeschlungen (**Abb. 1 b**).

Der weitere Verlauf war unauffällig, die Patientin konnte trotz ihrer 91 Jahre problemlos mobilisiert und in die Reha entlassen werden. Der Vorteil der Operation mit einer Prothese liegt hier klar auf der Hand, die Patientin benötigt nur 1 Operation, die Hüft-TEP-Operation wäre frühzeitig nach Konsolidierung der Fraktur nötig gewesen. In der Literatur nicht bestätigt ist die Indikation zur Implantation einer Prothese aufgrund der Mehrbelastung des Implantats bei geringerer Beweglichkeit im Hüftgelenk. Die biomechanische Überlegung hierzu erscheint logisch, ein Nachweis konnte bisher hierfür nicht erbracht werden. Es existieren auch keine Untersuchungen, bei welchem Ausmaß der Arthrose die Implantation einer Prothese empfohlen wird. Ebenso liegt keine Empfehlung vor, bei welcher klinischen Symptomatik seitens der Koxarthrose die Prothesenimplantation anzuraten ist. Andress et al. haben 72 Fälle mit einem Gamma-Nagel versorgte Patienten mit 28 Patienten verglichen, die eine modulare Revisionsprothese erhalten hatten [4]. Der Bias der Studie ist klar ersichtlich, die Indikation zur modularen Hüftprothese war die Koxarthrose, diese fehlte in der Gruppe mit dem Gamma-Nagel. In beiden Gruppen war der modifizierte Harris-Hip-Score gleich, kein signifikanter Unterschied war zu verzeichnen (**Tab. 3**) [4].

Die OP-Dauer war deutlich kürzer in der Gamma-Nagel-Gruppe, ebenso der Blutverlust. Der Anteil an schwerwiegenden Komplikationen war in der Prothesengruppe deutlich höher als in der Nagelgruppe. Dies deckt sich mit den beiden oben erwähnten Studien [1, 2].

Trochantäre Trümmerzone

In einem weiteren Fall wurde in unserem Patientengut eine Hüftprothese implantiert. Hierbei handelt es sich um eine

Dieses Dokument wurde zum persönlichen Gebrauch heruntergeladen. Vervielfältigung nur mit Zustimmung des Verlages.

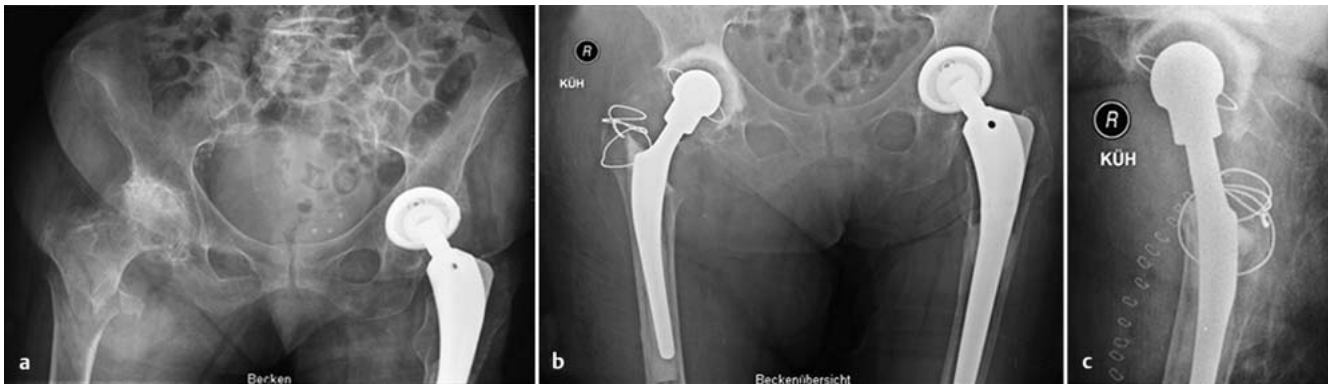

Abb. 1 a bis **c** **a** 91-jährige weibliche Patientin mit einer A3.2-Fraktur rechts. Zu erkennen ist die erhebliche Koxarthrose Kellgren IV auf der rechten Seite. Auf die linken Seite die seinerzeit komplikationslos implantierte TEP. **b** Postoperative Beckenübersicht und **c** axiale Aufnahme bei Zustand nach Hüft-TEP-Implantation rechts

Abb. 2 a und **b** **a** A.–p. und **b** axiales Röntgenbild der Patientin, 84 Jahre, multimorbide, AO-Klassifikation 31 A 2.3. Ersichtlich ist die bis in den Schenkelhals reichende Trümmerfraktur und die erhebliche Osteoporose der Patientin. **c** Tiefe Beckenübersicht postoperativ. Zu erkennen ist, dass medial des Trochanter-major-Massivs die Trochanterspitze verblieben ist.

multimorbide 84-jährige Patientin, deren Trochanter major multifragmentär frakturiert war (**Abb. 2 a** und **b**). Es erfolgte die Implantation einer Duokopfprothese, die Trochanter-major-Fragmente wurden mit Fibre-wire-Cerclagen refixiert (**Abb. 2 c**).

Auf der tiefen Beckenübersicht (**Abb. 2 c**) stellt sich die Problematik bei der Implantation von Hüftprothesen bei trochantären Frakturen dar: Die Refixation des Trochanter-major-Fragments resp. der Trochanter-major-Fragmente ist oft schwierig und gelingt nicht zufriedenstellend. Im eigenen Vorgehen sind wir wieder von der Fixation mit Fibre-wire-Cerclagen abgekommen, da diese durch die osteoporotischen Fragmente durchschneiden. Zu bevorzugen sind Draht-Cerclagen, die die Glutealsehne gut fassen können. Die Indikation zur Implantation einer Prothese bei Trümmersituation am Trochanter major bleibt jedoch unklar. Hierzu gibt es keine vergleichenden Arbeiten. Es existiert eine Studie von Han et al. aus 2010, die versucht, das Ausmaß der Instabilität, welche durch die Fraktur verursacht ist, mittels CT-Messung abzuschätzen [5]. Ziel dieser Arbeit war es, Kriterien für die Indikation zum Einsatz einer zusätzlichen Trochanterabstützplatte bei der Frakturversorgung mittels DHS zu erarbeiten. Es

Tab. 3 Darstellung der Kennzahlen der Studie von Andress et al.

	Gamma-Nagel	modulare Hüftprothese
Anzahl Patienten	72	28
modifizierter HHS	65	69
OP-Dauer	68 min	105 min
Blutverlust	342 ml	650 ml
schwerwiegende Komplikationen	5 (7%)	5 (18%)

Dieses Dokument wurde zum persönlichen Gebrauch heruntergeladen. Vervielfältigung nur mit Zustimmung des Verlages.

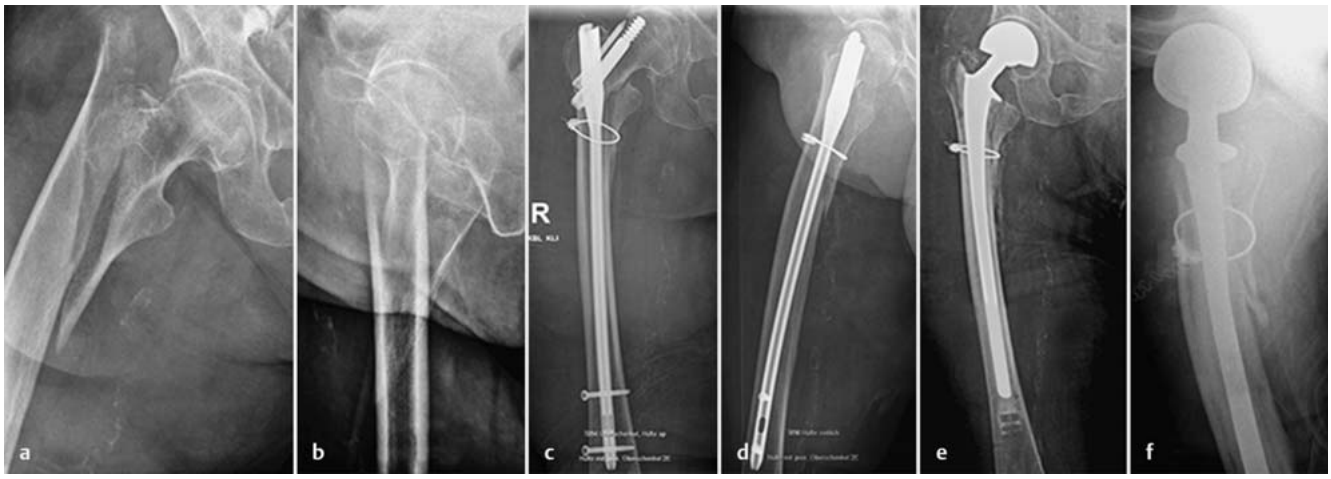

Abb. 3 a bis **f** 90-jährige Patientin. **a** A.–p.-Röntgen: pertrochantäre Femurfraktur 31 A1.3. **b** Axiale Aufnahme präoperativ. **c** und **d** Rechtes Femur a.–p. und axial, Cut-out nach Versorgung mit langem Targon PFT, Fa. Aesculap, Tuttlingen. Es ist zu erkennen, dass Kopf-Hals-Fragment und Trochanter-minor-Fragment nun separiert sind. Offensichtlich ist intraoperativ die A1- in eine A2-Fraktur umgewandelt worden. **e** und **f** A.–p. und axiales postoperatives Röntgen nach Implantation einer zementierten Langschaftduokopfprothese.

wurde mittels Segmentation das Volumen des verbliebenen Trochanter-major-Anteils und des dorsomedialen Fragments unter Einschluss des Trochanter minor gemessen.

Im Ergebnis sahen die Autoren eine Fraktur dann als instabil an, wenn das Verhältnis Trochanter minor zu Trochanter major kleiner 0,5 war. Für diesen Fall wurde der Einsatz der Trochanterabstützplatte empfohlen. In dieser Studie gibt es allerdings keinen Bezug zur Indikation Gelenkersatz. Sie zeigt jedoch einen theoretischen Weg auf, der nicht nur auf der Erfahrung des Operateurs basiert.

Knochenqualität

In Bezug auf die Knochenqualität bei pertrochantären Femurfrakturen gab es in letzter Zeit eine Vielzahl von experimentellen und klinischen Untersuchungen. Eine der richtungsweisenden Untersuchungen stammt von Bonaire et al. aus 2007 [6]. Diese hat beim Vergleich der mit Abstützplatte und Antirotationsschrauben gegen PFN (proximal femoral nail, Fa. Synthes) und gegen Gamma-Nagel bei einem Kadavermodell von A2.3-Frakturen mit Calcardefekt nachgewiesen, dass es eher von der Knochenqualität als vom Implantat abhängt, ob es zu einem Cut-out kommt. Er hat in der Studie herausgefunden, dass bei einer Knochendichte (Bone Mineral Density, BMD) von 0,26–0,34 g/cm^3 in der quantitativen Computertomografie (QCT) gemessen oder kleiner 0,6 g/cm^2 im DEXA (dual energy X-ray absorptiometry) gemessen, ein Cut-out erfolgt. Unter anderem diese Untersuchung hat dazu geführt, dass Implantate mit der Möglichkeit zu einer Augmentation des Implantatlagers mit Knochenzement entwickelt wurden. Diese sind bereits im breiten klinischen Einsatz.

Derzeit besteht bei Osteoporose folglich eher die Empfehlung zur Augmentation denn zur Prothesenimplantation. Es gilt hierbei darauf hinzuweisen, dass ein etabliertes System zur Entscheidungsunterstützung fehlt Es ist nicht etabliert, präoperativ eine Knochendichtemessung durchzuführen. Auch existiert noch keine prospektiv-randomisierte Untersuchung, die den Nutzen der Augmentation nachweist. Dennoch wird das Verfahren bereits auf breiter Fläche angewandt, da die einzelnen Chirurgen damit gute Erfahrungen gemacht haben.

Art der Prothese

Sollte man sich für die Implantation einer Prothese entscheiden, steht eine Vielzahl von Implantaten zur Auswahl. Etabliert sind bei älteren Patienten vor allem Duokopf- und tripolare Prothesen. Fraglich ist, wie sich der Einsatz einer TEP im Vergleich zur Duokopfprothese auf die Luxationsgefahr auswirkt, die aufgrund der Trochanterschädigung per se schon erhöht ist. In einigen Publikationen werden modulare Prothesen verwandt, in anderen zementierte Langschaftprothesen. Durch die schlechte Datenlage ist eine Empfehlung für ein bestimmtes Verfahren nicht möglich. Es liegen einzelne Studien vor, die erneut durch ihren retrospektiven Charakter und die Untersuchung von Fallserien hinweisgebend, jedoch nicht klar richtungsweisend sein können.

In einer Studie von 2007 haben Geiger et al. in einer Fallserie Totalendoprothesen mit bipolaren Prothesen bei pertrochantären Frakturen verglichen. In nahezu allen Fällen wurden zusätzlich Cerclagen zur Refixation des Trochanter major verwendet [7]. In dieser Studie konnte nach Implantation einer bipolaren Prothese keine Luxation gesehen werden, während sich nach Implantation einer TEP 12% Luxationen ereigneten. Dies weist auf einen Vorteil der Implantation einer bipolaren Prothese hin. In der oben bereits erwähnten Studie von Andress et al. [4] folgten nach der Implantation von 28 modularen Langschaftprothesen eine Luxation und ein tiefer Infekt. In einer Fallserie von 2012 haben Grote et al. zwischen der Implantation eines zementierten Standardschafts und eines zementierten Langschafts keinen Unterschied bei der Komplikationshäufigkeit gesehen [8]. Die Autoren dieses Artikels empfehlen die Länge des Prothesenschafts von der Frakturausdehnung abhängig zu machen.

Im eigenen Vorgehen werden Langschaftprothesen nach pertrochantären Frakturen nicht primär, sondern vor allem bei Komplikationen (v.a. Cut-out und Cut-through) eingesetzt (**Abb. 3**). Von der Komplikationsrate und der postoperativen Funktion sind diese Fälle jedoch keinesfalls mit Primärimplantationen vergleichbar.

Dieses Dokument wurde zum persönlichen Gebrauch heruntergeladen. Vervielfältigung nur mit Zustimmung des Verlages.

Zusammenfassung

Insgesamt besteht aus Sicht der Autoren selten die Indikation bei pertrochantären Frakturen selten die Indikation, eine primäre Prothese zu implantieren. In Studien konnte klar die Überlegenheit der Osteosynthese, vor allem hinsichtlich der Komplikationsrate, herausgearbeitet werden. Indikationen für die Implantation einer Prothese können eine vorhandene hochgradige Koxarthrose und eine hochgradige Zertrümmerung des Trochanter major sein. Die hochgradige Osteoporose gibt derzeit eher Anlass, ein augmentierbares Implantat zu verwenden. Es wird empfohlen, die Form der Prothese an die knöcherne Situation anzupassen. So wird bei Ausdehnung der Fraktur nach meta-/diaphysär eine Langschaftprothese empfohlen. Die Einführung von Kriterien oder aber auch Scores würden das Stellen der Differenzialindikation zur Implantation einer Prothese bei trochantärer Fraktur erleichtern. Ein möglicher Ansatz, basierend auf CT-Messungen, wurde in der Literatur gefunden und in diesem Artikel dargestellt.

Aufgrund der klaren Hinweise, dass die Prothesen bei der pertrochantären Fraktur komplikationsbehafteter sind, sollte man nicht nachlassen, die Osteosynthesen zu optimieren. Damit kann man vielleicht irgendwann auch Teile der beschriebenen Sonderindikationen abdecken, die wir derzeit mangels Alternativen trotz höheren Risikos endoprothetisch versorgen müssen.

Interessenkonflikt: Nein.

Literatur

1 *Tang P, Hu F, Shen J et al.* Proximal femoral nail antirotation versus hemiarthroplasty: a study for the treatment of intertrochanteric fractures. Injury 2012; 43: 876–881

2 *Kim SY, Kim YG, Hwang JK.* Cementless calcar-replacement hemiarthroplasty compared with intramedullary fixation of unstable intertrochanteric fractures. J Bone Joint Surg Am 2005; 87: 2186–2192

3 *Kostuj T, Smektala R, Schulze-Raestrup U et al.* [Pertrochanteric fractures. What impact do surgical timing and implant choice have on the outcome?]. Unfallchirurg 2013; 116: 53–60

4 *Andress HJ, Forkel H, Grubwinkler M et al.* [Treatment of per- and subtrochanteric femoral fractures by gamma nails and modular hip prostheses. Differential indications and results]. Unfallchirurg 2000; 103: 444–451

5 *Han SK, Lee BY, Kim YS et al.* Usefulness of multi-detector CT in Boyd-Griffin type 2 intertrochanteric fractures with clinical correlation. Skeletal Radiol 2010; 39: 543–549

6 *Bonnaire F, Weber A, Bösl O et al.* ["Cutting out" in pertrochanteric fractures–problem of osteoporosis?]. Unfallchirurg 2007; 110: 425–432

7 *Geiger F, Zimmermann-Stenzel M, Heisel C et al.* Trochanteric fractures in the elderly: the influence of primary hip arthroplasty on 1-year mortality. Arch Orthop Trauma Surg 2007; 127: 959–966

8 *Grote S, Stegmeyer F, Bogner V et al.* [Treatment results after cemented hemiprosthesis for care of unstable pertrochanteric femoral fractures in the elderly]. Unfallchirurg 2012; 115: 234–242

Univ.-Prof. Dr. med.
Hermann Josef Bail
Leitender Arzt
PD Dr. Roland Biber
Oberarzt

Universitätsklinik für Orthopädie
und Unfallchirurgie
Klinikum Nürnberg – Paracelsus
Medizinische Privatuniversität
Breslauer Straße 201
90471 Nürnberg

Hermann-Josef.Bail@
klinikum-nuernberg.de

Dieses Dokument wurde zum persönlichen Gebrauch heruntergeladen. Vervielfältigung nur mit Zustimmung des Verlages.