

# Zentraler Venenkatheter – Schritt für Schritt

Jenna Stella, Michael Henrich, Michael Buess, Matthias Wolff



Nicht selten führen Lungenerkrankungen einschließlich des Bronchialkarzinoms zu einer akuten Verschlechterung der Atmung und zu einem lebensbedrohlichen respiratorischen Notfall. Ob endotracheale Intubation, der Umgang mit Notfallrespiratoren oder eine Thoraxdrainage – mit der Rubrik „Notfalltechniken Schritt für Schritt“ können Sie sich videounterstützt auf die gängigen Notfallsituationen in Klinik und Praxis vorbereiten und prüfen, ob jeder Handgriff sitzt.

## Grundlagen

Der zentrale Venenkatheter (ZVK) ist ein ein- oder mehrlumiger Katheter, der mit seiner Spitze in der V. cava superior (VCS) oder inferior (VCI) kurz vor der Einmündung in den rechten Vorhof platziert wird. Er erlaubt die notfallmäßige Medikamentengabe inklusive Katecholaminen und Massivtransfusion in Notfallsituationen. Während seiner Anlage und auch im Verlauf können verschiedene Komplikationen auftreten, daher ist eine sorgfältige Indikationsstellung erforderlich [1, 9].

## Indikationen in der Notfallmedizin

Die Indikation für einen ZVK in prähospitalen Notfallsituationen stellt sich vor allem bei fehlender Möglichkeit zur Anlage eines intraossären Zugangs (dem Zugang der ersten Wahl bei unmöglicher oder verzögerter peripherer Venenpunktion) sowie bei notfallmäßiger Indikation der Massivtransfusion – so weist der Shaldon-Katheter eine Flussrate von >1000 ml/min im Vergleich zum intraossären Zugang (Flussraten von 95–200 ml/min) auf [6]. Eine schnelle und sichere ZVK-Anlage sollte im Schockraum, auf der Intensivstation oder im OP erfolgen. In manchen Situationen kann auch nach wiederholter Fehlpunktion peripherer Venen (z. B. bei Hypovolämie oder Adipositas) die ZVK-Anlage indiziert sein. Weiterhin ist zur kontinuierlichen Titration hochwirksamer Substanzen (Katecholamine, Vasodilatoren) und zur Akutdialyse ebenfalls eine notfallmäßige ZVK-Anlage erforderlich. Zum heutigen Standard gehört die ultraschallgestützte Punktion, die prähospital meist entfällt. Im Schockraum und auf der Intensivstation sollte sie jedoch genutzt werden, da hierdurch die Treffsicherheit erhöht wird und sie in Notfallsituationen außerdem zeitsparend sein kann [2, 10].

## Zugangswege

Die bevorzugten Punktionsstellen sind die V. subclavia oder die V. jugularis interna. Selten auch die V. jugularis externa, die bei guter Venenfüllung leicht zu erkennen ist. Allerdings kann es aufgrund der fast rechtwinkligen Einmündung in die V. subclavia zu Problemen beim Verschieben des ZVK kommen [7]. In Notfallsituationen kann sich die Anlage eines einfacher punktierbaren peripheren ZVK anbieten. Diesen kann man über die Ellenbogenvenen (V. basilica oder V. cephalica) legen. Diese Venen lassen sich leicht punktieren, jedoch ist bei ihnen das Risiko von Thrombosen erhöht [7]. Darüber hinaus verändert sich bei diesem Zugangsweg häufig die Lage der Katheterspitze, bedingt durch die Beweglichkeit des Armes. Die Liegedauer eines ZVK sollte auf wenige Tage beschränkt bleiben, da mit zunehmender Dauer das Risiko für Katheterinfektionen ansteigt [9]. Über die Punktion der V. femoralis erhält man Zugang zur V. cava inferior (VCI), hier ist aber das Risiko für Katheterinfektionen deutlich erhöht [4].

## Vorgehen zur Katheteranlage

Bei Punktion der V. jugularis interna wird der Kopf in Neutralposition etwas überstreckt gelagert. Die Punktionsstelle befindet sich auf Höhe des Kehlkopfes lateral der tastbaren (pulsierenden) A. carotis. Die primäre Stichrichtung zielt auf die ipsilaterale Mamille. Im Ultraschallbild lassen sich die Lage der Gefäße sowie eventuelle Anomalien oder Thrombosen erkennen [2]. Im Gegensatz zur A. carotis lässt sich die V. jugularis interna leicht durch den Schallkopf komprimieren. Die ultraschallgestützte Punktion des Gefäßes ist heute in der Klinik Standard, prähospital kann darauf verzichtet werden [2, 10]. Durch den Druck der Punktion kollabiert häufig die Vene, sodass eine Aspiration von Blut erst beim langsamen vorsichtigen Zurückziehen der Nadel möglich wird.

Bei dem Zugang über die V. subclavia wird mittig unterhalb der Klavikula punktiert und die Nadel nach Knochenkontakt unter der Klavikula in Richtung oberes Jugulum vorgeschoben. Die V. subclavia wird durch eine bindegewebige Verspannung offen gehalten und kann selbst im Schock punktiert werden. Eine deutliche Vereinfachung der Punktion erreicht man durch veränderte Lagerung mit einer kleinen Rolle zwischen den Schulterblättern und durch kaudalen Zug des Armes auf der Punktionsseite.

## Risiken und Kontraindikationen

Relative Kontraindikationen sind vor allem Gerinnungsstörungen, Stenosen der hirnversorgenden Arterien und Thrombosen der Gefäße. Ein Pneumothorax der Gegenseite oder eine schwere Lungenfunktionsstörung sollten von der Wahl eines Subklaviakatheters Abstand nehmen lassen. Bei gegebener Dringlichkeit bestehen keine Kontraindikationen.

Komplikationen sind unter anderem

- die Luftembolie (Kopftieflagerung zur Prophylaxe),
- Katheterfehllage (bei Punktion der V. jugularis interna rechts eher selten),
- ein Pneumothorax (keine Punktion der Gegenseite vor Ausschluss eines Pneumothorax nach Fehlpunktion),
- Hämatome nach arterieller Fehlpunktion,
- Gefäßthrombosen und Gefäßverletzungen mit zerebraler Embolie (Beidseitige Punktionsversuche sind wegen der Gefahr der zerebralen Durchblutungsstörung daher kontraindiziert.),
- Mobilisierung von Karotisplaques oder die Bildung von Thromben in der A. carotis mit nachfolgendem Schlaganfall bei Punktion der V. jugularis interna.

Bei unklarer Infektsituation und schon länger liegendem ZVK sollte immer auch an eine Katheterinfektion gedacht werden. Vor allem unter Notfallbedingungen angelegte Katheter weisen ein erhöhtes Infektionsrisiko auf, da sie oft unter eingeschränkt sterilen Kauteilen gelegt wurden. Sie sollten daher gegebenenfalls frühzeitig gewechselt werden [1, 7–9].

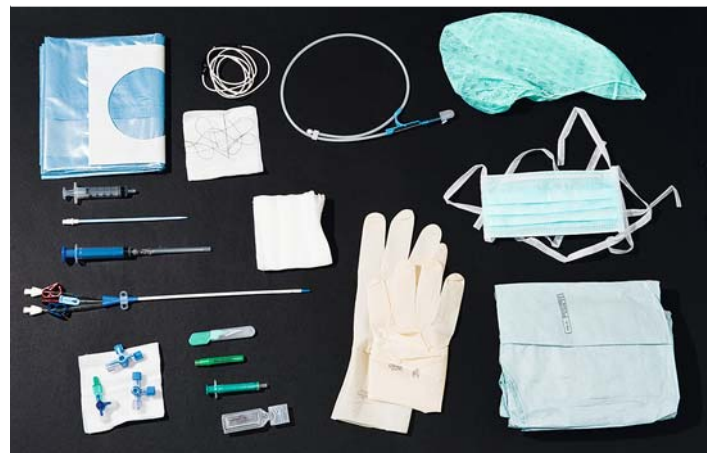## Schritt für Schritt

Die Anlage eines zentralen Venenkatheters umfasst folgende Arbeitsschritte:

- Vorbereiten und Funktionskontrolle des benötigten Materials
- Lagern
- Aufsuchen der Punktionsstelle
- ggf. Ultraschall der Halsgefäße
- Punktieren
- Einführen des Führungsdrahts
- Erweitern des Stichkanals
- Einführen des Katheters
- Platzieren des Katheters
- Lagekontrolle über eine EKG-Ableitung
- Fixieren des Katheters

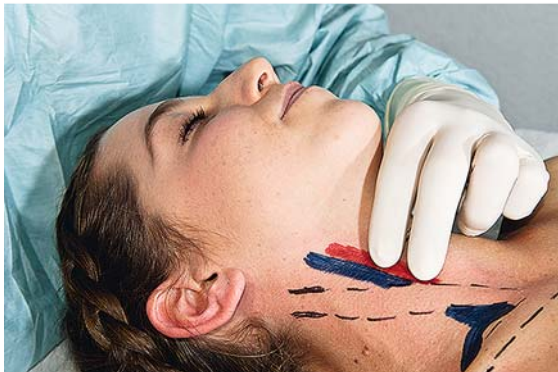## Schritt 1 Material

Für die Punktion werden Hautdesinfektion (nicht im Bild) und sterile Handschuhe benötigt. Auf Kittel, Haube und Mundschutz kann im Notfall verzichtet werden. Bei wachen Patienten sollte zusätzlich noch eine Spritze mit Lokalanästhetikum (z. B. mit Prilocain 1%) vorliegen. Folgendes Material muss steril sein: ein Lochtuch, Kompressen, Punktionspritze, Dilatator, Führungsdraht mit Einfädelhilfe, Drei-Wege-Hähne, der ZVK, ein Kabel mit Krokodilklemme, Nahtmaterial (► **Abb. 1**).



► **Abb. 1** Material zur ZVK-Anlage in Punktionstechnik nach Seldinger.

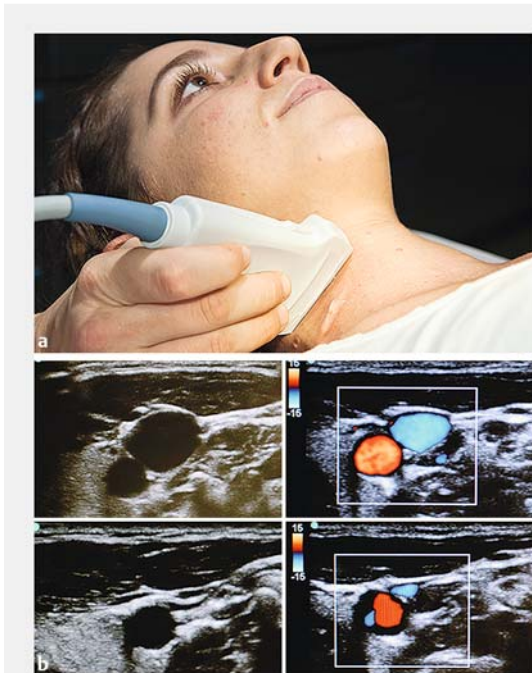
## Schritt 2 Lagern und Aufsuchen der Punktionsstelle



► **Abb. 2** Lagern und Aufsuchen der Punktionsstelle am Beispiel der V. jugularis interna.

Der Patient liegt auf dem Rücken, den Kopf in Neutralposition oder leicht zur Gegenseite gedreht. Zur Optimierung der venösen Füllung kann der Patient kopftief gelagert werden. Für die Punktion orientiert man sich am M. sternocleidomastoideus und an der pulsierenden A. carotis. Diese bildet zusammen mit der V. jugularis externa ein Dreieck an dessen Spitze (ca. auf Höhe des Schildknorpels) der Punktionsort liegt (► **Abb. 2**).

## Schritt 3 Ultraschall der Halsgefäße

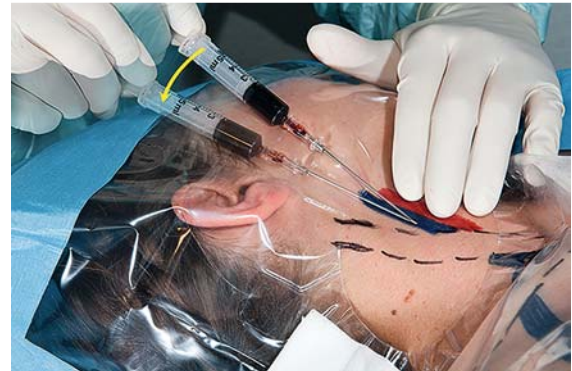

► **Abb. 3** Ultraschall der Halsgefäße. **a** Schallkopf am Hals. **b** Ultraschallbilder.

Eine deutlich geringere Fehlpunktionsrate erhält man unter Zuhilfenahme des Ultraschallgerätes. Die Ultraschalluntersuchung kann steril während der Punktion durchgeführt werden, oder unsteril vor der Venenpunktion. Dazu wird der Schallkopf paramedian transversal am Hals aufgesetzt (► **Abb. 3 a**). Vor allem anatomische Besonderheiten (Adipositas, Struma oder anatomische Anomalitäten) können besser erkannt werden. Prähospital fällt diese Möglichkeit meist weg, jedoch sollten im Schockraum und auf der Intensivstation die Möglichkeit der ultraschallgestützten Punktion genutzt werden: die Treffsicherheit wird erhöht und spart in Notfallsituationen Zeit [2, 10].

Bei den unteren Ultraschallbildern wurde, im Gegensatz zu den oberen, leichter Druck mit dem Schallkopf ausgeübt (links: B-Bild, rechts: Farbdoppler-Mode). Im Ultraschall sieht man zwei echoarme Strukturen: das Lumen der A. carotis communis (meist medial, hier links) und das der V. jugularis interna (meist lateral, hier rechts). Durch leichten Druck mit dem Schallkopf lässt sich die Vene (blau) komprimieren, während die Arterie weitestgehend ihre Form beibehält (rot) (► **Abb. 3 b**).

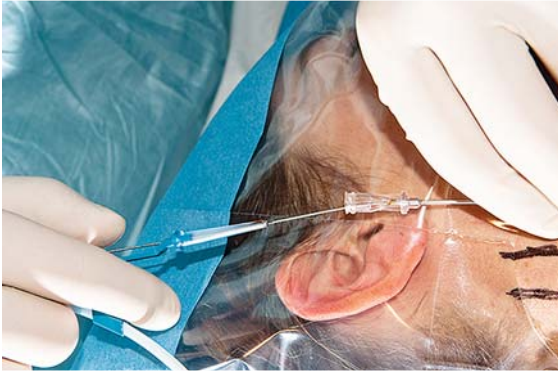## Schritt 4 Punktieren



► **Abb. 4** Absenkung der Nadel nach erfolgreicher Punktion.

Nach Hautdesinfektion und steriler Abdeckung mit einem Lochtuch erfolgt die Punktion unter Palpation der A. carotis oder unter Ultraschallsicht. Die Stichrichtung sollte in Richtung der ipsilateralen Mamille zielen. Die Punktion erfolgt unter ständiger Aspiration mit einer leichtgängigen Spritze. Im Ultraschallbild kann die Nadel verfolgt werden. Nach erfolgreicher Punktion lässt sich venöses Blut aspirieren. Anschließend wird die Nadel leicht (► **Abb. 4**, Pfeil) abgesenkt und mit einer Hand nahe der Punktionsstelle fixiert.

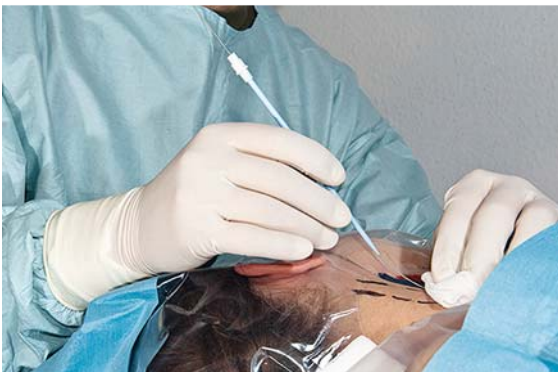## Schritt 5 Einführen des Führungsdrahts



► **Abb. 5** Einführen des Führungsdrahts.

Die Spritze wird von der Kanüle vorsichtig abgezogen und die Einführhilfe für den Führungsdraht aufgesetzt. Der Draht sollte sich über die Kanüle mit dem Daumen in kleinen Bewegungen leicht vorschieben lassen. Die Einfädelfilfe sollte dabei unterstützend wirken und mit zunehmendem Vorschieben zurückgezogen werden, bis schließlich nur noch der Draht in der Kanüle steckt. Der Draht wird nun fixiert und die Punktionskanüle vorsichtig entfernt (► **Abb. 5**).

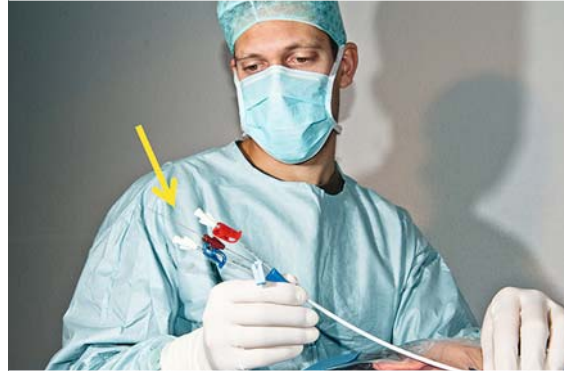## Schritt 6 Erweitern des Stichkanals



► **Abb. 6** Erweitern des Stichkanals.

Mit dem Dilatator wird die Haut an der Einstichstelle vorgeweitet und erleichtert das Einführen des Katheters ins Gefäß. Der Dilatator wird über den Draht vorgeschoben, dabei muss der Führungsdraht weiterhin leicht beweglich bleiben, um der Gefahr einer Via falsa vorzubeugen (► **Abb. 6**). Anschließend zieht man den Dilatator wieder zurück. Eine zusätzliche Stichinzision in die Haut mithilfe eines sterilen Skalpell, v. a. bei großlumigen Kathetern, sollte zuvor erfolgen.

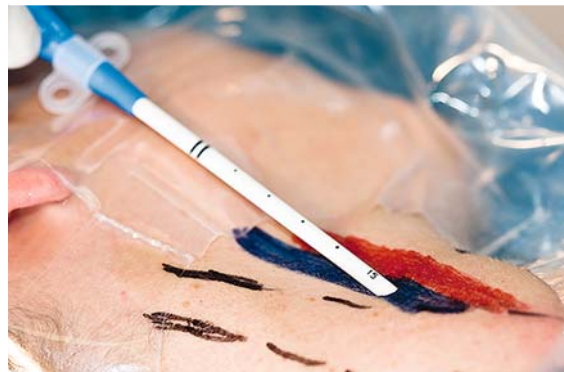## Schritt 7 Einführen des Katheters



► **Abb. 7** Einführen des Katheters.

Der Katheter wird über den Führungsdraht eingefädelt und durch die dilatierte Haut in die Vene vorgeschoben. Bei mehrlumigen Kathetern können vor der Kathetereinführung alle Leitungen durchgespült bzw. entlüftet und müssen durch Klemmen oder Drei-Wege-Hähne verschlossen werden. Der Katheter darf erst die Punktionsstelle passieren, wenn der Führungsdraht durch das distale Lumen ausgetreten ist (Pfeil) und mit einer Hand fixiert wurde (► **Abb. 7**).

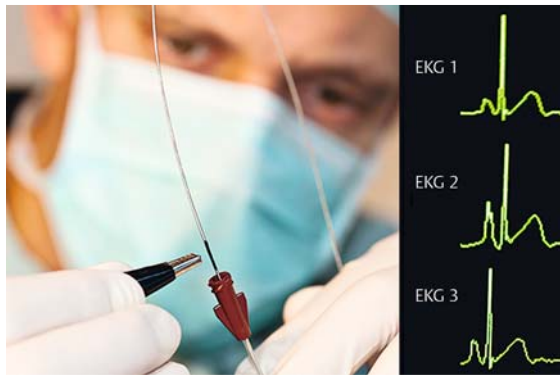## Schritt 8 Platzieren des Katheters



► **Abb. 8** Platzieren des Katheters.

Der Katheter wird über den Führungsdraht vorgeschoben. Dabei ist der Führungsdraht zu fixieren, um eine Via falsa und ein zu tiefes bzw. weiteres Vorschieben des Führungsdrahtes zu vermeiden. Während des Vorschubens ist auf EKG-Veränderungen zu achten. Wie tief der Katheter eingeführt werden soll, hängt unter anderem von der Körpergröße, dem Geschlecht und dem Punktionsort ab. Bei der Punktion der V. jugularis interna dextra liegt die Katheterspitze bei Erwachsenen meist bei ca. 15 cm ab Hautniveau (► **Abb. 8**) [5].

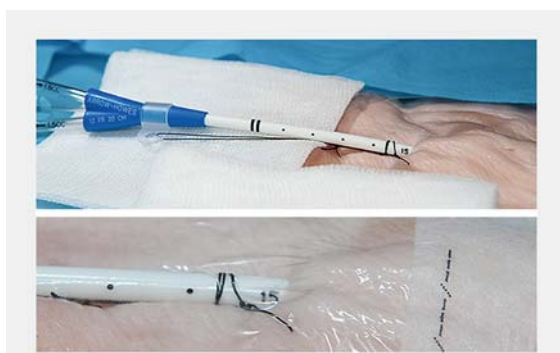## Schritt 9 Lagekontrolle über EKG-Ableitung



► **Abb. 9** Lagekontrolle über EKG-Ableitung.

Wird der Führungsdraht bis zu einer besonderen Markierung zurückgezogen (hier schwarzer Streifen), endet der Draht kurz nach der Katheterspitze. So kann über die Katheterspitze ein intrakardiales EKG abgeleitet werden (rote Elektrode, Ableitung II). Bis zur VCS zeigt sich eine reguläre P-Welle (EKG 1), beim Vorschieben des ZVK in den Vorhof wird die P-Welle erhöht (EKG 2), ggf. biphasisch oder negativ. Anschließend zieht man den ZVK bis zur Normalisierung der P-Welle zurück (EKG 3), sodass er in der VCS direkt an der Einmündung zum Vorhof liegt (► **Abb. 9**). Bei Patienten ohne Sinusrhythmus empfiehlt sich die radiologische Lagekontrolle [3].

## Schritt 10 Fixieren des Katheters

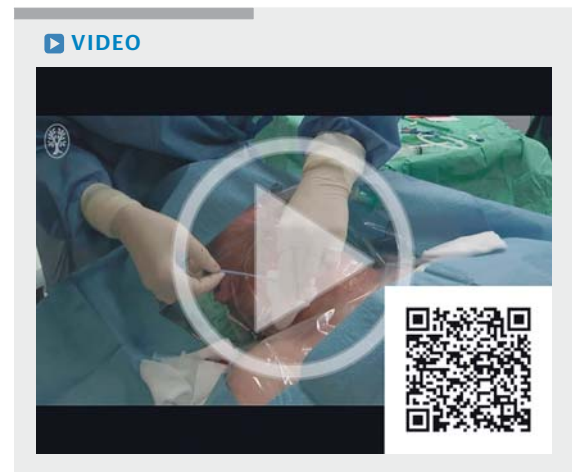

► **Abb. 10** Katheterfixierung.

Der Katheter wird mithilfe eines Schlingenverbandes oder einer Naht an der Haut fixiert. Bei der Naht sollte ein Abstand zwischen Haut und Knoten eingehalten werden, um Druckläsionen der Haut zu vermeiden. Die Einstichstelle wird mit einem sterilen Pflaster (wenn möglich) mit Sichtfenster versorgt (► **Abb. 10**).

## Video

Das ► **Video 1** zeigt das Vorgehen bei der Anlage eines zentralen Venenkatheters Schritt für Schritt.



► **Video 1** Zentraler Venenkatheter.

## Über die Autoren

### Jenna Stella

Dr. med., Kliniken der Stadt Köln gGmbH, Klinik für Kinder- und Jugendmedizin

### Michael Henrich

Prof. Dr. med., D. Phil. M.A., St. Vincentius-Kliniken gAG Karlsruhe, Klinik für Anästhesie und Operative Intensivmedizin

### Michael Buess

Kliniken der Stadt Köln gGmbH, Klinik für Kinder- und Jugendmedizin

### Matthias Wolff

Prof. Dr. med., Universitätsklinikum Gießen und Marburg GmbH, Standort Gießen, Klinik für Anästhesiologie und Operative Intensivmedizin

## Korrespondenzadresse

Dr. med. Jenna Stella  
Kliniken der Stadt Köln gGmbH,  
Klinik für Kinder- und Jugendmedizin  
Amsterdamer Str. 59  
50735 Köln  
E-Mail: Stellaj@kliniken-koeln.de

## Erstveröffentlichung

---

Dieser Beitrag wurde erstveröffentlicht in: Bernhard M, Gräsner J-T, Hrsg. Notfalltechniken Schritt für Schritt. Stuttgart: Thieme; 2016: 177 – 186.

## Literatur

---

- [1] Askegard-Giesmann JR, Caniano DA, Kenney BD. Rare but serious complications of central line insertion. *Sem Pediatr Surg* 2009; 18: 73 – 83
- [2] Brusasco C, Corradi F, Zattoni PL et al. Ultrasound-guided central venous cannulation in bariatric patients. *Obes Surg* 2009; 19: 1365 – 1370
- [3] Gebhard RE, Szmuk P, Pivalizza EG et al. The accuracy of electrocardiogram- controlled central line placement. *Anesth Analg* 2007; 104: 65 – 70
- [4] Ge X, Cavallazzi R, Li C et al. Central venous access sites for the prevention of venous thrombosis, stenosis and infection. *Cochrane Database Syst Rev*; 2012; 3: CD004084
- [5] McGee WT, Mailloux PT, Martin RT. Safe placement of central venous catheters: a measured approach. *J Intensive Care Med* 2011; 26: 392
- [6] Michels G, Kochanek M. Repetitorium Internistische Intensivmedizin. Heidelberg: Springer; 2010: 4

- [7] Paoletti F, Ripani U, Antonelli M et al. Central venous catheters. Observations on the implantation technique and its complications. *Minerva Anesthesiol* 2005; 71: 555 – 560
- [8] Tarpatzi A, Avlami A, Papaparaskevas J et al. Incidence and risk factors for central vascular catheter-related bloodstream infections in a tertiary care hospital. *New Microbiologica* 2012; 35: 429 – 437
- [9] Taylor RW, Palagiri AV. Central venous catheterization. *Crit Care Med* 2007; 35: 1390 – 1396
- [10] Wu SY, Ling Q, Cao LH et al. Real-time two-dimensional ultrasound guidance for central venous cannulation: a meta-analysis. *Anesthesiology* 2013; 118: 361 – 375

## Bibliografie

---

DOI <https://doi.org/10.1055/s-0042-123433>  
*Pneumologie* 2017; 71: 454–459  
© Georg Thieme Verlag KG Stuttgart · New York  
ISSN 0934-8387