



# Análisis epidemiológico de los tumores glómicos de la mano y asociación con la tasa de recurrencia

## *Epidemiological Analysis of Glomus Tumors of the Hand and Association with Recurrence Rate*

Giovanni Vilardo Cerqueira Guedes<sup>1</sup> Daniel Torres Jácome<sup>1</sup> Gabriel Farias Alves<sup>2</sup>   
Anderson Vieira Monteiro<sup>1</sup>

<sup>1</sup> División de Cirugía de la Mano, Departamento de Ortopedia y Traumatología, Instituto Nacional de Traumatología e Ortopedia Jammil Haddad (INTO), Río de Janeiro, RJ, Brasil

<sup>2</sup> Departamento de Ortopedia y Traumatología, Instituto Nacional de Traumatología e Ortopedia Jammil Haddad (INTO), Río de Janeiro, RJ, Brasil

Dirección para la correspondência Giovanni Vilardo Cerqueira Guedes, MD, Divisão de Cirurgia da Mão, Departamento de Ortopedia e Traumatologia, Instituto Nacional de Traumatologia e Ortopedia Jammil Haddad (INTO), Avenida Brasil 500, Caju, Rio de Janeiro, RJ, 20940-070, Brasil (e-mail: vcgiovanni@gmail.com).

Rev Iberam Cir Mano 2022;50(1):e27–e33.

### Resumen

**Introducción** Los tumores glómicos son benignos, caracterizados por una alteración microvascular, y se encuentran con más frecuencia en la región subungueal de la mano. Son raros, y están asociados con dolor paroxístico, y sensibilidad al tacto y térmica. El objetivo de esta investigación fue analizar la epidemiología de los tumores glómicos y relacionar cada una de las variables con casos de recurrencia.

**Materiales y métodos** Se realizó una revisión retrospectiva de los historiales en nuestro hospital para recoger variables epidemiológicas numéricas (tiempo entre el inicio de los síntomas y el diagnóstico y la cirugía, edad, tamaño del tumor en resonancia magnética y en el examen histopatológico, tiempo hasta la recurrencia y la reintervención después de la cirugía, y tiempo de seguimiento) y categóricas (género, etnia, lateralidad, dedo afectado, localización en la mano, técnica quirúrgica, tabaquismo, síntomas preoperatorios, recurrencia, y comorbilidades). Luego, se realizó un análisis estadístico para identificar posibles asociaciones de los tumores de la mano con recurrencias.

**Resultados** La revisión identificó 66 pacientes con tumores glómicos, de los cuales 52 fueron localizados en la mano. La edad media de la muestra fue de 49 años, y la mayoría era de mujeres blancas. El dolor fue el principal síntoma relacionado, y la mayoría de los tumores presentaron tamaños entre 5 mm y 1 cm. De los 52 pacientes, 11 casos presentaron recurrencias con un tiempo medio de inicio de 39,4 meses, pero 3 de ellos fueron operados inicialmente en otros hospitales. Ninguna de las variables demostró ser un predictor de recurrencia, aunque vimos que el acometimiento óseo en la radiografía sólo estaba presente en algunos casos de recurrencia.

### Palabras Clave

- ▶ epidemiología
- ▶ tumor glómico
- ▶ mano
- ▶ recurrencia

recibido  
22 de diciembre de 2021  
aceptado  
08 de febrero de 2022

DOI <https://doi.org/10.1055/s-0042-1744466>.  
ISSN 1698-8396.

© 2022. SECMA Foundation. All rights reserved.

This is an open access article published by Thieme under the terms of the Creative Commons Attribution-NonDerivative-NonCommercial-License, permitting copying and reproduction so long as the original work is given appropriate credit. Contents may not be used for commercial purposes, or adapted, remixed, transformed or built upon. (<https://creativecommons.org/licenses/by-nc-nd/4.0/>)

Thieme Revinter Publicações Ltda., Rua do Matoso 170, Rio de Janeiro, RJ, CEP 20270-135, Brazil

## Abstract

**Conclusión** La muestra estudiada fue grande para esta enfermedad rara, y reforzó los resultados previos en cuanto a su epidemiología. Como el 54% de los casos de recurrencia ocurrieron al menos 2 veces, creemos que el análisis genético, histológico e inmunohistoquímico debería ser el foco de los estudios futuros, así como la búsqueda de acometimiento óseo y tendinoso.

**Introduction** Glomus tumors are benign, characterized by microvascular alteration, and mostly found in the subungual region of the hand. They are rare and associated with paroxysmal pain, tenderness on palpation, and thermal sensitivity. The aim of the present research was to analyze the epidemiology of glomus tumors and relate each of the variables with cases of recurrence.

**Materials and Methods** A retrospective review of medical records was undertaken in our hospital to collect epidemiological numerical variables (time between the onset of symptoms and diagnosis and surgery, age, size of the tumor on magnetic resonance imaging and the histopathological examination, time until recurrence and reoperation after surgery, duration of the follow-up) and categorical variables (gender, ethnicity, laterality, affected finger, location in the hand, surgical technique, smoking, preoperative symptoms, recurrence, and comorbidities). Then, we performed a statistical analysis to identify possible associations of the hand tumors with recurrences.

**Results** The review identified 66 patients with glomus tumors 52 of which were located in the hand. The mean age of the sample was 49 years, and it was mostly composed of white female patients. Pain was the main related symptom, and most tumors presented sizes between 5 mm and 1 cm. Among the 52 patients, 11 cases presented recurrences, with a mean time until onset of 39.4 months, but 3 of them were initially operated on at other hospitals. None of the variables was shown to be a predictor of recurrence, although we saw that bone involvement on radiographs was only present in certain cases of recurrence.

**Conclusion** The sample studied was large for this rare disease, and reinforced previous results regarding its epidemiology. As 54% of the cases of recurrence occurred at least twice, we think that genetic, histological and immunohistochemical analyses should be the focus of futures studies, as well as a search for bone and tendon involvement.

## Keywords

- epidemiology
- glomus tumor
- hand
- recurrence

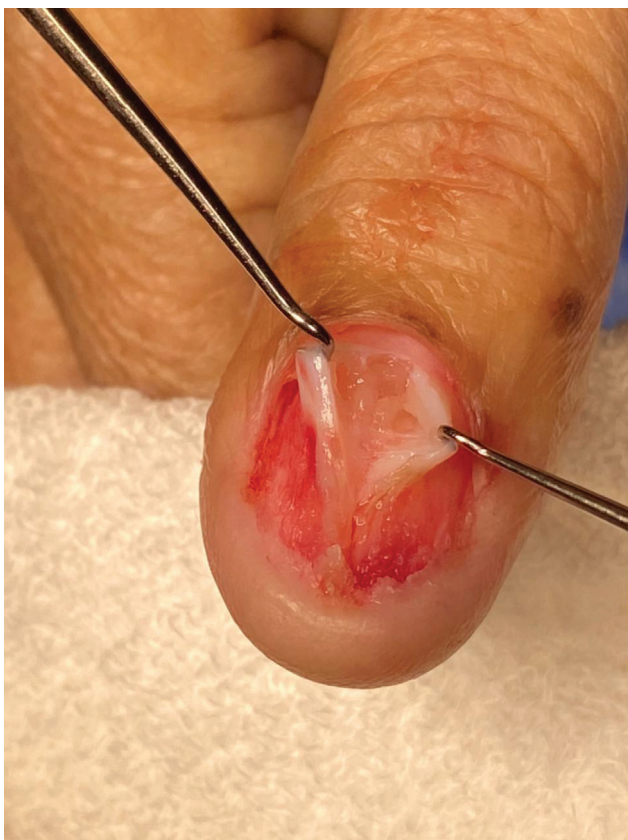## Introducción

Los tumores glómicos se caracterizan por una alteración microvascular que se encuentra con mayor frecuencia en la región subungueal de la mano,<sup>1</sup> más específicamente en la región central proximal del lecho ungueal<sup>2</sup> (► **Fig. 1**). Fueron descritos por primera vez por Wood en 1812 como tubérculos subcutáneos dolorosos, y presentan una tríada clásica de dolor paroxístico, hipersensibilidad, y sensibilidad térmica (principalmente al frío).<sup>3</sup> Los tumores glómicos suelen ser benignos, y representan entre el 1% y el 5% de los tumores de partes blandas de la mano.<sup>4</sup>

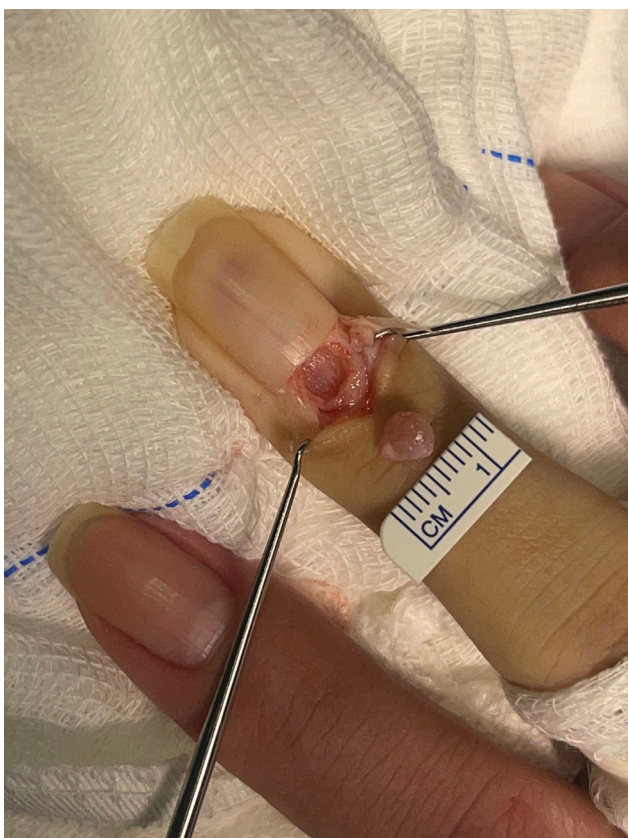
El tratamiento de elección de la lesión es su extirpación total, que ha mostrado excelentes resultados, especialmente en cuanto a la reducción del dolor<sup>5</sup> (► **Fig. 2**). Algunos autores<sup>6</sup> informan que las tasas de recurrencia del tumor están por encima del 20%. Se cree que algunas recurrencias ocurren debido a una escisión inadecuada, mientras que

también existe la posibilidad de recurrencia debido a lesiones satélite no detectadas en el momento del diagnóstico.<sup>7,8</sup> La epidemiología reportada de esta neoplasia es similar en la mayoría de los estudios, pero la mayoría carece de una muestra amplia. Los estudios con muestras más grandes generalmente son epidemiológicos de un país específico<sup>9</sup> o tratan de cirugías realizadas en diferentes centros.<sup>10</sup> Además, hay pocos artículos<sup>11</sup> que examinen cualquier posible asociación entre la aparición de tumores glómicos y el origen étnico.

Este estudio se realizó en Brasil, un país con gran diversidad étnica, entre los pacientes atendidos en nuestra institución, un centro de excelencia en que el manejo de patologías específicas sigue protocolos de tratamiento similares, lo que garantiza resultados uniformes. El objetivo de este estudio fue analizar la epidemiología de los tumores glómicos y relacionar una serie de variables con los casos de recurrencia para identificar asociaciones aún no descubiertas.



**Fig. 1** Tumor glómico subungueal.



**Fig. 2** Tumor glómico extirpado.

## Materiales y métodos

Se realizó una búsqueda en la base de datos de nuestro Departamento de Patología para identificar reportes histopatológicos que incluyeran diagnósticos de “tumor glómico”, “glomangioma”, “glomangiomioma”, “glomangiosarcoma” y “tumor glómico maligno”. Se identificaron 68 pacientes desde febrero de 2000 hasta enero de 2021. Posteriormente, se solicitaron las historias clínicas de estos pacientes para su análisis y cumplimentación de un formulario de recogida de datos. Los registros de dos de los pacientes no estaban disponibles, por lo que fueron excluidos del estudio, dejando una muestra final de 66 pacientes. El proyecto fue aprobado por nuestra junta de revisión institucional, con una exención otorgada por la necesidad de un formulario de consentimiento informado por escrito específico de acuerdo con las reglas de la institución.

El formulario de recogida de datos registró una variedad de variables numéricas (tiempo entre el inicio de los síntomas y la cirugía, edad en la fecha de la cirugía, tiempo desde el inicio de los síntomas hasta el diagnóstico, tamaño del tumor en la resonancia magnética, tiempo hasta la recurrencia después de la cirugía, tiempo hasta la reintervención después de la recurrencia, tiempo de seguimiento, tamaño histopatológico) y variables categóricas (género, etnia, lateralidad, dedo afectado, ubicación en la mano, técnica quirúrgica, tabaquismo, síntomas preoperatorios, recurrencia, y comorbilidades). Las radiografías de los pacientes también se revisaron en la base de datos del hospital para evaluar la afectación ósea.

Luego, se construyó una tabla detallando quienes tenían el tumor en la mano y quienes presentaban otra topografía. Esta se utilizó para correlacionar las variables categóricas con la recurrencia del tumor mediante la prueba de chi-cuadrado (considerando significativos valores de  $p \leq 0.05$ ).

## Resultados

En total, 52 (78,8%) pacientes tenían antecedentes de tumor glómico en la mano, y 14 (21,2%), en otras regiones del cuerpo. De estos últimos, 2 (14,3%) fueron en la pierna, 3 (21,4%), en la rodilla, 6 (42,9%), en el pie, y 3 (21,4%), en el antebrazo. En la mano, 40 (75,5%) se presentaron en la región subungueal, 9 (17,0%), en la pulpa digital, y 4 (7,5%), en otras partes de la mano (cabe mencionar que la suma es superior al número total, porque 1 paciente tenía un tumor en 2 lugares). Sólo se evidenció un caso de tumor maligno (ubicado en la pierna).

La topografía del tumor se describe en la **Tabla 1**. Entre los tumores encontrados en otras regiones de la mano, 2 (50,0%) se ubicaron en el área de partes blandas de la falange proximal del dedo índice, 1 (25,0%), en la punta del dedo anular, y 1 (25,0%), en el área de partes blandas alrededor de la articulación metacarpofalángica del dedo meñique, no observándose afectación del pulgar ni del dedo medio. En cuanto a la lateralidad, 24 (46,1%) fueron en la mano derecha, 27 (51,9%), en la izquierda, y 1 (1,9%), de forma bilateral. En términos demográficos, 44 (84,6%) pacientes de la muestra

**Tabla 1** Topografía tumoral

	Pulgar	Índice	Medio	Anular	Meñique
Subungueal	15 (37.5%)	5 (12.5%)	10 (25%)	7 (17.5%)	3 (7.5%)
Pulpa digital	2 (22.2%)	1 (11.1%)	0 (0%)	3 (33.3%)	3 (33.3%)

**Tabla 2** Períodos de tiempo observados (en meses)

	Tiempo promedio	Desviación estándar	Más corto	Más largo
$\Delta T$ Diagnóstico-cirugía	63.1	$\pm 59.6$	3	264
$\Delta T$ Inicio de los síntomas-diagnóstico	52	$\pm 48.24$	4	240
$\Delta T$ Seguimiento	19.3	$\pm 44.5$	3	240
$\Delta T$ Recurrencias	39.4	$\pm 37.6$	5	120

eran mujeres, y 8 (15,4%), hombres. En cuanto a la etnia, 26 (51,0%) eran blancos, 14 (27,4%), mestizos (personas que no se identifican como negros, indígenas, asiáticos o blancos), y 11 (21,6%), negros. La edad media fue de 49 años (desviación estándar [DE]:  $\pm 12,2$  años), siendo que el paciente de mayor edad tenía 81 años, y el menor, 23 años.

De los 41 pacientes que no tuvieron recurrencias, sólo 5 tenían registros radiográficos, todos sin compromiso óseo. En las recurrencias, 6 pacientes tenían registros de radiografías, de los cuales 4 tenían compromiso óseo.

De los signos y síntomas clásicos, el principal fue el dolor (96,1%), seguido de la sensibilidad al frío (25,0%), la deformidad de las uñas (19,2%), y el cambio de color (7,7%). En cuanto a las comorbilidades, la hipertensión arterial sistémica (44,2%), la diabetes mellitus (15,4%) y el hipotiroidismo (11,5%) fueron las más encontradas. Un paciente presentó neurofibromatosis. Sólo 8 (15,7%) de los pacientes eran fumadores. Los períodos de tiempo observados se describen en la **Tabla 2**.

En cuanto a las técnicas quirúrgicas, la más utilizada fue el abordaje transungueal, con 38 (73,0%) casos, seguida del abordaje volar, con 10 (19,2%), el mediolateral, con 3 (5,8%), y el dorsal, con sólo 1 (1,9%). En cuanto al tamaño de los tumores de la mano, 16 (32,0%) pacientes tenían tumores menores de 5 mm, 29 (58,0%), tumores entre 5 mm y 1 cm, y 5 (10,0%), tumores entre 1 cm y 2 cm. Los tumores presentaron una longitud media de 6,5 mm (DE:  $\pm 4,4$  mm), y una anchura media de 5,0 mm (DE:  $\pm 3,2$  mm). El tumor más grande observado en la mano tenía dimensiones de 30  $\times$  20 mm (en la pulpa digital), y el más pequeño, de 1  $\times$  1 mm (subungueal). El tumor subungueal de mayor tamaño presentó dimensiones de 14  $\times$  12 mm.

Dentro de la muestra estudiada, 11 (22%) pacientes presentaron recurrencia tumoral, 5 con un segundo episodio de recurrencia, y 1, con un tercero. En total, 3 pacientes habían sido operados previamente en otra institución, por lo que sólo 8 (15,3%) de nuestras cirugías primarias recidivaron. De las variables estudiadas, ninguna presentó correlación estadística con las recurrencias, como se muestra en la **Tabla 3**.

## Discusión

Los tumores glómicos pueden aparecer en diferentes lugares del cuerpo humano, como en los dedos, las piernas, el mentón, la tráquea, e incluso en órganos como el estómago.<sup>12</sup> La mayoría de los tumores de nuestra muestra se encontraban en la mano, lo que probablemente se deba a que nuestro centro está especializado en traumatología y ortopedia, mientras que los pacientes con tumores en otras áreas suelen ser derivados a hospitales con otras especialidades, como la dermatología. Aun así, se encontró un caso de tumor glómico maligno en la pierna que, como muestra la literatura, es extremadamente raro, localmente agresivo, y rara vez presenta metástasis.<sup>13,14</sup> Un estudio de revisión<sup>15</sup> informa que sólo hay seis casos informados de tumor glómico maligno en la mano.

En cuanto a la epidemiología, al igual que en otros estudios de la literatura,<sup>16</sup> hubo predominio de casos en el sexo femenino. La edad media también siguió estudios previos.<sup>17</sup> Con respecto a la etnia, nuestros resultados sugieren que los tumores glómicos son más prevalentes en la población blanca, como se observó en un estudio anterior<sup>10</sup> realizado en Brasil con una muestra más pequeña. Es importante que futuros estudios también consideren este factor para establecer mejor si existe una asociación entre la etnia y la condición.

La resonancia magnética (**Fig. 3**) es una herramienta de suma importancia para ayudar en el diagnóstico de tumores glómicos, no sólo respecto al diagnóstico inicial de tumores subungueales con pocas alteraciones visibles en el examen físico,<sup>18</sup> sino también en casos de recurrencia, para diferenciar tumores de tejido cicatricial o identificar complicaciones tales como neuromas tisulares neoplásicos.<sup>19</sup> La ecografía suele mostrar un pequeño nódulo hipoeoico bien definido debajo del lecho ungueal, con erosión ósea de la falange distal adyacente. El Doppler puede mostrar una vascularización interna prominente, que es un hallazgo importante.<sup>20</sup>

En nuestra revisión de los registros médicos, fue notable que 4 de las recurrencias mostraron compromiso óseo en la radiografía simple (**Fig. 4**). No fue posible realizar un



**Tabla 3** Análisis de correlación estadística de recurrencias

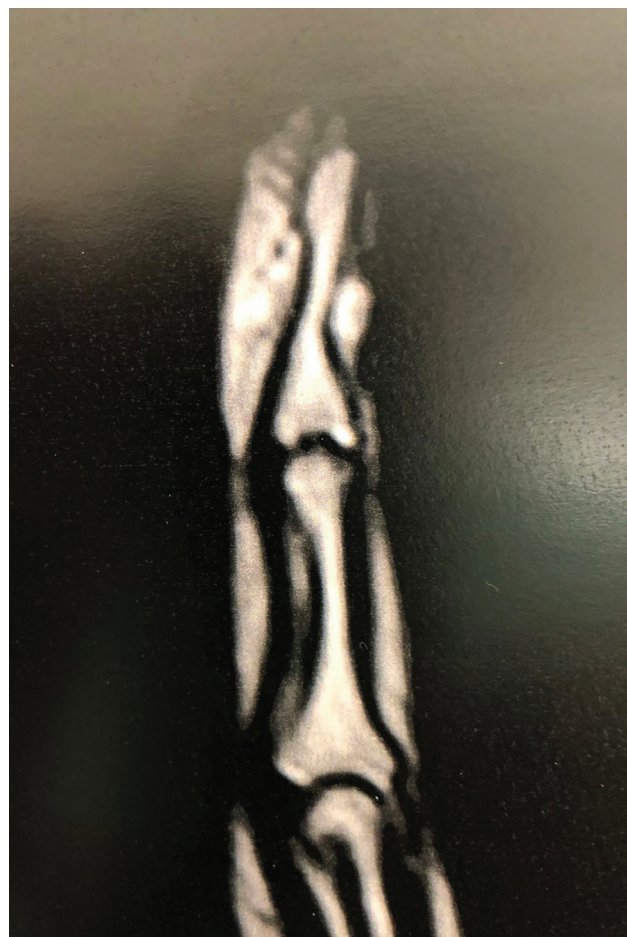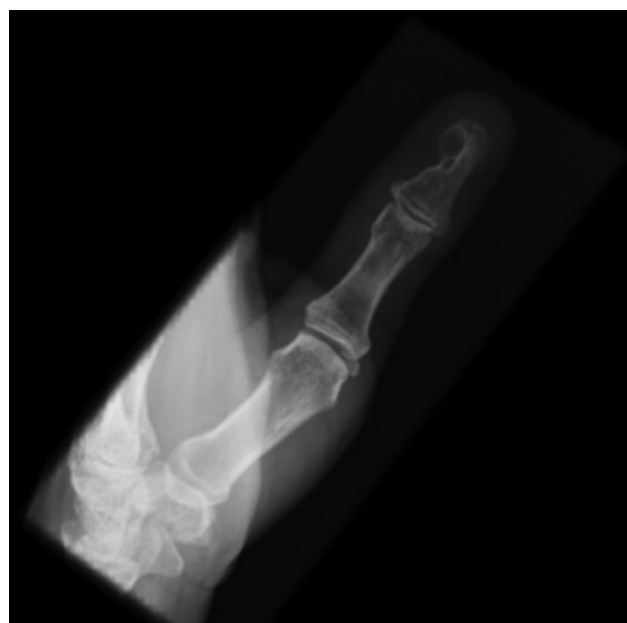	Recurrencia	Sin recurrencia	Valor de p
<b>Género</b>			
Femenino	11	31	0,1
Masculino	0	8	
<b>Grupo étnico</b>			
Blanco	7	17	0,5
Mestizo	2	12	
Negro	2	9	
<b>Ubicación del tumor</b>			
Subungueal	10	29	0,6
Pulpa digital	1	7	
Mano	0	4	
<b>Técnica quirúrgica</b>			
Transungueal	10	27	0,5
Volar	1	8	
Dorsal	0	1	
Mediolateral	0	3	
<b>Fumador</b>			
Sí	1	7	0,5
No	10	31	
<b>Lateralidad</b>			
Derecha	3	20	0,3
Izquierda	8	18	
Bilateral	0	1	
<b>Multicéntrico</b>			
Sí	0	1	0,6
No	11	38	
<b>Tamaño histopatológico</b>			
< 5 mm	3	13	1,0
0,5–1 cm	5	22	
1–2 cm	1	4	

Nota: Algunos pacientes no presentaron datos completos en sus historias clínicas, lo que los excluyó de algunos de los análisis realizados.

análisis estadístico con respecto a esta variable debido a la falta de radiografía en los casos que no tuvieron recurrencias; sin embargo, además de no encontrar evidencia, creemos que sería interesante que futuros estudios evaluaran el valor de la radiografía simple en la predicción de recurrencias.

En el análisis de las recurrencias, no fue posible encontrar una correlación estadística entre las variables estudiadas. En la literatura, existe una gran variabilidad en las estimaciones de las tasas de recurrencia, con un valor medio de 20%, presentándose múltiples hipótesis con respecto a los motivos de la recurrencia, como escisión incompleta,<sup>21</sup> presencia de múltiples tumores,<sup>22</sup> o malignidad.<sup>23</sup>

En nuestra muestra, más de la mitad (6 de 11) de los pacientes que tuvieron recurrencias también tuvieron un

**Fig. 3** Tumor glómico subungueal en resonancia magnética del dedo.**Fig. 4** Radiografía que demuestra compromiso óseo después de la recurrencia de un tumor glómico.

nuevo episodio de recurrencia, lo que nos lleva a creer que es posible que las características inherentes al tumor, como la expresión génica y el tipo histológico, contribuyan más a su recurrencia que fallas en el procedimiento quirúrgico. Creemos que esta es una explicación más probable, dada la atención altamente especializada que brinda nuestra institución en casos en los que ya ha habido una recurrencia.

Se cree que la mayoría de los tumores glómicos son esporádicos; sin embargo, se ha identificado una variante familiar del glomangioma ligada al cromosoma 1p21-22 y que implica mutaciones en el gen de la glomulina.<sup>24</sup> En cuanto a la inmunohistoquímica, casi el 100% de los tumores presentan respuesta positiva a actina muscular lisa  $\alpha$ , actina específica del músculo, y vimentina, y negativos a CD31, desmina, queratinas, y S100, apareciendo CD34 en el 32% y calponina en el 80% de los casos.<sup>25</sup> La histología depende de la proporción de células glómicas, tejido vascular y estroma.<sup>26</sup>

Se trata de un estudio retrospectivo, lo que conlleva una limitación en el sentido de generar hipótesis causales para los resultados. Además, tenemos muy pocos pacientes radiografiados en el momento del diagnóstico. Por otro lado, mostramos, en el mismo hospital, una muestra grande de una enfermedad rara con muchos detalles epidemiológicos, incluida la predilección racial, que ha sido poco discutida hasta ahora.

## Conclusiones

Los resultados de este estudio muestran que, al igual que con otras enfermedades de la mano (como la macrodactilia<sup>27</sup> y otros tipos de tumores), los análisis genético, histológico e inmunohistoquímico deben ser el tema de futuras investigaciones, con el objetivo de identificar las posibles causas y predictores de los tumores glómicos y su recurrencia, y encontrar una cura. De la misma manera, la afectación preoperatoria de huesos y tendones podría estudiarse con más detalle para revelar la predisposición a las recurrencias.

### Declaración de Aprobación Ética

La aprobación ética para informar este caso se obtuvo del Comité de Ética de Instituto Nacional de Traumatología e Ortopedia Jamil Haddad (INTO).

### Declaración de consentimiento informado

Se obtuvo dispensa de consentimiento informado por escrito del Comité de Ética de Instituto Nacional de Traumatología e Ortopedia Jamil Haddad (INTO).

### Detalles de la contribución

Giovanni Guedes y Gabriel Alves escribieron el primer borrador del manuscrito. Todos los autores revisaron y editaron el manuscrito, y aprobaron su versión final.

### Declaración de financiación

Los autores no recibieron apoyo financiero para la investigación, autoría y/o publicación de este artículo.

## Conflicto de Intereses

Los autores no tienen conflicto de intereses que declarar.

## Referencias

- McDermott EM, Weiss A-PC. Glomus tumors. *J Hand Surg Am* 2006;31(08):1397-1400
- Civan O, Güntürk ÖB, Özaksar K, Cavit A, Özcanli H. Glomus tumors of the nail bed: topographic anatomy and an algorithmic approach based on the topography. *Handchir Mikrochir Plast Chir* 2020;52(03):202-206
- Lee W, Kwon SB, Cho SH, Eo SR, Kwon C. Glomus tumor of the hand. *Arch Plast Surg* 2015;42(03):295-301
- Nazerani S, Motamedi MHK, Keramati MR. Diagnosis and management of glomus tumors of the hand. *Tech Hand Up Extrem Surg* 2010;14(01):8-13
- Takata H, Ikuta Y, Ishida O, Kimori K. Treatment of subungual glomus tumour. *Hand Surg* 2001;6(01):25-27
- Netscher DT, Aburto J, Koepplinger M. Subungual glomus tumor. *J Hand Surg Am* 2012;37(04):821-823, quiz 824
- Dailiana ZH, Drapé JL, Le Viet D. A glomus tumour with four recurrences. *J Hand Surg [Br]* 1999;24(01):131-132
- Gandhi J, Yang SS, Hurd J. The anatomic location of digital glomus tumor recurrences. *J Hand Surg Am* 2010;35(06):986-989
- Moojen TM, Houpt P. Glomus tumors of the hand in the Netherlands: analysis of 107 patients. *Eur J Plast Surg* 2000;23(04):224-226
- Kim YJ, Kim DH, Park JS, Baek JH, Kim KJ, Lee JH. Factors affecting surgical outcomes of digital glomus tumour: a multicentre study. *J Hand Surg Eur Vol* 2018;43(06):652-658
- Vanti AA, Cucé LC, Di Chiacchio N. Subungual glomus tumor: epidemiological and retrospective study, from 1991 to 2003. *An Bras Dermatol* 2007;82(05):425-431
- Schiefer TK, Parker WL, Anakwenze OA, Amadio PC, Inwards CY, Spinner RJ. Extradigital glomus tumors: a 20-year experience. *Mayo Clin Proc* 2006;81(10):1337-1344. Doi: 10.4065/81.10.1337
- Park J-H, Oh S-H, Yang M-H, Kim N-I. Glomangiosarcoma of the hand: a case report and review of the literature. *J Dermatol* 2003;30(11):827-833. Doi: 10.1111/j.1346-8138.2003.tb00486.x
- Rahbari K, Farzan M, Saffar H, Farhoud AR. Glomus Tumor of Uncertain Malignant Potential in Thumb: A Case Report and Review of Literature. *Arch Bone Jt Surg* 2020;8(01):117-120. Doi: 10.22038/abjs.2019.35225.1928
- Woodward JF, Jones NF. Malignant Glomus Tumors of the Hand. *Hand (N Y)* 2016;11(03):287-289. Doi: 10.1177/1558944715614874
- Van Geertruyden J, Lorea P, Goldschmidt D, et al. Glomus tumours of the hand. A retrospective study of 51 cases. *J Hand Surg [Br]* 1996;21(02):257-260. Doi: 10.1016/s0266-7681(96)80110-0
- Obeid AE, Al-Nasheet H, Alsharakat AH, et al. Clinical and Histopathological diagnosis of glomus tumor: A 6 year institutional retrospective study. *Int J Orthopaed Sci* 2020;6(04):285-288. Doi: 10.22271/ortho.2020.v6.i4e.2352
- Ham KW, Yun IS, Tark KC. Glomus tumors: symptom variations and magnetic resonance imaging for diagnosis. *Arch Plast Surg* 2013;40(04):392-396. Doi: 10.5999/aps.2013.40.4.392
- Theumann NH, Goettmann S, Le Viet D, et al. Recurrent glomus tumors of fingertips: MR imaging evaluation. *Radiology* 2002;223(01):143-151. Doi: 10.1148/radiol.2231010977
- Nepal P, Songmen S, Alam SI, Gandhi D, Ghimire N, Ojili V. Common Soft Tissue Tumors Involving the Hand with Histopathological Correlation. *J Clin Imaging Sci* 2019;9:15. Doi: 10.25259/JCIS-6-2019
- Hazani R, Houle JM, Kasdan ML, Wilhelmi BJ. Glomus tumors of the hand. *Eplasty* 2008;8:e48
- Hamdi MF. Glomus tumour of fingertip: report of eight cases and literature review. *Musculoskelet Surg* 2011;95(03):237-240. Doi: 10.1007/s12306-011-0133-8

- 23 Chou T, Pan SC, Shieh SJ, Lee JW, Chiu HY, Ho CL. Glomus Tumor: Twenty-Year Experience and Literature Review. *Ann Plast Surg* 2016;76(Suppl 1):S35-S40. Doi: 10.1097/SAP.0000000000000684
- 24 Gombos Z, Zhang PJ. Glomus tumor. *Arch Pathol Lab Med* 2008; 132(09):1448-1452. Doi: 10.5858/2008-132-1448-GT
- 25 Mravic M, LaChaud G, Nguyen A, Scott MA, Dry SM, James AW. Clinical and histopathological diagnosis of glomus tumor: an institutional experience of 138 cases. *Int J Surg Pathol* 2015;23 (03):181-188. Doi: 10.1177/1066896914567330
- 26 Liapi-Avgeri G, Karabela-Bouropoulou V, Agnanti N. Glomus tumor. A histological, histochemical and immunohistochemical study of the various types. *Pathol Res Pract* 1994;190(01):2-10. Doi: 10.1016/S0344-0338(11)80490-5
- 27 Sun B, Jiang Y, Cui H, et al. Activating PIK3CA mutation promotes adipogenesis of adipose-derived stem cells in macrodactyly via up-regulation of E2F1. *Cell Death Dis* 2020;11(07):600. Doi: 10.1038/s41419-020-02806-1