



Comparação intraindividual dos resultados da liberação aberta ou com retinaculótomo de Paine na síndrome do túnel do carpo bilateral*

An Intraindividual Comparison of Open versus Paine Retinaculotome Release for Bilateral Carpal Tunnel Syndrome

Carlos Henrique Fernandes¹ Lia Miyamoto Meirelles¹ João Baptista Gomes dos Santos¹
 Marcela Fernandes¹ Luis Renato Nakachima¹ Flavio Faloppa¹

¹ Unidade de Cirurgia da Mão, Departamento de Ortopedia e Traumatologia, Escola Paulista de Medicina, Universidade Federal de São Paulo, São Paulo, Brasil

Endereço para correspondência Carlos Henrique Fernandes, MD, PhD, Avenida Leoncio de Magalhães, 1021, São Paulo, Brasil (e-mail: carloshandsurgery@gmail.com).

Rev Bras Ortop 2023;58(2):295–302.

Resumo

O principal objetivo desta pesquisa foi fazer uma comparação intraindividual dos resultados entre as técnicas de incisão ulnar aberta e retinaculótomo de Paine com incisão palmar em pacientes com síndrome do túnel do carpo (STC) bilateral. Os pacientes foram submetidos à cirurgia aberta em uma mão e cirurgia com retinaculótomo de Paine na mão contralateral. Os pacientes foram avaliados com o *Boston carpal tunnel questionnaire*, escala visual analógica para dor e força de preensão palmar, pinça lateral, pinça polpa-polpa e trípode. As duas mãos foram examinadas antes da cirurgia e 2 semanas, 1 mês, 3 e 6 meses após a cirurgia. Dezoito pacientes (36 mãos) foram avaliados. As pontuações da escala de gravidade dos sintomas (EGS) foram maiores no pré-operatório nas mãos submetidas à cirurgia com retinaculótomo de Paine ($p=0,023$), mas menores no 3° mês após o procedimento ($p=0,030$). As pontuações da escala de estado funcional (EEF) foram menores às 2 semanas, 3 meses e 6 meses ($p=0,016$) nas mãos submetidas à cirurgia com retinaculótomo de Paine. Em um estudo de módulo de diferença de dois grupos, o grupo submetido à cirurgia com retinaculótomo de Paine apresentou pontuações médias de EGS na 2ª semana e 1° mês e de EEF na segunda semana inferiores a 0,8 e 1,2 pontos, respectivamente, em comparação ao grupo submetido ao procedimento aberto. As mãos submetidas à cirurgia com retinaculótomo de Paine apresentaram escores significativamente menores de EGS em 3 meses e de EEF em 2 semanas, e aos 3 e 6 meses após a cirurgia em comparação a técnica aberta.

Palavras-chave

- ▶ síndrome do túnel do carpo/cirurgia
- ▶ inquéritos e questionários
- ▶ nervo mediano

* Este estudo foi realizado no Hospital São Paulo, Universidade Federal de São Paulo, São Paulo, SP, Brasil.

recebido
03 de Agosto de 2021
aceito
31 de Janeiro de 2022
article Publicado on-line
Maio 16, 2022

DOI <https://doi.org/10.1055/s-0042-1744497>.
ISSN 0102-3616.

© 2022. Sociedade Brasileira de Ortopedia e Traumatologia. All rights reserved.
This is an open access article published by Thieme under the terms of the Creative Commons Attribution-NonDerivative-NonCommercial-License, permitting copying and reproduction so long as the original work is given appropriate credit. Contents may not be used for commercial purposes, or adapted, remixed, transformed or built upon. (<https://creativecommons.org/licenses/by-nc-nd/4.0/>)
Thieme Revinter Publicações Ltda., Rua do Matoso 170, Rio de Janeiro, RJ, CEP 20270-135, Brazil

Abstract

The main purpose of this research was to do an intraindividual comparison of outcomes between the open ulnar incision (OUI) and the Paine retinaculotome with palmar incision (PRWPI) techniques in patients with bilateral carpal tunnel syndrome (CTS). The patients underwent OUI surgery on one hand and PRWPI surgery on the contralateral hand. The patients were evaluated with the Boston carpal tunnel questionnaire, visual analogue scale for pain, palmar grip strength, and fingertip, key, and tripod pinch strengths. Both hands were examined in the preoperative and postoperative periods after 2 weeks, 1 month, and 3 and 6 months. Eighteen patients (36 hands) were evaluated. The symptoms severity scale (SSS) scores were higher, in the preoperative period, in the hands that underwent surgery with PRWPI (p -value = 0,023), but lower in the 3rd month postoperative (p -value = 0.030). The functional status scale (FSS) scores were lower in the periods of 2 weeks, 3 months, and 6 months (p -value = 0,016) on the hands that underwent surgery with PRWPI. In a different two-group module study, the PRWPI group presents the SSS scores average on the 2nd week and 1st month, and the FSS scores average on the 2nd week, less 0.8 and 1.2 points respectively compared to open group. The hands that underwent surgery with PRWPI presented significantly lower SSS scores at 3 months postoperative, and lower FSS scores at 2 weeks, and 3 and 6 months postoperative, compared to open surgery group.

Keywords

- ▶ carpal tunnel syndrome/surgery
- ▶ surveys and questionnaires
- ▶ median nerve

Introdução

Nos últimos anos, muitos estudos prospectivos e randomizados compararam os resultados dos tratamentos cirúrgicos abertos e endoscópicos.¹ A principal desvantagem do tratamento endoscópico da síndrome do túnel do carpo (STC) é o alto custo do equipamento e das lâminas.² O uso do retinaculótomo de Paine por abordagem palmar é uma alternativa eficaz e de baixo custo.³ A descompressão do nervo mediano com o retinaculótomo de Paine leva à remissão dos sintomas por longo prazo, com baixo índice de dor pós-operatória.³ Poucos estudos compararam os resultados da liberação do túnel do carpo por cirurgia aberta com cirurgia por meio de retinaculótomo.⁴ A incisão palmar ulnar para descompressão do túnel do carpo foi descrita por Tubiana. Suas vantagens são evitar lesão do ramo cutâneo palmar e a formação de cicatrizes sobre a topografia do nervo mediano e, conseqüentemente, evitar adesões no nervo mediano.⁵

A avaliação de pacientes submetidos ao tratamento cirúrgico bilateral com técnicas diferentes em cada mão tem a vantagem de utilizar o mesmo paciente como controle interno.⁶⁻⁸

O objetivo principal desta pesquisa foi fazer uma comparação intraindividual entre os resultados da incisão ulnar aberta e do retináculo de Paine com incisão palmar em pacientes com STC bilateral.

Material e Métodos

Este estudo foi aprovado pelo comitê de ética e pesquisa da instituição. É um estudo longitudinal transversal. A coleta de dados ocorreu entre dezembro de 2017 e dezembro de 2018.

O diagnóstico de STC idiopática bilateral foi feito quando o paciente apresentou, em ambas as mãos, pelo menos três dos seis critérios diagnósticos recomendados pela *American Academy of Orthopedic Surgeons*.⁹ Os pacientes foram submetidos a estudo eletroneuromiográfico para confirmação do diagnóstico de STC. Em caso de ausência de melhora dos sintomas com o tratamento não cirúrgico, os pacientes eram submetidos à liberação do túnel do carpo. Não foram feitos estudos eletrofisiológicos pós-operatórios; os desfechos dos pacientes foram avaliados quanto à melhora clínica.

Na avaliação intraindividual, os pacientes foram submetidos e analisados quanto às duas técnicas cirúrgicas—a testada (retináculo de Paine) de um lado e a padrão (aberta) de outro. Por isso, o número de mãos operadas pelas duas diferentes técnicas cirúrgicas foi o mesmo. Os pacientes foram informados sobre a participação no estudo. Após o término das avaliações pré-operatórias, os pacientes foram questionados sobre qual mão gostariam de operar primeiro. A mão mais sintomática foi a primeira a ser submetida à cirurgia e, conseqüentemente, outra técnica cirúrgica foi utilizada na mão contralateral. As duas técnicas cirúrgicas, as taxas de remissão dos sintomas e as complicações foram explicadas aos pacientes que, portanto, seriam submetidos a procedimentos cirúrgicos diferentes em cada mão. Com base nas informações, os pacientes escolheram qual técnica cirúrgica utilizar na primeira cirurgia. Os procedimentos cirúrgicos para cada mão ocorreram em diferentes momentos, logo não houve cirurgia bilateral simultânea. Os critérios de exclusão incluíram liberação prévia do túnel do carpo, doenças inflamatórias e recusa de participação na pesquisa.

Este delineamento experimental não permitiu o cegamento de pacientes ou avaliadores quanto ao tipo de cirurgia realizada

em cada mão. Na tentativa de evitar o viés de preferência dos cirurgiões por uma das técnicas cirúrgicas, todas as avaliações foram realizadas por um terapeuta de mão (L. M. M.).

Os pacientes foram avaliados por um dos autores (L. M. M.) no período pré-operatório e 2 semanas, 1, 3 e 6 meses após a cirurgia em cada mão. A avaliação incluiu a escala visual analógica (EVA) para dor, forças de preensão palmar e pinça dos dedos, escala de gravidade dos sintomas (EGS) e escala do estado funcional (EEF) do questionário *Boston Carpal Tunnel Questionnaire*. Devido à bilateralidade, como em pesquisas anteriores, os pacientes preencheram dois questionários, um para cada mão, e foram orientados a responder as questões sempre em relação aos sintomas e incapacidades de cada lado.¹⁰

As cirurgias foram realizadas por residentes de ortopedia ou por residentes de cirurgia da mão, sempre com supervisão direta de um cirurgião de mão experiente.

Incisão Palmar com Retinaculótomo de Paine

Uma incisão longitudinal reta, de 1,5 cm, foi realizada 0,5 cm proximal à prega palmar medial, ao longo da borda radial do dedo anelar (► Fig. 1). O retinaculótomo de Paine (► Fig. 2) foi colocado com sua base protegendo o nervo mediano e a lâmina em contato com o ligamento transverso do carpo (LTC) para sua divisão. Em caso de liberação incompleta, uma segunda passagem foi feita.

Cirurgia Aberta com Incisão Palmar Ulnar

Uma incisão longitudinal de aproximadamente 4 cm, começando na prega palmar do punho e acompanhando a borda externa da eminência hipotênar, foi realizada (► Fig. 3). O LTC

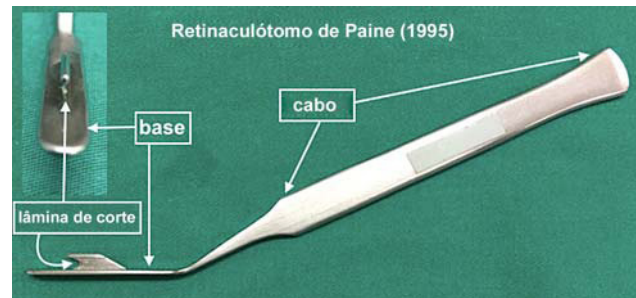


Fig. 2 O retinaculótomo de Paine.

foi dividido à altura de sua inserção no pisiforme. A fásia ventral do antebraço distal foi seccionada longitudinalmente com tesoura romba sob visualização direta para evitar a descompressão incompleta.

Métodos Estatísticos

O poder das amostras (poder e tamanho da amostra) foi calculado com base nas pontuações das técnicas no momento pré-operatório (► Tabela S1—material complementar, disponível apenas on-line). As possíveis diferenças entre as técnicas cirúrgicas foram determinadas por análise de variância para medidas repetidas. O momento das avaliações foi considerado um fator entre os grupos, uma vez que as variáveis foram mensuradas em 5 pontos distintos (pré-operatório, 2 semanas, 1 mês, e 3 e 6 meses após o procedimento). O objetivo do trabalho é comparar as duas técnicas em todos os cinco períodos de coleta de dados quanto a EGS e EEF. Como os dados são pareados, ou seja, o mesmo indivíduo é dado experimental e controle, utilizamos o teste de Wilcoxon.

Resultados

Dezoito pacientes foram diagnosticados com STC bilateral e, no total, 36 mãos foram submetidas à cirurgia. Quanto à primeira cirurgia, 11 pacientes escolheram a mão esquerda, enquanto 7 escolheram a mão direita. Como primeira

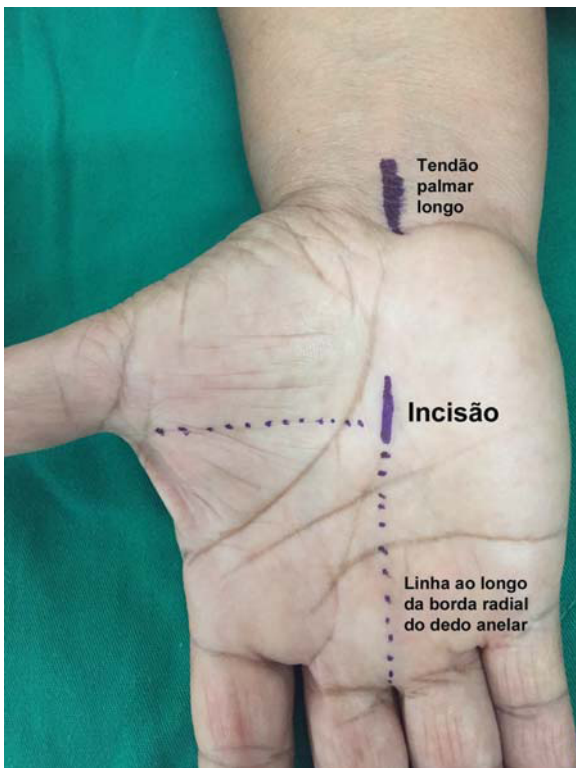


Fig. 1 Incisão longitudinal de 1,5 cm localizada ao longo da borda radial do dedo anelar e a 0,5 cm proximal à prega palmar média.

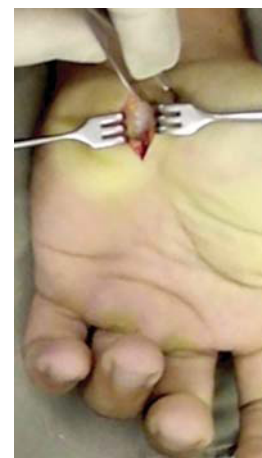

Fig. 3 Incisão palmar e ulnar de aproximadamente 4 cm para realizar a descompressão aberta.

Tabela 1 Idade e sexo dos pacientes, além de lado e técnica da primeira cirurgia

Pacientes	Sexo	Idade	Lado	Técnica cirúrgica
1	Feminino	60	Direito	Aberta
2	Feminino	50	Esquerdo	Retinaculótomo
3	Feminino	68	Esquerdo	Aberta
4	Masculino	82	Esquerdo	Retinaculótomo
5	Feminino	43	Direito	Aberta
6	Masculino	47	Esquerdo	Aberta
7	Feminino	43	Esquerdo	Retinaculótomo
8	Feminino	63	Direito	Aberta
9	Feminino	56	Esquerdo	Aberta
10	Feminino	60	Direito	Retinaculótomo
11	Feminino	36	Direito	Retinaculótomo
12	Feminino	62	Direito	Retinaculótomo
13	Feminino	52	Esquerdo	Retinaculótomo
14	Feminino	58	Esquerdo	Aberta
15	Feminino	40	Esquerdo	Retinaculótomo
16	Feminino	55	Esquerdo	Retinaculótomo
17	Masculino	56	Esquerdo	Aberta
18	Feminino	35	Direito	Aberta

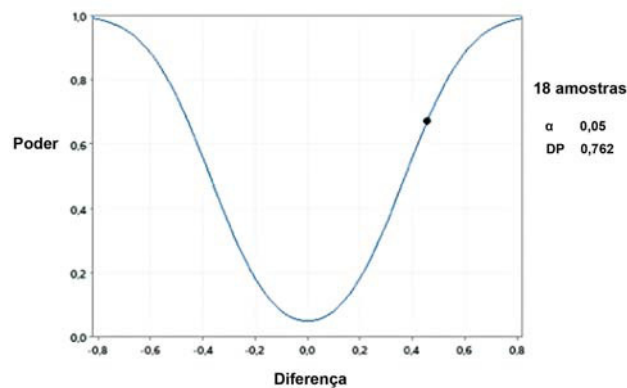
cirurgia, nove pacientes foram submetidos ao procedimento aberto com incisão palmar ulnar, enquanto nove foram submetidos à cirurgia com retinaculótomo de Paine e incisão palmar (► **Tabela 1**). O tempo médio entre o primeiro procedimento e o procedimento contralateral foi de 10 a 11 meses.

A amostra teve poder de 0,671 (67,1%) com 95% de confiança estatística. Este é um bom resultado tendo em vista o tamanho da amostra de 18 casos. A curva de poder foi incluída como Gráfico 1.

Não houve diferenças estatisticamente significativas entre as duas técnicas cirúrgicas em todos os momentos avaliados quanto a mensuração de força de preensão palmar, pinça lateral, pinça polpa-polpa e trípole (► **Tabela 2**).

A comparação das pontuações de dor quanto a EVA revelou a ausência de diferenças estatisticamente significativas entre as duas técnicas cirúrgicas em todos os tempos avaliados (► **Tabela 3**).

Quanto à EGS, houve diferenças estatisticamente significativas entre as duas técnicas cirúrgicas antes da cirurgia; as mãos submetidas à técnica de retináculo de Paine com incisão palmar apresentaram pontuação média significativamente maior ($p = 0,023$). As pontuações também foram diferentes no período pós-operatório; as mãos submetidas à cirurgia com retinaculótomo de Paine e incisão palmar apresentaram pontuações significativamente menores aos 3 meses (► **Tabela 4**). Em relação ao EEF, não houve diferenças estatisticamente significativas entre as duas técnicas cirúrgicas antes da cirurgia. No entanto, o retinaculótomo de Paine com incisão palmar produziu pontuações médias de funcionalidade significativamente menores do que a técnica

**Gráfico 1** Curva do poder da amostra.

aberta em 2 semanas, 3 meses e 6 meses depois do procedimento (► **Tabela 5**).

A diferença mínima clinicamente importante (MCID) foi calculada como a diferença de módulo entre as técnicas em cada momento, com análise descritiva e intervalo de confiança de 95% (► **Tabela 6**).

Discussão

Dormência e formigamento podem ser esporadicamente observados, sem necessariamente indicar um diagnóstico de STC.¹¹ Autores relatam que, na presença de evidências clínicas de STC, o diagnóstico pode ser realizado de forma precisa sem estudos eletrodiagnósticos,^{12,13} e descrevem uma importância exagerada dos achados de exames complementares em detrimento dos sintomas clínicos relatados pelos pacientes.^{14,15} Algumas vezes, na prática clínica, os pacientes relatam sintomas mais intensos na mão que apresenta compressão de menor gravidade nos estudos elétricos. Os achados de Hangeman et al.¹⁶ sugerem que os cirurgiões preferem oferecer descompressão de nervos periféricos a pacientes com eletrofisiologia confirmação diagnóstica pela eletroneuromiografia. Em nosso estudo, todos os pacientes foram submetidos a estudos elétricos para confirmação do diagnóstico de STC.

Padua et al.,¹⁷ ao acompanharem pacientes com STC unilateral, mostraram o desenvolvimento de sintomas contralaterais na maioria dos casos e observaram uma correlação positiva significativa entre a STC bilateral e duração dos sintomas, mas não com sua gravidade. Acreditamos que o motivo da consulta dos pacientes foi a gravidade dos sintomas. Embora possa ser considerado um viés de randomização, em nosso estudo, o paciente escolheu a mão mais sintomática para ser submetida à primeira cirurgia. Não realizamos cirurgia em ambas as mãos ao mesmo tempo. De modo geral, o paciente precisa de uma mão livre capaz de realizar as atividades de vida diária, principalmente a higiene pessoal. Nos quadros brandos, a melhora temporária dos sintomas contralaterais é comum após a cirurgia unilateral. Apenas indicamos a cirurgia para a mão contralateral em caso de retorno dos sintomas clínicos.

Tabela 2 Medidas de força de preensão palmar, pinça lateral, pinça polpa-polpa, e pinça tripode (em Kgf) em relação à técnica cirúrgica e ao momento de avaliação. Valores médios e desvio padrão entre parênteses

Momento	Preensão Palmar		Pinça Lateral		Pinça Polpa-Polpa		Pinça Tripode	
	Aberta	Retinaculótomo	Aberta	Retinaculótomo	Aberta	Retinaculótomo	Aberta	Retinaculótomo
Pré-operatório	19,42 (DP 7,93)	21,00 (DP 9,25)	4,47 (DP 1,93)	3,89 (DP 1,62)	6,53 (DP 2,35)	6,42 (DP 2,55)	5,61 (DP 2,40)	5,17 (DP 2,39)
2ª semana	8,67 (DP 6,02) ^a	10,13 (DP 6,61) ^a	3,11 (DP 1,53) ^a	3,27 (DP 1,41) ^a	3,73 (DP 1,74) ^a	4,20 (DP 1,99) ^a	3,40 (DP 1,59) ^a	3,87 (DP 1,55) ^a
1º mês	14,29 (DP 6,88) ^b	18,82 (DP 5,48) ^b	3,65 (DP 1,68) ^a	3,53 (DP 1,41) ^a	5,29 (DP 2,40) ^a	4,71 (DP 2,08) ^a	4,18 (DP 1,81) ^a	3,59 (DP 1,11) ^a
3º mês	16,62 (DP 6,93) ^b	18,38 (DP 5,57) ^b	4,14 (DP 1,83) ^{b,c}	4,38 (DP 1,72) ^{b,c}	5,74 (DP 2,44) ^{b,c}	6,06 (DP 1,77) ^{b,c}	4,68 (DP 2,16) ^{b,c}	4,79 (DP 1,60) ^{b,c}
6º mês	20,11 (DP 5,80) ^b	19,66 (DP 5,55) ^b	5,50 (DP 3,14) ^{a,b,c,d}	4,88 (DP 2,16) ^{a,b,c,d}	7,19 (DP 3,49) ^{a,b,c,d}	6,63 (DP 1,85) ^{a,b,c,d}	6,11 (DP 2,97) ^{b,c}	5,34 (DP 2,61) ^{b,c}

Abreviatura: DP, desvio padrão.
^adiferença estatística em comparação ao momento pré-operatório ($p < 0,05$).
^bdiferença estatística em comparação à 2ª semana ($p < 0,05$).
^cdiferença estatística em comparação ao 1º mês ($p < 0,05$).
^ddiferença estatística em comparação ao 3º mês ($p < 0,05$).

Tabela 3 Medidas da escala visual analógica de dor em relação à técnica cirúrgica e momento de avaliação. Valores médios e desvio padrão entre parênteses

Momento	Aberta	Retinaculótomo
Pré-operatório	6,39 (DP 2,89)	7,72 (DP 2,78)
2ª semana	4,29 (DP 3,02) ^a	3,43 (DP 3,01) ^a
1º mês	3,69 (DP 3,30) ^a	2,63 (DP 3,20) ^a
3º mês	2,29 (DP 3,02) ^{a,b}	1,76 (DP 2,61) ^{a,b}
6º mês	1,94 (DP 2,86) ^{a,b}	1,44 (DP 2,71) ^{a,b}

Abreviatura: DP, desvio padrão.
^aRepresenta a diferença estatística em comparação ao momento pré-operatório ($p < 0,05$).
^bdiferença estatística em comparação à 2ª semana e ao 1º mês ($p < 0,05$).

O tamanho da amostra do nosso estudo é menor do que a maioria dos ensaios clínicos randomizados que avaliam a cirurgia unilateral, mas é semelhante àqueles que realizam cirurgia bilateral com técnicas diferentes.¹⁸ O principal motivo para o pequeno tamanho da amostra é a dificuldade de convencer os pacientes a se submeterem a diferentes técnicas cirúrgicas em cada mão.

Os pacientes com STC têm mais conflito de decisão do que cirurgiões de mão. Um dos fatores associados ao maior conflito de decisão em pacientes com STC foi a menor confiança em atingir seus objetivos. É possível ajudar os pacientes dando informações sobre suas opções e auxiliá-los a entender seus valores e preferências.¹⁶ Em nossa pesquisa, após informações detalhadas, os pacientes tomaram a decisão e escolheram a primeira técnica cirúrgica

A dor é definida como uma experiência sensorial e emocional desagradável associada a um dano tecidual real ou possível; é genuinamente pessoal e subjetiva e diferentes pessoas podem responder de forma diferente ao mesmo estímulo.¹⁹ Essa subjetividade também pode ser estendida à intensidade percebida dos sintomas. Para reduzir essa subjetividade, utilizamos a comparação intraindividual. Em nosso estudo, cada paciente foi submetido a tratamento cirúrgico bilateral do túnel do carpo com técnica diferente em cada mão e foi avaliado nos períodos pré e pós-operatório. Obviamente, tal comparação é limitada a pesquisas clínicas e de difícil aplicação. Ao fazer uma comparação intraindividual entre as técnicas aberta e endoscópica, Fernandes et al. avaliaram 15 pacientes (30 mãos) e não observaram diferenças entre os procedimentos quanto aos resultados de EGS, EEF, EVA e força de preensão palmar e digital.⁸

Os resultados do tratamento cirúrgico do túnel do carpo são comumente avaliados pela intensidade da dor, sensibilidade, força de preensão, pontuações EGS e EEF, taxas de complicações e tempo necessário para retorno ao trabalho.^{20,21}

Uma avaliação independente dos itens do BCTQ mostra que maiores pontuações na escala de gravidade dos sintomas estão relacionadas a sintomas residuais e maiores pontuações na escala de estado funcional estão relacionadas a dificuldades de

Tabela 4 Pontuações da escala de gravidade dos sintomas no BQCT em relação à técnica cirúrgica e ao tempo de avaliação. Valores médios e desvio padrão entre parênteses

Momento	Aberta	Retinaculótomo	Valores de <i>p</i>
Pré-operatório	37,11 (DP 8,38)	41,33 (DP 8,15)*	*estatisticamente diferente de aberto ($p < 0,05$)
2ª semana	22,57 (DP 9,61)	18,36 (DP 8,12)*	*estatisticamente diferente de aberto ($p < 0,05$)
1º mês	21,81 (DP 11,57)	16,38 (DP 4,99)	
3º mês	18,47 (DP 8,49)	15,12 (DP 7,51)*	*estatisticamente diferente de aberto ($p < 0,05$)
6º mês	18,13 (DP 10,93)	14,87 (DP 7,82)	

Abreviatura: DP, desvio padrão.

Tabela 5 Pontuações no questionário de túnel do carpo de Boston do estado funcional da mão em relação à técnica cirúrgica e ao tempo de avaliação. Valores médios e desvio padrão entre parênteses

Momento	Aberta	Retinaculótomo	Valor de <i>p</i>
Pré-operatório	24,67 (DP 9,15)	26,00 (DP 7,21)	
2ª semana	24,21 (DP 10,89)	18,71 (DP 7,94)*	*estatisticamente diferente de aberto ($p < 0,05$)
1º mês	19,31 (DP 7,98)	15,31 (DP 5,19)	
3º mês	16,29 (DP 9,06)	13,24 (DP 7,67)*	*estatisticamente diferente de aberto ($p < 0,05$)
6º mês	13,87 (DP 7,46)	10,80 (DP 5,31)*	*estatisticamente diferente de aberto ($p < 0,05$)

Abreviatura: DP, desvio padrão.

Tabela 6 A diferença no módulo das pontuações da escala de gravidade dos sintomas e do estado funcional entre as técnicas cirúrgicas em cada momento

	EGS			EEF		
	Média	Desvio padrão	IC	Média	Desvio padrão	IC
Pré-operatório	0,565	0,434	0,200	0,542	0,452	0,209
2ª semana	0,842	0,851	0,431	1,108	1,252	0,633
1º mês	0,885	0,888	0,449	0,882	0,907	0,431
3º mês	0,422	0,415	0,197	0,559	0,500	0,238
6º mês	0,455	0,537	0,272	0,467	0,512	0,259

Abreviaturas: EEF, escala do estado funcional; EGS, escala de gravidade dos sintomas; IC, Intervalo de confiança de 95%.

função da mão; portanto, quanto maior a pontuação, maior a gravidade dos sintomas e o grau de deficiência.¹⁰

A diferença mínima clinicamente importante (MCID) é a menor diferença na pontuação de um instrumento de resultado que os pacientes percebem como importante. Kim et al. observaram que, 3 meses após a cirurgia, uma diferença de 1,14 ponto em EGS e 0,74 ponto em EEF indicaram um limiar de satisfação clinicamente relevante.²² Ozyürekoglu et al.²³ calcularam que a MCID na pontuação de EGS após a injeção de corticosteroide no túnel do carpo foi de 1,04. Em pacientes não diabéticos, Ozer et al.²⁴ obtiveram MCID de 0,8 e 1,6 pontos em 3 e 6 meses, respectivamente, em relação a EGS e MCID de 1,25 pontos em 3 meses e 1,45 pontos em 6 meses em relação a EEF. De Kleermaeker et al.²⁵ acreditam que não há consenso sobre a MCID no BCTQ e que a MCID deve ser calculada individualmente a partir das pontuações de EGS e EEF, pois os pacientes que apresentam mais sintomas exigem

mais melhoras para notar uma diferença clinicamente importante. Schrier et al.²⁶ estudaram a MCID em pacientes submetidos à liberação unilateral do túnel do carpo e descobriram que a MCID relativa ideal para pacientes que receberam injeções foi de fato menor do que a do grupo cirúrgico em 0,30, o que foi associado a uma sensibilidade de 85% e uma especificidade de 77%. Em nosso estudo, calculamos a diferença em módulo; as pontuações médias de EGS do grupo submetido ao procedimento com retinaculótomo de Paine foram menores que 0,8 ponto na 2ª semana e no 1º mês após a cirurgia e as pontuações médias de EEF desse grupo foram menores que 1,2 pontos na 2ª semana.

Muitas vezes, em estudos cirúrgicos, a intervenção realizada por um cirurgião não é necessariamente idêntica à realizada por outro cirurgião. Ou seja, por mais reprodutível que seja, a técnica não é idêntica. As técnicas cirúrgicas dependem de uma curva de aprendizado que pode variar

para cada procedimento e cada profissional. Essa é uma das razões pelas quais os resultados de uma mesma técnica cirúrgica podem não ser exatamente iguais quando realizados por diferentes cirurgiões. Isso não implica em falhas metodológicas ou efeito do acaso, mas sim o fato de que as intervenções não são as mesmas.²⁷ Em nossa pesquisa, os procedimentos cirúrgicos foram realizados por residentes de ortopedia ou por residentes de cirurgia da mão, sempre com supervisão direta de um cirurgião de mão experiente.

A maioria dos pacientes tem bom resultado com a descompressão aberta do túnel do carpo, mas há uma pequena incidência de resultados insatisfatórios, geralmente relacionados à sensibilidade da cicatriz ou dor residual no punho.²⁸ O mecanismo dessa dor residual não é claro, mas pode ser decorrente de pequenos neuromas formados pela incisão no espaço intertênar. Apesar da vantagem da incisão ulnar evitar a incisão sobre o trajeto do nervo, ela é situada na região intertênar.

Acreditamos que há poucos estudos clínicos randomizados comparando a cirurgia aberta com o retinaculótomo de Paine. Esse instrumento foi descrito para ser usado por meio de uma incisão no punho para secção do ligamento do túnel do carpo (LTC) à medida em que passa para a palma. Segundo Paine e Polyzoids,²⁹ 90% dos pacientes obtiveram resultados muito satisfatórios. O motivo mais comum de insucesso foi a divisão incompleta da porção distal do LTC. Pignataro et al.³⁰ estudaram o uso do retinaculótomo de Paine por incisão palmar em cadáveres e obtiveram a descompressão do túnel em todas as mãos sem lesão vascular ou nervosa.

Estudos anteriores com o retinaculótomo de Paine demonstraram excelentes resultados clínicos^{3,20} que foram mantidos por pelo menos 86 meses após a cirurgia.³

Conclusão

Considerando a subjetividade das pontuações do BCTQ, as mãos submetidas à cirurgia com retinaculo de Paine e incisão palmar apresentaram pontuações significativamente menores na EGS 3 meses após o procedimento e pontuações menores na EEF em 2 semanas, e aos 3 e 6 meses após a cirurgia. Em um estudo de diferença de módulo, o grupo operado com retinaculótomo de Paine apresentou pontuações médias de EGS na 2ª semana e no 1º mês e de EEF na 2ª semana inferiores a 0,8 e 1,2 pontos, respectivamente, em comparação ao grupo submetido à cirurgia aberta.

Suporte Financeiro

Esta pesquisa não recebeu nenhuma concessão específica de nenhuma agência de financiamento nos setores públicos, comerciais ou sem fins lucrativos.

Conflito de Interesse

Os autores declararam não haver potenciais conflitos de interesse em relação à pesquisa, autoria e/ou publicação deste artigo.

Referências

- Sayegh ET, Strauch RJ. Open versus endoscopic carpal tunnel release: a meta-analysis of randomized controlled trials. *Clin Orthop Relat Res* 2015;473(03):1120-1132
- Saw NL, Jones S, Shepstone L, Meyer M, Chapman PG, Logan AM. Early outcome and cost-effectiveness of endoscopic versus open carpal tunnel release: a randomized prospective trial. *J Hand Surg Br* 2003;28(05):444-449
- Fernandes CH, Nakachima LR, Hirakawa CK, Gomes Dos Santos JB, Faloppa F. Carpal tunnel release using the Paine retinaculotome inserted through a palmar incision. *Hand (N Y)* 2014;9(01):48-51
- Yüçetaş SC, Yildirim A. Comparative results of standard open and mini open, KnifeLight instrument-assisted carpal tunnel release. *J Neurol Surg A Cent Eur Neurosurg* 2013;74(06):393-399
- Galbiatti J, Komatsu S, Faloppa F, Albertoni WM, Silva SEA. Via de acesso ulnar na síndrome do túnel do carpo. *Rev Bras Ortop* 1981;26(11/12):389-394
- Rab M, Grünbeck M, Beck H, et al. Intra-individual comparison between open and 2-portal endoscopic release in clinically matched bilateral carpal tunnel syndrome. *J Plast Reconstr Aesthet Surg* 2006;59(07):730-736
- Michelotti B, Romanowsky D, Hauck RM. Prospective, randomized evaluation of endoscopic versus open carpal tunnel release in bilateral carpal tunnel syndrome: an interim analysis. *Ann Plast Surg* 2014;73(Suppl 2):S157-S160
- Fernandes CH, Meirelles LM, Fernandes M, Nakachima LR, Santos JBGD, Faloppa F. Intra-individual evaluation of results between open and endoscopic release in bilateral carpal tunnel syndrome. *Rev Bras Ortop* 2018;53(06):696-702
- Keith MW, Masear V, Chung KC, et al. American Academy of Orthopaedic Surgeons Clinical Practice Guideline on diagnosis of carpal tunnel syndrome. *J Bone Joint Surg Am* 2009;91(10):2478-2479
- Okamura A, Meirelles LM, Fernandes CH, Raduan Neto J, Dos Santos JB, Faloppa F. Evaluation of patients with carpal tunnel syndrome treated by endoscopic technique. *Acta Ortop Bras* 2014;22(01):29-33
- Atroshi I, Gummesson C, Johnsson R, Ornstein E, Ranstam J, Rosén I. Prevalence of carpal tunnel syndrome in a general population. *JAMA* 1999;282(02):153-158
- D'Auria JL, Montanez A, Toirac A, Goitz RJ, Fowler JR. Accuracy of Surgeon Diagnosis in Predicting Carpal Tunnel Syndrome. *Hand (N Y)* 2021;16(02):179-182
- Fernandes CH, Moreira SR, Miyamoto Meirelles L, Gomes Dos Santos JB, Faloppa F, Albertoni WM. Linburg-Comstock anomaly: A comparison of the prevalence in women with and without clinical carpal tunnel syndrome. *Hand Surg Rehabil* 2021;40(01):64-68
- Meirelles LM, Fernandes CH, Ejnisman B, Cohen M, Gomes Dos Santos JB, Albertoni WM. The prevalence of carpal tunnel syndrome in adapted Sports athletes based on clinical diagnostic. *Orthop Traumatol Surg Res* 2020;106(04):751-756
- Meirelles LM, Fernandes CH, Ejnisman B, Cohen M, Dos Santos JBG, Faloppa F. Changing Concepts for the Diagnosis of Carpal Tunnel Syndrome in Powerlifting Athletes with Disabilities. *Rev Bras Ortop (Sao Paulo)* 2020;55(06):755-758
- Hageman MG, Bossen JK, Neuhaus V, Mudgal CS, Ring DScience of Variation Group. Assessment of Decisional Conflict about the Treatment of carpal tunnel syndrome, Comparing Patients and Physicians. *Arch Bone Jt Surg* 2016;4(02):150-155
- Padua L, Padua R, Nazzaro M, Tonali P. Incidence of bilateral symptoms in carpal tunnel syndrome. *J Hand Surg [Br]* 1998;23(05):603-606
- Hu K, Zhang T, Xu W. Intraindividual comparison between open and endoscopic release in bilateral carpal tunnel syndrome: a meta-analysis of randomized controlled trials. *Brain Behav* 2016;6(03):e00439

- 19 Tursky B, Jamner LD, Friedman R. The pain perception profile: A psychophysical approach to the assessment of pain report. *Behav Ther* 1982;13:376-394
- 20 Meirelles LM, dos Santos JBG, dos Santos LL, et al. Evaluation of Boston Questionnaire applied at late postoperative period of carpal tunnel syndrome operated with the Paine retinaculotome through palmar port. *Acta Ortop Bras* 2006;14:126-132
- 21 Fernandes CH, Lopes EJ, Meirelles LM, dos Santos JBG, Faloppa F, Albertoni WM. Carpal tunnel release surgery in patients with and without Limburg-Comstock anomaly. *Hand Surg Rehab* 2021;40(06):777-781
- 22 Kim JK, Jeon SH. Minimal clinically important differences in the Carpal Tunnel Questionnaire after carpal tunnel release. *J Hand Surg Eur Vol* 2013;38(01):75-79
- 23 Ozyüreköglü T, McCabe SJ, Goldsmith LJ, LaJoie AS. The minimal clinically important difference of the Carpal Tunnel Syndrome Symptom Severity Scale. *J Hand Surg Am* 2006;31(05):733-738, discussion 739-740
- 24 Ozer K, Malay S, Toker S, Chung KC. Minimal clinically important difference of carpal tunnel release in diabetic and nondiabetic patients. *Plast Reconstr Surg* 2013;131(06):1279-1285
- 25 De Kleermaeker FGCM, Boogaarts HD, Meulstee J, Verhagen WIM. Minimal clinically important difference for the Boston Carpal Tunnel Questionnaire: new insights and review of literature. *J Hand Surg Eur Vol* 2019;44(03):283-289
- 26 Schrier VJ, Gelfman R, Amadio PC. Minimal clinically important difference is lower for carpal tunnel syndrome patients undergoing injection versus surgery. *J Hand Surg Eur Vol* 2020;45(01):90-92
- 27 Demange MK, Fregni F. Limits to clinical trials in surgical areas. *Clinics (São Paulo)* 2011;66(01):159-161
- 28 Nancollas MP, Peimer CA, Wheeler DR, Sherwin FS. Long-term results of carpal tunnel release. *J Hand Surg Br* 1995;20(04):470-474
- 29 Paine KW, Polyzoidis KS. Carpal tunnel syndrome. Decompression using the Paine retinaculotome. *J Neurosurg* 1983;59(06):1031-1036
- 30 Pignataro MB, Ruschel PH, Folberg CR, Carneiro RS. Técnica de liberação do túnel do carpo com miniincisão palmar e uso do retinaculótomo: estudo em cadáveres. *Rev Bras Ortop* 1998;33(03):190-194