



A Influência dos nódulos de Schmorl no equilíbrio sagital de adultos jovens

The Influence of Schmorl Nodes in Spinal Sagittal Balance in Young Adults

Joana Gomes da Silva^{1,2*}  Mário Baptista^{1*}  Bruno Direito-Santos^{1,3,4,5}  Pedro Varanda^{1,3,4,5} 
Rui M. Duarte^{1,3,4,5} 

¹ Departamento de Cirurgia Ortopédica e Traumatologia, Hospital de Braga, Braga, Portugal

² Unidade Local de Saúde do Nordeste, Centro de Saúde Mirandela II, Mirandela, Portugal

³ Escola de Medicina, Universidade do Minho, Braga, Portugal

⁴ Instituto de Investigação em Ciências da Vida e Saúde, Escola de Medicina, Universidade do Minho, Braga, Portugal

⁵ ICVS/3B's, ALaboratório Associado do Governo Português, Braga/Guimarães, Portugal

Endereço para correspondência Rui M. Duarte, MD, Sete Fontes – São Victor, 4710-243, Braga, Portugal
(e-mail: ruimfduarte@med.uminho.pt).

Rev Bras Ortop 2022;57(5):815–820.

Resumo

Objetivos O presente estudo tem como objetivo caracterizar o equilíbrio sagital (SB, na sigla em inglês) espinhal em adultos jovens com nódulos de Schmorl (NS).

Métodos Este é um estudo transversal de uma amostra composta por 47 adultos jovens. Ressonância magnética (RM) lombar foi usada para separar os pacientes em um grupo com NS e um grupo controle. Radiografias da coluna vertebral em pé foram usadas para comparar os parâmetros espinopélvicos do SB entre os grupos: eixo vertical sagital, cifose torácica, lordose lombar (LL), incidência pélvica (PI, na sigla em inglês), inclinação pélvica (PT, na sigla em inglês) e inclinação sacral (SS, na sigla em inglês).

Resultados Os valores de LL e SS foram significativamente menores nos pacientes com NS em comparação com o grupo controle (54,5° versus 64,3°; 36,2° versus 41,4°, respectivamente). Não foram observadas diferenças significativas nos demais parâmetros. Os dois grupos apresentaram correlações significativas entre LL e SS, PI e PT e PI e SS.

Conclusões Adultos jovens com NS apresentam modificações associadas ao SB, principalmente valores menores de LL e SS, em comparação com o grupo controle. Este perfil mais plano assemelha-se ao observado em pacientes com lombalgia e

Palavras-chave

- ▶ lordose
- ▶ vértebras lombares
- ▶ fusão vertebral
- ▶ adulto jovem

Estudo desenvolvido no Hospital de Braga, Braga, Portugal.

*Joana Gomes da Silva e Mário Baptista contribuíram igualmente neste artigo.

recebido

29 de Novembro de 2021

aceito

20 de Janeiro de 2022

Publicado on-line

Julho 22, 2022

DOI <https://doi.org/10.1055/s-0042-1744501>

10.1055/s-0042-1744501.

ISSN 0102-3616.

© 2022. Sociedade Brasileira de Ortopedia e Traumatologia. All rights reserved.

This is an open access article published by Thieme under the terms of the Creative Commons Attribution-NonDerivative-NonCommercial-License, permitting copying and reproduction so long as the original work is given appropriate credit. Contents may not be used for commercial purposes, or adapted, remixed, transformed or built upon. (<https://creativecommons.org/licenses/by-nc-nd/4.0/>)

Thieme Revinter Publicações Ltda., Rua do Matoso 170, Rio de Janeiro, RJ, CEP 20270-135, Brazil

Abstract**Keywords**

- ▶ lordosis
- ▶ lumbar vertebrae
- ▶ spinal fusion
- ▶ young adult

patologia discal em estágio inicial. Acreditamos que o NS seja um achado clínico relevante que deve levar ao estudo do SB de um paciente por poder revelar variações associadas aos primeiros estágios de degeneração discal.

Nível de Evidência III

Objectives The present study aims to characterize the spinal balance (SB) in young adults with Schmorl nodes (SN).

Methods A cross-sectional study was conducted on a sample of 47 young adults. Lumbar magnetic resonance imaging (MRI) was used to divide the patients into an SN group and a control group. Standing full spine radiographs were used to compare the spinopelvic SB parameters between groups: sagittal vertical axis, thoracic kyphosis, lumbar lordosis (LL), pelvic incidence (PI), pelvic tilt (PT), and sacral slope (SS).

Results The LL and SS values were significantly lower in patients with SN when compared with the control group (54.5° versus 64.3°; 36.2° versus 41.4°, respectively). No significant differences were observed for the other parameters. Significant correlations were found in both groups between LL and SS; PI and PT; and PI and SS.

Conclusions Young adults with SN have associated SB modifications, particularly lower LL and SS values, when compared with a control group. This flatter profile resembles that observed in patients with lower back pain and early disc pathology. We believe that SNs are relevant clinical findings that should prompt the study of the SB of a patient, as it may uncover variations associated with early disc degeneration.

Level of Evidence III**Introdução**

A capacidade de manter a postura ereta é o resultado do bom equilíbrio articular do complexo espinopélvico.^{1,2} O equilíbrio sagital (SB, na sigla em inglês) descreve estas características morfológicas e posicionais da coluna e da pelve no plano sagital.^{2,3} Diversos parâmetros do SB interagem entre si de forma bem estudada e previsível.^{1,4-6} A incidência pélvica (PI, na sigla em inglês), sendo estática e específica para cada indivíduo, é considerada um parâmetro fundamental na determinação da forma da coluna lombotorácica.⁷⁻⁹ Valores menores de PI tendem a levar à redução tanto da lordose lombar quanto da cifose torácica (e vice-versa). No entanto, a pelve também permite o ajuste posicional. Com a coluna rígida, o único mecanismo para correção do desequilíbrio sagital é a rotação da pelve em retroversão ou anteverção. Os dois parâmetros pélvicos posicionais, inclinação sacral (SS, na sigla em inglês) e inclinação pélvica (PT, na sigla em inglês), têm uma relação aritmética com a PI por meio da equação $PI = PT + SS$.^{1,6} Assim, a retroversão pélvica máxima ($SS = 0$ e $PT = PI$) é limitada pelo valor de PI. Diversas patologias e variações anatômicas podem provocar o desequilíbrio sagital da coluna vertebral; por outro lado, a desregulação do SB é considerada uma importante causa de lombalgia e um importante fator mecânico na progressão degenerativa.^{1,10,11}

Os nódulos de Schmorl (NS), descritos pela primeira vez em 1927, são a herniação do núcleo pulposo no osso subcondral da placa terminal vertebral.¹² As taxas de prevalên-

cia na literatura são muito variáveis, de 3,8 a 77%.¹³⁻¹⁷ Os NSs predominam em homens e apresentam alta hereditariedade; com frequência, acometem a coluna torácica inferior e a lombar superior.^{12,15,18,19} Sua fisiopatologia ainda é incerta e estas lesões são geralmente consideradas achados incidentais e idiopáticos na prática clínica. Acreditava-se que esta hérnia ocorria durante a ossificação osteocondral.^{12,17} Desde então, várias outras etiologias foram propostas, inclusive traumática, congênita, do desenvolvimento, metabólica e genética.^{14,17,20,21} A formação de NSs também tem sido associada ao tabagismo e a doenças vasculares.²² Recentemente, Plomp et al.¹⁴ mostraram uma correlação entre NSs e a morfologia vertebral.^{14,21} Estes autores observaram que corpos vertebrais maiores e mais circulares, com pedículos mais curtos, parecem aumentar o risco de hérnia de disco na placa terminal vertebral.

Embora os NSs tivessem pouca relevância clínica no passado, estas lesões têm estado em foco na literatura recente. Diversos relatos e estudos associaram o NS a lombalgia, degeneração discal, alterações de Modic, fenômeno do disco a vácuo e maior risco de fraturas vertebrais.^{16,19,22-24} Até onde sabemos, a relação entre NSs e SB ainda não foi explorada e pareceu imperativo compreender as características e correlações do SB em adultos jovens com NSs. Assim, o presente estudo tem como objetivo caracterizar e comparar o equilíbrio espinopélvico sagital de uma amostra de adultos jovens com NS com um grupo controle para evidenciar possíveis alterações e promover a investigação científica sobre o assunto.

Materiais e Métodos

Este é um estudo transversal com 47 adultos jovens. Pacientes entre 18 e 45 anos que necessitaram de uma consulta com um cirurgião ortopédico da coluna por dor lombar e foram submetidos a uma ressonância magnética (RM) lombar e a radiografias de coluna completa em pé, de 2012 a 2016, foram incluídos de forma consecutiva. Indivíduos com histórico de doença degenerativa, traumatismo, infecção e tumor na coluna, cirurgia espinhal prévia, deformidades congênitas estruturais e patologia do quadril foram excluídos do estudo.

Os dados foram adquiridos retrospectivamente a partir dos prontuários médicos do paciente. Informações sobre idade, altura, peso e índice de massa corporal (IMC) foram obtidas. Todos os dados radiológicos foram avaliados às cegas. As RMs foram avaliadas por dois observadores e as discrepâncias foram resolvidas por consenso. As medidas radiográficas foram determinadas duas vezes por um autor e o valor médio foi utilizado. A presença de NS foi avaliada na RM sagital ponderada em T2 (►Fig. 1). Os pacientes foram divididos em um grupo de estudo com NS presente à RM ($n = 21$) e um grupo controle ($n = 26$). As medidas radiográficas foram realizadas em radiografias completas de coluna em perfil em pé de ambos os grupos, adquiridas de acordo com o protocolo regular. Os seguintes parâmetros espinhais e pélvicos foram analisados (►Fig. 1):

- *Eixo vertical sagital* (SVA, na sigla em inglês), definido como o deslocamento horizontal do canto posterosuperior S1 até a linha vertical que passa pelo centro do corpo vertebral de C7, em milímetros.
- *Cifose torácica* (TK, na sigla em inglês), definida como o ângulo entre a placa terminal superior de T4 e a placa terminal inferior de T12.
- *Lordose lombar* (LL), definida como o ângulo entre a placa terminal superior de L1 e a placa terminal superior de S1.

- *Incidência pélvica* (PI, na sigla em inglês), definida como o ângulo entre a linha perpendicular à placa terminal sacral e a linha que une seu ponto médio ao eixo da cabeça do fêmur.

- *Inclinação pélvica* (PT, na sigla em inglês), definida como o ângulo entre a linha que liga o ponto médio da placa sacral ao eixo da cabeça do fêmur e o plano vertical.

- *Inclinação sacral* (SS), definida como o ângulo entre a placa terminal sacral e o plano horizontal.

Os parâmetros de SB foram medidos com o software Surgimap (Nemaris Inc., Nova York, NY, EUA). A análise estatística foi realizada com o IBM SPSS Statistics for Windows, versão 22.0 (IBM Corp., Armonk, NY, EUA). Testes paramétricos (testes *t* de Student para amostras independentes) compararam as variáveis da escala paramétrica dos dois grupos. O coeficiente de correlação de Pearson determinou a força da relação linear entre as variáveis da escala paramétrica. O nível de significância para todos os testes estatísticos foi estabelecido em $p < 0,05$. A confidencialidade dos dados foi assegurada por seu acesso apenas pelos investigadores principais. O Comitê de Ética institucional aprovou a realização do presente estudo. No presente estudo, a obtenção de consentimento livre e esclarecido não foi necessária.

Resultados

No total, 47 pacientes foram incluídos no estudo, sendo 72,3% do sexo feminino ($n = 34$). A média de idade foi de 28,2 anos e a do IMC foi de 22,9 kg/m². Os grupos não apresentaram diferenças significativas de gênero, idade ou IMC (►Tabela 1).

Em relação aos parâmetros de SB medidos, o ângulo médio de LL foi de 54,5° no grupo NS e de 64,3° no grupo controle ($p < 0,001$); a SS média foi de 36,2° no grupo NS e de 41,4° no grupo controle ($p = 0,016$) (►Tabela 2). Não houve diferenças significativas entre os grupos nas medidas de SVA, TK, PI ou PT (►Fig. 2).

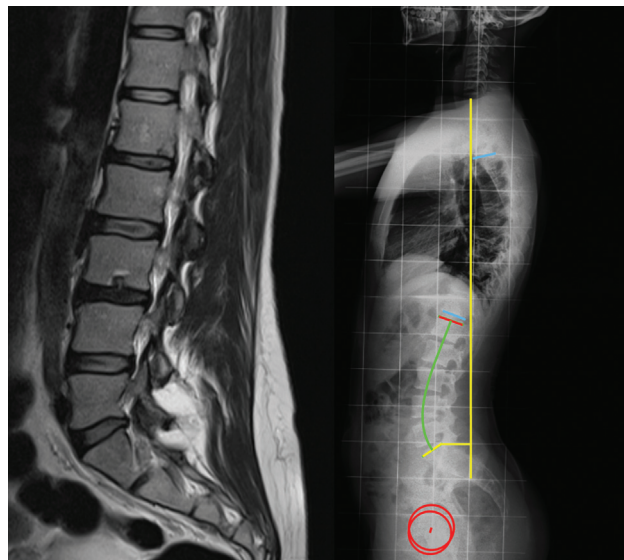


Fig. 1 Exemplo de paciente com nódulos de Schmorl à ressonância magnética (esquerda); medida dos parâmetros da coluna vertebral e pélvica em uma radiografia lateral da coluna vertebral em pé (direita).

Tabela 1 Comparação de dados demográficos entre grupos

	Grupo NS (n = 21)	Grupo controle (n = 26)	valor-p
Idade (anos)*	28,1 (6,7)	28,3 (7,7)	0,935
IMC (kg/m ²)*	21,8 (7,1)	23,8 (3,7)	0,332
Gênero (feminino)	66,7% (n = 14)	76,9% (n = 20)	0,435

Abreviações: IMC, índice de massa corporal; DP, desvio padrão; NS, nódulos de Schmorl.

*Média (DP) para idade e IMC.

Tabela 2 Comparação de parâmetros de equilíbrio sagital entre grupos

Medida	Grupo NS	Grupo controle	valor-p
SVA	- 33,1° (28,3)	- 40,3° (24,1)	0,363
TK	25,3° (11,3)	32,6° (6,1)	0,096
LL	54,5° (8,2)	64,3° (8,2)	< 0,001
PI	46,5° (12,5)	51,4° (9,1)	0,143
PT	11,9° (7,1)	10,0° (5,5)	0,335
SS	36,2° (7,7)	41,4° (6,1)	0,016

Abreviações: LL, Lordose lombar; PI, incidência pélvica; PT, inclinação pélvica; DP, desvio padrão; NS, nódulos de Schmorl; SS, inclinação sacral; SVA, eixo vertical sagital; TK, cifose torácica.

Os valores de média (DP) de todos os parâmetros são em graus.

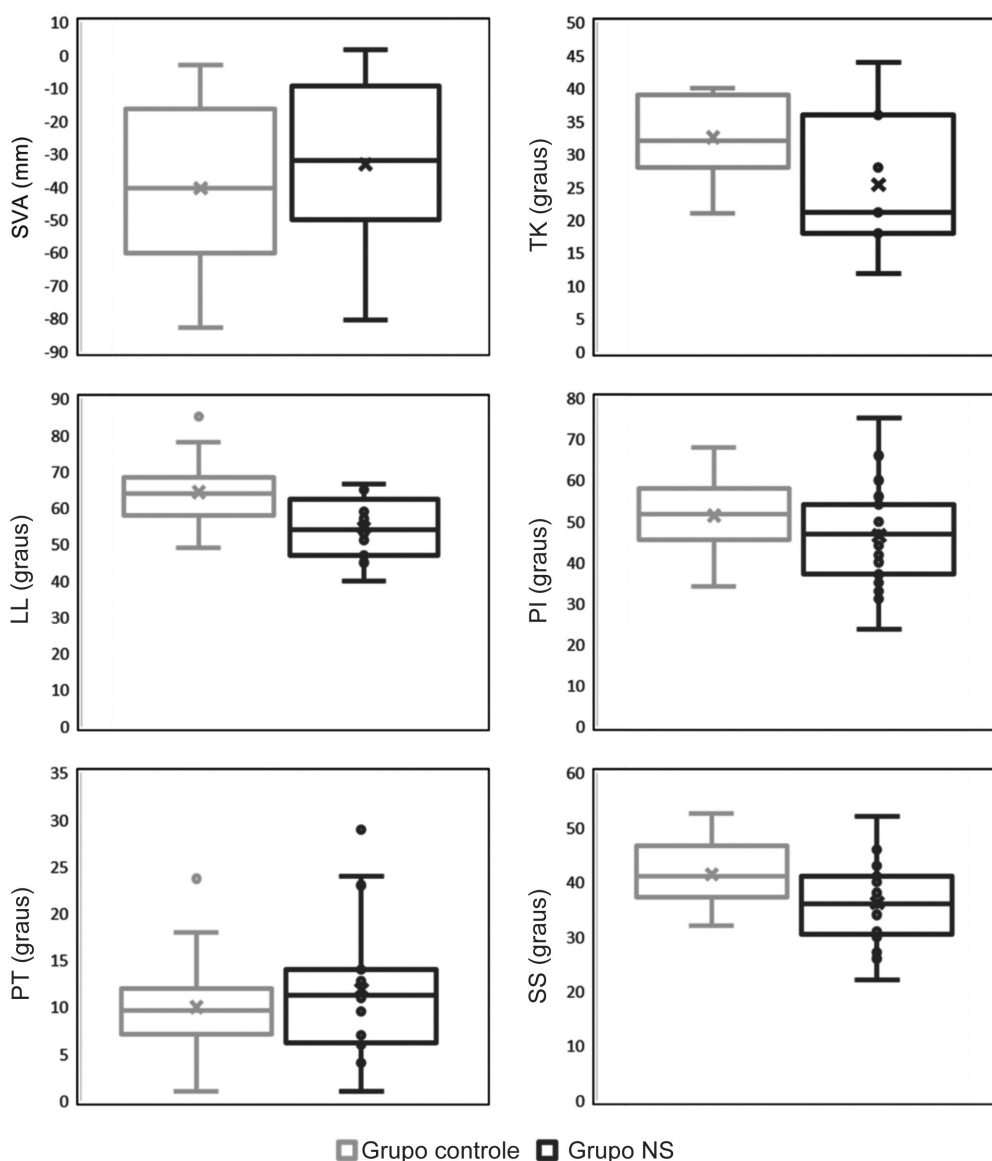


Fig. 2 Representação dos parâmetros de equilíbrio sagital no grupo controle e no grupo com nódulos de Schmorl (NS). A lordose lombar e a inclinação sacral foram significativamente diferentes entre os grupos. SVA, Eixo vertical sagital; TK, cifose torácica; LL, lordose lombar; PI, incidência pélvica; PT, inclinação pélvica; SS, inclinação sacral.

O grupo controle e o grupo NS apresentaram correlações positivas significativas e moderadas a fortes entre LL e SS ($r=0,707$ e $r=0,540$, respectivamente), PI e PT ($r=0,744$ e $r=0,812$, respectivamente) e PI e SS ($r=0,812$ e $r=0,672$, respectivamente). O grupo NS também apresentou correlações positivas significativas entre os ângulos de SVA e TK ($r=0,756$), SVA e LL ($r=0,769$), TK e LL ($r=0,896$) e LL e PI ($r=0,380$).

Discussão

No presente estudo, LL e SS foram significativamente menores em pacientes com NS. Este achado revela que a coluna destes pacientes é mais plana e que sua pelve é mais vertical. Estas características mostram uma tendência para o perfil sagital descrito em pacientes com lombalgia, hérnia de disco e degeneração discal – uma coluna mais reta com diminuição tanto da LL quanto da SS (costas planas).^{1,6,11,25} Embora as alterações de SB encontradas tenham sido menores (9,8° em LL e 5,2° em SS), elas podem ser as primeiras anomalias e ter maior impacto clínico posteriormente.

Os dois grupos apresentaram fortes correlações positivas em PI-PT e PI-SS, concordando com a equação de $PI = PT + SS$.^{1,6} Além disso, os dois grupos apresentaram correlação de LL-SS, um achado bem descrito na literatura.⁶ Alguns parâmetros foram significativamente correlacionados apenas no grupo NS: SVA-TK, SVA-LL, TK-LL e LL-PI. As fortes associações entre estes parâmetros indicam que o perfil sagital identificado é de fato característico de todo o grupo NS. No entanto, o SVA não diferiu de forma significativa entre os dois grupos, sugerindo que todos conseguiram manter a coluna bem equilibrada por meio de mecanismos compensatórios.

Nosso delineamento experimental não permite suposições sobre a relação causal entre SB e NS. Embora o NS possa ter etiologia multifatorial, acredita-se que seu desenvolvimento seja precoce, durante a ossificação osteocondral, e frequente em indivíduos com coluna vertebral saudável e bem equilibrada.^{13,17,19} Barrey et al.¹¹ mostraram que pacientes mais jovens com lesão discal apresentaram menores valores de PI, presumindo que o SB influencia o desenvolvimento de hérnia ou a degeneração discal. Como a PI não teve diferenças significativas entre os dois grupos na nossa amostra, é possível que NS afete o SB e não o contrário.

Vários estudos relatam uma associação entre NS e patologia de disco. Embora deva haver etiologias compartilhadas em relação à doença discal, a resultante horizontalização dos discos intervertebrais aumenta a carga mecânica e a pressão sobre o disco, o que pode aumentar o risco de degeneração discal precoce.^{1,6,11} Assim, acreditamos que as alterações de SB observadas no grupo NS podem explicar parcialmente a ligação entre NS e a patologia discal.

A principal limitação do presente estudo é o pequeno tamanho da amostra (devido aos rigorosos critérios de inclusão e exclusão). Apesar da ausência de diferenças de gênero estatisticamente significativas entre os grupos, o aumento da prevalência de pacientes do sexo feminino no grupo controle pode ser um viés para as medidas de equilíbrio sagital. Também não foi avaliada a influência do número

ou da localização dos NSs. Além disso, nossa amostra foi composta por pacientes sintomáticos (o que poderia introduzir um viés) e, como os dados basais coletados eram limitados, outros possíveis fatores associados à doença do disco (como tabagismo, trabalho intenso ou fragilidade óssea) não foram considerados.

Conclusões

O estudo do SB é uma importante ferramenta para entender o comportamento mecânico da coluna e a fisiopatologia de diversas doenças da coluna. Neste estudo, os pacientes com NS apresentaram um perfil particular de SB, caracterizado por diminuição da lordose lombar e inclinação sacral em comparação ao grupo controle. Nossos resultados mostram que os NS podem ser achados clínicos relevantes, que podem sinalizar o risco de variações do SB associadas à degeneração discal precoce; logo, sua presença deve desencadear uma avaliação do SB. Mais estudos são necessários para compreender plenamente as relações entre NS e SB, assim como o seu papel em outras doenças da coluna vertebral.

Suporte Financeiro

O presente estudo não recebeu nenhum financiamento, bolsa ou outro tipo de suporte durante sua condução.

Conflito de Interesses

Os autores não têm conflitos de interesse a declarar.

Referências

- Roussouly P, Pinheiro-Franco JL. Biomechanical analysis of the spino-pelvic organization and adaptation in pathology. *Eur Spine J* 2011;20(Suppl 5):609–618
- Le Huec JC, Aunoble S, Philippe L, Nicolas P. Pelvic parameters: origin and significance. *Eur Spine J* 2011;20(Suppl 5):564–571
- Kobayashi T, Atsuta Y, Matsuno T, Takeda N. A longitudinal study of congruent sagittal spinal alignment in an adult cohort. *Spine* 2004;29(06):671–676
- Berthonnaud E, Dimnet J, Roussouly P, Labelle H. Analysis of the sagittal balance of the spine and pelvis using shape and orientation parameters. *J Spinal Disord Tech* 2005;18(01):40–47
- Vaz G, Roussouly P, Berthonnaud E, Dimnet J. Sagittal morphology and equilibrium of pelvis and spine. *Eur Spine J* 2002;11(01):80–87
- Roussouly P, Berthonnaud E, Dimnet J. [Geometrical and mechanical analysis of lumbar lordosis in an asymptomatic population: proposed classification]. *Rev Chir Orthop Reparat Mot* 2003;89(07):632–639
- During J, Goudfroi H, Keessen W, Beeker TW, Crowe A. Toward standards for posture. Postural characteristics of the lower back system in normal and pathologic conditions. *Spine (Phila Pa)* 1976;10(01):83–87
- Duval-Beaupère G, Schmidt C, Cosson P. A Barycentremetric study of the sagittal shape of spine and pelvis: the conditions required for an economic standing position. *Ann Biomed Eng* 1992;20(04):451–462
- Boulay C, Tardieu C, Hecquet J, et al. Sagittal alignment of spine and pelvis regulated by pelvic incidence: standard values and prediction of lordosis. *Eur Spine J* 2006;15(04):415–422
- Yang X, Kong Q, Song Y, Liu L, Zeng J, Xing R. The characteristics of spinopelvic sagittal alignment in patients with lumbar disc degenerative diseases. *Eur Spine J* 2014;23(03):569–575

- 11 Barrey C, Jund J, Nosedá O, Roussouly P. Sagittal balance of the pelvis-spine complex and lumbar degenerative diseases. A comparative study about 85 cases. *Eur Spine J* 2007;16(09):1459–1467
- 12 Schmorl G. Über die an den wirbelbandscheiben vorkommenden ausdehnungs- und zerreisungsvorgänge und die dadurch an ihnen und der wirbelspongiosa hervorgerufenen veränderungen. *Verh Dtsch Path Ges.* 1927;22:250
- 13 Sonne-Holm S, Jacobsen S, Røvsing H, Monrad H. The epidemiology of Schmorl's nodes and their correlation to radiographic degeneration in 4,151 subjects. *Eur Spine J* 2013;22(08):1907–1912
- 14 Plomp K, Roberts C, Strand Vidarsdóttir U. Does the correlation between Schmorl's nodes and vertebral morphology extend into the lumbar spine? *Am J Phys Anthropol* 2015;157(03):526–534
- 15 Mok FPS, Samartzis D, Karppinen J, Luk KDK, Fong DYT, Cheung KMC. ISSLS prize winner: prevalence, determinants, and association of Schmorl nodes of the lumbar spine with disc degeneration: a population-based study of 2449 individuals. *Spine (Phila Pa 1976)* 2010;35(21):1944–1952
- 16 Pfirrmann CWA, Resnick D. Schmorl nodes of the thoracic and lumbar spine: radiographic-pathologic study of prevalence, characterization, and correlation with degenerative changes of 1,650 spinal levels in 100 cadavers. *Radiology* 2001;219(02):368–374
- 17 Dar G, Masharawi Y, Peleg S, et al. Schmorl's nodes distribution in the human spine and its possible etiology. *Eur Spine J* 2010;19(04):670–675
- 18 Williams FMK, Manek NJ, Sambrook PN, Spector TD, Macgregor AJ. Schmorl's nodes: common, highly heritable, and related to lumbar disc disease. *Arthritis Rheum* 2007;57(05):855–860
- 19 Mattei TA, Rehman AA. Schmorl's nodes: current pathophysiological, diagnostic, and therapeutic paradigms. *Neurosurg Rev* 2014;37(01):39–46
- 20 Samartzis D, Mok FPS, Karppinen J, Fong DYT, Luk KDK, Cheung KMC. Classification of Schmorl's nodes of the lumbar spine and association with disc degeneration: a large-scale population-based MRI study. *Osteoarthritis Cartilage* 2016;24(10):1753–1760
- 21 Plomp KA, Roberts CA, Viðarsdóttir US. Vertebral morphology influences the development of Schmorl's nodes in the lower thoracic vertebrae. *Am J Phys Anthropol* 2012;149(04):572–582
- 22 Abbas J, Hamoud K, Peled N, Hershkovitz I. Lumbar schmorl's nodes and their correlation with spine configuration and degeneration. *BioMed Res Int* 2018;2018(01):1574020
- 23 Wu HTH, Morrison WB, Schweitzer ME. Edematous Schmorl's nodes on thoracolumbar MR imaging: characteristic patterns and changes over time. *Skeletal Radiol* 2006;35(04):212–219
- 24 Teraguchi M, Yoshimura N, Hashizume H, et al. The association of combination of disc degeneration, end plate signal change, and Schmorl node with low back pain in a large population study: the Wakayama Spine Study. *Spine J* 2015;15(04):622–628
- 25 Rajnics P, Templier A, Skalli W, Lavaste F, Illes T. The importance of spinopelvic parameters in patients with lumbar disc lesions. *Int Orthop* 2002;26(02):104–108