



Sacroileítis infecciosa secundaria a un absceso del iliopsoas – Reporte de un caso

Infectious Sacroiliitis Secondary to an Iliopsoas Abscess – A Case Report

Isaac Vásquez-Cárdenas¹ Enrique Fernández Rojas² Nicia Moldenhauer Barrientos³
Waldo González Duque¹ Jaime Valencia Estay¹ Cristian Vásquez Parra⁴

¹Servicio de Traumatología y Ortopedia, Hospital Regional Coyhaique, Coyhaique, Aysén, Chile

²Servicio de Traumatología y Ortopedia, Hospital Las Higueras, Talcahuano, Biobío, Chile

³Servicio de Medicina Interna, Hospital Regional Coyhaique, Coyhaique, Aysén, Chile

⁴Servicio de Radiología, Hospital Regional Coyhaique, Coyhaique, Aysén, Chile

Address for correspondence Diego Isaac Vásquez Cárdenas, MD, Hospital Regional Coyhaique, Jorge Ibar 068, ZIP code 5950000, Coyhaique, Aysén, Chile, +569 88809274 (e-mail: iivasquezc@gmail.com).

Rev Chil Ortop Traumatol 2022;63(1):e63–e69.

Resumen

La sacroileítis infecciosa (SII), también descrita en la literatura como sacroileítis séptica o piógena, es una patología infrecuente, y su diagnóstico constituye un reto debido a su rareza relativa y la diversa presentación clínica, que frecuentemente imita otros trastornos más prevalentes originados en estructuras vecinas.

Se requiere un alto índice de sospecha y un examen físico acucioso para un diagnóstico oportuno, mientras que los estudios de laboratorio y de imagen ayudan a confirmar el diagnóstico y dirigir la estrategia de tratamiento apropiada para evitar complicaciones y secuelas a corto y mediano plazos.

Presentamos un caso de paciente de género femenino de 36 años, con cuadro clínico de SII izquierda, secundaria a un absceso del músculo iliopsoas, condición que generalmente se presenta como una complicación de la infección. Se realizaron los diagnósticos clínico, imagenológico y microbiológico, se inició el tratamiento antibiótico oportuno, y se logró una excelente evolución clínica, sin secuelas.

Nivel de evidencia IV.

Palabras clave

- ▶ sacroileítis infecciosa
- ▶ absceso del iliopsoas
- ▶ artritis séptica

Abstract

Infectious sacroiliitis (ISI), also described in the literature as septic or pyogenic sacroiliitis, is an infrequent pathology, and its diagnosis constitutes a challenge due to its relative rarity and the diverse clinical presentation, frequently imitating other more prevalent disorders originating in neighboring structures.

A high index of suspicion and a thorough physical examination are required in order to establish an opportune diagnosis, while laboratory and imaging studies help confirm

Keywords

- ▶ infectious sacroiliitis
- ▶ iliopsoas abscess
- ▶ septic arthritis

recibido

21 de agosto de 2020

aceptado

04 de febrero de 2021

DOI <https://doi.org/10.1055/s-0042-1746201>.

ISSN 0716-4548.

© 2022. Sociedad Chilena de Ortopedia y Traumatología. All rights reserved.

This is an open access article published by Thieme under the terms of the Creative Commons Attribution-NonDerivative-NonCommercial-License, permitting copying and reproduction so long as the original work is given appropriate credit. Contents may not be used for commercial purposes, or adapted, remixed, transformed or built upon. (<https://creativecommons.org/licenses/by-nc-nd/4.0/>)

Thieme Revinter Publicações Ltda., Rua do Matoso 170, Rio de Janeiro, RJ, CEP 20270-135, Brazil

the diagnosis and direct the appropriate treatment strategy to avoid complications and sequelae in the short and medium terms.

We herein present a case of a female patient aged 36 years, with a clinical picture of left ISI, secondary to an iliopsoas muscle abscess, a condition that usually presents as a complication of the infection. The clinical, imaging and microbiological diagnoses were made, the timely antibiotic treatment was initiated, and an excellent clinical evolution without sequelae was achieved.

Level of evidence IV.

Introducción

La sacroileítis infecciosa (SII) fue reportada por primera vez el año 1878 por Poore, y desde entonces la literatura sobre esta infección proviene principalmente de informes de casos y pequeñas series de pacientes.¹ La SII tiene una incidencia relativamente baja, de aproximadamente 1% a 2% de todos los casos de artritis séptica.^{2,3} Puede ser causada por múltiples etiologías, que van desde trastornos degenerativos, trauma, embarazo, abuso de drogas por vía endovenosa, terapia inmunosupresora, hemoglobinopatías, enfermedades inflamatorias e infecciones, tales como endocarditis, y las del tracto urinario o cutáneas; sin embargo, estos factores de riesgo sólo pueden ser identificados en el 55% al 60% de los casos.¹ La sacroileítis unilateral debe orientar al diagnóstico de SII,⁴ aunque también existe una asociación común de sacroileítis unilateral con espondiloartropatías (artritis psoriática, artritis reactiva, espondilitis anquilosante en etapa temprana), lo que plantea un reto en el diagnóstico diferencial con otras causas.^{5,6} La contaminación puede ser producto de una bacteriemia, debido a una infección contigua, o por inoculación directa, como en el caso de las infiltraciones articulares.⁷ La infección puede ser causada por microorganismos piógenos y tuberculosis.^{5,8}

Los síntomas iniciales inespecíficos y el examen físico con hallazgos variables lo convierten en un diagnóstico difícil, que suele pasarse por alto al principio. La presentación clínica es variada, pero el hallazgo más común es el dolor lumbar y en la región glútea, que aumenta con la deambulación. La resonancia magnética (RM) pélvica es la prueba de referencia para el diagnóstico de SII. Un tratamiento antibiótico prolongado mayor a cuatro semanas se considera un esquema adecuado.^{9,10}

Caso Clínico

El presente caso clínico fue revisado y aprobado por el Comité Ético Científico del Servicio de Salud Aysén, autorizado por la Dirección del Hospital Regional Coyhaique, y cuenta con el consentimiento informado del paciente.

Presentamos el caso de una paciente femenina de 36 años, con antecedentes de obesidad, resistencia a la insulina, y de vitiligo, sin antecedentes de traumatismo ni consumo de drogas. En marzo de 2019, la paciente presentó un absceso de psoas ilíaco izquierdo operado (aseo quirúrgico y drenaje del absceso) y tratado de manera no continua durante un mes,

con varios esquemas de tratamiento antibiótico: vancomicina, piperacilina/tazobactam, cloxacilina, y amoxicilina/ácido clavulánico. Los cultivos del absceso en ese momento fueron positivos para *Staphylococcus aureus* multisensible. Al alta, persistió con molestias leves durante ocho semanas. Reingresó al Servicio de Urgencia por dolor intenso e invalidante en región glútea izquierda irradiado a la región lumbar, de tres días de evolución, sin sensación febril. Al ingreso, se encontraba afebril, con frecuencia cardíaca y presión arterial normales, sin signos inflamatorios locales, dolor con localización descrita, prueba de flexión, abducción y rotación externa (FABERE) positivo, test *log roll* de la cadera izquierda negativo, signos de irritación radicular negativos, sin adenopatías inguinales palpables. Los exámenes de control revelaron parámetros inflamatorios elevados: velocidad de eritrosedimentación (VES) de 58 mm/h, proteína C reactiva (PCR) de 46,1 mg/dl, y leucocitosis de 15.070 mm³, con predominio de neutrófilos. Las radiografías y tomografía computarizada (TC) de pelvis evidenciaron amplitud articular aumentada y erosiones articulares compatibles con sacroileítis izquierda asociada a aumento de volumen del iliopsoas y cambios inflamatorios de la grasa adyacente, sin evidencia de absceso (► **Figuras 1 y 2**). La paciente evolucionó con elevación de los parámetros inflamatorios a las 48 horas del ingreso (PCR: 218 mg/dl; VES: 61 mm/h).

Se decidió por ingreso a pabellón para toma de cultivos por aspiración percutánea de la articulación sacroilíaca (ASI) izquierda; las muestras fueron enviadas para cultivos, y posteriormente se inició el tratamiento antibiótico empírico con 1 g de vancomicina por vía endovenosa cada 12 horas. Los cultivos de tejido óseo y de Koch resultaron negativos, y los de aspiración de la ASI y hemocultivos resultaron positivos para *Staphylococcus epidermidis* multisensible. Se derivó la paciente a Puerto Montt para control con RM con contraste de la ASI y de la columna lumbar, y las imágenes eran sugerentes de SII, inflamación de la musculatura adyacente hasta la musculatura paravertebral de L3, y colección laminar en el músculo iliaco izquierdo (► **Figuras 3 y 4**).

La paciente presentó una evolución clínica satisfactoria, con disminución considerable de sus molestias, y disminución progresiva de los parámetros inflamatorios. Se decidió por traslado en red al Hospital Dr. Leopoldo Ortega R. de Chile Chico, por cercanía a su domicilio, para continuar con antibióticos hasta completar cuatro semanas

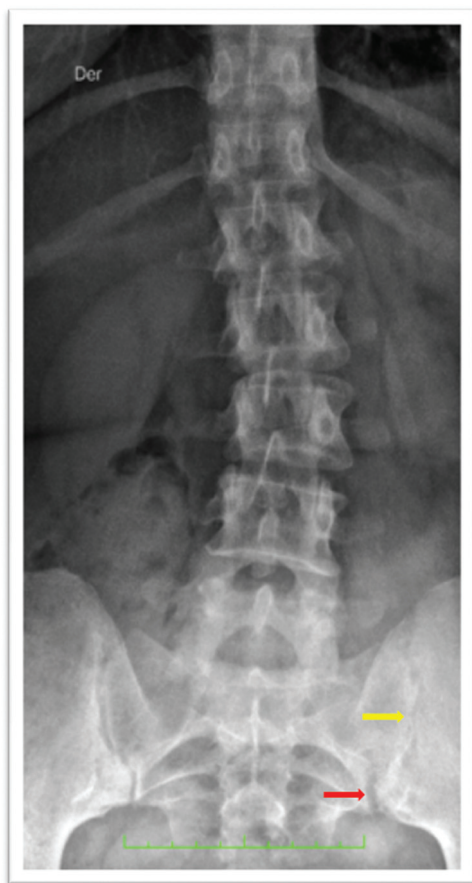

Fig. 1 Radiografía anteroposterior de columna lumbar, en la que se observa un aumento de la amplitud (flecha roja) asociado a cambios erosivos (flecha amarilla) de la articulación sacroilíaca izquierda.

de tratamiento endovenoso y luego seguir con tratamiento antibiótico oral, con 1 comprimido de sulfametoxazol/trimetoprim (dosis de 800 mg y 160 mg, respectivamente) cada 12 horas, por 4 semanas más. En el control ambulatorio a las doce semanas, la paciente presentó desaparición completa de las molestias y normalización de los parámetros inflamatorios, y el control con TC de pelvis evidenció amplitud del espacio articular sacroilíaco izquierdo mantenida, con desaparición de otros signos inflamatorios.

Discusión

La SII es una enfermedad infrecuente que se presenta con síntomas inespecíficos, lo que a menudo da como resultado un retraso en el diagnóstico. Sus manifestaciones iniciales pueden orientar hacia cuadros más comunes, incluyendo lumbago, cialgia, abscesos intra o extrapélvicos, infección abdominal, nefrolitiasis, o pielonefritis. La SII es generalmente unilateral. Los síntomas típicos incluyen fiebre de bajo grado, dolor en la región glútea, presente en hasta el 100% de los pacientes, dolor lumbar y en la cara posterior del muslo, y dificultad para caminar sobre el lado afectado, por lo que no es de extrañar que más de la mitad de los casos reportados presentaron un retraso en el diagnóstico

de 10 o más días después del inicio de los síntomas.^{2,9} En el examen físico precoz, existen hallazgos específicos, que incluyen la sensibilidad en la región posterior de las ASIs y dolor a la compresión posterior de la pelvis, pero la palpación directa de las ASIs es difícil debido a su ubicación anatómica, por lo que se requieren pruebas de provocación para reproducir el dolor y los síntomas: el signo de Gaenslen (flexión forzada de la cadera contralateral e hiperextensión forzada de la cadera ipsilateral, con el paciente en decúbito) y la prueba de FABERE positiva hasta en el 91,7% de los pacientes.¹¹ Estas pruebas de provocación han demostrado ser confiables en términos de sensibilidad, especificidad, y valores predictivos positivos (60%) para determinar el origen del dolor, pero a menudo no se llevan a cabo en el contexto clínico actual debido a un bajo índice de sospecha. Berthelot y Laslett¹² reportaron que, en el examen clínico de la ASI, ningún signo clínico podría indicar claramente el dolor, pero que la probabilidad de dolor articular o periarticular aumenta cuando tres de las cinco pruebas de provocación más confiables son positivas: 1) maniobra de distracción de las alas ilíacas; 2) maniobra de compresión de las alas ilíacas; 3) compresión directa en el sacro; 4) prueba de Gaenslen; y 5) prueba de Mennel (prueba de Gaenslen con el paciente en decúbito lateral). Estas pruebas deben ser realizadas sobre una superficie dura, con la duración y fuerza suficientes para movilizar la articulación y reproducir el dolor. El riesgo de complicaciones, recurrencia y secuelas, como dolor crónico, aumenta con el retraso en el diagnóstico.¹³

Los pacientes también pueden presentar leucocitosis en alrededor del 50% de los casos,¹⁴ pero las pruebas de laboratorio más confiables son los marcadores inflamatorios que incluyen la VES y la PCR, y aunque estos marcadores son sensibles, no son específicos para el diagnóstico ni para diferenciar las de causa inflamatoria de las infecciosas.³

En la fisiopatología de la SII, la infección puede ser por propagación hematogena de bacterias desde una fuente distante a la ASI; la circulación subcondral en el lado ilíaco de la articulación es un sitio de terminaciones arteriales que puede actuar como un punto de entrada de microorganismos con extensión posterior a la articulación. Otras vías son por infección contigua, ya sea muscular o intestinal, o por inoculación directa, como en el caso de las infiltraciones.^{7,11}

De acuerdo con la arquitectura anatómica de la ASI, la parte ventral se compone de una cápsula articular que tiene ligamentos fuertes para estabilizar la articulación, pero que es delgada y permite que fluidos, como derrame articular o pus, puedan filtrarse sobre las estructuras vecinas, tales como el iliopsoas u otros músculos cerca de la ASI. El plexo lumbosacro puede irritarse por el proceso inflamatorio y, por medio de las ramas lumbosacras dorsales que inervan la propia ASI, contribuye a aumentar el dolor articular.¹

Los hemocultivos son positivos en el 40% al 69% de los adultos, y en el 46% de los niños, principalmente en pacientes febriles.^{2,15} Dentro de los exámenes de laboratorio y del estudio etiológico, se deben descartar *human leukocyte antigen* (HLA) B27, positivo entre el 11% y el 22% de las SIIs, y serología para virus de la inmunodeficiencia humana (VIH).^{16,17}

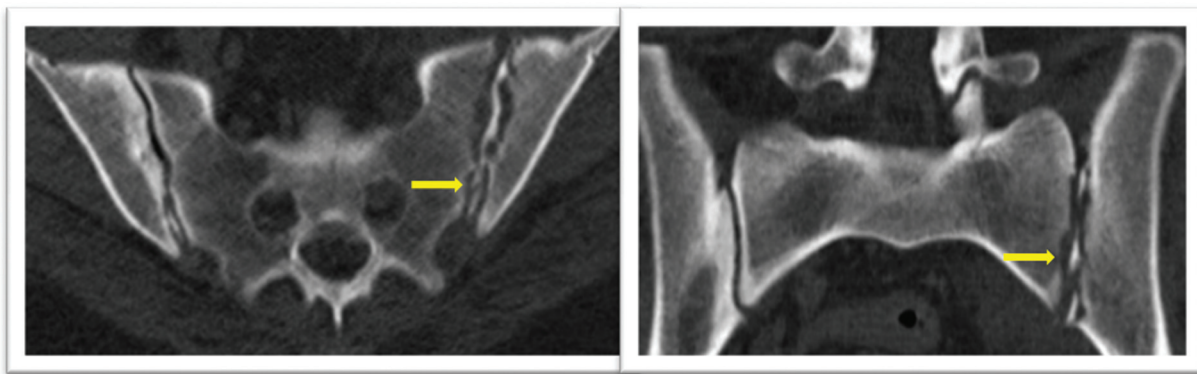


Fig. 2 Tomografía computarizada de pelvis, cortes axial (izquierda) y coronal (derecha), en la que se observa lisis del hueso subcondral que determina irregularidad de su contorno, con fragmentos lineales de hueso subcondral en el espacio articular (flechas amarillas) asociados a ensanchamiento del espacio articular.

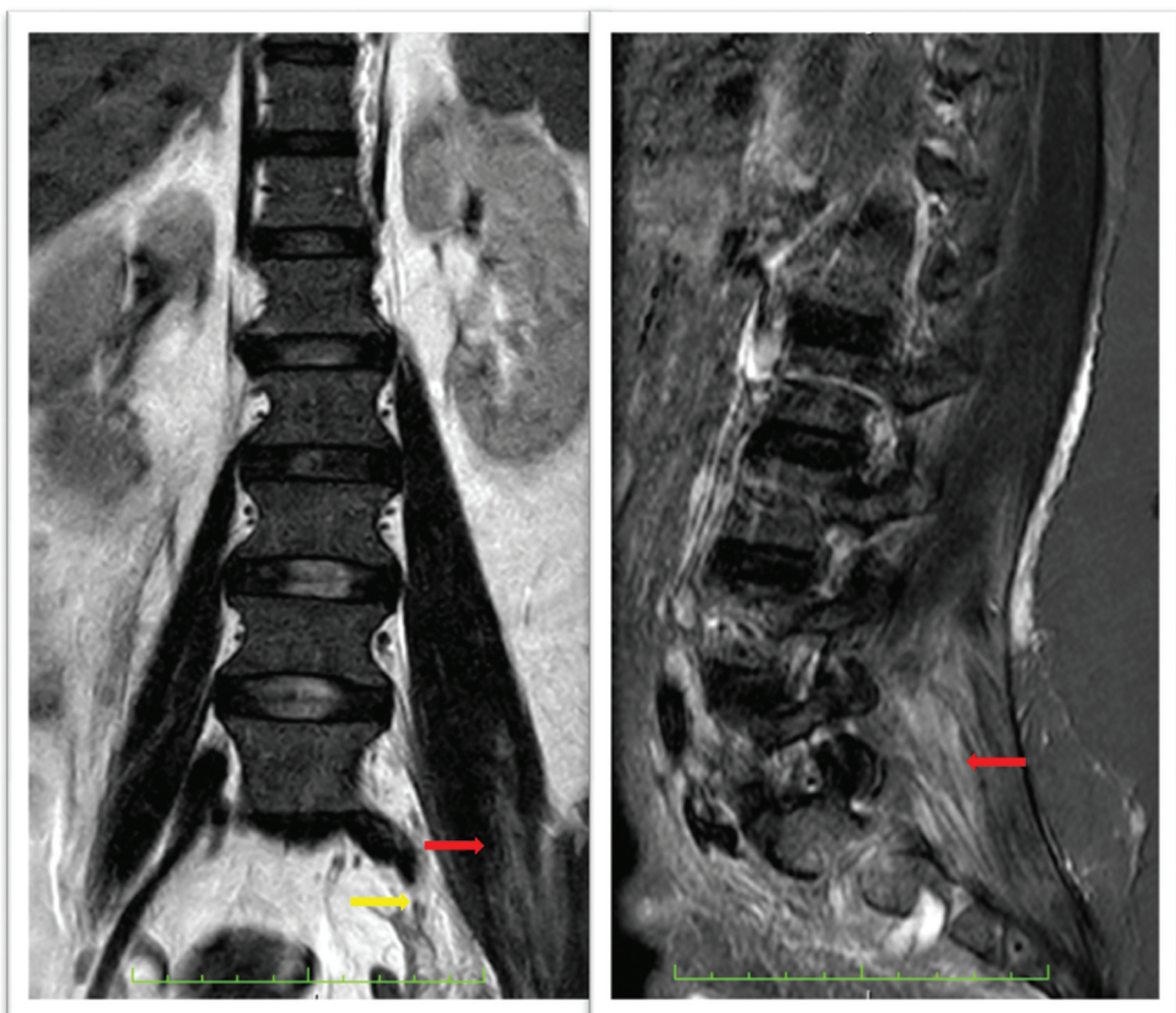


Fig. 3 Resonancia magnética de columna lumbar coronal (T2) (izquierda) y sagital (*short inversión time recovery* [STIR]) (derecha) en la que se aprecian cambios inflamatorios en partes blandas adyacentes a la articulación sacroilíaca (flecha amarilla), hasta la musculatura paravertebral de L3, y colección laminar en el músculo Iliaco izquierdo (flechas rojas).

El estudio con radiografías no es de gran utilidad en el diagnóstico; Vinceneux et al.⁴ registraron que el intervalo de tiempo de la aparición de los signos clínicos que orientaran el diagnóstico era de 15 a 30 días, dependiendo de la bacteria.

La TC puede ser útil en el diagnóstico precoz, pues muestra cambios inflamatorios y aspecto consistente con SII.¹⁶ La RM es la técnica de imagen con la mayor sensibilidad y especificidad (95% y 100%, respectivamente), y se

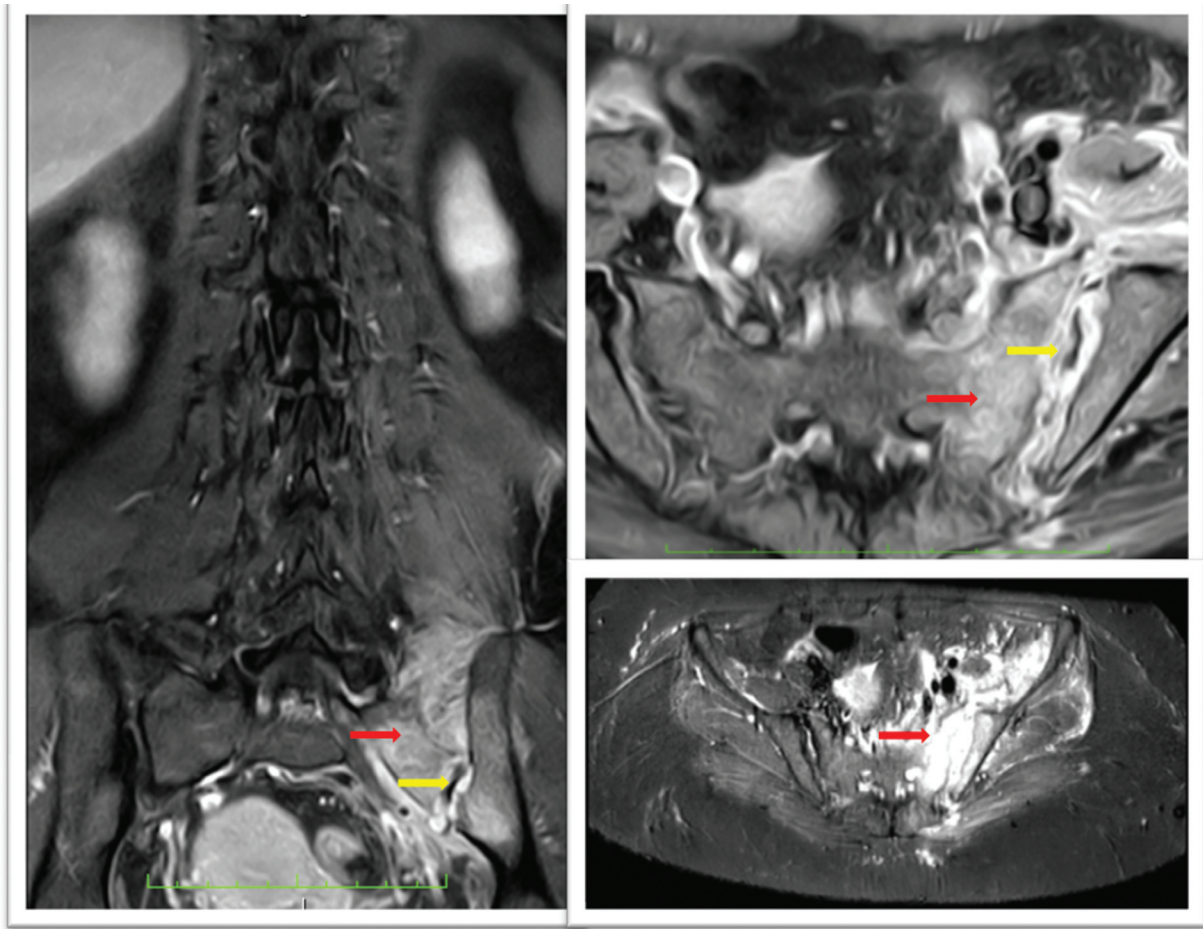


Fig. 4 Resonancia magnética de la articulación sacroilíaca izquierda coronal (izquierda) y axial (T1-STIR) (derecha), que muestra irregularidad y pérdida de definición del hueso compacto subcondral en ambas superficies articulares, con fenómenos erosivos en las superficies óseas (flechas amarillas), derrame articular, y acentuado edema del tejido óseo esponjoso paraarticular sacro e ilíaco (flechas rojas).

considera la prueba de referencia para la confirmación del diagnóstico de SII.¹¹ La RM combina una buena visualización de la compleja anatomía de la ASI con la capacidad de identificar diferentes grados de inflamación y lesión articular, tales como líquido en la articulación y colecciones periarticulares, edema de médula ósea, absceso muscular, presencia de erosión ósea y sequestros, y capsulitis o ensanchamiento del espacio articular. El edema de médula ósea en la sacroileitis de la espondiloartritis mostró predominio ilíaco, mientras que la SII mostró predominio sacro o una distribución uniforme.¹⁸ En la RM con contraste, el aumento de captación unilateral se puede ver a los tres días del inicio de los síntomas.^{6,18,19,20} Sin embargo, estos hallazgos no son específicos, y además son poco fiables en la delimitación entre etiologías piógenas y tuberculosas, lo cual es esencial para el inicio del tratamiento.²¹ En cuanto a la necesidad del uso de contraste, su papel en el diagnóstico de SII es objeto de debate, y algunos autores^{22,23} indican que la administración de contraste no es necesaria para detectar la inflamación de la médula ósea en la ASI. El Subcomité de Artritis de la Sociedad Europea de Radiología Musculoesquelética (European Society of Musculoskeletal Radiology, ESSR, en inglés)²⁴ elaboró un documento de consenso que sugiere la

administración del medio de contraste sólo en casos dudosos.

El cintigrama con Tc-99m es una herramienta sensible para el diagnóstico de artritis séptica, útil en pacientes con SII, pues restringe la localización de la articulación afectada, y puede detectarla hasta 48 horas después del inicio de los síntomas, aunque no es específica.^{1,25}

El diagnóstico microbiológico definitivo puede basarse en hemocultivos, toma de muestras de líquido por punción percutánea guiada por radiografía o TAC, o aseo quirúrgico. La aspiración de la ASI es técnicamente difícil, debido a su ubicación. La técnica consiste en colocar al paciente en decúbito prono sobre una mesa radiolúcida, bajo anestesia general o raquídea, levantar la pelvis contralateral con un pequeño cojín acolchado de aproximadamente 4 cm de altura, y ubicar la ASI afectada en línea con el intensificador de imagen, colocado a cero grados de inclinación mediolateral. Bajo la guía radioscópica, se ubica una aguja de calibre suficiente para tomar una muestra de tejido y aspiración de la ASI, para enviarlas a estudio histopatológico, cultivos corrientes, y de tuberculosis.²⁶ El *S. Aureus* es el microorganismo aislado con más frecuencia, entre el 45% y el 83,3% de los casos, según distintos autores, seguido por *Staphylococcus coagulasa negativo*, *Streptococcus* del grupo B,

Streptococcus pneumoniae, Enterobacterias, como *Escherichia coli*, y especies de *Salmonella*, *Mycobacterium catarrhalis*, *Mycobacterium tuberculosis*, *Haemophilus influenzae*, especies de *Brucella*, y *Pseudomona aeruginosa*.^{2,17,27,28} Sin embargo, en el 27% al 40% de los casos, los cultivos son negativos.²⁶ La artritis séptica causada por microorganismos anaerobios, tales como *Clostridium*, es rara, aislándose en tan sólo en el 1% de todos los casos, tanto en niños como en adultos.¹⁵ La sacroileítis tuberculosa corresponde al 10% de los casos de tuberculosis osteoarticular.²⁹ En ausencia de identificación de cualquier microorganismo, se debe considerar la terapia empírica con antibiótico contra estafilococo, y, en el caso de no tener respuesta, debe ser ampliada para incluir bacilos gramnegativos.²⁸

El retraso en el diagnóstico y/o tratamiento inadecuado de la SII puede llevar a consecuencias graves, tales como bacteriemia con *shock* séptico, osteomielitis, o formación de abscesos.^{13,26} En la actualidad, no existe un consenso sobre la duración del tratamiento antibiótico; la duración habitual es de 4 a 6 semanas,² aunque algunos autores^{30,31} proponen una duración de 4 a 8 semanas, y otros, como Matt et al.,¹⁷ reportaron que la ausencia de recaídas clínicas observada en su grupo de 18 pacientes, después de un seguimiento mínimo de 6 meses, sugiere que 6 a 12 semanas de tratamiento antibiótico son suficientes para obtener una cura. La elección del antibiótico se basa en el cultivo y el antibiograma.

La intervención quirúrgica se reserva para la falla del tratamiento conservador, y la presencia de complicaciones como abscesos y osteomielitis.^{30,32}

El seguimiento de los pacientes es prolongado; la ausencia de los síntomas es el primer elemento a considerar, además de la normalización de los parámetros inflamatorios. En cuanto al seguimiento imagenológico, es importante tener en cuenta que el edema óseo persiste hasta veinte meses después del completado del tratamiento, lo que sugiere una resolución lenta de la SII, no una infección aguda.^{33,34}

Conclusión

La SII es una enfermedad poco frecuente; sin embargo, sus complicaciones pueden provocar graves consecuencias y secuelas funcionales. Un alto índice de sospecha permite realizar un diagnóstico precoz e iniciar el tratamiento oportunamente. Aunque el diagnóstico de certeza requiere el aislamiento del microorganismo en hemocultivo o aspiración articular, el inicio agudo del cuadro clínico, el compromiso unilateral y el dolor glúteo intenso, acompañados de fiebre, son considerados hallazgos que apoyan el diagnóstico de SII. Los estudios de diagnóstico por imágenes, la RM en particular, deben llevarse a cabo tempranamente para ayudar en el diagnóstico oportuno. Aún no existe consenso sobre la duración del tratamiento antibiótico, pero un esquema de 4 a 6 semanas es el más apropiado. La información actual se basa en reportes de caso y pequeñas series de pacientes, por lo que se requieren estudios prospectivos en el tiempo adecuado con mayores series, para

definir el diagnóstico, la duración mínima del tratamiento, y el seguimiento necesario para el control de esta infección.

Descargos de Responsabilidad

Las opiniones expresadas en el artículo presentado son exclusivamente responsabilidad de los autores, y no corresponden una posición oficial de la institución.

Conflicto de Intereses

Los autores no tienen conflicto de intereses que declarar.

Referencias

- Diacinti D, Gioia C, Vullo F, Cannavale G, Catalano C, Valesini G. Magnetic resonance imaging findings of infectious sacroiliitis associated with iliopsoas abscess: a case report in a young male. *Reumatismo* 2018;70(04):264-267
- Kucera T, Brtkova J, Sponer P, et al. Pyogenic sacroiliitis: diagnosis, management and clinical outcome. *Skeletal Radiol* 2015;44(01):63-71
- Doita M, Yoshiya S, Nabeshima Y, et al. Acute pyogenic sacroiliitis without predisposing conditions. *Spine* 2003;28(18):E384-E389
- Vinceneux P, Rist S, Bosquet A. Arthrites septiques des sacroiliaques et de la symphyse pubienne. *Rev Rhum* 2006;73:177-182
- Muche B, Bollow M, François RJ, Sieper J, Hamm B, Braun J. Anatomic structures involved in early- and late-stage sacroiliitis in spondylarthritis: a detailed analysis by contrast-enhanced magnetic resonance imaging. *Arthritis Rheum* 2003;48(05):1374-1384
- Canella C, Schau B, Ribeiro E, Scaffi B, Marchiori E. MRI in seronegative spondyloarthritis: imaging features and differential diagnosis in the spine and sacroiliac joints. *AJR Am J Roentgenol* 2013;200(01):149-157
- Pertuiset É. Les autres causes de sacroiliites que les spondylarthropathies. *Rev Rhum* 2009;76:761-766
- Osman AA, Govender S. Septic sacroiliitis. *Clin Orthop Relat Res* 1995;(313):214-219
- Ghosh S, Narang H, Goel P, Kumar P, Soneja M, Biswas A. Atypical presentation of pyogenic iliopsoas abscess in two cases. *Drug Discov Ther* 2018;12(01):47-50
- Barnes M, Bush C, Jones J. Pyogenic sacroiliitis: A rare complication of inflammatory bowel disease. *Am J Emerg Med* 2019;37(07):1395.e1-1395.e2. Doi: 10.1016/j.ajem.2019.04.017
- Wilson JJ, Furukawa M. Evaluation of the patient with hip pain. *Am Fam Physician* 2014;89(01):27-34
- Berthelot J, Laslett M. Par quels signes cliniques s'assurer au mieux qu'une douleur est bien d'origine sacroiliaque. *Rev Rhum* 2009;76:741-749
- Slobodin G, Rimar D, Boulman N, et al. Acute sacroiliitis. *Clin Rheumatol* 2016;35(04):851-856
- Woytala PJ, Sebastian A, Blach K, Silicki J, Wiland P. Septic arthritis of the sacroiliac joint. *Reumatologia* 2018;56(01):55-58
- Wu MS, Chang SS, Lee SH, Lee CC. Pyogenic sacroiliitis—a comparison between paediatric and adult patients. *Rheumatology (Oxford)* 2007;46(11):1684-1687
- Kanna RM, Bosco A, Shetty AP, Rajasekaran S. Unilateral sacroiliitis: differentiating infective and inflammatory etiology by magnetic resonance imaging and tissue studies. *Eur Spine J* 2019;28(04):762-767
- Matt M, Denes E, Weinbreck P. Infectious sacroiliitis: Retrospective analysis of 18 case patients. *Med Mal Infect* 2018;48(06):383-388. Doi: 10.1016/j.medmal.2018.02.001
- Kang Y, Hong SH, Kim JY, et al. Unilateral sacroiliitis: Differential diagnosis between infectious sacroiliitis and spondyloarthritis

- based on MRI findings. *AJR Am J Roentgenol* 2015;205(05): 1048–1055
- 19 Blum U, Buitrago-Tellez C, Mundinger A, et al. Magnetic resonance imaging (MRI) for detection of active sacroiliitis—a prospective study comparing conventional radiography, scintigraphy, and contrast enhanced MRI. *J Rheumatol* 1996;23(12):2107–2115
 - 20 Klein MA, Winalski CS, Wax MR, Piwnica-Worms DR. MR imaging of septic sacroiliitis. *J Comput Assist Tomogr* 1991;15(01):126–132
 - 21 Attarian DE. Septic sacroiliitis: the overlooked diagnosis. *J South Orthop Assoc* 2001;10(01):57–60
 - 22 Madsen KB, Egund N, Jurik AG. Grading of inflammatory disease activity in the sacroiliac joints with magnetic resonance imaging: comparison between short-tau inversion recovery and gadolinium contrast-enhanced sequences. *J Rheumatol* 2010;37(02):393–400
 - 23 Özgen A. Comparison of fat-saturated T2-weighted and contrast-enhanced fat-saturated T1-weighted sequences in MR imaging of sacroiliac joints in diagnosing active sacroiliitis. *Eur J Radiol* 2015; 84(12):2593–2596
 - 24 Schueller-Weidekamm C, Mascarenhas VV, Sudol-Szopinska I, et al. Imaging and interpretation of axial spondylarthritis: the radiologist's perspective—consensus of the Arthritis Subcommittee of the ESSR. *Semin Musculoskelet Radiol* 2014; 18(03):265–279
 - 25 Shemer A, Eshed I, Levinkopf M. Septic Sacroiliitis: A Diagnostic Challenge for the Clinician. *Isr Med Assoc J* 2018;20(01):58–59
 - 26 Vyskocil JJ, McIlroy MA, Brennan TA, Wilson FM. Pyogenic infection of the sacroiliac joint. Case reports and review of the literature. *Medicine (Baltimore)* 1991;70(03):188–197
 - 27 Zimmermann B III, Mikolich DJ, Lally EV. Septic sacroiliitis. *Semin Arthritis Rheum* 1996;26(03):592–604
 - 28 Woytala PJ, Sebastian A, Błach K, Silicki J, Wiland P. Septic arthritis of the sacroiliac joint. *Reumatologia* 2018;56(01):55–58
 - 29 Tuli S. Tuberculosis of the skeletal system. Jaypee Brothers Publication, New Delhi; 2010:3–15
 - 30 Hermet M, Minichiello E, Flipo RM, et al. Infectious sacroiliitis: a retrospective, multicentre study of 39 adults. *BMC Infect Dis* 2012;12:305
 - 31 Bernard L, Dinh A, Ghout I, et al; Duration of Treatment for Spondylodiscitis (DTS) study group. Antibiotic treatment for 6 weeks versus 12 weeks in patients with pyogenic vertebral osteomyelitis: an open-label, non-inferiority, randomised, controlled trial. *Lancet* 2015;385(9971):875–882
 - 32 Scott KR, Rising KL, Conlon LW. Infectious sacroiliitis. *J Emerg Med* 2014;47(03):e83–e84
 - 33 Cinar M, Sanal HT, Yilmaz S, et al. Radiological followup of the evolution of inflammatory process in sacroiliac joint with magnetic resonance imaging: a case with pyogenic sacroiliitis. *Case Rep Rheumatol* 2012;2012:509136
 - 34 Sturzenbecher A, Braun J, Paris S, Biedermann T, Hamm B, Bollow M. RM de la artritis séptica. *Skeletal Radiol* 2000;29:212–215