



# Estudo observacional prospectivo sobre os desfechos da descompressão posterior e fixação em estágio único na tuberculose da coluna dorsolombar

## *A Prospective Observational Study on Outcomes of Single Stage Posterior Decompression and Fixation for Dorsolumbar Spine Tuberculosis*

Hari J. Menon<sup>1</sup> Aditya V. Tripathi<sup>1</sup>  Nrutik M. Patel<sup>1</sup> Chandan Narang<sup>1</sup>

<sup>1</sup>Departamento de Ortopedia, Hospital Civil de Surat, Surat, Gujarat, Índia

Rev Bras Ortop 2023;58(3):404–409.

Endereço para correspondência Aditya V. Tripathi, MS, Department of Orthopaedics, Civil Hospital Surat, Ring Road, Opp Stem Cell Hospital, Khatodra Wadi, Majura Gate, Surat, Gujarat 395001, Índia (e-mail: ad007t@gmail.com).

### Resumo

**Objetivo** Estudar os desfechos da descompressão posterior isolada e instrumentação na tuberculose da coluna dorsal e dorsolombar.

**Métodos** Os pacientes ( $n = 30$ ) incluídos neste estudo apresentavam tuberculose na coluna dorsal ou dorsolombar, acompanhada ou não por déficit neurológico e/ou deformidade. Todos os 30 pacientes foram tratados apenas por descompressão posterior e instrumentação. Estudamos a correção e manutenção da deformidade na coluna dorsal e dorsolombar, o desfecho funcional segundo o índice de deficiência de Oswestry (ODI) e a escala visual analógica (EVA); o desfecho neurológico foi estudado de acordo com a classificação de Frankel.

**Resultados** Na atual série, 30 pacientes foram submetidos à descompressão posterior e instrumentação em estágio único e apresentaram melhora significativa no estado neurológico e desfecho funcional segundo os scores de ODI, EVA e classificação de Frankel.

### Palavras-chave

- ▶ coluna de Koch
- ▶ abordagem posterior
- ▶ coluna de Pott
- ▶ espondilodiscite

**Conclusão** A abordagem posterior (extracavitária) permite o acesso ideal aos aspectos laterais e anteriores da medula espinhal para uma boa descompressão. Facilita a mobilização precoce, evita problemas associados ao decúbito prolongado, proporciona melhor desfecho funcional e corrige a cifose no plano sagital de maneira significativamente melhor.

*Estudo desenvolvido no Departamento de Ortopedia, Hospital Civil de Surat, Surat, Gujrat, Índia.*

recebido  
03 de Fevereiro de 2022  
aceito  
28 de Abril de 2022  
article Publicado on-line  
Julho 14, 2022

DOI <https://doi.org/10.1055/s-0042-1750834>.  
ISSN 0102-3616.

© 2022. Sociedade Brasileira de Ortopedia e Traumatologia. All rights reserved.

This is an open access article published by Thieme under the terms of the Creative Commons Attribution-NonDerivative-NonCommercial-License, permitting copying and reproduction so long as the original work is given appropriate credit. Contents may not be used for commercial purposes, or adapted, remixed, transformed or built upon. (<https://creativecommons.org/licenses/by-nc-nd/4.0/>)

Thieme Revinter Publicações Ltda., Rua do Matoso 170, Rio de Janeiro, RJ, CEP 20270-135, Brazil

**Abstract**

**Objective** To study the results of only posterior decompression and instrumentation in dorsal and dorsolumbar spine tuberculosis.

**Methods** The patients ( $n=30$ ) who were included in this study had dorsal or dorsolumbar spine tuberculosis, with or without neurological deficit, and with or without deformity. All 30 patients were managed by only posterior approach decompression and instrumentation. We studied cases for correction and maintenance of deformity at dorsal and dorsolumbar spine, functional outcome by the Oswestry disability index (ODI) and visual analogue scale (VAS) scores, as well as neurological outcome by the Frankel grade.

**Results** In the current series, 30 patients were operated with single stage posterior decompression and instrumentation, and showed significant improvement in neurological status and functional outcomes, which were accessed by the ODI score, VAS score, and Frankel grade.

**Conclusion** The posterior approach (extracavitary approach) provides optimum access to the lateral and anterior aspects of the spinal cord for good decompression. It facilitates early mobilization and avoids problems of prolonged recumbency, provides better functional outcome, and significantly better sagittal plane kyphosis correction.

**Keywords**

- ▶ Koch's spine
- ▶ posterior approach
- ▶ Pott's spine
- ▶ spondylodiscitis

**Introdução**

Na Índia, a tuberculose é uma causa infecciosa de morte significativa por afetar o sistema pulmonar, mas o acometimento extrapulmonar é igualmente comum. O sistema esquelético é afetado em 1 a 3% desses casos. O tipo mais frequente de tuberculose esquelética (50%) é a tuberculose da coluna.<sup>1</sup>

O tratamento da tuberculose da coluna progrediu entre a era pré-antituberculosa e a era pós-antituberculosa. Medicamentos antituberculose, cirurgias de descompressão e esquemas intermediários são boas opções de tratamento.<sup>1</sup>

As diferenças anatômicas e biomecânicas pode fazer com que a história natural da tuberculose nas regiões dorsal e lombar difira de outras partes da coluna. A tuberculose dorsal e lombar destrói a porção anterior (paradiscal e central) da coluna, o que causa cifose, instabilidade e paralisia de início tardio.<sup>2</sup>

A cifose relacionada à tuberculose é uma doença instável que tende a piorar até a fusão de todo o corpo anterior. O tratamento cirúrgico é indicado em caso de insucesso do manejo conservador, instabilidade e déficit neurológico progressivo.

Os corpos vertebrais anteriores e espaços paradiscais são os mais acometidos. A abordagem anterior é considerada o padrão de ouro, já que permite o acesso direto aos corpos vertebrais afetados para desbridamento e drenagem de abscessos, bem como extensa descompressão e reparo de defeitos.<sup>3,4</sup>

Morbidade e problemas relacionados à cirurgia anterior por toracotomia ou exploração retroperitoneal são bastante comuns nas regiões torácica e lombar. A osteoporose que acompanha as vértebras doentes faz com que a fixação anterior seja estruturalmente fraca, impedindo a fixação suficiente e estável.<sup>5,6</sup>

O desbridamento anterior combinado e a instrumentação posterior ajudam a superar a instabilidade associada à abordagem anterior.<sup>7,8</sup> No entanto, há necessidade de dois procedimentos (em estágio único ou não) com maior morbidade e sua recomendação é reservada a pacientes com deformidade.

As abordagens extrapleurais (posteriores) podem alcançar a coluna anterior e lateral via descompressão posterior ou posterolateral. A abordagem posterior oferece excelente exposição para descompressão da medula espinhal e permite a instrumentação posterior acima e abaixo do nível acometido. Além disso, a cirurgia tem menor morbidade, permite a mobilização mais rápida e a melhor correção de deformidade no plano sagital, e é uma abordagem mais conhecida.<sup>3,9</sup>

O objetivo deste estudo prospectivo é a análise dos desfechos clínicos e funcionais em termos de dor e neurologia após a abordagem posterior em estágio único para tratamento da tuberculose da coluna dorsolumbar de pacientes operados em nossa instituição.

**Materiais e Métodos**

Este estudo foi realizado no Hospital Civil de Surat, Índia; estudamos 30 pacientes com tuberculose da coluna dorsal e lombar. Todos os pacientes com tuberculose da coluna dorsolumbar foram tratados por meio de abordagem posterior em estágio único para descompressão, fixação, correção de deformidade e fusão entre fevereiro de 2018 e maio de 2020.

**Crítérios de Inclusão**

Faixa etária de 18 a 60 anos.

Tuberculose da coluna dorsal e lombar com instabilidade.

Pacientes com tuberculose da coluna dorsolumbar e sinais neurológicos sem melhora ou piora dentro de 4 semanas de tratamento conservador adequado.

Déficit neurológico progressivo mesmo com tratamento adequado ou reincidência dos sinais neurológicos após melhora.

Paraplegia de início rápido ou tardio.

### Critérios de Exclusão

Tuberculose em múltiplos segmentos da coluna.

Idade inferior a 18 e superior a 60 anos.

Coluna com tuberculose e outras comorbidades.

Paciente responsável ao tratamento conservativo.

### Métodos

Todos os pacientes foram escolhidos de acordo com os critérios mencionados; o diagnóstico pré-operatório foi baseado em ressonância magnética (RM) da coluna e aspiração pré-operatória do abscesso com envio da amostra para teste de amplificação de ácido nucleico com base em cartucho (CBNAAT) e biópsia guiada por tomografia computadorizada (TC). No período pré-operatório, 14 pacientes foram diagnosticados com tuberculose por CBNAAT realizado em aspirado guiado por ultrassonografia e 4 pacientes foram diagnosticados após a biópsia orientada por TC. Todos os pacientes foram submetidos à descompressão posterior e fixação em estágio único. O tratamento antituberculose (TAT) foi realizado de acordo com o antibiograma pós-operatório e mantido por 9 a 12 meses.

### Técnica Cirúrgica

Sob anestesia geral, em decúbito ventral, a dissecação subperiosteal foi feita por incisão na linha média, dois níveis acima e abaixo das vértebras acometidas. Após a exposição adequada, um parafuso pedicular foi inserido nas vértebras não afetadas. Uma haste com um lado temporariamente contorcido (de acordo com a deformidade) foi aplicada para manter a estabilidade da coluna vertebral durante a descompressão (posterior e posterolateral) e desbridamento. O abscesso paravertebral e epidural foi drenado e o desbridamento completo foi feito até a observação de sangue fresco no osso. O mesmo procedimento foi repetido no outro lado. As amostras coletadas foram enviadas para biópsia e cultura para confirmação do diagnóstico. A reconstrução da coluna anterior foi realizada com fragmentos espinolaminados misturados a estreptomicina (1 g) em pó. Uma gaiola foi inserida caso o defeito fosse extenso. As hastes contorcidas colocadas bilateralmente e o construto foram comprimidos até a correção da deformidade (► Fig. 1—caso 1).

Os pacientes foram acompanhados em 3 meses, 6 meses e 1 ano pela escala visual analógica (EVA) de dor e o desfecho funcional foi avaliado de acordo com a classificação pós-operatória de Frankel, o ângulo de cifose, o índice de deficiência de Oswestry (ODI) e exames de sangue aos 6 meses. A duração do tratamento antituberculose (TAT) foi determinada durante o acompanhamento com base na melhora clínica e evidência radiológica de regressão da doença (reso-

ução do abscesso e inflamação à RM junto com evidência de fusão).

### Resultados

A coluna dorsolumbar é a mais acometida (46,7%).

O tempo cirúrgico médio foi de 3 horas e 20 minutos (intervalo de 2h e 20min – 4h e 10min).

A perda média de sangue foi de 800 mL (entre 400–1.500 mL).

A EVA pré-operatória média foi de 7,9 (intervalo de 7–10) e melhorou para 2,1 (intervalo de 1–4) após a cirurgia e, depois, para 1,1 em 6 meses, e 0,9 em 1 ano de acompanhamento.

A cifose média pré-operatória na coluna dorsal e dorsolumbar foi de 27,9 graus, com correção para uma média de 9,5 graus nas últimas radiografias de acompanhamento, implicando em melhor correção e manutenção da deformidade.

Antes da cirurgia, 1 paciente foi classificado como Frankel grau A, 3 como grau B, 6 como Frankel grau C, 16 pacientes como D, e 4 foram classificados como E (► Tabela 1). Depois da cirurgia, em 1 ano de acompanhamento, 6 pacientes com grau C melhoraram para grau D. Dos 16 pacientes com grau D, 12 melhoraram para grau E e 2 permaneceram como D; apenas 1 paciente de grau A melhorou para grau C. Todos os 3 pacientes com grau B melhoraram para grau C (► Tabela 2).

Antes da cirurgia, o ODI de 4 pacientes estava na faixa de 0 a 20% (incapacidade mínima); de 16 pacientes, na faixa de 20 a 40% (incapacidade moderada); de 6 pacientes, na faixa de 40 a 60% (incapacidade grave); e de 4 pacientes, na faixa de 60 a 80% (aleijado) (► Tabela 3). O ODI melhorou durante o acompanhamento, o que sugere melhora funcional.

O exame histopatológico das amostras intraoperatórias dos 30 pacientes sugeriu tuberculose sensível à rifampicina e o tratamento específico foi instituído (nenhum dos pacientes foi diagnosticado com tuberculose resistente a múltiplas drogas). A duração do tratamento antituberculose foi decidida com base nos sinais clínicos de melhora, achados laboratoriais e evidências radiológicas de regressão da doença durante o acompanhamento.

### Complicações

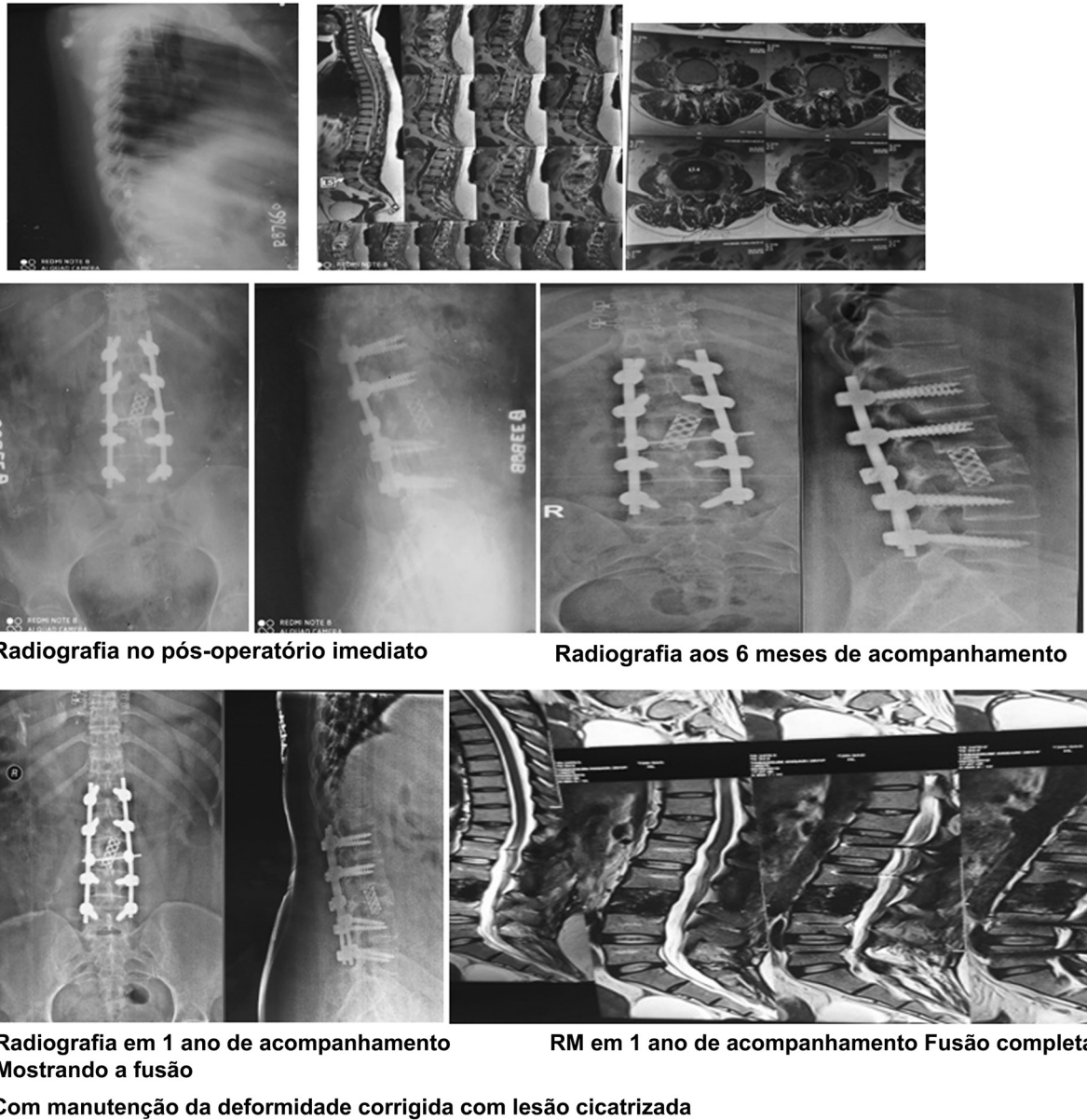
Houve 3 casos de pacientes que desenvolveram infecção superficial da ferida cirúrgica; 2 foram tratados com medidas conservadoras e antibióticos por um período maior e 1 paciente foi encaminhado para desbridamento.

No 6º mês de acompanhamento, 1 paciente apresentou afrouxamento de dois parafusos distais, sem progressão no 12º mês.

No 9º mês de acompanhamento, 1 paciente apresentou sinais de fusão tardia e, no 12º mês, sinais satisfatórios de cicatrização.

### Discussão

A região dorsal apresentou a maior taxa de comprometimento neurológico (30%). A maioria dos pacientes com



**Fig. 1** Caso: paciente de gênero feminino de 28 anos de idade com espondilodiscite em L2-L3. A ressonância magnética (RM) mostra o abscesso pré-vertebral e paravertebral.

doença lombar não tinha problemas neurológicos. Isso pode ser explicado pelo menor diâmetro do canal medular na parte dorsal da coluna e diâmetro relativamente maior na região lombar.

Os objetivos da cirurgia em pacientes com tuberculose da coluna dorsal e lombar são descompressão e desbridamento adequados, correção da deformidade e prevenção da progressão da cifose.

A técnica anterior é o padrão de ouro para desbridamento e descompressão da coluna com tuberculose. A capacidade de acesso direto à doença para descompressão, maior correção da deformidade e colocação de um enxerto sob carga compressiva para fusão são três vantagens da técnica anterior clássica. No entanto, a abordagem anterior tem desvantagens em termos de morbidade e mortalidade, associadas às abordagens transpleural e retroperitoneal, como atelectasias,

**Tabela 1** Classificação de Frankel no período pré-operatório

	Classificação de Frankel no período pré-operatório				
	A	B	C	D	E
Número de pacientes	1	3	6	16	4

**Tabela 2** Classificação de Frankel no período pós-operatório

	Classificação de Frankel no período pós-operatório				
	A	B	C	D	E
Número de pacientes	0	0	4	10	16

**Tabela 3** Índice de deficiência de Oswestry (ODI) nos respectivos períodos de acompanhamento

	ODI em 6 meses de acompanhamento			
	0–20%	20–40%	40–60%	60–80%
Número de pacientes	10	12	6	2
	ODI em 1 ano de acompanhamento			
	0–20%	20–40%	40–60%	60–80%
Número de pacientes	16	10	4	0

infecção torácica, pneumotórax, íleo pós-operatório e ejaculações retrógradas. Na técnica anterior, o enxerto ósseo estrutural não proporciona estabilidade imediata e as complicações relacionadas ao enxerto são mais comuns ao cruzar mais de dois espaços discais.<sup>10</sup>

Moon et al. descobriram que a artrodese anterior não foi eficaz na prevenção da progressão da cifose ou na correção de anomalias anteriores.<sup>11</sup>

Um enxerto anterior estável proporcionou suporte estrutural em apenas 41% dos pacientes de acordo com Rajasekaran e Soundarapandian,<sup>12</sup> que também relataram falência do enxerto com cifose residual em 59% dos pacientes. Por isso, concluímos que o uso apenas do enxerto ósseo na haste anterior para evitar o colapso vertebral não foi suficiente.<sup>12</sup>

A instrumentação posterior tem sido muito benéfica na redução de complicações relacionadas ao enxerto e desenvolvimento de cifose. Como a doença é anterior, a principal vantagem da instrumentação posterior é a fixação adequada de vértebras posteriores não acometidas.<sup>13</sup>

A instrumentação posterior com descompressão anterior e fusão pode ser realizada em uma ou duas etapas. Embora essa cirurgia seja mais extensa, tem maior morbidade quando realizada em um único estágio. Há risco de escorregamento do enxerto e deterioração neurológica até o segundo estágio de estabilização. Quando a fixação posterior é feita antes, é simplesmente a estabilização *in situ* seguida de descompressão no segundo estágio, o que leva a uma pequena correção da cifose.<sup>14</sup>

Como relatado por Jain et al.,<sup>2</sup> a abordagem posterior com técnica apenas extrapleural é uma boa escolha. O método extrapleural permite a descompressão da medula espinhal sob visualização direta e é complementado por uma fixação

posterior estável que pode ser estendida para cima e para baixo caso necessário. A instrumentação posterior estável permite a mobilização precoce, evitando os riscos de decúbito prolongado.<sup>8</sup>

Em uma análise retrospectiva de 70 pacientes com tuberculose torácica e lombar, Garg e Somvanshi<sup>3</sup> compararam os desfechos clínicos, radiológicos e funcionais do desbridamento e fixação anterior ou posterior. Esses autores descobriram que, embora a abordagem anterior seja igualmente boa para desbridamento e estabilização, a instrumentação posterior é melhor para correção da cifose e está associada a baixa morbidade e poucos problemas.

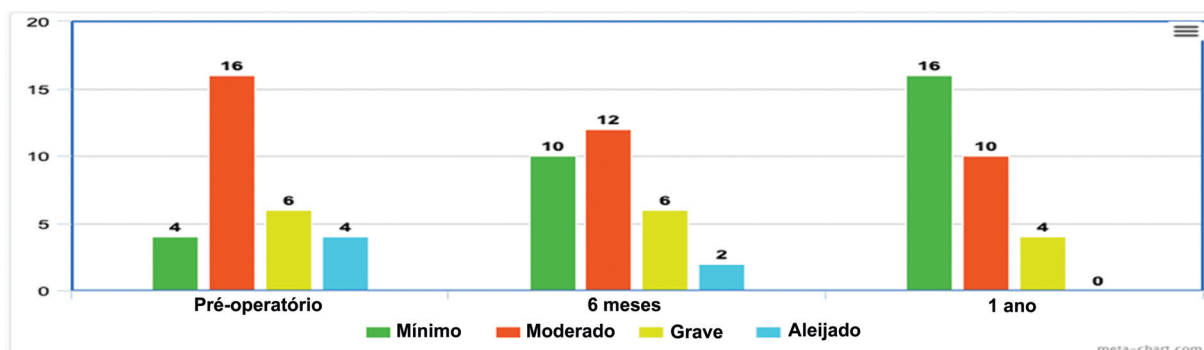
Shah et al.,<sup>15</sup> em uma série de casos de 50 pacientes com tuberculose da coluna dorsal e lombar, usaram de instrumentação posterior para reduzir e estabilizar a zona cifótica instável. A consequência prática foi muito melhor no grupo de pacientes submetidos à fixação posterior, com pontuação média de Seybold e Bayley de 14,66 (boa).

Segundo Zeng et al.,<sup>16</sup> o desbridamento transpedicular apenas posterior em um estágio, a fusão intersomática e a fixação posterior seguida por quimioterapia parecem ser suficientes para o tratamento da tuberculose da coluna torácica com déficits neurológicos.

Islam et al.<sup>17</sup> fizeram um estudo observacional de acompanhamento de 21 pacientes e concluíram que a abordagem posterior é uma intervenção cirúrgica mínima que estimula a recuperação neurológica.

Em um estudo prospectivo com 20 pacientes, Patidar et al.<sup>18</sup> sugeriram que a abordagem posterior em estágio único é segura e eficaz para o manejo da tuberculose da coluna lombar.

Em nossa pesquisa, a estabilização posterior e a reconstrução da coluna por fusão posterior e posterolateral, bem

**Fig. 2** Representação gráfica da pontuação ODI dos respectivos acompanhamentos.



como a fusão com gaiola em alguns casos, ajudaram a corrigir a deformidade e prevenir sua progressão.

## Conclusão

A técnica posterior (abordagem extracavitária) permite acesso razoável aos espaços lateral e anterior da medula espinhal para descompressão medular igualmente eficaz. É um método de menor morbidade que evita as complicações da toracotomia e laparotomia.

Ela permite a mobilização precoce e elimina os problemas associados ao decúbito prolongado; o que resulta na melhora do desfecho funcional e leva a uma correção considerável da deformidade do plano sagital.

A abordagem posterior é escolhida devido à sua familiaridade, simplicidade e baixo índice de complicações.

### Suporte Financeiro

Não houve suporte financeiro de fontes públicas, comerciais ou sem fins lucrativos.

### Conflito de Interesses

Os autores não têm conflito de interesses a declarar.

## Referências

- 1 Tuli SM. Tuberculosis of the skeletal system. 6th ed. New Delhi: Jaypee Brothers Medical Pub; 2020
- 2 Jain AK, Dhammi IK, Prashad B, Sinha S, Mishra P. Simultaneous anterior decompression and posterior instrumentation of the tuberculous spine using an anterolateral extrapleural approach. *J Bone Joint Surg Br* 2008;90(11):1477–1481
- 3 Garg RK, Somvanshi DS. Spinal tuberculosis: a review. *J Spinal Cord Med* 2011;34(05):440–454
- 4 Hee HT, Majd ME, Holt RT, Pienkowski D. Better treatment of vertebral osteomyelitis using posterior stabilization and titanium mesh cages. *J Spinal Disord Tech* 2002;15(02):149–156, discussion 156
- 5 Goel MK. Treatment of Pott's paraplegia by operation. *J Bone Joint Surg Br* 1967;49(04):674–681
- 6 Seddon HJ. Pott's paraplegia: prognosis and treatment. *Br J Surg* 1934;22(88):769–799
- 7 Donaldson JR, Marshall CE. Pott's disease (Experience with 560 operated cases). *Indian J Surg* 1965;27:765–773
- 8 Lee TC, Lu K, Yang LC, Huang HY, Liang CL. Transpedicular instrumentation as an adjunct in the treatment of thoracolumbar and lumbar spine tuberculosis with early stage bone destruction. *J Neurosurg* 1999;91(2, Suppl):163–169
- 9 Standring S. Gray's anatomy. The anatomical basis of clinical practice. 39th ed. Philadelphia: Churchill Livingstone; 2004
- 10 Hodgson AR, Stock FE. Anterior spinal fusion for the treatment of tuberculosis of spine. *J Bone Joint Surg* 1960;42(02):295–310
- 11 Moon MS. Tuberculosis of the spine. Controversies and a new challenge. *Spine* 1997;22(15):1791–1797
- 12 Rajasekaran S, Soundarapandian S. Progression of kyphosis in tuberculosis of the spine treated by anterior arthrodesis. *J Bone Joint Surg Am* 1989;71(09):1314–1323
- 13 Sundararaj GD, Behera S, Ravi V, Venkatesh K, Cherian VM, Lee V. Role of posterior stabilisation in the management of tuberculosis of the dorsal and lumbar spine. *J Bone Joint Surg Br* 2003;85(01):100–106
- 14 A controlled trial of débridement and ambulatory treatment in the management of tuberculosis of the spine in patients on standard chemotherapy. A study in Bulawayo, Rhodesia. *J Trop Med Hyg* 1974;77(04):72–92
- 15 Shah M, Suthar K, Zala R. To study the outcomes of posterior decompression and fixation of tuberculosis of dorsolumbar spine. *Int J Orthop Sci* 2017;3(03):691–695
- 16 Zeng H, Zhang P, Shen X, et al. One-stage posterior-only approach in surgical treatment of single-segment thoracic spinal tuberculosis with neurological deficits in adults: a retrospective study of 34 cases. *BMC Musculoskelet Disord* 2015;16:186
- 17 Islam MF, Akon MSI, Alom MI, Islam MZU, Hossain MY, Hossain MI. Evaluation of Outcome of Decompression and Transpedicular Screw Fixation in the Management of TB of the Thoracolumbar Spine. *Med Today (Karachi)* 2020;32(02):104–111 cited 2022 Apr. 26 [Internet] from <https://www.banglajol.info/index.php/medtoday/article/view/48823>
- 18 Patidar AB, Mehta RP, Sharma SK, Vyas GB, Singh V, Ramchandra O. Single-stage posterior-only debridement and transpedicular screw fixation for dorsolumbar tuberculosis: A prospective study of twenty cases. *J Orthop Allied Sci* 2017;5:74. Doi: 10.4103/joas.joas\_11\_17