



# La artroplastia de muñeca como solución a la artrosis postraumática o fracaso de artrodesis parcial: Una serie de casos\*

## *Wrist Arthroplasty as a Solution to Posttraumatic Osteoarthritis or Failed Partial Arthrodesis: A Case Series*

Pablo Nicolás López-Osornio de Vega<sup>1,2</sup> Giovanni Vilardo Cerqueira Guedes<sup>3,4</sup>

<sup>1</sup>Departamento de Traumatología y Cirugía Ortopédica, Hospital Mutua Universal, Barcelona, Cataluña, España

<sup>2</sup>Unidad de Trauma, Hospital Quirón Teknon, Barcelona, Cataluña, España

<sup>3</sup>Departamento de Cirugía de Mano y Microcirugía, Instituto Nacional de Traumatología e Ortopedia Jammil Haddad (INTO), Rio de Janeiro, RJ, Brasil

<sup>4</sup>Departamento de Traumatología y Cirugía Ortopédica, Hospital São Vicente de Paulo, Rio de Janeiro, RJ, Brasil

Dirección paracorrespondencia Giovanni Vilardo Cerqueira Guedes, MD, Departamento de Cirurgia de Mão e Microcirurgia, Instituto Nacional de Traumatologia e Ortopedia Jammil Haddad (INTO), Avenida Brasil 500, Caju, Rio de Janeiro, RJ, 20940-070, Brasil (e-mail: vcggiovanni@gmail.com).

Rev Iberam Cir Mano 2022;50(2):e110–e115.

### Resumen

**Introducción** Diferentemente de la artrodesis, la artroplastia total de muñeca permite mantener un rango de movimiento funcional en pacientes operados por artrosis de diferentes causas. La evolución de los implantes permitió llegar a una mayor tasa de éxito, con disminución de las complicaciones como el aflojamiento de componentes. Este estudio tiene como objetivo demostrar los resultados funcionales y las tasas de complicaciones en una serie de casos operados con el implante Motec (Swemac Orthopaedics AB, Linköping, Suecia) por un único cirujano. **Materiales y Métodos** Se trata de un estudio retrospectivo con 14 pacientes intervenidos de artroplastia total de muñeca con el sistema Motec entre 2017 y 2022 y evaluados pre y posoperatoriamente por la Escala de Muñeca de la Clínica Mayo (Mayo Wrist Score, en inglés) y la Escala Visual Analógica (EVA). Se realizó revisión de historias clínicas en junio de 2022 y análisis estadístico con prueba *t* pareada considerando significativos valores de  $p < 0,05$ .

**Resultados** Fueron operados 13 hombres y 1 mujer, con una edad media de 64,8 (desviación estándar [DE] = 7,5) años, y el tiempo medio de seguimiento fue de 25,1 (DE = 10,9) meses. La puntuación en la Escala de Mayo presentó media preoperatoria de 23,2 (DE = 8,9) y posoperatoria de 82,8 (DE = 7), mientras la EVA preoperatoria tuvo una media de 7,6 (DE = 1,1), y la posoperatoria fue de 1 (DE = 1,2). Las diferencias en los resultados pre y posoperatorios de la Escala de Mayo y la EVA fueron estadísticamente significativas ( $p < 0,001$ ).

### Palabras Clave

- ▶ artroplastia de muñeca
- ▶ prótesis de muñeca
- ▶ Motec

\* Esta investigación fue financiada por IBRA (International Bone Research Association).

recibido  
17 de agosto de 2022  
aceptado  
07 de octubre de 2022

DOI <https://doi.org/10.1055/s-0042-1758458>.  
ISSN 1698-8396.

© 2022. SECMA Foundation. All rights reserved.  
This is an open access article published by Thieme under the terms of the Creative Commons Attribution-NonDerivative-NonCommercial-License, permitting copying and reproduction so long as the original work is given appropriate credit. Contents may not be used for commercial purposes, or adapted, remixed, transformed or built upon. (<https://creativecommons.org/licenses/by-nc-nd/4.0/>)  
Thieme Revinter Publicações Ltda., Rua do Matoso 170, Rio de Janeiro, RJ, CEP 20270-135, Brazil

**Conclusión** Como se demuestra en esta serie, las mejoras funcionales y en el dolor fueron importantes, no hubo complicaciones mayores en el período de tiempo evaluado, y la prótesis fue capaz de reemplazar las artrodesis parciales que fallaron. Los pacientes deben ser seguidos durante más tiempo, pero con la certeza de que, en caso de fracaso, aún se puede realizar una artrodesis total de muñeca.

## Abstract

**Introduction** Unlike arthrodesis, total wrist arthroplasty enables the preservation of a functional range of motion in patients operated on for osteoarthritis. The evolution of the implants made it possible to reach a higher success rate, reducing complications such as the loosening of components. The present study aims to demonstrate the functional results and complication rates in a series of cases operated on with the Motec (Swemac Orthopaedics AB, Linköping, Sweden) implant by a single surgeon.

**Materials and Methods** A retrospective study with 14 patients who underwent total wrist arthroplasty with the Motec system between 2017 and 2022, who were evaluated pre- and postoperatively using the Mayo Wrist Score and the Visual Analog Scale (VAS). The medical records were reviewed in June 2022, and the statistical analysis with the paired *t*-test considered values of  $p < 0.05$  statistically significant.

**Results** In total, 13 men and 1 woman, with a mean age of 64.8 (standard deviation [SD] = 7.5) years, underwent surgery, and the mean follow-up was of 25.1 (SD = 10.9) months. The mean preoperative Mayo Wrist Score was of 23.2 (SD = 8.9) points, and postoperatively, it was of 82.8 (SD = 7) points, while the mean preoperative VAS score was of 7.6 (SD = 1.1) points, and, postoperatively, it was of 1 (SD = 1.2) point. The differences regarding the pre- and postoperative results of the Mayo Wrist Score and the VAS were statistically significant ( $p < 0.001$ ).

**Conclusion** As demonstrated in the present series, the improvements in terms of function and pain were significant, there were no major complications in the period evaluated, and the prosthesis was successfully replaced failed partial arthrodesis. Patients should be followed up for longer periods, but with the certainty that, in case of failure, a total wrist arthrodesis can still be performed.

## Keywords

- ▶ wrist arthroplasty
- ▶ wrist prosthesis
- ▶ Motec

## Introducción

La artroplastia de muñeca es un procedimiento que surgió como una alternativa a la artrodesis de muñeca para casos de artrosis de esta articulación generada por diferentes causas. En diversos estudios, se han obtenido tanto una gran reducción en el dolor como una mejora sutil en los resultados de la fuerza de agarre en ambos procedimientos, pero con la posibilidad de mantener un rango funcional de movimiento en pacientes protetizados.<sup>1</sup> Además, los resultados de las artroplastias fueron similares independientemente de la indicación (colapso escafosemilunar avanzado [*scapholunate advanced collapse*, SLAC, en inglés], colapso avanzado por pseudoartrosis del escafoides [*scaphoid non-union advanced collapse*, SNAC, en inglés], fracturas de radio distal).<sup>2</sup>

Con el tiempo, los implantes evolucionaron, y en la actualidad se ha alcanzado la cuarta generación, siempre con el objetivo de reducir la posibilidad de complicaciones en relación con los modelos anteriores. Los modelos utilizados actualmente tienen como objetivo mejorar la biomecánica de la articulación y minimizar la cantidad de resección ósea y la

tasa de resección del carpo. Además, una de las soluciones potenciales recientes para que no se aflojen los componentes implica el uso de materiales con mayor potencial de crecimiento óseo interno integrativo, especialmente con respecto al componente distal.<sup>3</sup>

Las prótesis estudiadas en trabajos previos, tales como Universal 2 (KMI, Carlsbad, CA, Estados Unidos) y Re-Motion (Stryker, Kalamazoo, MI, Estados Unidos), tienen altas tasas de complicaciones y revisiones reportadas, principalmente debido a causas como el aflojamiento de los componentes.<sup>4,5</sup> Un estudio<sup>6</sup> con 56 pacientes que se sometieron a artroplastia de muñeca con la prótesis Motec (Swemac Orthopaedics AB, Linköping, Suecia) demostró una tasa de supervivencia del implante del 86% después de 10 años, y estos resultados fueron alentadores.

Teniendo en cuenta que la prótesis Motec puede estar indicada para casos de artrosis degenerativa, artritis reumatoide (inflamatoria) y artrosis postraumática como consecuencia de disociación escafolunar, enfermedad de Kienböck, fractura-luxación de muñeca, fracturas intraarticulares de radio distal, fusiones intercarpianas y

resección de la hilera proximal del carpo,<sup>7</sup> el objetivo de este estudio es demostrar los resultados funcionales y las tasas de complicaciones en una serie de casos operados por un único cirujano.

## Materiales y Métodos

El estudio involucró a 14 pacientes operados entre noviembre de 2018 y abril de 2022 en 2 hospitales de Barcelona por un solo cirujano de mano experimentado. Los pacientes respondieron al cuestionario Escala de Muñeca de la Clínica Mayo (Mayo Wrist Score, en inglés) y la Escala Visual Analógica (EVA) en el periodo preoperatorio y seis meses después del procedimiento. Un paciente fue excluido por tener seguimiento inferior a seis meses. La técnica quirúrgica (►Figuras 1) utilizada fue la recomendada por el fabricante del Motec.<sup>6</sup>

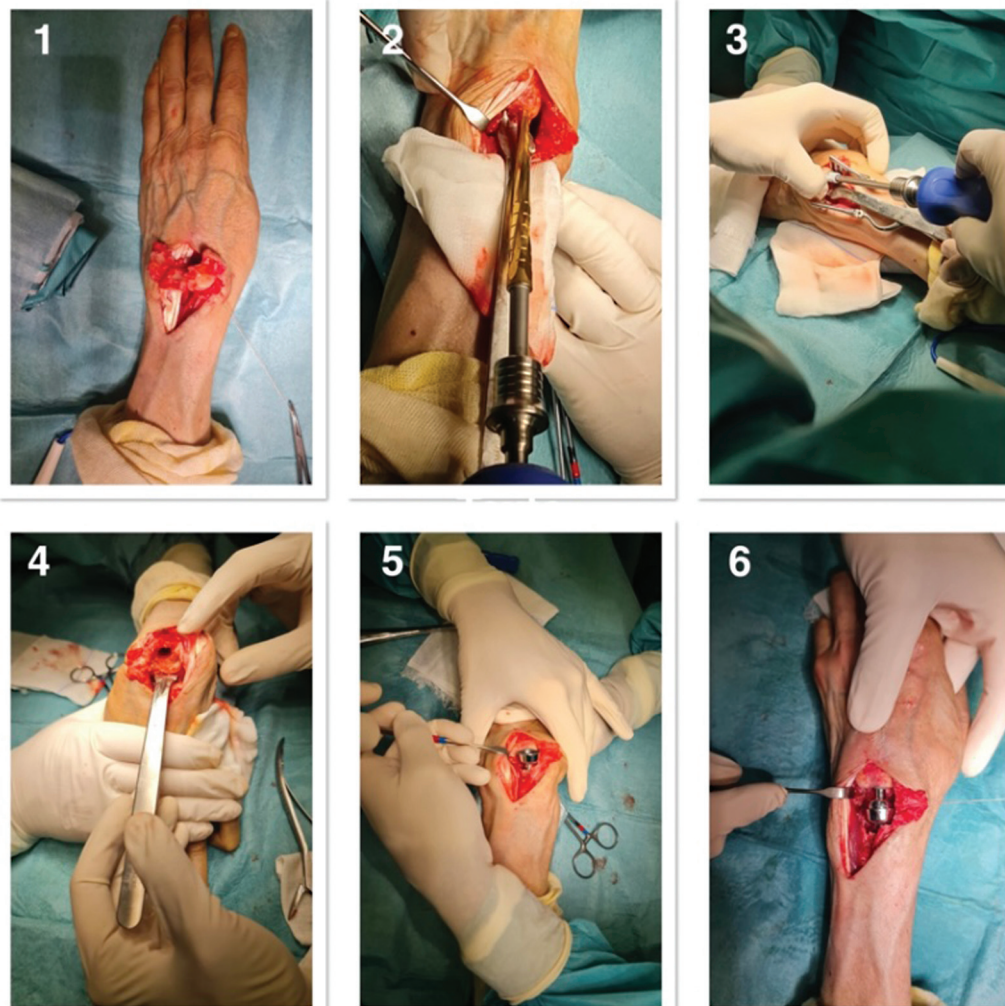
Tras la operación, los puntos se retiraron a los 10 días, y después de 2 semanas se cambió la inmovilización de una férula de yeso dorsal a una de velcro, que fue empleada hasta 6 semanas del posoperatorio. A partir de las 2 semanas de

posoperatorio, los pacientes fueron referidos a un terapeuta especializado de la mano, y se inició la rehabilitación con movimientos activos.

El seguimiento se llevó a cabo a través de consultas presenciales mensuales con radiografías repetidas para evaluar las complicaciones.

Los datos fueron recolectados de las historias clínicas en junio de 2022, y se buscaron las siguientes variables: edad, fecha de nacimiento, género, patología previa de la muñeca, tiempo de seguimiento, puntuaciones preoperatorias y a los seis meses en la Escala de Muñeca de Mayo y en la EVA, y complicaciones. Se definió como complicaciones cualquier señal de aflojamiento de componentes, impacto generado por la prótesis, infección o necesidad de revisión.

Los datos se analizaron con cálculo de medias y desviaciones estándar (DE), y se utilizó una prueba *t* de muestra pareada con el programa Statistical Package for the Social Sciences (IBM SPSS Statistics for Windows, IBM Corp., Armonk, NY, Estados Unidos), versión 26.0, para comparar los resultados pre y posoperatorios en las 2 escalas considerando valores de  $p < 0,05$  estadísticamente significativos.



**Figura 1** (1) Resección de la hilera proximal del carpo. (2,3) Preparo e introducción del componente distal. (4,5) Preparo e introducción del componente proximal. (6) Aspecto clínico final.

**Tabla 1** Resultados del presente estudio

Paciente	Edad	Género	Fecha de la cirugía	Situación previa de la articulación	Seguimiento (meses)	EMM - pre	EMM - pos	EVA - pre	EVA - pos
1	53	M	11/2018	RHP	36	15	75	9	4
2	64	M	12/2018	Artrodesis de cuatro esquinas	40	20	80	7	2
3	71	M	02/2019	SLAC	36	25	90	9	0
4	58	M	05/2019	RHP	24	15	85	8	2
5	67	F	08/2019	Artrosis degenerativa	35	30	100	7	0
6	68	M	10/2019	Artrosis – fractura de radio	31	20	85	6	0
7	54	M	11/2019	ARTRODESIS lunogrande	25	15	80	8	1
8	73	M	01/2020	Artrosis – fractura de radio	26	40	90	6	1
9	80	M	07/2020	SNAC	23	15	80	9	2
10	61	M	10/2020	RHP	19	20	85	6	0
11	68	M	01/2021	Artrodesis de cuatro esquinas	19	30	75	7	0
12	59	M	04/2021	Artrosis – fractura de radio	13	25	80	8	0
13	63	M	10/2021	Artrosis – fractura de radio	7	15	80	8	0
14	69	M	12/2021	SLAC	6	40	75	9	2

Abreviaturas: EMM, Escala de Muñeca de Mayo; EVA, Escala Visual Analógica; F, femenino; M, masculino; pos, posoperatorio; pre, preoperatorio; RHP, resección de la hilera proximal del carpo; SLAC, *scapholunate advanced collapse* (colapso escafosemilunar avanzado); SNAC, *scaphoid non-union advanced collapse* (colapso avanzado por pseudoartrosis del escafoides).

## Resultados

En total, se evaluaron 14 pacientes, 13 hombres y 1 mujer, con una edad media de 64,8 (DE = 7,5) años. El tiempo medio de seguimiento fue de 25,1 (DE = 10,9) meses, siendo el mínimo de 6 y el máximo de 40 meses.

En cuanto a la Escala de Muñeca de Mayo, la media preoperatoria fue de 23,2 (DE = 8,9) puntos, y la media posoperatoria fue de 82,8 (DE = 7) puntos. La media preoperatoria en la EVA fue de 7,6 (DE = 1,1) puntos, mientras que la media posoperatoria fue de 1 (DE = 1,2) punto. Las diferencias en los resultados pre y postoperatorios de ambas escalas fueron significativas ( $p < 0,001$ ).

Las variables de cada paciente se asignan en la **Tabla 1**. No hubo complicaciones intra o posoperatorias en el período de seguimiento evaluado.

## Discusión

Los pacientes operados en esta serie tenían como diagnósticos previos SLAC, SNAC, y artrosis radiocarpiana postraumática y degenerativa. Además, otros pacientes ya habían sido sometidos a otras cirugías, tales como carpectomía proximal, artrodesis semilunar-capitato, o artrodesis de cuatro esquinas (**Figura 2**). De acuerdo con las posibles indicaciones para el uso de la prótesis Motec, el estudio no incluyó casos de Kienböck, artrodesis total de la muñeca (rearticulación),<sup>8</sup> y artritis reumatoide.<sup>9</sup>

Hubo una mejoría significativa en la puntuación en ambas escalas en nuestra muestra seis meses después de la operación. Estudios de series de casos de artroplastia de muñeca anteriores con mayor seguimiento<sup>10</sup> y una revisión sistemática<sup>11</sup> también

demonstraron mejoras en estos parámetros, aunque se realizaron con el cuestionario de Discapacidades del Brazo, Hombro y Mano (Disabilities of the Arm, Hand and Shoulder, DASH, en inglés) en lugar de la Escala de Muñeca de Mayo.

En el periodo estudiado, no se observaron eventos adversos relacionados con el material de la prótesis, como reacciones a los desechos metálicos.<sup>12</sup> Del mismo modo, los pacientes de nuestra serie no presentaron infección, aunque algunos presentaban factores de riesgo, como la artrosis postraumática.<sup>13</sup>

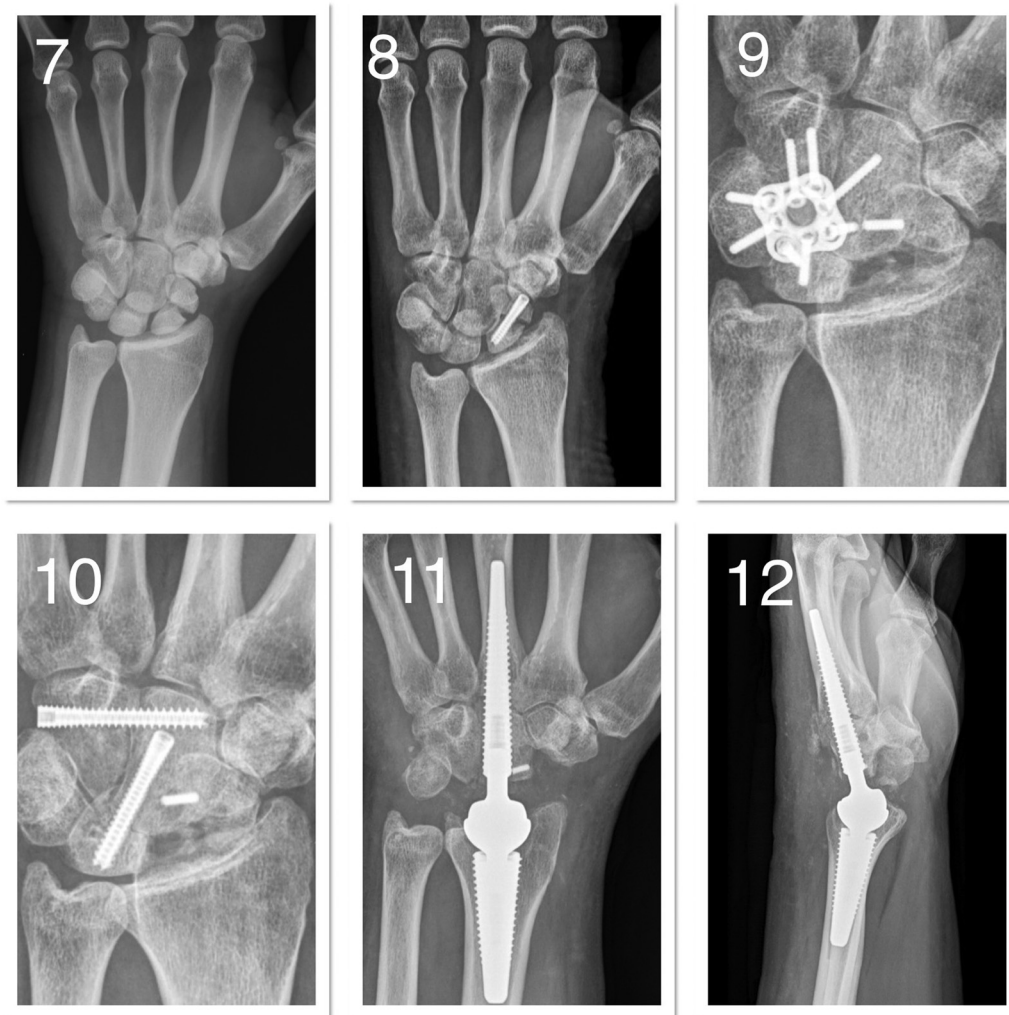El aflojamiento de componentes, un factor de fallo común,<sup>14</sup> tampoco se ha observado en nuestra muestra hasta el momento, así que no hubo necesidad de cirugías de salvamento, descritas anteriormente como extremadamente complejas y de difícil ejecución.<sup>15</sup> Al respecto, debemos destacar que una de las ventajas del sistema Motec es la facilidad de reconversión a artrodesis en caso de fallo, con resultados semejantes a los de artrodesis primarias.<sup>16</sup>

Este estudio presenta una serie de limitaciones obvias, como una muestra pequeña, un seguimiento medio de poco más de 2 años (por debajo de otros estudios, que tuvieron seguimientos de 5 o 10 años), y el hecho de que no hubo medidas de fuerza o rango de movimiento, a pesar de que sean clínicamente funcionales. Sin embargo, se trata de una serie de casos operados y seguidos por el mismo cirujano, lo que puede dar mayor uniformidad a los resultados.

## Conclusión

La artroplastia de muñeca es una opción quirúrgica para tratar casos de artrosis postraumática o como rescate de cirugías fallidas previas (carpectomía proximal o artrodesis





**Figura 2** (7) Fractura de escafoides con disociación escafolunar en un paciente de 56 años. (8) intervenido seis semanas después por otro cirujano, y evolución con pseudoartrosis de escafoides y DISI (Dorsal intercalated segment instability). (9) El paciente llega a nuestro servicio después de ser sometido a artrodesis de cuatro esquinas, que evoluciona con fallo de material. (10) Optamos por revisión de la artrodesis con tornillos, pero el paciente seguía presentando dolor después de 12 meses de la última intervención. (11,12) Realizamos la artroplastia de muñeca y el paciente se encuentra asintomático con 1 año de seguimiento.

de cuatro esquinas), y ayuda al paciente a mantener un rango de movimiento funcional. Como se observa en esta serie, las mejoras en términos de función y dolor fueron importantes, no hubo complicaciones mayores en el período evaluado, y la artroplastia de muñeca fue capaz de servir como rescate de las artrodesis parciales fallidas.

Obviamente, para poder extraer conclusiones más firmes al respecto de los beneficios o complicaciones de este modelo de prótesis, debemos aumentar el número de pacientes estudiados, así como hacerlo durante más tiempo.

## Referencias

- Berber O, Garagnani L, Gidwani S. Systematic Review of Total Wrist Arthroplasty and Arthrodesis in Wrist Arthritis. *J Wrist Surg* 2018;7(05):424-440. Doi: 10.1055/s-0038-1646956
- Holzbauer M, Mihalic JA, Pollak M, Froschauer SM. Total Wrist Arthroplasty for Posttraumatic Wrist Osteoarthritis: A Cohort Study Comparing Three Indications. *Life (Basel)*. 2022 Apr 21;12(05):617. doi: 10.3390/life12050617. PMID: 35629285; PMCID: PMC9145948
- Srncic JJ, Wagner ER, Rizzo M. Total Wrist Arthroplasty. *JBJS Rev* 2018;6(06):e9. Doi: 10.2106/JBJS.RVW.17.00123
- Kennedy JW, Ross A, Wright J, Martin DJ, Bransby-Zachary M, MacDonald DJ. Universal 2 total wrist arthroplasty: high satisfaction but high complication rates. *J Hand Surg Eur Vol* 2018;43(04):375-379. Doi: 10.1177/1753193418761513
- Froschauer SM, Zaussinger M, Hager D, Behawy M, Kwasny O, Duscher D. Re-motion total wrist arthroplasty: 39 non-rheumatoid cases with a mean follow-up of 7 years. *J Hand Surg Eur Vol* 2019;44(09):946-950. Doi: 10.1177/1753193419866117
- Reigstad O, Holm-Glad T, Bolstad B, Grimsgaard C, Thorkildsen R, Røkkum M. Five- to 10-Year Prospective Follow-Up of Wrist Arthroplasty in 56 Nonrheumatoid Patients. *J Hand Surg Am* 2017;42(10):788-796. Doi: 10.1016/j.jhssa.2017.06.097
- Giwa L, Siddiqui A, Packer G. Motec Wrist Arthroplasty: 4 Years of Promising Results. *J Hand Surg Asian Pac Vol* 2018;23(03):364-368. Doi: 10.1142/S2424835518500388
- Reigstad O, Røkkum M. Wrist arthroplasty using prosthesis as an alternative to arthrodesis: design, outcomes and future. *J Hand Surg Eur Vol* 2018;43(07):689-699. Doi: 10.1177/1753193418784707

- 9 Zhu XM, Perera E, Gohal C, Dennis B, Khan M, Alolabi B. A systematic review of outcomes of wrist arthrodesis and wrist arthroplasty in patients with rheumatoid arthritis. *J Hand Surg Eur Vol* 2021;46(03):297–303. Doi: 10.1177/1753193420953683
- 10 Fischer P, Sagerfors M, Jakobsson H, Pettersson K. Total Wrist Arthroplasty: A 10-Year Follow-Up. *J Hand Surg Am* 2020;45(08):780.e1–780.e10. Doi: 10.1016/j.jhssa.2020.02.006
- 11 Eschweiler J, Li J, Quack V, Rath B, Baroncini A, Hildebrand F, Migliorini F. Total Wrist Arthroplasty-A Systematic Review of the Outcome, and an Introduction of FreeMove-An Approach to Improve TWA. *Life (Basel)*. 2022 Mar 11;12(03):411. doi: 10.3390/life12030411. PMID: 35330163; PMCID: PMC8951379
- 12 Karjalainen T, Pamilo K, Reito A. Implant Failure After Motec Wrist Joint Prosthesis Due to Failure of Ball and Socket-Type Articulation-Two Patients With Adverse Reaction to Metal Debris and Polyether Ether Ketone. *J Hand Surg Am* 2018;43(11):1044.e1–1044.e4. Doi: 10.1016/j.jhssa.2018.03.010
- 13 Althoff AD, Reeves RA, Traven SA, Slone HS, Deal DN, Werner BC. Risk Factors for Infection Following Total Wrist Arthroplasty and Arthrodesis: An Analysis of 6641 Patients. *Hand (N Y)* 2021;16(05):657–663. Doi: 10.1177/1558944719890036
- 14 Pong TM, van Leeuwen WF, Oflazoglu K, Blazar PE, Chen N. Unplanned Reoperation and Implant Revision After Total Wrist Arthroplasty. *Hand (N Y)* 2022;17(01):114–118. Doi: 10.1177/1558944719898817
- 15 Berber O, Gidwani S, Garagnani L, et al. Salvage of the Failed Total Wrist Arthroplasty: A Systematic Review. *J Wrist Surg* 2020;9(05):446–456. Doi: 10.1055/s-0040-1713728
- 16 Reigstad O, Holm-Glad T, Thorkildsen R, Grimsgaard C, Røkkum M. Successful conversion of wrist prosthesis to arthrodesis in 11 patients. *J Hand Surg Eur Vol* 2017;42(01):84–89. Doi: 10.1177/1753193416674929