



Artrodesis de articulación interfalángica proximal en enfermedad de Dupuytren: Una revisión sistemática cualitativa

Arthrodesis of the Proximal Interphalangeal Joint in Dupuytren Contracture: A Qualitative Systematic Review

Javier Francisco García García¹ María Segovia González¹ Alicia González González¹
Alejandro Mendieta Baro¹ Pablo Benito Duque¹

¹Servicio de Cirugía Plástica, Estética y Reparadora, Hospital Universitario Ramón y Cajal, Madrid, España

Rev Iberam Cir Mano 2022;50(2):e133–e141.

Dirección para correspondencia Javier Francisco García García, MD, Servicio de Cirugía Plástica, Estética y Reparadora, Hospital Universitario Ramón y Cajal, Ctra. de Colmenar Viejo Km 9.100, 28034, Madrid, España
(e-mail: javierfcomlutense1992@gmail.com).

Resumen

Introducción La enfermedad de Dupuytren (ED) se caracteriza por una alta tendencia a la recidiva. Las reintervenciones asocian elevado riesgo de complicaciones, incrementado tras cada cirugía. En contracturas graves y recidivantes, con insuficiencia vascular o mala calidad tisular, nuevas fasciectomías pueden estar contraindicadas por el riesgo de comprometer gravemente la viabilidad cutánea. En estos casos, artrodesar la articulación interfalángica proximal (IFP) es una alternativa a la amputación. La artrodesis también es una alternativa en aquellas contracturas que asocien artrosis o artrofibrosis de la articulación IFP. El limitado conocimiento sobre esta intervención se justifica por su escasa frecuencia. Realizamos una revisión sistemática cualitativa de resultados y complicaciones de artrodesis de la articulación IFP del segundo al quinto dedos en adultos con ED.

Materiales y Métodos Según la declaración de los Ítems Preferidos de Reporte para Revisiones Sistemáticas y Metanálisis (Preferred Reporting Items for Systematic Reviews and Meta-Analyses, PRISMA, en inglés), desarrollamos una búsqueda en las bases de datos PubMed, Embase¹ y Cochrane Library. Evaluamos el riesgo de sesgo mediante la Escala de Newcastle-Ottawa modificada. Junto a variables intra y preoperatorias y complicaciones, se registró las mejorías funcional y del dolor, y el grado de satisfacción.

Resultados Para esta revisión sistemática, se seleccionaron 4 series de casos, con 65 pacientes y 71 artrodesis. No evidenciamos mejorías significativas en términos de dolor o funcionalidad, pero sí un alto grado de satisfacción en todos los estudios. El 11,3% de las complicaciones incluyó una necrosis cutánea, pero ninguna lesión vascular o nerviosa.

Palabras Clave

- ▶ enfermedad de Dupuytren
- ▶ artrodesis
- ▶ revisión sistemática

recibido
09 de octubre de 2021
aceptado
07 de octubre de 2022

DOI <https://doi.org/10.1055/s-0042-1758547>.
ISSN 1698-8396.

© 2022. SECMA Foundation. All rights reserved.
This is an open access article published by Thieme under the terms of the Creative Commons Attribution-NonDerivative-NonCommercial-License, permitting copying and reproduction so long as the original work is given appropriate credit. Contents may not be used for commercial purposes, or adapted, remixed, transformed or built upon. (<https://creativecommons.org/licenses/by-nc-nd/4.0/>)
Thieme Revinter Publicações Ltda., Rua do Matoso 170, Rio de Janeiro, RJ, CEP 20270-135, Brazil

Abstract

Conclusión Pese a no demostrar mejoría en dolor o funcionalidad, este procedimiento asocia alto grado de satisfacción y muy baja tasa de afectación cutánea o de lesiones vasculares o nerviosas. El nivel de evidencia sobre resultados y complicaciones es bajo.

Introduction One of the typical features of Dupuytren contracture is its tendency for recurrence. Reintervention surgery has a high rate of complications, which increases with successive surgeries. Repeated fasciectomy can be contraindicated in severe, recurrent contractures, with arterial insufficiency or poor-quality soft tissue, due to a risk of severely compromising the viability of the skin. In these cases, finger amputation can be avoided by performing arthrodesis of the proximal interphalangeal (PIP) joint. Arthrodesis is also an alternative to amputation in contracted fingers affected by arthritis or arthrofibrosis of the PIP joint. Knowledge about this procedure is scarce due to its rarity. We performed a qualitative systematic review of the results and complications of arthrodesis of the PIP joint of digits 2 to 5 in adults with Dupuytren contracture.

Materials and Methods Adhering to the Preferred Reporting Items for Systematic Reviews and Meta-Analyses (PRISMA) statement, we conducted a search on the PubMed, Cochrane and Embase databases. The risk of bias was assessed with the modified Newcastle-Ottawa Scale. We recorded the intraoperative and postoperative variables, and those related to complications, improvement in pain and function, and the level of patient satisfaction.

Results For the systematic review, we selected 4 case series totalling 65 patients and 71 arthrodesis. Significant improvements in terms of pain and function were not observed, but, in all studies, patient satisfaction was high. The rate of complication was of 11.3%, and they included 1 case of skin necrosis, but no vascular or nervous lesions were observed.

Conclusion Despite the fact that no improvements in pain or function were reported, this procedure is associated with a high level of patient satisfaction, and an extremely low rate of skin ailments or vascular or nervous lesions. The level of evidence regarding the results and complications is low.

Keywords

- ▶ Dupuytren contracture
- ▶ arthrodesis
- ▶ systematic review

Introducción

La enfermedad de Dupuytren (ED) es benigna, fibroproliferativa, y afecta la mano y los dedos. Debuta con la formación de nódulos duros e indoloros en la piel glabra adheridos a fascia palmar y digital. Esto precede a la formación de cordones que, al contraerse, ocasionan deformidades fijas en flexión de las articulaciones digitales.¹

Aunque se desconoce su causa exacta, se han identificado genes relacionados con su desarrollo, y factores predisponentes como alcoholismo, tabaquismo, diabetes o epilepsia.² Con una prevalencia entre el 0,5% y el 11% de la población, se presenta más comúnmente en varones, habitualmente a partir de la sexta década de la vida, y de forma bilateral.³

Las articulaciones metacarpofalángica (MCF) e interfalángica proximal (IFP) son las más afectadas, especialmente en el cuarto y quinto dedos.

El diagnóstico es clínico, con la identificación de nódulos, cordones, y deformidades digitales en flexión, fijas y

habitualmente indoloras. La prueba de Hueston (test de apoyo de la mano sobre una mesa) refleja el déficit en la extensión.⁴

El manejo es expectante, hasta alcanzar una contractura $\geq 30^\circ$ en la MCF y $\geq 15^\circ$ en la IFP.⁵ Las opciones terapéuticas más comunes son la aponeuromía percutánea (AP), la fasciectomy, y la dermofasciectomy.

En esta patología de curso impredecible, una de las situaciones más frecuentes y complejas es la recidiva. Ésta se define como un déficit de extensión pasiva $> 20^\circ$ en al menos 1 de las articulaciones tratadas, comparado con el resultado obtenido tras la cirugía, y en presencia de cordón palpable. Deben excluirse causas de inmovilidad secundarias a déficit en la función tendinosa o articular.⁶

La cirugía es el tratamiento de elección en recidivas severas, acompañadas de fibromatosis difusa. El riesgo de recidiva es elevado con todas las técnicas, pudiendo ser del 12% al 39% tras fasciectomy.⁷ En contracturas de la IFP, el riesgo de recidiva es superior al de las contracturas de la MCF.⁸

Extirpar nuevas áreas de fibrosis palmar implica un riesgo incrementado de lesión nerviosa o arterial, y de compromiso de la viabilidad cutánea. El desarrollo de cambios residuales en estructuras articulares o tendinosas dificulta el diagnóstico y aumenta la exigencia técnica del procedimiento.

La amputación digital se contempla como opción tras el fracaso de varias intervenciones, en pacientes con ED y dedos no funcionales, o con alteraciones sensitivas. La artrodesis de la IFP es una alternativa a la amputación en casos con importante contractura cicatricial sumada a artritis o artrofibrosis, siempre y cuando la sensibilidad del dedo esté preservada.

En contracturas graves y recidivantes que asocien insuficiencia vascular o mala calidad tisular, una nueva fasciectomía puede desaconsejarse por el riesgo de comprometer gravemente la integridad cutánea.⁹ En estas situaciones, si el dedo preserva sensibilidad, la artrodesis de la IFP puede también evitar la amputación.

Debido a la escasa frecuencia de estas cirugías “de rescate”, la evidencia sobre su seguridad y resultados es escasa a día de hoy.¹⁰⁻¹² Mediante una revisión sistemática, nuestro estudio recopila la evidencia existente sobre los resultados y complicaciones de las distintas técnicas de artrodesis de la IFP en la ED.

Materiales y Métodos

En conformidad con la declaración de los Ítems Preferidos de Reporte para Revisiones Sistemáticas y Metaanálisis del 2020 (Preferred Reporting Items for Systematic Reviews and Meta-Analyses 2020, PRISMA 2020, en inglés), se realizó una revisión sistemática cualitativa de los resultados y complicaciones de la artrodesis de la IFP en la ED.

Criterios de inclusión

Los criterios de inclusión fueron: artículos relativos al tratamiento quirúrgico de la ED o de sus secuelas, entre los que figurase la artrodesis de IFP; estudios con pacientes mayores de 18 años; registro de tratamientos previos sobre el dedo artrodesado, en caso de existir; registro de complicaciones de la artrodesis; registro de al menos una de las siguientes tres variables tras la artrodesis – grado de satisfacción, mejoría en el dolor, y mejoría funcional; seguimiento postoperatorio ≥ 6 meses; y ensayos clínicos o estudios observacionales con $n > 4$.

Criterios de exclusión

Los criterios de exclusión fueron: artrodesis realizadas por motivos distintos a la ED o a secuelas derivadas; artrodesis realizadas sobre el dedo pulgar; y revisiones sistemáticas, metaanálisis, ponencias, o comunicaciones en congresos.

Estrategia de búsqueda

Se realizó una búsqueda bibliográfica en las bases de datos PubMed, Embase, y Cochran Library, desde su creación hasta agosto de 2021. En PubMed, los términos de búsqueda fueron: (*Dupuytren* [Title/Abstract] OR *palmar* [Title/

Abstract]) AND (*arthrodesis* [Title/Abstract] OR *salvage* [Title/Abstract] OR *recidivant* [Title/Abstract] OR *recurrent* [Title/Abstract]).

Evaluación de calidad metodológica

Todos los autores colaboraron en la valoración de los artículos seleccionados. Se empleó una modificación de la Escala de Newcastle-Ottawa (ENO)¹³ para la evaluación del riesgo de sesgo en estudios observacionales. Se valoraron tres apartados: selección de los grupos de estudio; comparabilidad; y resultados. Cada estudio pudo recibir un máximo de nueve puntos.

Las variables preoperatorias registradas fueron: tipo de estudio; número de pacientes y dedos artrodesados por estudio; género; edad media; y dedo afecto. También se registraron la gravedad, el grado de contractura en flexión de la IFP, y los tratamientos previos en el dedo a artrodesar.

Las variables intra y posoperatorias fueron: método de artrodesis; procedimientos adicionales realizados durante la cirugía sobre el dedo artrodesado; vía de abordaje; angulación posoperatoria; protocolo de movilización posoperatoria; mejoría del dolor; grado de satisfacción; mejoría funcional; duración del seguimiento; y complicaciones.

La gravedad de la ED se cuantificó según Escala de Tubiana. La angulación de la IFP se expresó cuantitativamente en grados, y se reflejó en cada estudio mediante media y rangos. Edad, tratamientos previos, y duración del seguimiento se indicaron con media y rangos.

El número de complicaciones de cada artículo se expresó en porcentajes. Las variables “mejoría del dolor” y “grado de satisfacción” se expresaron según Escala Visual Analógica (EVA), y el “grado de mejoría funcional”, según el cuestionario de Discapacidades del Brazo, Hombro y Mano (Disabilities of the Arm, Shoulder, and Hand, DASH, en inglés), o con apreciaciones subjetivas de los pacientes.

Resultados

Proceso de selección de artículos

La búsqueda electrónica en las bases de datos arrojó un total de 973 artículos. Tras excluir duplicados y realizar la lectura de títulos y resúmenes, se escogieron un total de 29 artículos para el análisis del texto completo. El proceso de selección queda reflejado en la ► **Figura 1**. El acuerdo entre los revisores fue del 99,69%, con un índice k de Cohen de 0,95 (concordancia casi perfecta).

De los 29 artículos, tras aplicar nuestros criterios de inclusión y exclusión, se seleccionaron 4 series de casos para la síntesis cualitativa.

Valoración de la calidad metodológica

Se empleó una modificación en la ENO para estudios observacionales. El mejor valorado obtuvo una puntuación total de 6/9, y el resto, de 5/9. Las mejores puntuaciones se obtuvieron en el apartado “resultados”, seguidas por “selección de grupos de estudio”, y las más bajas, en “comparabilidad”.

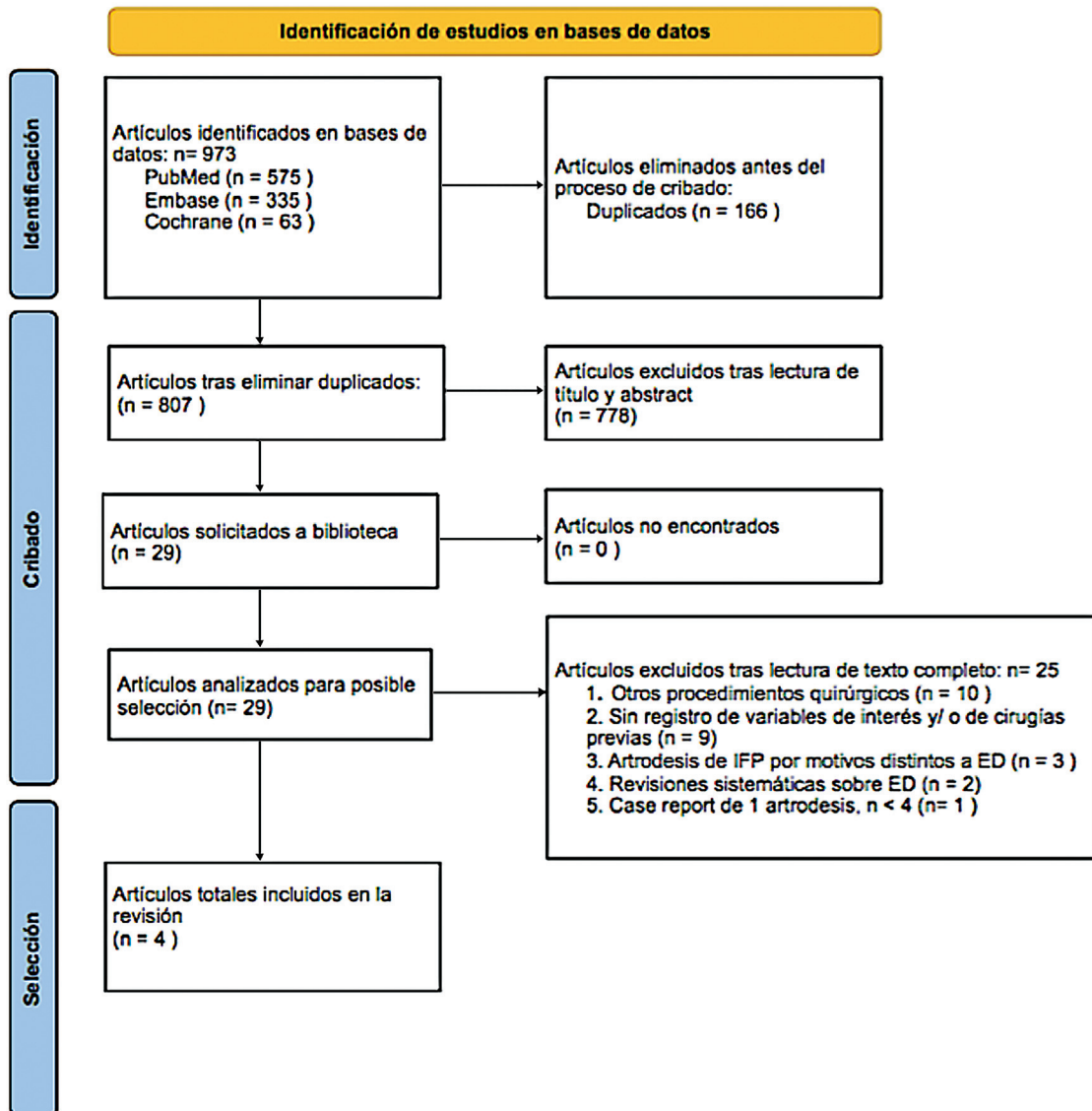


Fig. 1 Diagrama de flujo del proceso de selección de los artículos de la revisión sistemática.

La evaluación de la calidad metodológica de los artículos incluidos en nuestra revisión queda resumida en la ► **Tabla 1**.

Características de los sujetos a estudio

Los artículos incluyeron 65 pacientes; de ellos, 73,8% eran varones, un 9,2%, mujeres, y en un 16,9% no se especificaba el género. En total, se artrodesaron 71 dedos, siendo la relación 5°-4°-3°-2°:54-15-1-1. La edad media en el momento de la cirugía varió entre 55 y 64 años. La media de tratamientos previos a la artrodesis fue de 1,96, y oscilaba entre 1 y 4 por dedo. La gravedad fue \geq III. Los artículos en los que se indicaba el grado de contractura en flexión de la IFP de cada dedo reflejan una media de 87,5°. Estos datos se desglosan en la ► **Tabla 2**.

Tratamiento

Los métodos de artrodesis fueron: osteotomía de las falanges proximal y media, y fijación con 2 agujas de Kirschner (AKs) y banda de tensión de alambre (71,8%); fresado condilar e

implante de tornillos entrelazados APEX (Extremity Medical, LLC, Parsippany, NJ, EE. UU.) (8,5%); y osteotomía y artrodesis con 2 AKs (19,7%).

En un 80,3% de casos, la vía de abordaje fue dorsal. Únicamente Watson y Lovallo¹⁴ emplearon un abordaje volar en sus pacientes. En los estudios que indicaron el ángulo de artrodesis,¹⁴⁻¹⁶ la media fue de 38° para el 4° y 5° dedos. Los tipos de artrodesis y sus procedimientos asociados, junto con otras variables posoperatorias, se detallan en la ► **Tabla 3**.

Resultados y complicaciones

Respecto a la variable “mejoría en el dolor”, Novoa-Parra et al.¹⁵ mostraron un descenso de 1,6 según la EVA, que no fue no significativo. Watson y Lovallo¹⁴ refieren no haber observado cambios. El resto de los estudios no menciona esta variable.

En lo relativo al “grado de satisfacción”, los estudios de Novoa-Parra et al.¹⁵ y Bolt et al.¹⁷ indicaron que todos los

Tabla 1 Valoración de la calidad metodológica de los estudios incluidos en la revisión sistemática

Autores	Representatividad de la cohorte expuesta (máximo ★)	Selección de la cohorte no expuesta (máximo ★)	Verificación de la exposición (máximo ★)	Resultado no presente al inicio del estudio (máximo ★)	Comparabilidad (máximo ★★)	Evaluación del resultado (máximo ★)	Longitud del seguimiento (máximo ★)	Adecuación del seguimiento (máximo ★)	Total
Novoa-Parra et al. ¹⁵	-	-	★	★	-	★	★	★	★★★★★
Watson y Lovallo ¹⁴	★	-	-	★	-	★	★	★	★★★★★
Bolt et al. ¹⁷	★	-	★	★	-	★	★	★	★★★★★
Pillukat et al. ¹⁶	★	-	★	★	-	★	★	★	★★★★★

Nota: El apartado "Selección de los grupos de estudio" incluye las cuatro columnas de la izquierda; la siguiente columna pertenece al apartado "Comparabilidad", y las restantes, a "Resultados".

Tabla 2 Características preoperatorias de los pacientes incluidos en nuestra revisión sistemática

Artículo	n	Dedos	Género	Edad (años)	Dedos 5°-4°-3°-2°	Gravedad	Contractura en flexión de la articulación interfalángica proximal (grados)	Tratamientos previos
Novoa-Parra et al. ¹⁵	6	6	Masculino: 6	Media: 60; rango: 48-78	4-2-0-0	IV (100% de los pacientes)	Media: 88,3°; rango: 80°-100°	Media: 2,7; rango: 2-3
Watson y Lovallo ¹⁴	11	14	Masculino: 9; femenino: 2	Media: 55; rango: 31-67	11-3-0-0	≥ III	≥ 70°	Media: 2,1; rango: 1-4
Bolt et al. ¹⁷	11	11	No indicado	Media: 64; rango: 53-73	10-1-0-0	≥ III	Media: 102°; rango: 80°-120°	Media: 2; rango: 2
Pillukat et al. ¹⁶	37	40	Masculino: 33; femenino: 4	Media: 57; rango: 42-70	29-9-1-1	IV (100% de los pacientes)	Media: 83,4°; rango: 60°-115°	Media: 1,8; rango: 1-3

Tabla 3 Variables intra y posoperatorias de los pacientes incluidos en la revisión sistemática

Artículo	Método de artrodesis	Cirugías asociadas	Angulación tras cirugía de la articulación interfalángica proximal (grados)	Movilización tras cirugía	Duración del seguimiento	Complicación (%)
Novoa-Parra et al. ¹⁵	Fresado condilar + implante de tornillos entrelazados APEX (Extremity Medical, LLC, Parsippany, NJ, EE. UU.)	Fasciectomía en 100% de los casos + liberación de deformidades en <i>checkrein</i> en 33% de los casos	30° en el cuarto dedo; 45° en el quinto dedo	Inmediata	Media: 1 año y 10 meses; rango: 7 a 33 meses	0%
Watson y Lovallo ¹⁴	Osteotomía de las falanges proximal y media, fijación con 2 agujas de Kirschner	Fasciectomía en pocos casos	37° en el cuarto dedo; 30° en el quinto dedo	Férula por 6 semanas	Media: 4 años y 1 mes; rango: 6 a 113 meses	9%
Bolt et al. ¹⁷	Osteotomía de las falanges proximal y media, fijación 2 agujas de Kirschner + banda de tensión de alambre	Aponeurectomía percutánea o fasciectomía en 100% de los casos	No indicada	Variable	Media: 8 años y 9 meses; rango: 9 a 199 meses	0%
Pillukat et al. ¹⁶	Osteotomía de las falanges proximal y media, fijación con 2 agujas de Kirschner + banda de tensión de alambre	Fasciectomía en 100% de los casos	40° en todos	Férula hasta la consolidación	Media: 5 años y 10 meses; rango: 18 a 152 meses	19%

pacientes repetirían y recomendarían esta cirugía. Watson y Lovallo¹⁴ señalaron que todos sus pacientes se mostraron satisfechos. Pillukat et al.¹⁶ emplearon la EVA para cuantificar esta variable, y obtuvieron un resultado de 8 sobre 10.

La variable “mejoría funcional” fue cuantificada mediante el DASH por Novoa-Parra et al.,¹⁵ y mostró un descenso de 2,7, no significativo. Watson y Lovallo¹⁴ indicaron mejoría en la fuerza prensil en la mano intervenida. Bolt et al.¹⁷ señalaron que, tras la cirugía, los pacientes presentaron un desempeño normal de sus actividades básicas e instrumentales de la vida diaria. Pillukat et al.¹⁶ no hicieron referencia a este aspecto. El periodo medio de seguimiento fue de 5 años y 9 meses, y osciló entre 6 meses y 16 años y 7 meses. La tasa total de complicaciones fue del 11,3%.

Pillukat et al.¹⁶ reflejaron que todas sus complicaciones precisaron reintervención: dos, por recidiva, dos, por inadecuada angulación, una, por rotura de AK, y una, por necrosis cutánea. El estudio de Watson y Lovallo¹⁴ señaló como única complicación una fractura a través de la artrodesis.

Tres complicaciones ocurrieron a corto plazo (dos roturas de AK, una necrosis cutánea) y cinco, a largo plazo (recidiva, inadecuada angulación, fractura).^{14,16}

Discusión

Una de las características definitorias de la ED es su tendencia a la recurrencia, que varía en función del tratamiento empleado. La cirugía de recidiva, aconsejada en contracturas graves con fibrosis difusa, implica un riesgo aumentado de lesión vascular o nerviosa, incluso diez veces superior al de la cirugía primaria.¹¹ La viabilidad cutánea puede comprometerse en hasta un 43% de las cirugías por recidiva.¹²

El riesgo de complicaciones también varía en función de la localización de la contractura. La fasciectomía sobre la IFP, comparada con la realizada sobre la MCF, acarrea un mayor déficit de extensión posoperatorio y resultados más impredecibles.¹⁵

En la ED recidivante, existen situaciones clínicas en las que una nueva fasciectomía acarrea una alta probabilidad de fracaso por la posibilidad de recidiva, y de lesión nerviosa, o vascular. La viabilidad de dedos con aporte vascular precario o con cobertura cutánea frágil puede verse comprometida tras estas intervenciones.

El cirujano de mano debe manejar técnicas “de rescate” para pacientes en los que una nueva fasciectomía no sea una opción adecuada. La amputación suele reservarse para recidivas severas, con dedos insensibles o con escasa funcionalidad. La artrodesis de la IFP surge como una alternativa a la amputación para dedos con sensibilidad preservada, sometidos a múltiples cirugías previas, en los que una nueva fasciectomía comprometería críticamente su integridad. Otro grupo candidato a esta intervención estaría conformado por aquellos dedos con sensibilidad preservada y grave contractura en flexión de la IFP, acompañada de artritis o artrofibrosis.

No tenemos conocimiento, hasta la fecha, de la existencia de artículos que comparen los resultados de la amputación digital con los de la artrodesis de la IFP en la ED. Los defensores de la artrodesis¹⁴ subrayan la importancia de preservar gran parte de la longitud del dedo y su fuerza prensil, y, así una apariencia más estética. Los resultados de una amputación digital dependen de variables como dedo afecto, etiología de la lesión, y nivel de la amputación. Las amputaciones a nivel de la MCF, cuando ocurren en dedos centrales como el anular, pueden comprometer la capacidad de realizar movimientos finos o agarrar pequeños objetos. Las resecciones de todo un radio de la mano disminuyen este problema y proporcionan un aspecto estético más aceptable, pero disminuyen la fuerza y la capacidad de prensión.

Entre las complicaciones propias de la amputación figura el desarrollo de neuromas o síndrome del miembro fantasma, cuya incidencia supera el 20% en amputaciones digitales por ED.¹⁸

Debido a la escasa frecuencia con la que se realiza la artrodesis de la IFP, existe muy limitada evidencia respecto a sus resultados y complicaciones, tanto a corto como a largo plazo. Mediante la revisión sistemática realizada, pretendemos sintetizar la evidencia relativa a este procedimiento quirúrgico.

Material de osteosíntesis

Uno de los hallazgos más destacables de esta revisión es la variedad de técnicas utilizadas para la artrodesis. Tres estudios emplearon AKs: de los tres, Bolt et al.¹⁷ y Pillukat et al.¹⁶ reforzaron la artrodesis mediante banda de tensión de alambre. Watson y Lovullo¹⁴ emplearon AKs sin ningún otro material de refuerzo, y presentaron como complicación una fractura a través de la artrodesis. Por otro lado, dos de los pacientes en los que se empleó banda de tensión¹⁶ precisaron reintervención por rotura del material de osteosíntesis.

El estudio de Novoa-Parra et al.,¹⁵ con tornillos entrelazados, fue el único que permitió la movilización posoperatoria inmediata del dedo intervenido a todos sus pacientes, sin complicaciones asociadas.

Procedimientos asociados y abordaje

En tres de los estudios,^{14,16,17} la artrodesis de la IFP precisó algún tipo de liberación de adherencias (fasciectomy, AP, liberación de deformidades en *checkrein*) para conseguir reducir la contractura en flexión hasta obtener la angulación deseada. Estos procedimientos, de una extensión más limitada que la de las fasciectomy convencionales, no se tradujeron en un aumento considerable de afectación nerviosa o vascular, contando únicamente con un caso de necrosis cutánea entre 57 artrodesis. Este 1.7% de alteraciones en la cicatrización es muy inferior al observado en casos de fasciectomy primaria.¹¹

Watson y Lovullo,¹⁴ gracias a un acortamiento óseo de la falange media más ambicioso que el realizado por otros autores, pudieron prescindir de fasciectomy en un gran

número de casos. Los autores no reportaron complicaciones de tipo cicatricial, nervioso o vascular, ni quejas de los pacientes debidas a la reducción en la longitud del hueso.

De acuerdo con la bibliografía consultada hasta la fecha, ningún estudio sobre artrodesis de la IFP en ED establece claras indicaciones sobre la vía de abordaje volar o dorsal; se esgrime únicamente la preferencia personal del cirujano por emplear una u otra vía. Los partidarios del abordaje dorsal consideran que es ventajoso por su proximidad al tejido óseo y por una hipotética menor posibilidad de lesión vascular o nerviosa.¹⁶ El abordaje volar, únicamente empleado en el estudio de Watson y Lovullo,¹⁴ resultó seguro en este aspecto, al no asociar ninguna lesión de este tipo. Los autores defienden su abordaje porque proporciona mayor facilidad para liberar, si lo precisa, la contractura cicatricial, volar a la articulación.

Angulación

La información recogida no es lo suficientemente detallada como para realizar una comparación sobre el grado de contractura en flexión pre y posoperatoria de los dedos artrodesados en los distintos estudios.

No existe consenso en la literatura sobre el ángulo ideal de artrodesis de la IFP para el quinto, cuarto, tercer y segundo dedos. Mientras algunos autores consideran que el ángulo debe aumentar en 5° por dedo respecto de su vecino radial,¹⁹ otros optan por artrodesar todos a 40°. En el meñique, angulaciones entre 35° y 70° no muestran diferencias significativas respecto a fuerza prensil. No obstante, ángulos en torno a 55° consiguen mejores resultados en tests de funcionalidad de la mano que aquellas artrodesis fusionadas a 35° o 70°.²⁰ Novoa-Parra et al.¹⁵ realizaron la artrodesis en función de la angulación preformada de los tornillos que emplearon. Las leves diferencias en la angulación en los estudios seleccionados parecen obedecer únicamente a preferencias del cirujano, sin repercusión funcional.

Mejoría del dolor

El dolor no suele ser, inicialmente, síntoma de la ED. No obstante, el síndrome de dolor regional complejo (SDRC) tiene una prevalencia de 0% a 12,8% al año en la fasciectomy.²¹ Por ello, en pacientes sometidos a múltiples cirugías previas, como es el caso de los candidatos a artrodesis, es común la propensión al SDRC.

En esta revisión sistemática, solo dos artículos mencionaban el dolor referido por el paciente en el pre y posoperatorio. Novoa-Parra et al.¹⁵ cuantificaron, mediante la EVA, un ligero descenso, no significativo. El estudio de Watson y Lovullo¹⁴ no mostró cambios.

Consideramos que la artrodesis de la IFP, al asociar fasciectomy limitadas y respetar nervios colaterales, conlleva menor probabilidad de SDRC que otras alternativas como la amputación²² o fasciectomy agresivas. Sin embargo, no parece asociar efectos beneficiosos sobre el dolor ya establecido.

Mejoría funcional y satisfacción del paciente

En la ED, diversas escalas han resultado inapropiadas a la hora de determinar la mejoría funcional posoperatoria.²³ Solo Novoa-Parra et al.¹⁵ emplearon el DASH para reflejar una mejoría, que no fue significativa. Dos artículos se sirven de apreciaciones subjetivas reportadas por pacientes: Watson y Lovullo¹⁴ refieren incremento en la fuerza prensil en la mano intervenida, y Bolt et al.¹⁷ destacan la capacidad de completar actividades básicas e instrumentales de la vida diaria. No obstante, ninguno señala el grado de función preoperatorio.

Aunque no pueda demostrarse gran mejoría funcional, esta cirugía permite preservar gran parte de la longitud del dedo intervenido y, así, mantener la fuerza prensil y la capacidad de realizar maniobras de pinza digital, habilidades suprimidas en un dedo amputado o con una importante contractura. La posibilidad de reintervención permite corregir angulaciones posoperatorias insatisfactorias para el paciente, como ocurrió en dos sujetos del estudio de Pillukat et al.¹⁶

Estas características son probablemente responsables del alto grado de satisfacción del paciente con este procedimiento. Pillukat et al.¹⁶ cuantificaron este parámetro con un 8/10, y Novoa-Parra et al.¹⁵ y Bolt et al.¹⁷ indicaron que todos sus pacientes repetirían esta cirugía y la recomendarían a sus familiares. Los pacientes de Watson y Lovullo¹⁴ se mostraron satisfechos con la intervención.

La corrección de la contractura en flexión es el factor determinante en la satisfacción del paciente operado de ED. La medida de resultados desde la perspectiva del paciente en esta patología otorga gran relevancia a la mejoría funcional, y también estética, de la mano.²⁴

Complicaciones

Con un valor de 11,3% en la revisión sistemática, el porcentaje total de complicaciones es comparable al 17,4% atribuible a la fasciectomía primaria.²⁵ Destacamos la ausencia de lesiones nerviosas o vasculares, y una muy baja tasa de problemas de cicatrización, con un único caso de necrosis cutánea.

La escasa bibliografía relacionada con la amputación en la ED, así como la existencia de amputaciones a distintos niveles, hace que resulte complejo comparar las complicaciones propias de esta cirugía con las de la artrodesis. No obstante, la amputación parece asociar un mayor porcentaje de complicaciones como neuroma, síndrome del nervio fantasma, o SDRC.¹⁸

Al asociar material de osteosíntesis, la artrodesis tiene complicaciones específicas como fractura de la instrumentación o inadecuada angulación, que son poco frecuentes, pero pueden ser causa de reintervención.

Limitaciones

Esta revisión sistemática cuenta con varias limitaciones. En primer lugar, se compone de series de casos retrospectivas, con moderado riesgo de sesgo en sus resultados. Seguidamente, la heterogeneidad observada a la hora de

reflejar sus variables con distintos indicadores dificulta la comparación y la extracción de conclusiones.

La afectación de la MCF de cada uno de los dedos artrodesados no queda reflejada en esta revisión, lo que supone una importante fuente de sesgos.

Centrar este análisis únicamente en artículos sobre artrodesis de la IFP nos ha llevado a excluir otras intervenciones con las que guardia cierta semejanza, como la artrodesis de las falanges proximal y distal, realizada mediante resección completa de la falange media.²⁶

Nuevos estudios prospectivos, con mayor homogeneidad en la presentación de resultados, y métodos de medición mejor definidos, dotarán de mayor calidad a futuras investigaciones. Sobre esta base se podrán realizar comparaciones con otras alternativas terapéuticas.

Conclusión

La artrodesis de la IFP es una alternativa a la amputación en pacientes seleccionados con ED grave y recidivante que preserven la sensibilidad del dedo. Son candidatos casos que asocien artrosis o artrofibrosis de la IFP, y aquellos en los que una nueva fasciectomía podría amenazar la viabilidad del dedo por insuficiencia vascular o mala calidad de los tejidos.

Con un aceptable porcentaje de complicaciones, subrayamos su reducido riesgo de lesión nerviosa o vascular. Pese a no haber demostrado mejoría objetiva del dolor o de la funcionalidad posoperatoria, asocia un alto grado de satisfacción de los pacientes. El bajo nivel de evidencia científica que presenta la revisión sistemática hace necesario nuevos estudios prospectivos para comparar los resultados de esta técnica con otras alternativas terapéuticas.

Responsabilidades éticas

Los autores declaran que los procedimientos seguidos se conformaron a las normas del Comité Ético de Investigación Clínica del centro responsable (que aprobó el estudio), así como a la Declaración de Helsinki.

Confidencialidad de los datos

Los autores declaran que han seguido los protocolos de su centro de trabajo sobre la publicación de datos de pacientes.

Conflicto de intereses

Los autores no tienen conflicto de intereses que declarar.

Referencias

- 1 Dutta A, Jayasinghe G, Deore S, et al. Dupuytren's Contracture - Current Concepts. *J Clin Orthop Trauma* 2020;11(04):590-596. Doi: 10.1016/j.jcot.2020.03.026
- 2 Mármol-Soler S, Espejo-Ortega L, Gutiérrez-Ortega C, et al. Tratamiento no quirúrgico de la contractura de Dupuytren con colagenasa de Clostridium histolyticum. *Cirugía Plástica Ibero-Latinoamericana* 2013;39(03):247-254

- 3 Couto González I, Máiz Bescansa J, Taboada Suárez A, Brea García B, González Álvarez E. Enfermedad de Dupuytren en una población del noroeste de España: hallazgos clínicos en 184 pacientes. *Cirugía Plástica Ibero-Latinoamericana*. 2010;36(02):145-154
- 4 Soreide E, Murad MH, Denbeigh JM, et al. Treatment of Dupuytren's contracture: a systematic review. *Bone Joint J* 2018;100-B(09):1138-1145. Doi: 10.1302/0301-620X.100B9.BJJ-2017-1194.R2
- 5 Rodrigues JN, Becker GW, Ball C, et al. Surgery for Dupuytren's contracture of the fingers. *Cochrane Database Syst Rev* 2015;2015(12):CD010143
- 6 Felici N, Marcoccio I, Giunta R, et al. Dupuytren contracture recurrence project: reaching consensus on a definition of recurrence. *Handchir Mikročir Plast Chir* 2014;46(06):350-354. Doi: 10.1055/s-0034-1394420
- 7 Chen NC, Srinivasan RC, Shauver MJ, Chung KC. A systematic review of outcomes of fasciotomy, aponeurotomy, and collagenase treatments for Dupuytren's contracture. *Hand (N Y)* 2011;6(03):250-255. Doi: 10.1007/s11552-011-9326-8
- 8 Lipman MD, Carstensen SE, Deal DN. Trends in the Treatment of Dupuytren Disease in the United States Between 2007 and 2014. *Hand (N Y)* 2017;12(01):13-20. Doi: 10.1177/1558944716647101
- 9 Kaplan FTD, Crosby NE. Treatment of Recurrent Dupuytren Disease. *Hand Clin* 2018;34(03):403-415. Doi: 10.1016/j.hcl.2018.03.009
- 10 Wong CR, Huynh MNQ, Fageeh R, McRae MC. Outcomes of Management of Recurrent Dupuytren Contracture: A Systematic Review and Meta-analysis. [published online ahead of print, 2021 Feb 22] *Hand (N Y)* 2021;1558944721994220:1558944721994220. Doi: 10.1177/1558944721994220
- 11 Denkler K. Surgical complications associated with fasciectomy for Dupuytren's disease: a 20-year review of the English literature. *Eplasty* 2010;10:e15
- 12 Eberlin KR, Mudgal CS. Complications of Treatment for Dupuytren Disease. *Hand Clin* 2018;34(03):387-394. Doi: 10.1016/j.hcl.2018.03.007
- 13 Traboulsi-Garet B, Camps-Font O, Traboulsi-Garet M, Gay-Escoda C. Buccal fat pad excision for cheek refinement: A systematic review. *Med Oral Patol Oral Cir Bucal* 2021;26(04):e474-e481
- 14 Watson HK, Livallo JL. Salvage of severe recurrent Dupuytren's contracture of the ring and small fingers. *J Hand Surg Am* 1987;12(02):287-289. Doi: 10.1016/s0363-5023(87)80291-5
- 15 Novoa-Parra CD, Montaner-Alonso D, Pérez-Correa JI, Morales-Rodríguez J, Rodrigo-Pérez JL, Morales-Suarez-Varela M. Arthrodesis of the proximal interphalangeal joint of the 4th and 5th finger using an interlocking screw device to treat severe recurrence of Dupuytren's disease. *Rev Esp Cir Ortop Traumatol (Engl Ed)* 2018;62(03):216-221. Doi: 10.1016/j.recot.2017.10.012(Engl Ed)
- 16 Pillukat T, Walle L, Stüber R, Windolf J, van Schoonhoven J. Rezidiveingriffe beim Morbus Dupuytren. *Orthopade* 2017;46(04):342-352. Doi: 10.1007/s00132-017-3385-7
- 17 Bolt AM, Giele H, McNab ISH, Spiteri M. Outcome of arthrodesis for severe recurrent proximal interphalangeal joint contractures in Dupuytren's disease. *J Hand Surg Eur Vol* 2021;46(04):403-405. Doi: 10.1177/1753193420960309
- 18 Jensen CM, Haugegaard M, Rasmussen SW. Amputations in the treatment of Dupuytren's disease. *J Hand Surg [Br]* 1993;18(06):781-782. Doi: 10.1016/0266-7681(93)90245-B
- 19 Jung J, Haghverdian B, Gupta R. Proximal Interphalangeal Joint Fusion: Indications and Techniques. *Hand Clin* 2018;34(02):177-184. Doi: 10.1016/j.hcl.2017.12.007
- 20 Fram BR, Seigerman DA, Cross DE, et al. The Optimal Position for Arthrodesis of the Proximal Interphalangeal Joints of the Border Digits. *J Hand Surg Am* 2020;45(07):656.e1-656.e8. Doi: 10.1016/j.jhssa.2019.11.008
- 21 Vandecasteele L, Degreef I. Pain in Dupuytren's disease. *Acta Orthop Belg* 2020;86(03):555-562
- 22 Vlot MA, Wilkens SC, Chen NC, Eberlin KR. Symptomatic Neuroma Following Initial Amputation for Traumatic Digital Amputation. *J Hand Surg Am* 2018;43(01):86.e1-86.e8. Doi: 10.1016/j.jhssa.2017.08.021h
- 23 Ball C, Pratt AL, Nanchahal J. Optimal functional outcome measures for assessing treatment for Dupuytren's disease: a systematic review and recommendations for future practice. *BMC Musculoskelet Disord* 2013;14:131
- 24 Poelstra R, van Kooij YE, van der Oest MJW, Slijper HP, Hovius SER, Selles RWH. Hand-Wrist Study Group. Patient's satisfaction beyond hand function in Dupuytren's disease: analysis of 1106 patients. *J Hand Surg Eur Vol* 2020;45(03):280-285. Doi: 10.1177/1753193419890284
- 25 Krefter C, Marks M, Hensler S, Herren DB, Calcagni M. Complications after treating Dupuytren's disease. A systematic literature review. *Hand Surg Rehabil* 2017;36(05):322-329. Doi: 10.1016/j.hansur.2017.07.002
- 26 Honecker S, Hidalgo Diaz JJ, Naito K, et al. Proximodistal interphalangeal arthrodesis of the little finger: A series of 7 cases. *Hand Surg Rehabil* 2016;35(04):262-265. Doi: 10.1016/j.hansur.2016.06.003