Thieme

Antibiotikabeschichtete Implantate in der Unfallchirurgie

Patrick Haubruck, Gerhard Schmidmaier

Einleitung

Infektionen in der Unfallchirurgie und Orthopädie

In der operativen Versorgung von Frakturen stehen in den meisten Fällen anatomisch präformierte Implantate zur Verfügung. Vorteile der intrakorporalen Implantate stellen u. a. die hohe subjektive Patientenakzeptanz, die vereinfachte postoperative frühfunktionelle Mobilisation sowie die problemlosere Rückkehr in die Aktivitäten des Alltags dar.

Perioperative implantatassoziierte Infektionen eines intrakorporalen Implantats können jedoch eine schwerwiegende Komplikation für die behandelten Patienten bedeuten.

Merke

Trotz intensiver Bemühungen, diese klinisch relevante Komplikation im Rahmen der Frakturversorgung zu verhindern, verbleibt eine Inzidenz zwischen 1 % nach der operativen Therapie von Frakturen durch Niedrigenergietraumata bis hin zu 30 % nach komplexen offenen Tibiafrakturen [5].

Das Keimspektrum bei implantatassoziierten Infektionen umfasst hierbei das gesamte Spektrum der bakteriellen Erreger und Pilze [5] (S. aureus 30 %, koagulasenegative Staphylokken 22 % und gramnegative Bazillen 10 % [13]), wobei ein besonderer Stellenwert Erregern zukommt, die in der Lage sind, Biofilme zu bilden. Biofilme sind eine Kombination aus Bakterien und einer schützenden extrazellulären Substanz, die häufig in Assoziation mit einer metallenen Oberfläche gebildet wird [5]. Neben der schützenden extrazellulären Substanz gehen Erreger in einem Biofilm in ein langsam- oder nicht wachsendes Stadium über, welches diese bis zu 1000-mal resistenter gegenüber den meisten antimikrobiellen Substanzen macht [13]. In einem initialen Stadium heften sich die Erreger an die Oberfläche eines Implantats, das durch spezifische (Adhäsine) und unspezifische (Oberflächenbeschaffenheit von Implantaten) Faktoren beeinflusst wird [13]. Im weiteren Verlauf vermehren sich diese Erreger und verbinden sich zu einem Biofilm [13]. Hierbei zeigte sich, dass Implantate das Risiko einer Infektion deutlich erhöhen.

Merke

In einer tierexperimentellen Studie konnte gezeigt werden, dass die notwendige Erregerzahl bei einem staphylokokkenbedingten Abszess 100 000-mal niedriger ist, sobald ein subkutanes Implantat vorhanden ist [13].

Die Klassifikation einer perioperativen Infektion richtet sich nach dem Zeitpunkt des Auftretens und teilt die implantatassoziierten Infektionen in 2 Kategorien auf.

- Frühinfekt (Auftreten innerhalb der ersten 2–4 Wochen nach operativer Therapie): Diese Infektionen sind oftmals bedingt durch aggressive und virulente Erreger (S. aureus, gramnegative Bazillen) und präsentieren sich mit klassischen klinischen Zeichen einer lokalen Infektion (Calor, Rubor, Dolor, Tumor, Functio laesa) sowie mit Fieber und systemischen Infektanzeichen [7, 13].
- Spätinfekt (Auftreten nach den ersten 2–4 Wochen [verzögerte Infektion] oder 10 Wochen nach operativer Therapie [Spätinfekt]): Diese Infektionen werden oftmals bedingt durch weniger aggressive und niedrigvirulente Erreger (koagulasenegative Staphylokokken). Klinische Anzeichen eines Spätinfekts sind in ihrer Ausprägung sehr unterschiedlich und können gänzlich fehlen. Hinweise können Schmerzzunahme, Knochenheilungsstörung oder Implantatversagen sein [7, 13].

Diagnose von perioperativen Infektionen

Die Diagnose von implantatassoziierten Infektionen ist eine Herausforderung für die behandelnden Orthopäden und Unfallchirurgen. Trotz der Vielfalt an modernen diagnostischen Methoden zur Identifikation eines Infekts hat sich gezeigt, dass kein Test allein ausreichend genau ist, um die Diagnose zu sichern. Daher sollte in jedem Fall eine Kombination aus verschiedenen Methoden angewendet werden [13].

Merke

Insbesondere zur Erkennung von Frühinfekten ist die frühe postoperative engmaschige klinische Kontrolle der Operationswunde und der Weichteile unumgänglich. Hierbei sollte insbesondere auf die klassischen Anzeichen einer Infektion geachtet werden.

Dieses Dokument wurde zum persönlichen Gebrauch heruntergeladen. Vervielfältigung nur mit Zustimmung des Verlages.

Bei auffälligen Wundverhältnissen sollten laborserologische Kontrollen der Infektwerte (C-reaktives Protein [CRP] und Leukozytenanzahl) durchgeführt werden. Ein Anstieg der CRP-Werte im postoperativen Verlauf ist jedoch physiologisch und die Werte normalisieren sich im Verlauf der ersten Wochen nach operativer Therapie. Zur Evaluation eines Infekts hat sich daher die wiederholte Messung der CRP-Werte und Abschätzung des Trends als aussagekräftiger erwiesen [13].

Merke

Bildgebende Maßnahmen spielen eine untergeordnete Rolle bei Frühinfekten [13].

Die präoperative und intraoperative Gewebegewinnung zur mikrobiologischen und histologischen Aufarbeitung hat sich als äußerst sensitiv gezeigt [13]. Insbesondere im Rahmen der präoperativen Probengewinnung limitiert das Risiko eines falsch negativen Ergebnisses bei gleichzeitig relevantem Risiko einer iatrogenen Infektion die Indikation dieser Untersuchung.

Merke

Spätinfekte stellen eine diagnostische Herausforderung dar, da klinische Anzeichen und Veränderungen der Infektwerte komplett fehlen können. Bildgebende Maßnahmen können wichtige diagnostische Hinweise liefern, die auf Infekte aufmerksam machen können. Insbesondere deutet ein Implantatversagen oder eine verzögerte und ausbleibende Knochenheilung (in konventionellen Röntgenaufnahmen und Computertomografien) auf eine mögliche Spätinfektion hin.

Eine valide Unterscheidung zwischen einer nicht infizierten und infizierten Pseudarthrose ist essenziell zur Planung der weiteren Therapie. Hierzu konnte sich die Kombination aus kontrastmittelverstärkter Ultraschalluntersuchung (CEUS) und Kontrastmittel-Magnetresonanztomografie (DCE-MRT) als sensitive präoperative Diagnostik in der Evaluation von Infekten erweisen [2]. Intraoperativ sollte in jedem Fall eine mikrobiologische Gewebeuntersuchung mit mehreren Gewebeproben durchgeführt werden. Diese ist wesentliche sensitiver als die alleinige Untersuchung von Gewebeabstrichen. Ergänzt werden kann diese durch eine Sonikation der explantierten Implantate [1].

Hauptteil

Prävention und Therapie von implantatassoziierten Infektionen

Aktuelle Präventionsmaßnahmen richten sich nach dem Weichteilschaden (geschlossene vs. offene Frakturen) und stützen sich insbesondere auf chirurgische Maßnahmen (lokale Spülung und Débridement) und die systemische oder lokale Therapie mit Antibiotika.

Die präoperative Antibiotikaprophylaxe hat dazu beigetragen, die Inzidenz von perioperativen Infektionen zu senken und gilt als Goldstandard bei operativen Eingriffen am Knochen [4]. Es besteht jedoch kein Konsensus bez. der notwendigen Dauer der postoperativen Antibiotikaprophylaxe in Hinsicht auf implantatassoziierte Infektionen [4].

Merke

In Bezug auf die Leitlinie des Center for Disease Control (CDC) aus dem Jahre 1999 sollte jedoch die Antibiotikagabe intraoperativ wiederholt werden, sofern die Operationsdauer die Wirkdauer des gegebenen Antibiotikums übersteigt. Bei offenen Frakturen wird eine kurzzeitige Antibiotikaprophylaxe mit einem Schmalspektrumantibiotikum für 1–3 Tage empfohlen [14].

Weiterhin liegt bei diesen Frakturen der Fokus auf einer umgehenden Reduktion von Verunreinigungen und Resektion des avitalen Gewebes, das als Nährboden für Infektionen dienen kann.

Merke

Hierzu sollte ein ausgiebiges Débridement sowie die Spülung mit ausreichend steriler Kochsalzlösung (offene Frakturen nach Gustillo Typ 1: 3 Liter Spülung; Typ 2: 6 Liter Spülung; Typ 3: 9 Liter Spülung) und geringem Druck erfolgen [14].

Die Therapie von manifesten implantatassoziierten Infektionen bei Osteosynthesen unterscheidet sich von der Therapie der Protheseninfekte.

Merke

Ziele der Therapie sind die Wiederherstellung der Funktionalität, die Frakturheilung, die Eradikation der Infektion oder Supprimierung bis zur Frakturheilung und die Prävention einer chronischen Osteomyelitis [7].

Die chirurgische Therapie richtet sich nach dem Zeitpunkt des Auftretens der Infektion und sollte für jeden Patienten individuell abgewogen werden. Sie besteht oftmals aus mehrzeitigen operativen Eingriffen.

Merke

Bei Frühinfekten sollte so zeitnah wie möglich operiert werden, um eine Biofilmbildung auf der Implantatoberfläche zu verhindern.

Der Fokus der Therapie liegt hierbei beim Débridement, der ausgiebigen Spülung, ggf. der Implantatentfernung (sofern knöcherne Stabilität besteht) oder dem Implantatwechsel [7]. Die antibiotische Therapie ist lokal und systemisch möglich und sollte sich nach dem Keimspektrum und dem Antibiogramm richten. Eine systemische

Dieses Dokument wurde zum persönlichen Gebrauch heruntergeladen. Vervielfältigung nur mit Zustimmung des Verlages.

Gabe ist normalerweise für 4–6 Wochen notwendig [7]. Nachteile der systemischen Therapie sind die Nebenwirkungen der zur Verfügung stehenden Antibiotika (insbesondere von Bedeutung sind hierbei die Nephro- und Hepatotoxizität) und die geringe lokale Bioverfügbarkeit bei eingeschränkter Durchblutung und Hohlräumen. Die lokale Applikation von Antibiotika hat den Vorteil einer hohen lokalen antimikrobiellen Konzentration bei gleichzeitig geringer systemischer Konzentration. Somit kann der Keim lokal wirksam therapiert werden und systemische Nebenwirkungen minimiert werden. Etablierte Antibiotika für die lokale Applikation sind Gentamycin, Tobramycin und Vancomycin, und als Trägerstoffe stehen verschiedene resorbierbare und nicht resorbierbare Biomaterialien zur Verfügung [7]. Nachteil einer lokalen Applikation ist die notwendige Entfernung von nicht resorbierbaren Antibiotikaträgern in einer weiteren Operation sowie häufig die Entstehung einer lokalen Flüssigkeitskollektion und das unkontrollierte Freisetzungsprofil bei nicht resorbierbaren Trägern [7].

Merke

Aktuelle Studien konnten für implantatassoziierte Infektionen mindestens eine Verdoppelung der sozioökonomischen Kosten auf durchschnittlich 108 000 US$ pro Patient und eine Heilungsrate trotz moderner Therapiemöglichkeiten zwischen lediglich 70 und 90 % [7] zeigen.

Entwicklung der antibiotikabeschichteten Implantate

Bei der Entwicklung von erfolgreichen Therapiestrategien zur Prävention von implantatassoziierten Infektionen mussten einige relevante Aspekte bedacht werden. Zum einen muss die Applikationsform eine schnelle initiale Freisetzung des Antibiotikums erzielen, um lokale Konzentrationen zu erreichen, die über der minimalen Hemmstoffkonzentration (MHK) der relevanten Keime liegt [12]. Die Freisetzung des Antibiotikums sollte auf eine bestimmte Zeit limitiert sein, da sich ansonsten die Gefahr der Resistenzentwicklung erhöht. Bakterizide Antibiotika sollten gegenüber bakteriostatischen Antibiotika bevorzugt werden [12]. Verschiedene lokale Applikationsformen von Antibiotika zur lokalen Prävention von implantatassoziierten Infektionen wurden in den letzten Jahren vorgestellt und die Effizienz klinisch und wissenschaftlich untersucht. Von Bedeutung sind antibiotikabeladene Knochenzemente, antibiotikabeschichtete Kollagenschwämme und antibiotikabeschichte Ketten aus Polymethylmethacrylat (PMMA) [12]. Jedoch müssen Knochenzemente und Ketten in einem weiteren operativen Eingriff entfernt werden, und Kollagenschwämme erlaubten keine kontrollierte Freisetzung des Antibiotikum [8], daher entstand die Idee einer Antibiotikabeschichtung für Implantate. Zur Realisierung dieser Beschichtung wurde eine resorbierbare lokale Applikationsform für Gentamycin entwickelt.

Merke

Die Entscheidung Gentamycin als Antibiotikum zu wählen begründete sich auf den pharmakodynamischen und -kinetischen Eigenschaften des Wirkstoffs [12].

Die lokale Applikation von Gentamycin ist in der orthopädischen und unfallchirurgischen Praxis etabliert und das breite Wirkspektrum von Gentamycin umfasst die meisten bekannten Erreger einer implantatassoziierten Infektion und einer Osteomyelitis. Gentamycin ist gut gewebegängig und wirkt bakterizid [6], zusätzlich ist der Wirkstoff auch gegen nicht wachsende Bakterien wirksam und das Risiko einer Resistenzbildung gering [12].

Um eine kontrollierte Freisetzung zu ermöglichen, wurde Poly-D,L-Lactid gelöst und mit lyophylisiertem Gentamycinsulfat verbunden [12]. Das entstandene Polymer konnte in weiteren Schritten als resorbierbare Beschichtung erfolgreich auf Titanimplantate aufgebracht werden. Die beschichten Implantate wurden hiernach umfassend in präklinischen Studien getestet. Erste In-vivo-Studien zeigten eine protektive Wirkung der Beschichtung auf die Implantate in Hinsicht auf die Besiedelung mit Bakterien [12].

Merke

Weiterhin zeigten Studien in Bezug auf die Freisetzung des Gentamycins, dass 60 % des Antibiotikums innerhalb der ersten 24 Stunden freigesetzt werden. 90 % der Gesamtmenge des Antibiotikums sind nach 6 Wochen aus der Beschichtung gelöst [12].

Die Beschichtung eignet sich für intramedulläre Nägel, da in Kadaverstudien gezeigt werden konnte, dass weniger als 5 % der Polymerbeschichtung während des Einbringens intramedullär abgelöst wird [12].

Die Ergebnisse erster tierexperimenteller Studien bestätigten die vielversprechenden initialen Daten. Luke et al. [6] konnten 2003 in einer tierexperimentellen Studie mit Ratten zeigen, dass nach intramedullärer Beimpfung von Röhrenknochen mit S. aureus und Implantation eines mit Poly-D,L-Lactid und Gentamycin beschichten Implantats das Wachstum der Bakterien lokal signifikant reduziert wurde. Weiterhin zeigte sich, dass durch die Implantation der beschichteten Implantate alle radiologischen und histologischen Infektanzeichen signifikant reduziert werden konnten [6].

Merke

In einer weiteren tierexperimentellen Studie konnte gezeigt werden, dass das Aufkommen einer Osteomyelitis in 85 % der Fälle verhindert werden konnte. Im Vergleich hierzu verhindert eine systemische Antibiose das Auftreten einer Osteomyelitis nur in 15 % der Fälle [12].

Dieses Dokument wurde zum persönlichen Gebrauch heruntergeladen. Vervielfältigung nur mit Zustimmung des Verlages.

▶ **Abb. 1** Der Patient zog sich eine drittgradige offene Unterschenkelfraktur zu (Typ AO 42.A2). Die Aufnahme des Patienten erfolgte über den Schockraum unserer Klinik, hier erfolgte auch die initiale Röntgendiagnostik (**a**). Im weiteren Verlauf erhielt der Patient zunächst eine temporäre Transfixation mittels Fixateur externe und die Wundversorgung. Im weiteren Verlauf erfolgte nach 6 Tagen der Verfahrenswechsel auf einen ETN PROtect (**b**). Die Hautnekrosen wurden mit einer Vakuumtherapie und Meshgraft-Deckung therapiert. Nach initialer Teilbelastung von 6 Wochen konnte der Patient beschwerdefrei die Last auf Vollbelastung steigern. Nach 6 Monaten präsentierte sich der Patient mit reizfreien Weichteilen sowie knöchern konsolidierter Tibiafraktur (**c**). Der Einbeinstand war sicher und beschwerdefrei möglich bei freier ROM (Range of Motion, Bewegungsumfang) des Kniegelenks (**d** und **e**).

Die vielversprechenden Ergebnisse der tierexperimentellen und In-vitro-Studien führte zur klinischen Einführung von mit Poly-D,L-Lactid und Gentamycin beschichteten Tibiamarknägeln.

Aktuelle Implantate und klinische Anwendungen

Das erste zugelassene Implantat, das eine Beschichtung mit Antibiotika aufwies, war der „Unreamed Tibia Nail" (UTN) PROtect™ (DepuySynthes, Johnson/Johnson Company, Inc New Jersey, USA) der im August 2005 die CE-Zulassung erhielt [3]. Der UTN PROtect™ ist ein Titanimplantat, das für die Osteosynthese von Tibiafrakturen zugelassen ist [3]. In einem standardisierten Beschichtungsverfahren wird eine homogene Beschichtung des gesamten Implantats mit einer resorbierbaren Poly-D,L-Lactid- und Gentamycin-Matrix erzielt.

Merke

Die Gesamtmenge an Gentamycin variiert zwischen 10 und 50 mg und ist abhängig von der Größe des verwendeten Implantats [3].

In einer ersten Studie wurden 50 Patienten mit geschlossenen und offenen Frakturen mit dem UTN PROtect therapiert. Fuchs et al. [3] gaben an, dass sich die operative Technik im Vergleich zu dem herkömmlichen UTN nicht unterscheide. Trotz komplexer Verletzungen und schwerer zusätzlicher Weichteilverletzungen bei 19 Patienten zeigte sich keine tiefe Wundinfektion und während einer Nachuntersuchungszeit von 6 Monaten in 58 % eine re-

Dieses Dokument wurde zum persönlichen Gebrauch heruntergeladen. Vervielfältigung nur mit Zustimmung des Verlages.

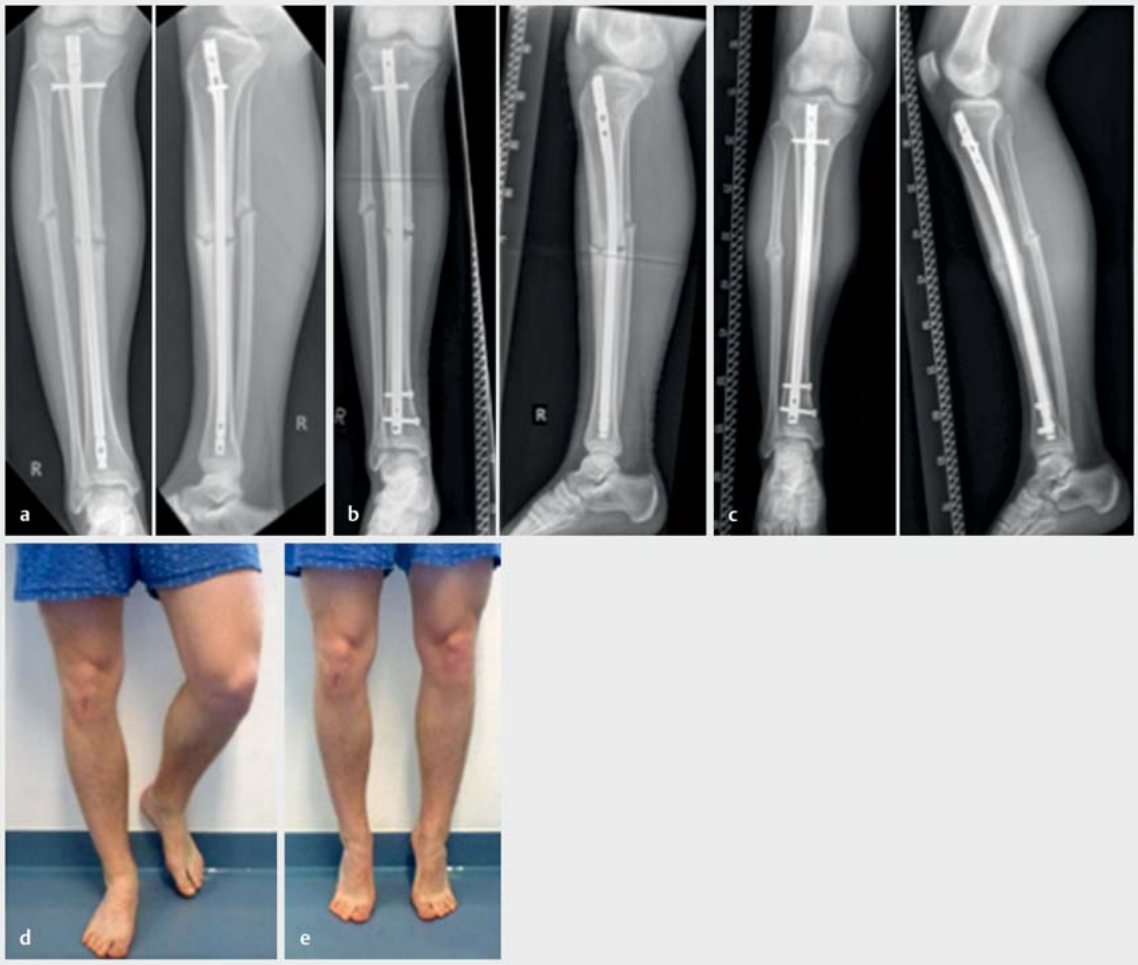

▶ **Abb. 2** Der Patient zog sich eine erstgradige geschlossene Unterschenkelfraktur rechts zu. Die auswärtige initiale Versorgung bestand aus Marknagelung der Tibia. Nach 10 Monaten erfolgte die Vorstellung in unserer Klinik bei einer Pseudarthrose der Tibia und Fibula sowie persistierenden Schmerzen und hinkendem Gangbild (**a**). 12 Monate nach dem initialen Trauma erfolge die operative Revision mittels Wechsels des Implantats auf einen ETN PROtect (**b**). Im weiteren Verlauf zeigte sich ein komplikationsloser postoperativer Verlauf. Die Weichteile zeigten sich reizfrei und der Belastungsaufbau wurde von dem Patienten problemlos toleriert. Nach 7 Monaten präsentierte sich der Patient mit vollständiger knöcherner Konsolidierung (**c**) und flüssigem Gangbild. Der Einbeinstand war problemlos möglich (**d** und **e**).

gelrechte Konsolidierung und in 42 % eine Teilkonsolidierung [3]. Trotz der kurzen Nachuntersuchungszeit von 6 Monaten überzeugten die klinischen Ergebnisse, insbesondere im Hinblick auf die Prävention von implantatassoziierten Infektionen bei offenen Frakturen. In einer weiteren Einzelfallstudie wurde der UTN PROtect erfolgreich in der Therapie einer offenen Tibiafraktur (Grad III c nach Gustillo) verwendet und bestätigte den klinischen Nutzen in hochkontaminierten Frakturen [10].

Merke

Im Rahmen der Weiterentwicklung des UTN wurde die Beschichtungstechnologie auf den ETN PROtect übertragen.

Metsemakers et al. publizierten 2015 die Ergebnisse der ersten prospektiven klinischen Studie zur Evaluation des ETN PROtect in der Frakturversorgung und bei komplexen Revisionseingriffen [8]. Patienten mit offenen Frakturen (Grad II–III nach Gustillo) sowie geschlossene Frakturen mit initial Transfixation mittels Fixateur externe und Revisionseingriffe bei implantatassoziierten Infektionen und infizierten Pseudarthrosen) wurden mit dem ETN PROtect therapiert. In der Nachuntersuchung zeigte sich bei keinem Patienten ein implantatassoziierter Infekt oder eine tiefe Weichteilinfektion. Die Autoren bestätigten, dass mit Poly-D,L-Lactid und Gentamycin beschichtete intramedulläre Implantate eine effiziente Option zur Prävention von implantatassoziierten Infektionen in Hochrisikopatienten darstellen [8].

Dieses Dokument wurde zum persönlichen Gebrauch heruntergeladen. Vervielfältigung nur mit Zustimmung des Verlages.

Merke

In einer aktuellen prospektiven multizentrischen Studie mit 100 therapierten Patienten konnte gezeigt werden, dass trotz hoher initialer Kontamination und komplexer Revisionsfälle eine geringe Rate an tiefen Wundinfekten (4,5 % nach der Therapie frischer Frakturen und 3 % nach der Revisionstherapie komplexer Fälle) auftrat, weiterhin konnte gezeigt werden, dass sich bei keinem Patienten eine implantatassoziierte Infektion oder Osteomyelitis in der Nachuntersuchungszeit von 18 Monaten entwickelte.

Die Ergebnisse dieser bisher größten klinischen Studie belegten, dass die Verwendung von gentamycinbeschichteten Tibiamarknägeln sowohl in frischen Frakturen (▶ **Abb. 1**) mit höherer initialer Kontamination als auch in Revisionsfällen (▶ **Abb. 2**) das Auftreten von implantatassoziierten Infektionen und Osteomyelitis verhindern kann [11]. Gentamycinassoziierte Nebenwirkungen zeigten sich bei keinem der therapierten Patienten. Zu einem gleichen Ergebnis kamen Moghaddam et al. 2016 [9]. Bei 25 Patienten, die mittels ETN PROtect therapiert wurden, waren die systemischen Gentamycinlevel zu jeder Zeit unter der Nachweisgrenze.

Merke

Die Autoren postulierten, dass der Einsatz gentamycinbeschichteter Implantate in Hinsicht auf Nebenwirkungen sicher ist und eine Kontrolle der Nierenwerte im postoperativen Verlauf nicht notwendig erscheint [9].

Schlussfolgerung

Perioperative implantatassoziierte Infektionen stellen eine schwerwiegende Komplikation für betroffene Patienten dar, welche die Therapie prolongiert und große sozioökonomische Auswirkung hat. Trotz moderner Therapiemöglichkeiten liegt die Heilungsrate lediglich zwischen 70 und 90 %, daher sind neue präventive und effektive Therapieansätze wertvoll um die Inzidenz weiter zu senken und betroffene Patienten optimal zu therapieren. Vielversprechende Optionen stellen hierbei antibiotikabeschichtete Implantate dar. In den letzten Jahren konnte erfolgreich eine Poly-D,L-Lactid- und Gentamycinbeschichtung für intramedulläre Tibiamarknägel (UTN PROtect und ETN PROtect) entwickelt werden. Studien zeigten eine protektive Wirkung der Beschichtung auf die Implantate in Hinsicht auf die Besiedelung mit Bakterien und bestätigten die Effizienz dieser Implantate zur Prävention von implantatassoziierten Infektionen vor allem bei Hochrisikopatienten.

Merke

Die Verwendung des ETN PROtect sowohl bei frischen kontaminierten Frakturen als auch in Revisionsfällen kann das Auftreten von perioperativen Infektionen und Osteomyelitis verhindern, ohne gentamycinassoziierte Nebenwirkungen hervorzurufen. Auch bei geschlossenen Frakturen bei Patienten mit erhöhtem Risikoprofil (z. B. pAVK, Diabetes mellitus) erscheint die Anwendung beschichteter Implantate sinnvoll.

Interessenkonflikt

Die Autoren geben an, dass Gerhard Schmidmaier der Inhaber eines Patents für die Beschichtung von Implantaten mit Gentamycin ist. Weiterhin ist Gerhard Schmidmaier als Berater für die Firma DePuySynthes tätig. Es bestehen keine weiteren finanziellen oder persönlichen Verbindungen mit Personen oder Organisationen welche einen Interessenkonflikt darstellen. Patrick Haubruck gibt an keine finanziellen oder persönlichen Verbindungen mit Personen oder Organisationen zu haben, welche einen Interessenkonflikt darstellen könnten.

Über die Autoren

Patrick Haubruck

Dr. med., Wissenschaftlicher Mitarbeiter, Klinik für Orthopädie und Unfallchirurgie, Universität Heidelberg

Gerhard Schmidmaier

Univ.-Prof. Dr. med., Chefarzt Unfallchirurgie, Klinik für Orthopädie und Unfallchirurgie, Universität Heidelberg

Korrespondenzadresse

Univ.-Prof. Dr. med. Gerhard Schmidmaier
Chefarzt Unfallchirurgie
Klinik für Orthopädie und Unfallchirurgie
Universität Heidelberg
Schlierbacher Landstraße 200a
69118 Heidelberg
gerhard.schmidmaier@med.uni-heidelberg.de

Literatur

[1] Dapunt U, Lehner B, Burckhardt I et al. Evaluation of implant sonication as a diagnostic tool in implant-associated infections. J Appl Biomater Funct Mater 2014; 12: 135–140

[2] Fischer C, Preubeta EM, Tanner M et al. Dynamic contrast-enhanced sonography and dynamic contrast-enhanced magnetic resonance imaging for preoperative diagnosis of infected nonunions. J Ultrasound Med 2016; 35: 933–942

[3] Fuchs T, Stange R, Schmidmaier G et al. The use of gentamicin-coated nails in the tibia: preliminary results of a prospective study. Arch Orthop Trauma Surg 2011; 131: 1419–1425

[4] Gans I, Jain A, Sirisreetreerux N et al. Current practice of antibiotic prophylaxis for surgical fixation of closed long bone fractures: a survey of 297 members of the Orthopaedic Trauma Association. Patient Saf Surg 2017; 11: 2

Dieses Dokument wurde zum persönlichen Gebrauch heruntergeladen. Vervielfältigung nur mit Zustimmung des Verlages.

[5] Haubruck P, Schmidmaier G. [Susceptibility to infections and behavior of stainless steel: comparison with titanium implants in traumatology]. Unfallchirurg 2017; 120: 110–115

[6] Lucke M, Schmidmaier G, Sadoni S et al. Gentamicin coating of metallic implants reduces implant-related osteomyelitis in rats. Bone 2003; 32: 521–531

[7] Metsemakers WJ, Kuehl R, Moriarty TF et al. Infection after fracture fixation: current surgical and microbiological concepts. Injury 2016; [Epub ahead of print]

[8] Metsemakers WJ, Reul M, Nijs S. The use of gentamicin-coated nails in complex open tibia fracture and revision cases: A retrospective analysis of a single centre case series and review of the literature. Injury 2015; 46: 2433–2437

[9] Moghaddam A, Graeser V, Westhauser F et al. Patients' safety: is there a systemic release of gentamicin by gentamicin-coated tibia nails in clinical use? Ther Clin Risk Manag 2016; 12: 1387–1393

[10] Raschke M, Vordemvenne T, Fuchs T. Limb salvage or amputation? The use of a gentamicin coated nail in a severe, grade III c tibia fracture. Eur J Trauma Emerg Surg 2010; 36: 605–608

[11] Schmidmaier G, Kerstan M, Schwabe P et al. Clinical experiences in the use of a gentamicin-coated titanium nail in open and closed fractures of the tibia. Injury 2017 Jul 10. pii: S0020-1383(17)30427-8. doi:10.1016/j.injury.2017.07.008 [Epub ahead of print]

[12] Schmidmaier G, Lucke M, Wildemann B et al. Prophylaxis and treatment of implant-related infections by antibiotic-coated implants: a review. Injury 2006; 37 (Suppl. 2): S105–S112

[13] Trampuz A, Zimmerli W. Diagnosis and treatment of infections associated with fracture-fixation devices. Injury 2006; 37 (Suppl. 2): S59–S66

[14] Yun HC, Murray CK, Nelson KJ et al. Infection after orthopaedic trauma: prevention and treatment. J Orthop Trauma 2016; 30 (Suppl. 3): S21–S26

Bibliografie

DOI https://doi.org/10.1055/s-0043-102324
OP-JOURNAL 2017; 33: 166–172 © Georg Thieme Verlag KG Stuttgart · New York ISSN 0178-1715

Dieses Dokument wurde zum persönlichen Gebrauch heruntergeladen. Vervielfältigung nur mit Zustimmung des Verlages.