Thieme

Die infizierte Spondylodese

Stefan Zwingenberger, Klaus-Dieter Schaser, Maik Stiehler, Peter Bernstein, Alexander Thürmer, Alexander Carl Disch

Hintergrund

Die Weichteilinfektion ist die häufigste Komplikation, die in der frühen postoperativen Phase nach Wirbelsäulenoperationen auftritt [1]. Es werden in der Literatur mit 0,7–16 % sehr unterschiedliche Infektionsraten nach Wirbelsäuleneingriffen berichtet. Minimalinvasive Eingriffe weisen dabei seltener Infektionen als offene Operationen mit eingebrachten Implantaten auf [1–7]. Weitere Faktoren, die signifikant mit dem Auftreten von Infektionen assoziiert sind, sind ein längerer Krankenhausaufenthalt, Adipositas, Rauchen, ein schlechter gesundheitlicher Zustand (ASA-Score von 3 oder höher), kürzlicher Gewichtsverlust, metastasierte Malignome, eine OP-Dauer von mehr als 3 Stunden oder ein Zustand nach Bestrahlung des OP-Gebiets [3, 5, 8]. Staphylococcus aureus ist der nach Wirbelsäulenoperationen am häufigsten nachweisbare Erreger. Andere, ebenfalls häufig detektierbare Keime sind koagulasenegative Staphylokokken (insbesondere Staph. epidermidis), Streptokokken und Enterokokken. Gelegentlich lassen sich auch Enterobacteriaceae, Anaerobier (vor allem Propionibacterium spp. und Peptostreptokokken) und Pseudomonaden, deutlich seltener hingegen Mykobakterien und Pilze nachweisen [9, 10].

Klassifikation von Infektionen

Implantatassoziierte Infektionen können zu unterschiedlichen Zeitpunkten postoperativ auftreten, was entscheidend die Behandlung beeinflusst. Frühinfekte treten in einem Zeitraum von bis zu 3 Monaten postoperativ auf. Sie gehen in der Regel von OP-assoziierten Wundinfektionen aus. Verzögerte Infektionen treten hingegen zwischen dem 4. und 24. Monat nach Operation auf. Von Spätinfektionen spricht man definitionsgemäß ab 24 Monaten postoperativ, diese sind in der Regel von hämatogener Genese. Eintrittspforten können dabei Hautläsionen, der Urogenital-, Respirations- und Gastrointestinaltrakt, der Oropharynx (einschließlich dentaler Fokusse) oder aber septische Absiedlungen einer Endokarditis sein [9]. Bei akuten Infektionen beträgt die Dauer der Symptomatik weniger als 2 Wochen.

Diagnostik

Patienten, die von einer infizierten Spondylodese betroffen sind, können klinisch die üblichen Anzeichen einer Entzündung mit Schmerzen, einer Schwellung, Rötung

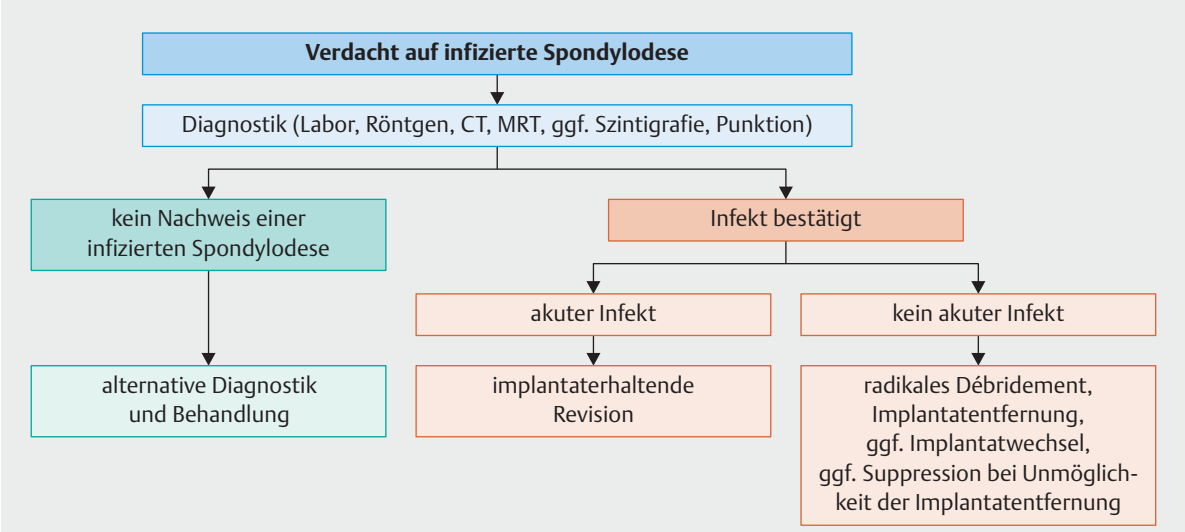

▶ **Abb. 1** Fließschema/Therapiealgorithmus für Patienten mit Verdacht auf eine infizierte Spondylodese.

Dieses Dokument wurde zum persönlichen Gebrauch heruntergeladen. Vervielfältigung nur mit Zustimmung des Verlages.

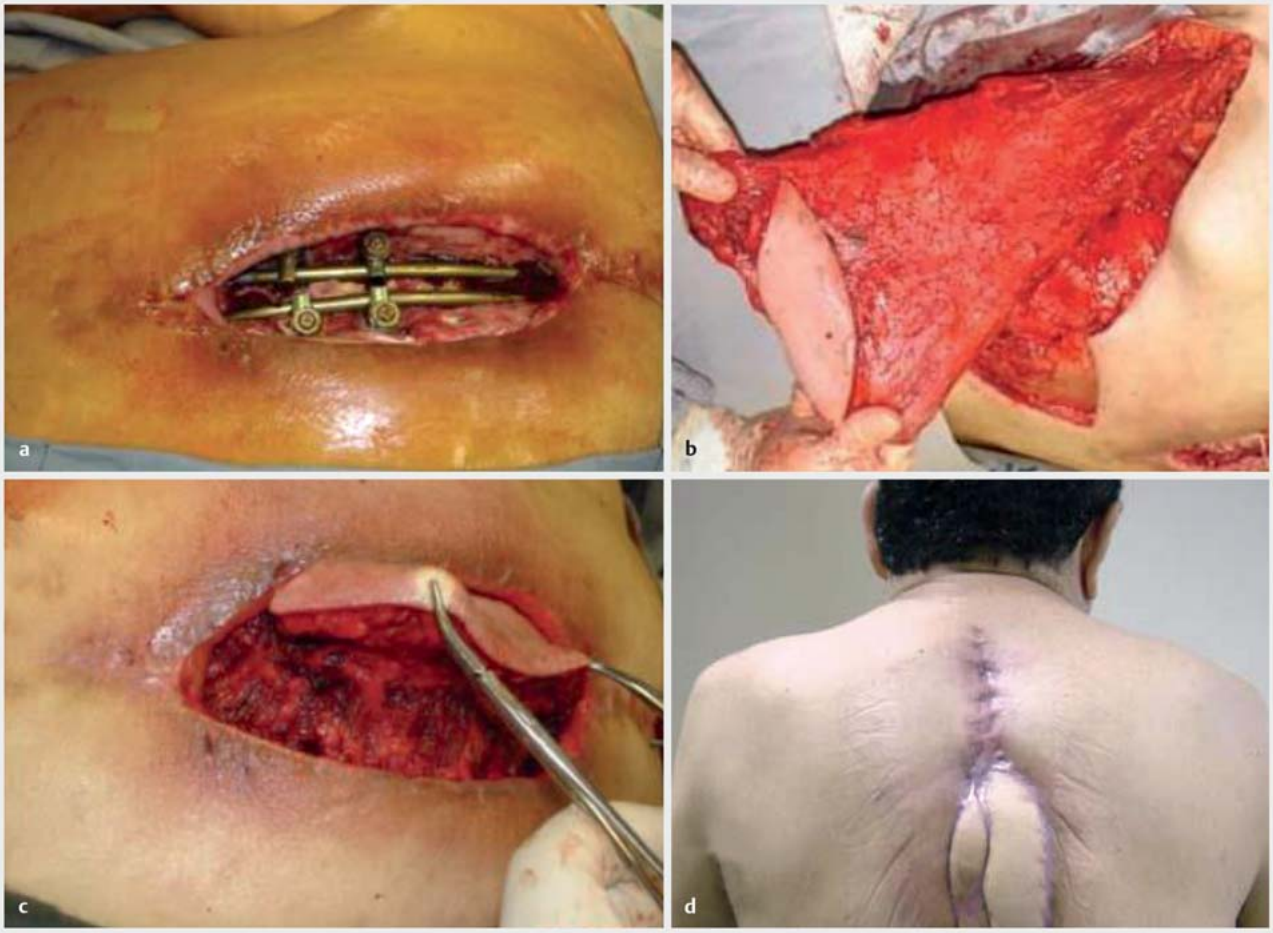

▶ **Abb. 2** Im Rahmen mehrerer Revisionsoperationen und nach durchgeführter Strahlentherapie einer thorakalen Spondylodese war es bei dem Patienten zu einem Weichteildefekt mit freiliegenden Implantaten gekommen (**A**). Zur plastischen Deckung wurde ein Latissimus-dorsi-Lappen präpariert und über den Defekt geschwenkt (**B–D**).

und Überwärmung sowie Fieber und Schüttelfrost aufweisen. Gerade bei Spätinfekten muss dies aber nicht der Fall sein. Besteht der Verdacht auf eine Infektion, so sollten die Entzündungsparameter im Blut untersucht werden. Üblich sind im klinischen Alltag die Kontrolle der Leukozytenzahl und des C-reaktiven Proteins (CRP). Bei Verdacht auf eine beginnende Sepsis sind zudem Herzfrequenz und Blutdruck zu kontrollieren, zudem sollte der Laborparameter Procalcitonin (PCT) und mindestens 2–3 Blutkulturenpaare abgenommen werden.

Eine länger bestehende Infektion zeigt sich im Röntgenbild anhand von Osteolysen im Bereich des Wirbelkörpers und periimplantär. Zugleich können im umgebenden Weichteilgewebe Ossifikationen beobachtet werden. Eine Implantatlockerung oder ein paravertebraler Abszess können durch eine (idealerweise metallartefaktreduzierte) CT nachgewiesen werden. Besteht der Verdacht auf einen epiduralen Abszess oder ein Übergreifen auf Bandscheiben bzw. Wirbelkörper im Sinne einer Spondylitis/Spondylodiszitis ist eine (ebenfalls idealerweise metallartefaktreduzierte) MRT Methode der Wahl. Patienten mit nicht MRT-tauglichen Herzschrittmachern können mit ^{99m}Tc-Szintigrafie untersucht werden, die ca. 48 Stunden nach Auftreten des Infekts positiv ist (▶ **Abb. 1**).

Antibiotische Behandlung und Keimgewinnung

Die antibiotische Therapie sollte, wenn es der klinische Zustand des Patienten erlaubt, erst nach erfolgter mikrobiologischer Diagnostik eingeleitet werden. Bei bereits begonnener Therapie sollte zur Erhöhung der Keimnachweiswahrscheinlichkeit eine Pause von mindestens 48 Stunden, noch günstiger von 1–2 Wochen, erfolgen [11]. Die perioperative, prophylaktische Antibiotikagabe darf erst nach der mikrobiologischen Probengewinnung erfolgen, um falsch negative Kulturergebnisse zu vermeiden. Paravertebrale Abszesse können zur Keimgewinnung

Dieses Dokument wurde zum persönlichen Gebrauch heruntergeladen. Vervielfältigung nur mit Zustimmung des Verlages.

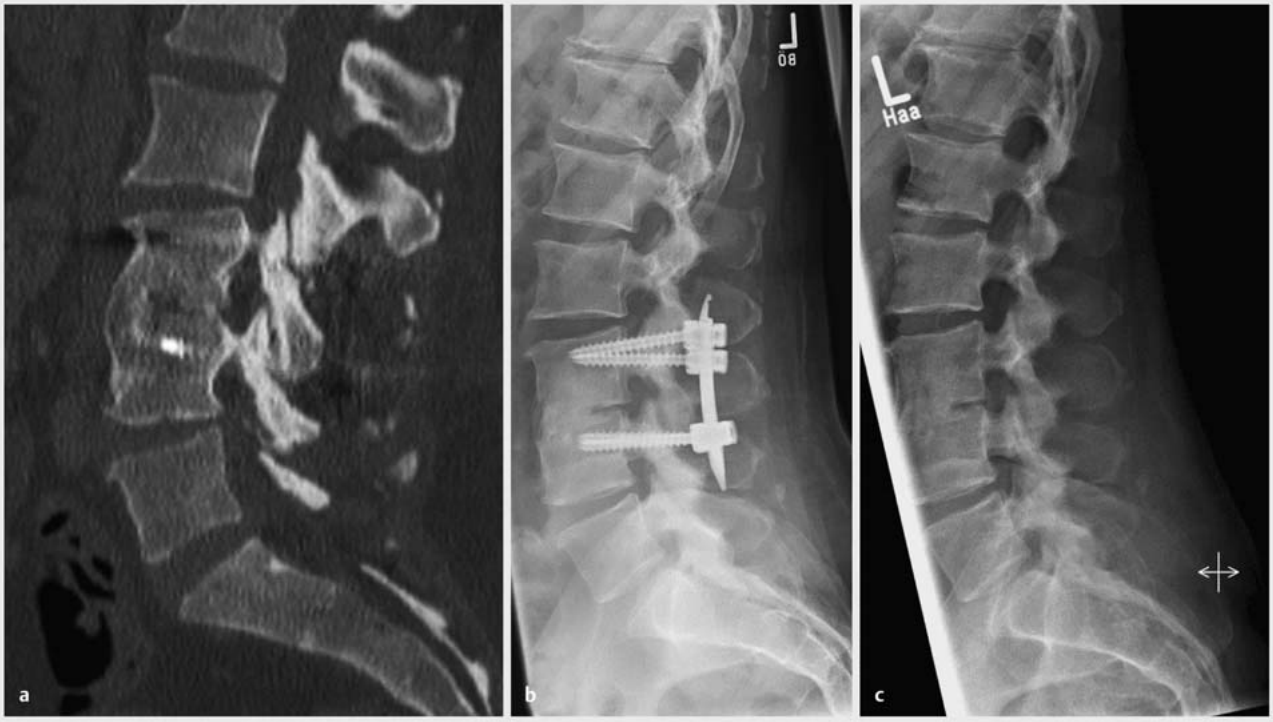

▶ **Abb. 3** Fallbeschreibung einer 47-jährigen Patientin mit Diabetes mellitus Typ 1. Aufgrund einer Spondylodiszitis L3/4 wurde eine Spondylodese L3/4 vorgenommen. Da die Patientin 1,5 Jahre später bei knöcherner Fusion periimplantär einen Flüssigkeitsverhalt entwickelte, aus dem nach Punktion der Nachweis von Staphylococcus aureus gelang, erfolgte zur Behandlung die Implantatentfernung.

und Drainage CT-gestützt punktiert werden. Intraoperativ gewonnene Gewebeproben sollten an Stellen entnommen werden, die makroskopisch infiziert erscheinen. Bei Abnahme von 2–3 Proben liegt die Wahrscheinlichkeit eines Keimnachweises erregerabhängig bei etwa 50%, werden mehr als 5 Proben entnommen, so erhöht sich die Sensitivität auf mehr als 70% [9, 12]. Dabei müssen zusätzlich zur mikrobiologischen Untersuchung separat Gewebeproben für die pathologische Diagnostik entnommen werden, um anhand histologischer Beurteilung (granulozytäre Infiltrate) zwischen einer Kontamination und einer Infektion differenzieren zu können. Liegt eine Pusansammlung vor, so sollte diese mit einer sterilen Spritze aufgenommen und zur mikrobiologischen Untersuchung eingesandt werden [13]. Entfernte Implantate sollten zur Sonikation eingesandt werden [14]. Dieses Verfahren ermöglicht durch Anwendung niederfrequenten Ultraschalls (20–120 kHz) auch den Nachweis von Keimen aus dem Biofilm des Implantats und erhöht die Sensivität des Keimnachweises. Nur wenn der Allgemeinzustand des Patienten bis zur Fertigstellung mikrobiologischer Befunde kein antibiotikafreies Intervall toleriert, erfolgt nach Probenentnahme zunächst eine empirische intravenöse Therapie (z. B. Aminopenicillin + β-Laktamasehemmer oder Cephalosporin Gruppe II) [9]. Nach abgeschlossener mikrobiologischer Diagnostik muss die antiinfektive Medikation erreger- und resistenzgerecht umgestellt werden. In der Regel ist eine Dauer der antibiotischen Therapie von 6 Wochen sinnvoll, dennoch sind die Verläufe individuell sehr unterschiedlich. Das Behandlungskonzept sollte interdisziplinär mit mikrobiolgischer und infektiologischer Expertise erfolgen.

Operatives Vorgehen

Infizierte Spondylodesen sollten operativ saniert werden, wenn es der Zustand des Patienten zulässt. Septische, kreislaufinstabile Patienten benötigen zunächst eine intensivmedizinische, konsolidierende Behandlung, i. v. Therapie und den kleinstmöglichen Eingriff zur Abszessentlastung und Keimreduktion, z. B. die interventionelle Anlage einer Drainage.

Liegt ein akuter Infekt vor, so ist eine implantaterhaltende Revision möglich. Bei bereits länger bestehenden Infektionen mit knöcherner Destruktion und Materiallockerung besteht die Indikation zur Materialentfernung, intensivem Débridement und ggf. Respondylodese. Zur Unterstützung der knöchernen Fusion im Infektfall ist autologer Knochen das Material der Wahl. Alternativ besteht die Möglichkeit, als Knochenersatzmaterial bioaktive Gläser einzusetzen, die einen negativen pH-Wert erzeugen und auf diese Weise bakterizid wirken. Die Stabi-

Dieses Dokument wurde zum persönlichen Gebrauch heruntergeladen. Vervielfältigung nur mit Zustimmung des Verlages.

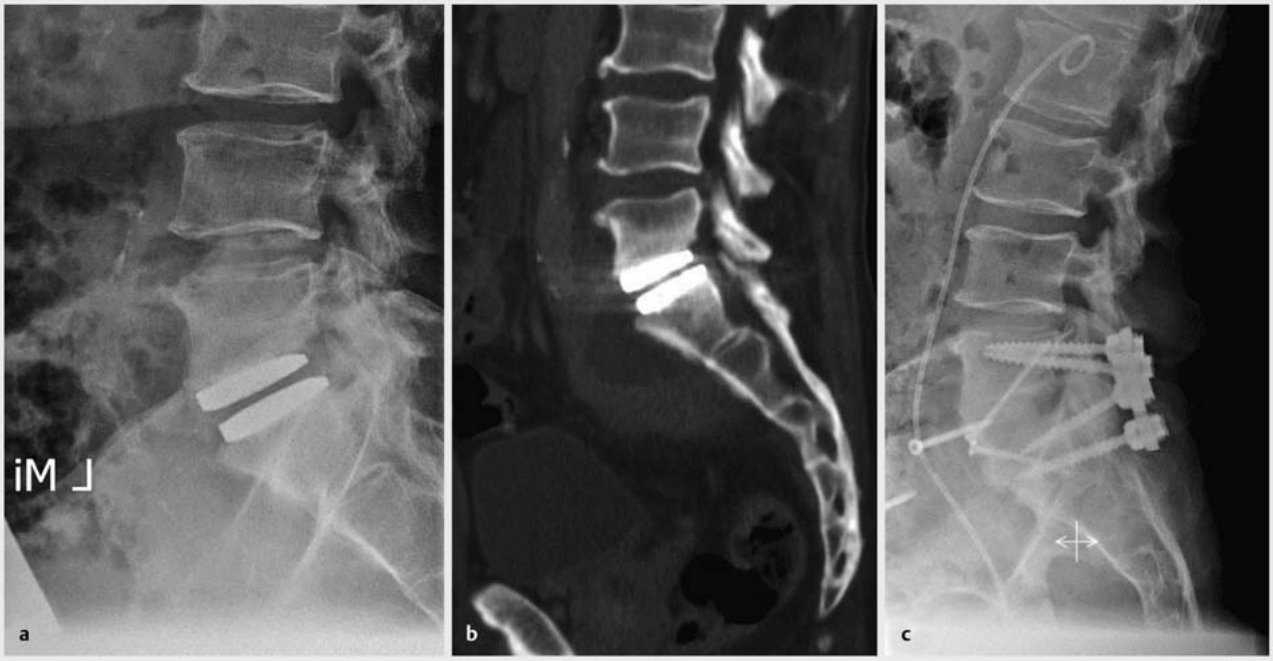

▶ **Abb. 4** Fallbeschreibung eines 62-jährigen Patienten, der 2 Jahre nach Implantation einer Bandscheibenprothese einen retroperitonealen Abszess, ausgehend vom Bandscheibenfach L5/S1, entwickelte. Zur Behandlung erfolgte die Explantation der Bandscheibenprothese von ventral mit Einbringen eines autologen Knochenspans vom Beckenkamm (Schraubenfixation von Allograft im Entnahmedefekt am Beckenkamm). Anschließend wurde zur zusätzlichen Stabilisierung eine dorsale Instrumentation L5/S1 durchgeführt.

lität der dorsalen Reinstrumentation kann ggf. durch Zementaugmentation der Schrauben erhöht werden. Das intraoperative Spülen mit antiseptischen Lösungen wie Povidon-Iod reduziert die Rate an Wundinfektionen und zeigt keine unerwünschten Nebenwirkungen [15]. Auch chlorhexidinhaltige Lösungen können zur Wundspülung verwendet werden. Liegen allerdings z. B. aufgrund einer Laminektomie neurale Strukturen frei, so sollte wegen der Neurotoxizität auf Chlorhexidin verzichtet werden. Aktuelle Studien zeigen, dass die lokale Applikation von Vancomycinpulver vor Wundverschluss die Rate an Infektionen senkt [16, 17]. In seltenen, besonders schweren Fällen, in denen eine chronische Infektion vorliegt, der Patient aber den notwendigen Revisionseingriff nicht überstehen würde, muss eine suppressive antibiotische Langzeittherapie durchgeführt werden.

OP-fähige Patienten mit akut eingetretenen, relevanten neurologischen Ausfallerscheinungen sollten sofort operiert werden. Eine dringende OP-Indikation besteht bei Nachweis eines epiduralen Abzesses, Bildung eines großen paraspinalen Abszesses oder bei spinaler Instabilität.

Bei der Behandlung von Patienten mit infizierten Spondylodesen kommt es im Rahmen von mehreren Revisionsoperationen gelegentlich zu einer Schrumpfung des umgebenden Weichteilgewebes, was dazu führen kann, dass die Wunde nicht mehr verschlossen werden kann und Implantate bzw. Duralsack freiliegen (▶ **Abb. 2 A**). In solchen Fällen besteht die Möglichkeit, den Infekt mittels Vakuumversiegelung zu behandeln [18]. Da oftmals ein Verschließen von Wunden mit retrahierten Rändern nicht gelingt, sind lokale Weichteilmobilisationen und final gefäßgestiehlte Muskellappen die beste Therapieoption zur Deckung von ausgedehnten Weichteildefekten (▶ **Abb. 2 B–D**) [19].

1. Fall

47-jährige Patientin (▶ **Abb. 3**), die aufgrund einer Spondylodiszitis L3/4 1,5 Jahre zuvor operativ versorgt wurde. Es erfolgte eine dorsoventrale Spondylodese. Es wurde Staphylococcus aureus nachgewiesen und resistenzgerecht antibiotisch behandelt. Anschließend war die Patientin beschwerdefrei. Nun traten akut Fieber bis 39,5 °C sowie ein CRP-Anstieg von 240 mg/l auf. Im CT konnte ein periimplantärer Flüssigkeitsverhalt nachgewiesen werden, aus dem sich nach Punktion ebenfalls Staphylococcus aureus anzüchten ließ. Auch in den abgenommenen Blutkulturen ließ sich der Erreger kultivieren. Bei knöchern konsolidierter Spondylodese war die Implantatentfernung die OP-Methode der Wahl.

Dieses Dokument wurde zum persönlichen Gebrauch heruntergeladen. Vervielfältigung nur mit Zustimmung des Verlages.

▶ **Abb. 5** Fallbeschreibung eines 56-jährigen Patienten, der 3 Jahre nach 5-Etagen-En-bloc-Spondylektomie aufgrund eines Chondrosarkoms eine Infektion mit pleuraler Fistel rechtsseitig entwickelte. Aufgrund des ausgedehnten Befunds konnte nur eine lokale Wundrevision der pleuralen Fistel durchgeführt werden. Ein radikaler Implantatwechsel mit dem Ziel einer vollständigen Sanierung des Infektfokus war aufgrund des deutlich reduzierten Allgemeinzustands des Patienten nicht möglich, daher erfolgte eine supprimierende Antibiotikatherapie.

2. Fall

62-jähriger Patient (▶ **Abb. 4**), bei dem aufgrund einer fortgeschrittenen Osteochondrose 2 Jahre zuvor ein Bandscheibenersatz L5/S1 erfolgte. Aufgrund lokaler Unterbauchbeschwerden wurde ein CT angefertigt, das einen ausgedehnten Abszess retroperitoneal, ausgehend von der Bandscheibenprothese, zeigte. Klinisch hatte der Patient keine Entzündungszeichen, der CRP-Wert war 7 mg/l, die Leukozytenanzahl lag im Normalbereich. Es erfolgte die ventrale Revision mit Explantation der Bandscheibenprothese und Spondylodese mittels autologem Knochenspan vom Beckenkamm. Anschließend erfolgte zusätzlich die dorsale Stabilisierung. Es gelang nicht, einen Keim nachzuweisen, der Patient wurde 6 Wochen empirisch mit Levofloxacin antibiotisch nachbehandelt.

Dieses Dokument wurde zum persönlichen Gebrauch heruntergeladen. Vervielfältigung nur mit Zustimmung des Verlages.

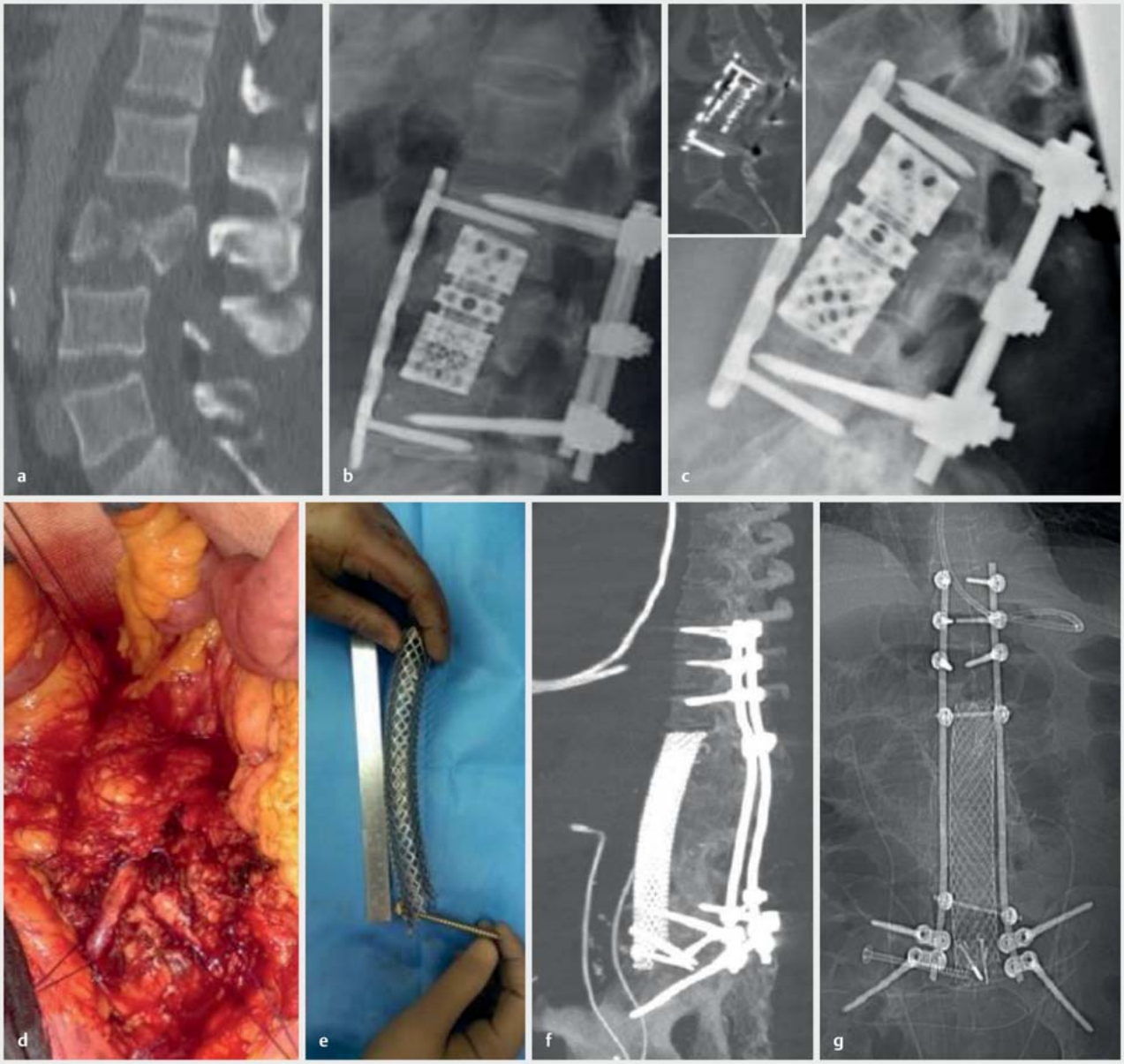

▶ **Abb. 6** Fallbeschreibung eines 47-jährigen Patienten, der bei einer Berstungsfraktur des 3. Lendenwirbelkörpers mittels Korporektomie, Wirbelkörperersatz, ventraler Platte und dorsaler Stabilisierung versorgt wurde (**A, B**). Elf Jahre später entwickelte der Patient eine Infektion, die zum Implantatversagen und einem perforierten Aortenaneurysma führte (**C**). Es wurde eine Segmentresektion der infrarenalen Aorta durchgeführt (**D**) und ein axillobifemoraler Bypass angelegt. Im nächsten Schritt wurde die dorsale Instrumentation entfernt und gegen eine spinopelvine Reinstrumentation getauscht sowie die anteriore Platte und der Cage mit Implantation eines 5-Level-Harms-Cages (**E–G**).

3. Fall

56-jähriger Patient, bei dem 4 Jahre zuvor ein Chondrosarkom diagnostiziert wurde (▶ **Abb. 5**). Es erfolgte in kurativem Ansatz eine 5-Etagen-En-bloc-Spondylektomie Th3–Th7 mit Thoraxwandresektion, Wirbelkörperersatz und dorsaler Stabilisierung. Der Patient wurde nach Wundheilung bestrahlt. Zwei Jahre später entwickelte er ein Lokalrezidiv, es erfolgte die Nachresektion mit Implantatwechsel. Postoperativ entwickelte sich eine tiefe Wundinfektion, mehrfache lokale Revisionseingriffe konnten den Infektfokus nicht sanieren. Der Patient entwickelte im weiteren Verlauf ein großes Tumorrezidiv, eine dorsale Fistel mit multipler Keimbesiedlung. Da der Patient einen weiteren operativen Eingriff mit ausreichender Radikalität, die eine Infektsanierung möglich gemacht hätte, nicht überstanden hätte, wurde die Indikation zur dauerhaften infektsupprimierenden antibiotischen Langzeittherapie gestellt.

Dieses Dokument wurde zum persönlichen Gebrauch heruntergeladen. Vervielfältigung nur mit Zustimmung des Verlages.

4. Fall

47-jähriger Patient, der in suizidaler Absicht in die Tiefe sprang und dabei eine Berstungsfraktur des 3. Lendenwirbelkörpers erlitt (▶ **Abb. 6 a**). Diese wurde mittels Korporektomie, Wirbelkörperersatz, ventraler Platte und dorsaler Stabilisierung versorgt (▶ **Abb. 6 b**). Elf Jahre später entwickelte der Patient eine Infektion mit Fistelgang vom Cage bis zum Beckenkamm. Der Infekt führte zum Implantatversagen und zu einer septischen Arrosion der infrarenalen Aorta und damit zu einem perforierten Aortenaneurysma (▶ **Abb. 6 c**). Zur Behandlung wurde eine Segmentresektion der infrarenalen Aorta durchgeführt und ein axillobifemoraler Bypass angelegt (▶ **Abb. 6 d**). Im nächsten Schritt wurde die dorsale Instrumentation entfernt und gegen eine spinopelvine Reinstrumentation gewechselt (▶ **Abb. 6 e–g**). Anschließend erfolgte die Entfernung der anterioren Platte und des Cages mit Implantation eines 5-Level-Harms-Cages. Die intraoperativ gewonnenen Gewebeproben ergaben einen methicillinresistenten Staphylococcus aureus.

Interessenkonflikt

Dr. Zwingenberger erhielt finanzielle Unterstützung von K2M bei einer Fortbildungsveranstaltung. PD Dr. Disch übt eine Beratertätigkeit für Depuy-Synthes aus. Für die anderen Koautoren bestehen keine Interessenskonflikte.

Über die Autoren

Stefan Zwingenberger

Dr. med., UniversitätsCentrum für Orthopädie und Unfallchirurgie, Uniklinikum Carl Gustav Carus an der Technischen Universität Dresden, Dresden

Klaus-Dieter Schaser

Prof. Dr. med., UniversitätsCentrum für Orthopädie und Unfallchirurgie, Uniklinikum Carl Gustav Carus an der Technischen Universität Dresden, Dresden

Maik Stiehler

PD Dr. med., UniversitätsCentrum für Orthopädie und Unfallchirurgie, Uniklinikum Carl Gustav Carus an der Technischen Universität Dresden, Dresden

Peter Bernstein

PD Dr. med., UniversitätsCentrum für Orthopädie und Unfallchirurgie, Uniklinikum Carl Gustav Carus an der Technischen Universität Dresden, Dresden

Alexander Thürmer

Dr. med., Institut für Medizinische Mikrobiologie und Hygiene, Technische Universität Dresden, Dresden

Alexander Carl Disch

PD Dr. med., UniversitätsCentrum für Orthopädie und Unfallchirurgie, Uniklinikum Carl Gustav Carus an der Technischen Universität Dresden, Dresden

Korrespondenzadresse

Dr. med. Stefan Zwingenberger
UniversitätsCentrum für Orthopädie und Unfallchirurgie
Uniklinikum Carl Gustav Carus an der Technischen Universität Dresden
Fetscherstraße 74
01307 Dresden
stefan.zwingenberger@uniklinikum-dresden.de

Literatur

[1] Horan TC, Culver DH, Gaynes RP et al. Nosocomial infections in surgical patients in the United States, January 1986–June 1992. National Nosocomial Infections Surveillance (NNIS) System. Infect Control Hosp Epidemiol 1993; 14: 73–80

[2] Weinstein MA, McCabe JP, Cammisa FP. Postoperative spinal wound infection: a review of 2,391 consecutive index procedures. J Spinal Disord 2000; 13: 422–426

[3] Veeravagu A, Patil CG, Lad SP et al. Risk factors for postoperative spinal wound infections after spinal decompression and fusion surgeries. Spine 2009; 34: 1869–1872

[4] Thalgott JS, Cotler HB, Sasso RC et al. Postoperative infections in spinal implants. Classification and analysis – a multicenter study. Spine 1991; 16: 981–984

[5] Pull ter Gunne AF, Cohen DB. Incidence, prevalence, and analysis of risk factors for surgical site infection following adult spinal surgery. Spine 2009; 34: 1422–1428

[6] Fang A, Hu SS, Endres N et al. Risk factors for infection after spinal surgery. Spine 2005; 30: 1460–1465

[7] Smith JS, Shaffrey CI, Sansur CA et al. Rates of infection after spine surgery based on 108,419 procedures: a report from the Scoliosis Research Society Morbidity and Mortality Committee. Spine 2011; 36: 556–563

[8] Fei Q, Li J, Lin J et al. Risk factors for surgical site infection after spinal surgery: a meta-analysis. World Neurosurg 2016; 95: 507–515

[9] Schweizerische Gesellschaft für Orthopädie und Traumatologie. Infektionen des Bewegungsapparates. 2. Auflage. Grandvaux: swiss orthopaedics; 2015

[10] Sasso RC, Garrido BJ. Postoperative spinal wound infections. J Am Acad Orthop Surg 2008; 16: 330–337

[11] Trampuz A, Piper KE, Jacobson MJ et al. Sonication of removed hip and knee prostheses for diagnosis of infection. N Engl J Med 2007; 357: 654–663

[12] Atkins BL, Athanasou N, Deeks JJ et al. Prospective evaluation of criteria for microbiological diagnosis of prosthetic-joint infection at revision arthroplasty. The OSIRIS Collaborative Study Group. J Clin Microbiol 1998; 36: 2932–2939

[13] Podbielski A, Herrmann M, Kniehl E et al. Mikrobiologisch-infektiologische Qualitätsstandards MiQ 18/2014: Mikrobiologische Diagnostik der Arthritis und Osteomyelitis – Teil I. 2. Auflage. München; Urban & Fischer Verlag/Elsevier GmbH; 2014

[14] Sampedro MF, Huddleston PM, Piper KE et al. A biofilm approach to detect bacteria on removed spinal implants. Spine 2010; 35: 1218–1224

Dieses Dokument wurde zum persönlichen Gebrauch heruntergeladen. Vervielfältigung nur mit Zustimmung des Verlages.

[15] Chang F–Y, Chang M-C, Wang S–T et al. Can povidone-iodine solution be used safely in a spinal surgery? Eur Spine J 2006; 15: 1005–1014

[16] Van Hal M, Lee J, Laudermilch D et al. Vancomycin powder regimen for prevention of surgical site infection in complex spine surgeries. Clin Spine Surg 2017; DOI 10.1097/BSD.0000000000000516 [Epub ahead of print]

[17] Chotai S, Wright PW, Hale AT et al. Does intrawound vancomycin application during spine surgery create vancomycin-resistant organism? Neurosurgery 2017; 80: 746–753

[18] Ploumis A, Mehbod AA, Dressel TD et al. Therapy of spinal wound infections using vacuum-assisted wound closure: risk factors leading to resistance to treatment. J Spinal Disord Tech 2008; 21: 320–323

[19] Chieng LO, Hubbard Z, Salgado CJ et al. Reconstruction of open wounds as a complication of spinal surgery with flaps: a systematic review. Neurosurg Focus 2015; 39: E17

Bibliografie

DOI https://doi.org/10.1055/s-0043-102333
OP-JOURNAL 2017; 33: 128–135 © Georg Thieme Verlag KG Stuttgart · New York ISSN 0178-1715

Dieses Dokument wurde zum persönlichen Gebrauch heruntergeladen. Vervielfältigung nur mit Zustimmung des Verlages.