

# Kalzifizierender fibröser Tumor mit multiplen Knoten an der Schulter eines schwarzhäutigen Mannes

## Calcifying Fibrous Tumor with Multiple Knots at the Shoulder of a Black-Skinned Man

### Autoren

M. Chapsa<sup>1</sup>, J. Laske<sup>1</sup>, M. Sergon<sup>2</sup>, S. Beisert<sup>1</sup>, J. Maschke<sup>1</sup>

### Institute

- 1 Klinik und Poliklinik für Dermatologie, Universitätsklinikum Carl Gustav Carus an der Technischen Universität Dresden
- 2 Institut für Pathologie, Universitätsklinikum Carl Gustav Carus an der Technischen Universität Dresden

### Bibliografie

DOI <https://doi.org/10.1055/s-0043-103593>

Akt Dermatol 2017; 43: 202–204

© Georg Thieme Verlag KG Stuttgart · New York

ISSN 0340-2541

### Korrespondenzadresse

J. Maschke, Klinik und Poliklinik für Dermatologie, Universitätsklinikum Carl Gustav Carus an der Technischen Universität Dresden, Fetscherstraße 74, 01307 Dresden  
[Jan.Maschke@uniklinikum-dresden.de](mailto:Jan.Maschke@uniklinikum-dresden.de)

### ZUSAMMENFASSUNG

Wir berichten den Fall eines ausgedehnten multinodulären kalzifizierenden fibrösen Tumors (KFT) bei einem 51-jährigen Patienten. Nach jahrelangem Vorbestehen und Vorbehandlung in Afrika wurde der Patient 2012 erstmalig bei uns vorgestellt. Aufgrund einer ausgeprägten und komplizieren-

den pulmonale Hypertonie mit schwerer restriktiver Ventilationsstörung und intermittierender Rechtsherzdekompensation erfolgte die erneute Vorstellung in unserer Klinik zur Operation mit nun deutlicher Druckschmerzhaftigkeit erst 3,5 Jahre nach der Erstvorstellung. Nach Exzision in Tumeszuslokanästhesie zeigte sich histologisch ein multinodulärer KFT, unserer Kenntnis nach der erste Fall solch eines KFT an der Schulter eines schwarzhäutigen Menschen.

### ABSTRACT

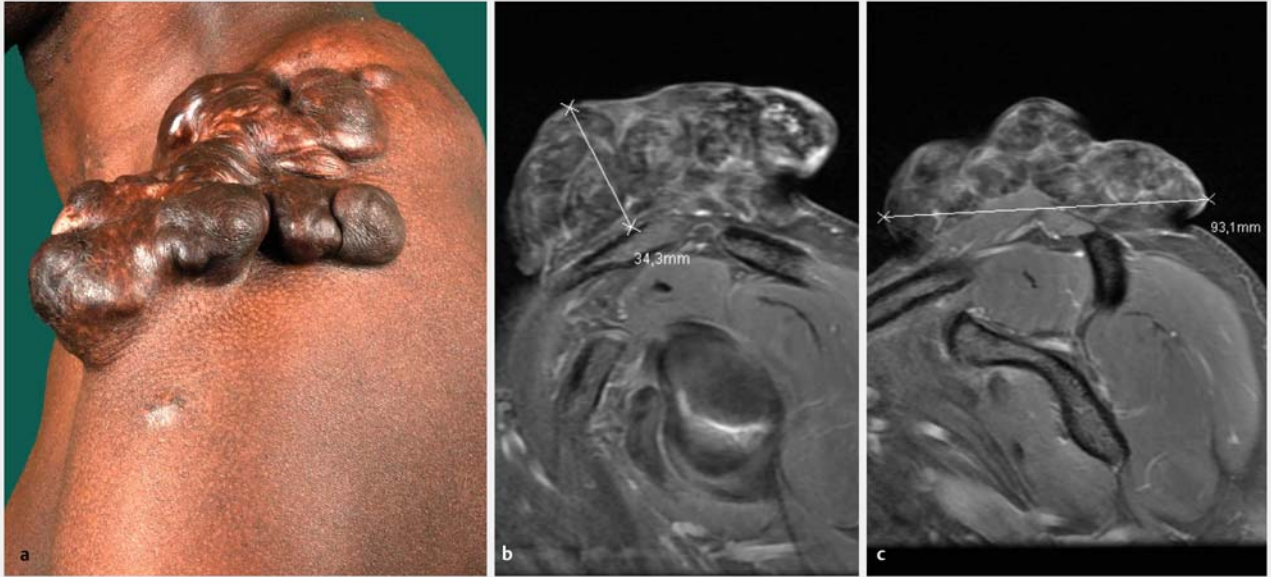We report a case of a giant multinodular calcifying fibrous tumor (CFT) at the shoulder of a 51-year old black-skinned patient. Having been treated in Africa before, the patient came to Germany and was referred to our department do to recurrence and progression of a multinodular subcutaneous mass with pain upon pressure. Thereafter the patient did not show up for about 3,5 years because of a concurrently worsening and serious pulmonary hypertonia with heavy ventilation disorder and intermittent right heart insufficiency. Finally, the gross lateral mass of the tumor was excised using tumescent local anesthesia. Histology demonstrated a multinodular CFT. To our knowledge, this is the first report of such an extraordinarily configured tumor at the shoulder of a black-skinned man.

## Einleitung

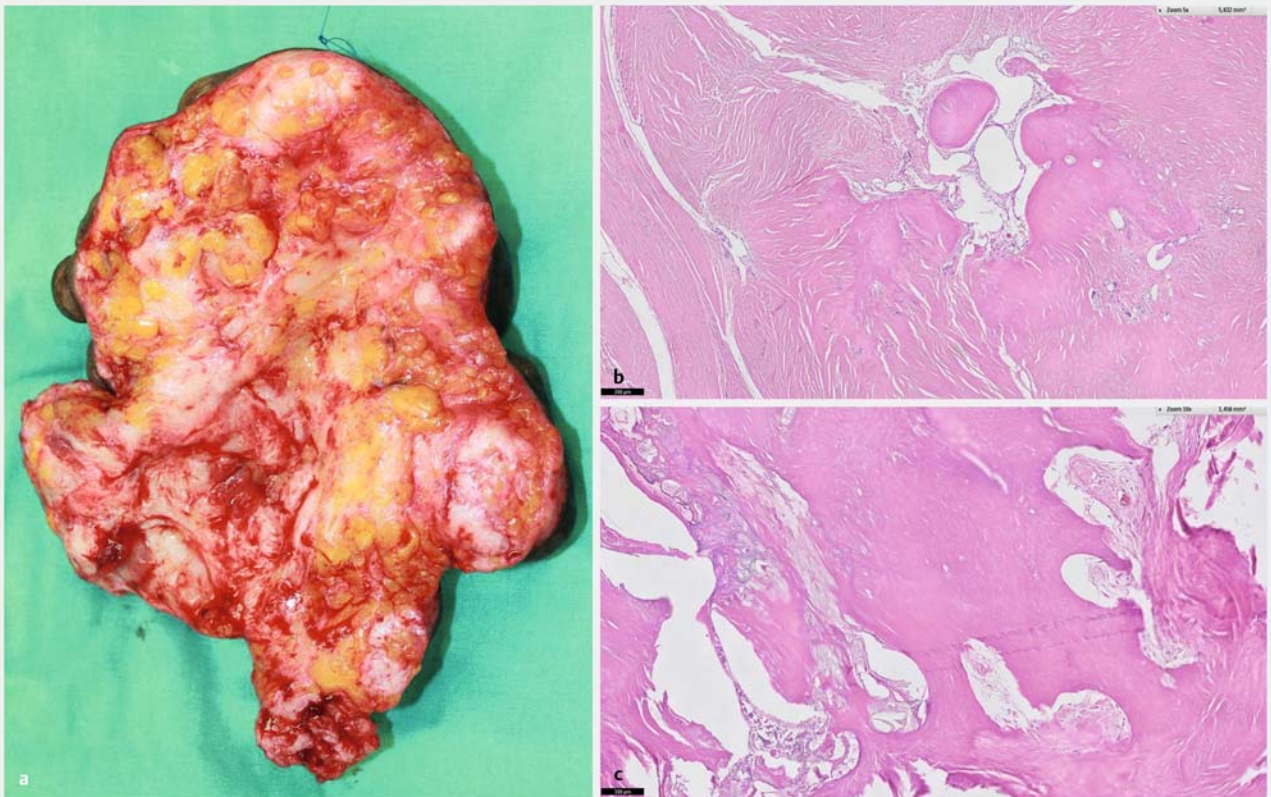
Klinisch tastbare Verhärtungen können bei zahlreichen benignen, reaktiven und malignen Hautveränderungen feststellbar sein. Neben der klinischen Untersuchung können der dermatologische Ultraschall und radiologische Verfahren wie die Magnetresonanztomografie und Computertomografie hilfreich für die weitere Diagnostik sein. Meistens jedoch verlangt die endgültige Diagnosestellung und eine Differenzierung zwischen Kalzifizierung und Ossifikation eine histologische Untersuchung.

## Anamnese

Bei der Erstvorstellung im Februar 2010 berichtet der dunkelhäutige Patient aus Nigeria, dass er seit ca. 1998 in Deutschland lebt, Arztkontakte seien bis Februar 2010 nicht erfolgt. Im 1. Lebensjahr ist eine Pneumektomie rechts in seiner Heimat erfolgt, die genaue Ursache hierfür ist dem Patienten nicht bekannt. In der Spezialambulanz für pulmonale Hypertonie fällt ein stark lobulierter, harter, subkutan gelegener Tumor an der Schulter links auf, der seit ca. 15 Jahren wächst, mittlerweile mannsfaustgroß und schwer bis nicht verschieblich ist. In der Vorgeschichte besteht ein Nikotinabusus von ca. 25 Pack-Years, seit Dezember 2009 ist das Rauchen eingestellt worden. Es sind keine Lungenembolien, keine Beinvenenthrombosen und keine Atopie bekannt. Zeichen einer Bilharziose bestehen nicht, ein HIV-Test verläuft negativ.



► **Abb. 1** a Klinisches Bild des KFT im Dezember 2015; b MRT des KFT vom Mai 2012, 1. Ebene; c MRT des KFT vom Mai 2012, 2. Ebene.



► **Abb. 2** a Unterseite des Exzidates vom Januar 2016 mit zahlreichen weißlichen Knoten; b Histologie mit hyalinisierten Tumorarealen, dichtem, kollagenfaserreichem Stroma und schütterem Entzündungszellinfiltrat; c mit deutlichen Kalzifizierungen innerhalb des Tumorstromas.

## Erst- und Aufnahmebefund

In der klinischen Untersuchung zeigte sich im Mai 2012 an der Schulter links ein eher scharf begrenzter, ca. 22 × 15 × 5 cm messender, multinodaler, teils verbackener, subkutan gelegener, derber und teils steinharter Tumor mit kluftiger bzw. lobulärer Oberfläche (► **Abb. 1 a**).

## Befunde

Im MR der Schulter links vom Mai 2012 Nachweis einer 10 × 21 × 3,4 cm großen, streng intrakutan gelegenen, überwiegend hypointensen Raumforderung mit multiplen, signalfreien Arealen, die keine Malignitätskriterien aufweist. Es kommt ein fibröser Tumor, v.a. ein Keloid, in Betracht (► **Abb. 1 b, c**).

## Ergänzende Untersuchungen

Ganzkörper PET-CT vom November 2012: Kein Nachweis eines FDG-aviden malignen Tumors, Lymphknoten- oder Fernmetastasen. Weitestgehend unverändert zur VU vom 05/2012 partiell verkalkte, FDG-negative Raumforderung im subkutanen Fettgewebe der linken Schulter. CT-morphologisch kein Anhalt für weitere ähnliche Strukturen im Körper.

Histologie vom Januar 2016: Es zeigte sich ein knotiger, stark sklerosierter sowie teils verkalkter Tumor in der Dermis und Subkutis, die Tumorzellen relativ monomorph ohne höhergradige zelluläre Atypien, der Tumor ist zellarm mit Ausbildung von straffen, kollagenen Faserbündeln um die Tumorzellen (► **Abb. 2 b, c**). In den immunhistochemischen Untersuchungen zeigt sich eine kleinherdig schwache Expression von sm-Aktin bei Negativität von S100, Desmin, CD34 und beta-Catenin. Die Einordnung des hier vorliegenden Tumors ist schwierig, es handelt sich um einen kalzifizierenden fibrösen Tumor, eine eindeutige nukleäre beta-Catenin-Positivität, wie sie bei Desmoidfibromatosen beschrieben ist, lässt sich hier nicht sicher darstellen. Im Referenzzentrum (Prof. Dr. Mentzel in Friedrichshafen) schloss sich der Kollege der von uns favorisierten Diagnose eines kalzifizierenden fibrösen Tumors an.

## Therapie und Verlauf

Wir führten in Tumeszynlokalanästhesie zunächst eine radikale Exzision des lateralen Teils der Raumforderung an der Schulter rechts durch. Auf Wunsch des Patienten wurde der Defekt der Sekundärheilung überlassen. Die postoperative Wundheilung gestaltete sich komplikationslos. Verlaufskontrollen im Rahmen einer weitmaschigen klinischen Tumornachsorge wurden besprochen.

## Diskussion

Bei dem kalzifizierenden fibrösen Tumor (KFT) handelt es sich um einen seltenen, meist bei Kindern und jungen Erwachsenen entstehenden hypozellulären fibroblastischen Tumor, der auch sehr selten multilokulär auftreten kann [1]. KFT finden sich meistens viszeral und im subkutanen und tiefen Weichgewebe der Extremitäten, des Körperstammes, des Nacken und des Skrotums [2]. Die zellarmen Läsionen bestehen aus Fibroblasten in einem dichten, kollagenfaserreichen Stroma mit Psammomkörperchen, dystrophischen Verkalkungen und herdförmiger lymphoplasmazellulärer Entzündungsinfiltration [3]. Die Erstbeschreibung des KFT erfolgte 1988, seinerzeit als fibröser Tumor des Kindesalters mit Psammom-Körperchen-artigen Verkalkungen [4]. Das Verhalten der KFT ist gutartig, allerdings können mehrfache Lokalrezidive vorkommen. Sie können insbesondere in viszeraler Lokalisation eine erhebliche Größe erreichen (bis zu 15 cm) [2]. Bei unserem Patient zeigte sich trotz der kutanen Lokalisation eine ungewöhnliche multinodale Konfiguration sowie eine erhebliche Tumorgöße von 22 × 15 × 5 cm. KFT müssen, insbesondere histologisch, von den klinisch aggressiven inflammatorischen myofibroblastischen Tumoren abgegrenzt werden, als deren Spätstadium sie fehlgedeutet werden können.

## Danksagung

Wir danken Herrn Prof. Dr. med. Thomas Mentzel, Dermatopathologie Friedrichshafen, für die ergänzende histopathologische Befundung des Falles.

## Interessenkonflikt

Die Autoren geben an, dass kein Interessenkonflikt besteht.

## Literatur

- [1] Azam F, Chatterjee M, Kelly S. Multifocal calcifying fibrous tumor at six sites in one patient: a case report. *World J Surg Oncol* 2014; 12: 235–237
- [2] Chorti A, Papavramidis TS, Michalopoulos A. Calcifying Fibrous Tumor: Review of 157 Patients Reported in International Literature. *Medicine* 2016; 20: 1–11
- [3] Prochaska EC, Sciallis AP, Miller BS. Retroperitoneal calcifying fibrous tumor mimicking an adrenal tumor. *J Surg Case Reports* 2016; 6: 1–4
- [4] Rosenthal NS, Abdul-Karim FW. Childhood fibrous tumor with psammoma bodies. Clinicopathologic features in two cases. *Pathol Lab Med* 1988; 112: 798–800