

# Atypischer lipomatöser Tumor des Oberschenkels mit metaplastischer Ossifikation

## Atypical Lipomatous Tumor of the Right Thigh with Metaplastic Ossification

### Autoren

C. Lotz<sup>1</sup>, J. Maschke<sup>1</sup>, M. Serгон<sup>2</sup>, S. Beisert<sup>1</sup>, J. Laske<sup>1</sup>

### Institute

- 1 Klinik und Poliklinik für Dermatologie, Universitätsklinikum Carl Gustav Carus an der Technischen Universität Dresden
- 2 Institut für Pathologie, Universitätsklinikum Carl Gustav Carus an der Technischen Universität Dresden

### Bibliografie

DOI <https://doi.org/10.1055/s-0043-104035>

Akt Dermatol 2017; 43: 205–207

© Georg Thieme Verlag KG Stuttgart · New York

ISSN 0340-2541

### Korrespondenzadresse

Dr. med. Jörg Laske, Klinik und Poliklinik für Dermatologie, Universitätsklinikum Carl Gustav Carus an der Technischen Universität Dresden, Fetscherstr. 74, 01307 Dresden  
[joerg.laske@uniklinikum-dresden.de](mailto:joerg.laske@uniklinikum-dresden.de)

### ZUSAMMENFASSUNG

Wir berichten über den Fall eines ausgedehnten atypischen lipomatösen Tumors (ALT) mit metaplastischer Ossifikation am rechten Oberschenkel eines 45-jährigen Patienten. Nach

jahrelanger langsamer Progredienz wurde die Indikation zur Exzision aufgrund von Schmerzhaftigkeit und einer auffälligen Verhärtung gestellt. Sonografisch und intraoperativ ließen sich innerhalb des Tumors Verkalkungen darstellen. Histologisch zeigte sich ein ALT mit metaplastischer Ossifikation. Beim Nachweis einer verkalkten subkutanen Weichgewebs-Raumforderung sollte somit auch diese seltene Differenzialdiagnose in Betracht gezogen werden.

### ABSTRACT

We report the rare case of an atypical lipomatous tumor (ALT) of the right thigh with metaplastic ossification in a 45-year-old patient. After 17 years of slow progress the tumor was excised due to sonographic changes, growing, painfulness and palpable hardening. Sonographically and intraoperatively, calcifications could be observed within the tumor. Histologically, an ALT was found with metaplastic ossification. Therefore ALT with metaplastic ossification should be taken into consideration as a possible differential diagnosis when detecting a calcified subcutaneous soft tissue mass.

## Einleitung

Liposarkome sind maligne Tumoren des Fettgewebes mit einer Inzidenz von ca. 2–3 Erkrankungen pro 1 Mio. Einwohner und Jahr [1]. Jedoch machen Liposarkome mehr als 20% der Sarkome des Erwachsenenalters aus (Gipfel in der 5.–7. Lebensdekade). Meistens sind sie im tiefen Weichgewebe und am häufigsten an der unteren Extremität lokalisiert, kommen aber auch an der oberen Extremität, am Körperstamm und im Retroperitonealraum (40%) vor [1].

Sie können histologisch in gut differenzierte, myxoide, pleomorphe und dedifferenzierte Untertypen eingeteilt werden, wobei sich die Prognose mit zunehmender Entdifferenzierung und damit einhergehender Metastasierungstendenz verschlechtert [1, 6]. Der bisher in der Klinik als hochdifferenziertes Liposarkom bezeichnete Tumor, der 40–45% aller Liposarkome umfasst, wird seit 2002 als atypisches Lipom oder atypischer lipomatöser Tumor bezeichnet, da es sich im Unter-

schied zu den anderen Liposarkomen um einen intermediär malignen, lokal aggressiven Tumor handelt und eine Metastasierung praktisch nicht vorkommt [7].

Wir schildern die Diagnostik und Therapie eines subkutan gelegenen atypischen lipomatösen Tumors (ALT) am rechten Oberschenkel, der zudem eine metaplastische Ossifikation aufwies.

## Kasuistik

### Anamnese

Wir berichten über einen 45-jährigen Patienten, der 1999 erstmals eine als weich und schmerzfrei beschriebene Raumforderung am rechten Oberschenkel bemerkte. Aufgrund der Größenzunahme erfolgte im Jahr 2009 eine erste Arztkonsultation, wobei sonografisch der V.a. Lipom geäußert wurde. Eine operative Entfernung wurde vom Patienten zu diesem Zeitpunkt nicht gewünscht. Im Verlauf kam es zu einer weiteren Größen-

progredienz und spürbaren Verhärtung des Tumors mit leichter bis mittelgradiger Schmerzhaftigkeit insbesondere bei Druck. Diese Symptomatik war auslösend für die Vorstellung in unserer Klinik.

### Erst-/Aufnahmebefund

In der klinischen Untersuchung zeigte sich am rechten, lateralen Oberschenkel eine ca. 15–11 cm große, multinoduläre, subkutan gelegene Raumforderung mit mäßiger Verschieblichkeit und tastbarer Verhärtung. Es bestand leichte Druckschmerzhaftigkeit (► **Abb. 1**).

### Befunde

Sonografie 05/2009: Es zeigte sich eine ca. 13×10×4 cm große, lipo-isoechogene, glatt begrenzte Raumforderung, gut vereinbar mit einem Lipom.

Sonografie 10/2016: Es fand sich eine mehrfach gekammerte, fett-isoechogene Läsion, einzeln max. 4×2 cm und insgesamt ca. 15×10 cm messend. Die Läsionen wiesen mehrere kleine Areale mit deutlicher Schallauslöschung als Hinweis auf Verkalkungen auf. Kein Hinweis auf ein invasives Wachstum.

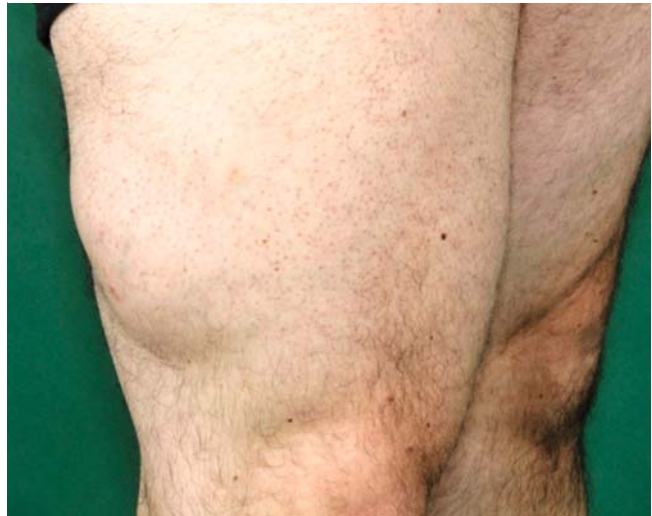### Histologie

Es zeigte sich der Befund eines lipomatösen Tumors mit örtlich ausgeprägten Arealen von Knochenbildung, mit unterschiedlich großen Adipozyten, die immer wieder von Bindegewebssepten untergliedert werden (► **Abb. 3**). Dabei fanden sich insbesondere im Bereich der Bindegewebssepten etwas auffällige, vergrößerte Zellen, wobei sich hier die Differenzialdiagnose eines atypischen lipomatösen Tumors stellte. Eine daraufhin durchgeführte molekularpathologische Untersuchung (MDM2-FISH, Fluoreszenz-in-situ-Hybridisierung für das murine-double-minute-type-2-Gen) zeigte in 8% der untersuchten Zellen eine Low-Level- und in 54% der untersuchten Zellen eine High-Level-Amplifikation von MDM2. Es konnten keine dedifferenzierten Areale gefunden werden.

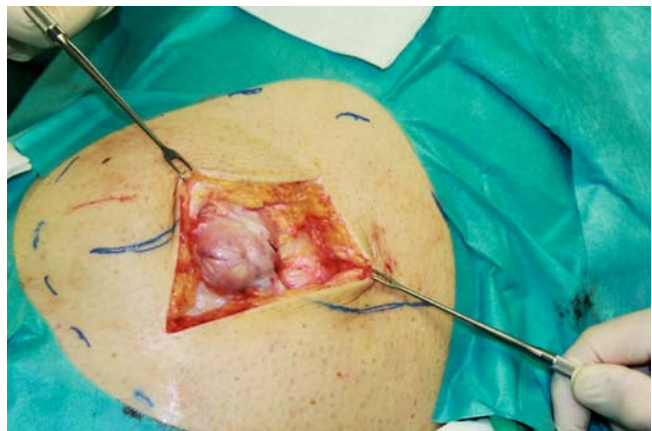### Therapie und Verlauf

Wir führten in Tumeszynlokalanästhesie eine Exzision der subkutanen Raumforderung durch. Intraoperativ fand sich ein subkutan gelegener, stark septierter, lipomatöser Tumor mit lokal ausgeprägten Verhärtungen i.S. von Ossifizierungen (► **Abb. 2**), der sich wesentlich schwieriger vom umgebenden Gewebe lösen ließ, als dies bei einem Lipom zu erwarten gewesen wäre. Zur Tiefe erfolgte die Absetzung auf der Muskelfaszie. Die postoperative Wundheilung gestaltete sich komplikationslos.

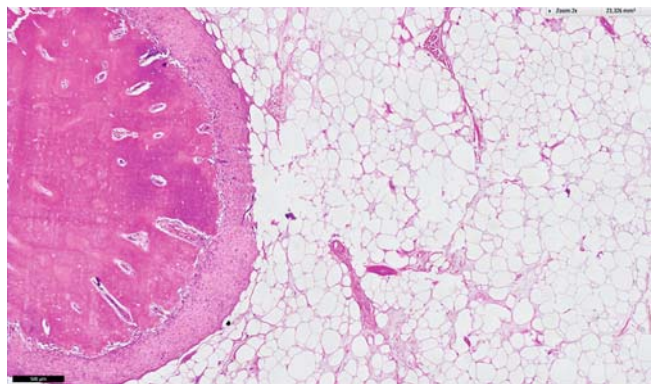
Bei der Wiedervorstellung nach 3 Monaten konnten in der Verlaufssonografie weitere Knoten proximal des ersten OP-Areals festgestellt werden. Diese wurden einer ergänzenden operativen Entfernung zugeführt. Der Patient befindet sich aktuell in regelmäßiger Tumornachsorge mit klinischen und sonografischen Untersuchungen.



► **Abb. 1** Präoperativ.



► **Abb. 2** Intraoperativ.



► **Abb. 3** Histologie.

## Diskussion

Der Begriff atypischer lipomatöser Tumor und gut differenziertes Liposarkom sind zwei Namen für die gleiche Entität. Histologisch und genetisch sind die Tumore identisch, bestehend aus gut differenziertem Adipozytengewebe mit manchmal subtilen histologischen Unterschieden zum benignen Lipom. Charakteristisch für den ALT ist eine Amplifikation der Gene für MDM2 (murine-double-minute-type-2) und CDK4 (Cyclin-dependent kinase-4) auf Chromosom 12q13-15, typischerweise mit Vorliegen von Ring- oder Riesenchromosomen, die diesen Abschnitt des Chromosoms 12 amplifiziert enthalten [2]. Diese Genamplifikation korreliert mit einer Überexpression der entsprechenden Genprodukte MDM2 und CDK4, wobei MDM2 wiederum mit dem Tumorsuppressorprotein p53 in einer negativen Feedback-Beziehung steht [3]. Diese diagnostisch wegweisende Amplifikation war auch bei unserem Patienten im Tumor nachweisbar.

Im Gegensatz zu Lipomen finden sich ALT sehr selten als Ursache subkutaner Raumforderungen. Insbesondere bei langjähriger Vorgeschichte und langsamer Progredienz, ähnlich dem Wachstumsverhalten eines Lipoms, ergibt sich häufig erst intraoperativ durch starke Septierung, tastbare Verhärtungen und erschwerte Lösbarkeit vom umgebenden Gewebe der Verdacht auf das Vorliegen eines Liposarkoms. Eine vorangehende Sonografie kann in vielen Fällen nicht sicher zwischen Lipom und Liposarkom differenzieren. Jedoch sollte beim sonografischen Nachweis von intratumoralen Verkalkungen an einen dedifferenzierten Tumoranteil, der in dem primären Tumor entstanden ist, gedacht werden [4]. Im vorliegenden Fall fanden sich histologisch jedoch keine dedifferenzierten Liposarkom-Anteile.

Der Mechanismus der Verknöcherung ist unklar, obgleich er eine metaplastische oder reparative Reaktion entweder im Tumor oder im umgebenden Gewebe, die Knochenproduktion durch Tumorzellen oder die Verknöcherung einer bereits vorhandenen Mucin- oder Kalkablagerung beinhalten könnte [4]. Eine mögliche Erklärung wären auch wiederholte Traumata,

die als exogene Reize für eine Metaplasie auf den Tumor eingewirkt haben könnten. Eine ossäre Metaplasie kann sekundär zu Ischämie, Nekrose oder Entzündung im Tumor oder umgebenden Gewebe führen.

Zusammenfassend sollte beim Nachweis einer verkalkten Weichgewebs-Raumforderung ein ALT mit metaplastischer Ossifikation als mögliche Differenzialdiagnose in Betracht gezogen werden.

## Interessenkonflikt

Die Autoren geben an, dass kein Interessenkonflikt besteht.

## Literatur

- [1] De Vita A, Mercatali L, Recine F et al. Current classification, treatment options, and new perspectives in the management of adipocytic sarcomas. *Onco Targets Ther* 2016; 9: 6233 – 6246
- [2] Binh MB, Sastre-Garau X, Guillou L et al. MDM2 and CDK4 immunostainings are useful adjuncts in diagnosing well-differentiated and dedifferentiated liposarcoma subtypes: a comparative analysis of 559 soft tissue neoplasms with genetic data. *Am J Surg Pathol* 2005; 29: 1340 – 1347
- [3] Pedetour F, Suijkerbuijk RF, Forus A et al. Complex composition and co-amplification of SAS and MDM2 in ring and giant rod marker chromosomes in well-differentiated liposarcoma. *Genes Chromosomes Cancer* 1994; 10: 85 – 94
- [4] Javery O, Jagannathan JP, Saboo SS et al. Case report: atypical lipomatous tumor with unusual extensive metaplastic ossification. *Cancer Imaging* 2012; 12: 25 – 30
- [5] Thway K, Flora R, Shah C et al. Diagnostic utility of p16, CDK4, and MDM2 as an immunohistochemical panel in distinguishing well-differentiated and dedifferentiated liposarcomas from other adipocytic tumors. *Am J Surg Pathol* 2012; 36: 462 – 469
- [6] Enzinger FM, Weiss SW. *Soft tissue tumours*. 2. Ausgabe, St Louis: Mosby-Year Book; 1998: 346 – 382
- [7] Katenkamp K, Katenkamp D. *Soft tissue tumors: new perspectives on classification and diagnosis*. *Dtsch Arztebl Int* 2009; 106: 632 – 636