

Fusionsprototyp aus einem Standard-Mammografiegerät und einem Standard-3-D-Ultraschallkopf: erste Ergebnisse

A Standard Mammography Unit – Standard 3D Ultrasound Probe Fusion Prototype: First Results

Autoren

Rüdiger Schulz-Wendtland^{1*}, Sebastian M. Jud^{2*}, Peter A. Fasching², Arndt Hartmann³, Marcus Radicke⁴, Claudia Rauh², Michael Uder¹, Marius Wunderle², Paul Gass², Hanna Langemann², Matthias W. Beckmann², Julius Emons²

Institute

- 1 Institute of Diagnostic Radiology, University Hospital Erlangen, Erlangen
- 2 Department of Gynecology and Obstetrics, University Hospital Erlangen, Comprehensive Cancer Center Erlangen-EMN, Friedrich-Alexander University Erlangen-Nuremberg, Erlangen
- 3 Institute of Pathology, University Hospital Erlangen, Comprehensive Cancer Center Erlangen-EMN, Friedrich-Alexander University Erlangen-Nuremberg, Erlangen
- 4 Siemens Healthcare GmbH, Erlangen

Schlüsselwörter

Mammografie, Brustultraschall, komplementäre Mammadiagnostik

Key words

mammography, breast ultrasound, complementary breast diagnostics

eingereicht 22. 3. 2017

revidiert 26. 3. 2017

akzeptiert 27. 3. 2017

Bibliografie

DOI <https://doi.org/10.1055/s-0043-107034>
 Online-publiziert 27. 4. 2017 | Geburtsh Frauenheilk 2017;
 77: 679–685 © Georg Thieme Verlag KG Stuttgart ·
 New York | ISSN 0016-5751

Korrespondenzadresse

Rüdiger Schulz-Wendtland, M.D.
 Institute of Diagnostic Radiology, University Hospital Erlangen
 Universitätsstraße 21–23, 91054 Erlangen
ruediger.schulz-wendtland@uk-erlangen.de

ZUSAMMENFASSUNG

Ziel Die Kombination verschiedener bildgebender Verfahren in Fusionsmaschinen verspricht, eine deutliche Verbesserung der Brustdiagnostik mit sich zu bringen. Hier wollen wir die Bildqualität und die klinische Anwendbarkeit eines Fusionsprototypen aus einem Standard-Mammografie/Tomosynthese-Gerät und einem Standard-3-D-Ultraschallkopf unter Zuhilfenahme einer neuen Methode der Brustkomprimierung evaluieren.

Material und Methoden Für die Untersuchung an 5 Mastektomiepräparaten von Patientinnen mit histologisch gesichertem DCIS oder invasivem Mammakarzinom (BI-RADSTM 6) wurde an einem präklinischen Fusionsprototyp ein Ultraschallkopf eines ABVS-Systems aus einem Acuson S2000 in einen MAMMOMAT Inspiration (beide Siemens Healthcare GmbH) unter Zuhilfenahme einer neu entwickelten Kompressionsplatte integriert und digitale Mammografien und 3-D-Bilder per automatisiertem Ultraschall aufgenommen.

Ergebnisse Die durch den Fusionsprototyp aufgenommenen digitalen Mammografien sind von vergleichbarer Qualität wie unter herkömmlicher Kompression entstandene Aufnahmen. Die neu entwickelte Kompressionsplatte hat keinen Einfluss auf die applizierte Röntgendosis. Der personelle und zeitliche Aufwand für die Mammografie unterscheidet sich nicht zur herkömmlichen Mammografie. Die Fusion aus Mammografie und Ultraschall lässt sich technisch umsetzen.

Schlussfolgerung Die Fusion eines automatisierten 3-D-Ultraschallgeräts mit einem Standard-Mammografiegerät liefert an unseren wenigen Mastektomiepräparaten Mammografieaufnahmen von vergleichbarer Qualität. Darüber hinaus ermöglicht das Gerät den simultanen Ultraschall als 2. Bildmodalität der komplementären Mammadiagnostik ohne einen signifikanten Zeit- und zusätzlichen Untersucheraufwand.

ABSTRACT

Aim The combination of different imaging modalities through the use of fusion devices promises significant diagnostic improvement for breast pathology. The aim of this study was to evaluate image quality and clinical feasibility of a prototype fusion device (fusion prototype) constructed from a standard tomosynthesis mammography unit and a

* Autoren trugen zu gleichen Teilen zur Publikation bei.

standard 3D ultrasound probe using a new method of breast compression.

Materials and Methods Imaging was performed on 5 mastectomy specimens from patients with confirmed DCIS or invasive carcinoma (BI-RADS™ 6). For the preclinical fusion prototype an ABVS system ultrasound probe from an Acuson S2000 was integrated into a MAMMOMAT Inspiration (both Siemens Healthcare Ltd) and, with the aid of a newly developed compression plate, digital mammogram and automated 3D ultrasound images were obtained.

Results The quality of digital mammogram images produced by the fusion prototype was comparable to those produced using conventional compression. The newly developed com-

pression plate did not influence the applied x-ray dose. The method was not more labour intensive or time-consuming than conventional mammography. From the technical perspective, fusion of the two modalities was achievable.

Conclusion In this study, using only a few mastectomy specimens, the fusion of an automated 3D ultrasound machine with a standard mammography unit delivered images of comparable quality to conventional mammography. The device allows simultaneous ultrasound – the second important imaging modality in complementary breast diagnostics – without increasing examination time or requiring additional staff.

Einleitung

Die multimodale Bildgebung stellt nach wie vor den Standard in der Diagnostik maligner Tumoren der Brust dar. In den Bereichen, in denen die verschiedenen bildgebenden Methoden (Mammografie/Tomosynthese, Ultraschall und MRT) Verwendung finden, werden jedoch unterschiedliche Probleme diskutiert und Anforderungen an die Bildgebung gestellt. Im Screening, in dem nur die Mammografie als einzelne Methode [1] eingesetzt wird, wird die hohe Rate an Tumoren aufgeführt, die diagnostiziert werden und an denen die Patientin wahrscheinlich nicht versterben wird (Überdiagnose) [2, 3]. Des Weiteren werden aber auch die Tumoren diskutiert, die z. B. bei einer hohen mammografischen Dichte durch die Mammografie alleine nicht entdeckt werden (Unterdagnose) [4, 5]. Im diagnostischen Bereich, in dem die komplementäre Mammadiagnostik mit Ultraschall und Mammografie Standard ist [6], kann die räumliche Zuordnung weiter optimiert werden.

Aktuelle Strategien zur Optimierung der bildgebenden Diagnostik sind die Verbesserung der diagnostischen Güte der Einzelmethoden, die Integration einer computergestützten Auswertung [7], die Fokussierung auf 3-dimensionale Untersuchungsmethoden [8] und die Fusion verschiedener Methoden [9, 10]. Seit der Etablierung von 3-dimensionalen Methoden in der Röntgenbildgebung (Tomosynthese) und im Ultraschall (automatisierter Brustultraschall) sind insbesondere Fusionsmaschinen im Blickpunkt des Interesses, da eine Zuordnung von Läsionen in unabhängig durchgeführten Untersuchungen (Mammografie und Ultraschall) schwierig sein kann. Die Fehlerrate bei der Korrelation zwischen in der Mammografie und von handgehaltenem Ultraschall detektierten Läsionen liegt bei bis zu 10% [11]. Somit kann die Kombination verschiedener Methoden in einem ununterbrochenen Untersuchungsverfahren bei fixierter Brust helfen, diese Probleme zu verringern.

Der Ansatz, die Mammadiagnostik durch die Fusion mehrerer Bildmodalitäten wie Mammografie, Mamma-Ultraschall, Mamma-MRT und Tomosynthese zu optimieren, indem die Schwächen der einen durch die Stärken der anderen Methode kompensiert werden, ist nicht neu [10, 12–14]. Gleichzeitig treten durch die Kombination Herausforderungen auf wie die Durchführung meh-

rerer bildgebender Verfahren in Serie oder simultan ohne Lageveränderung der komprimierten Brust. Dies ist von Bedeutung für eine präzise Lokalisation von Regions of Interest (ROI). Aufgrund einer bisher ungünstigen Kosten-Nutzen-Effizienz und der noch nicht vorhandenen technischen Umsetzbarkeit ist die kombinierte Bildgebung derzeit noch nicht Teil der klinischen Routine [10].

Im Unterschied zu vorangegangenen Arbeiten [12, 15, 16], in denen überwiegend analoge Aufnahmen erstellt wurden, handelt es sich in dieser Arbeit um digitale Mammografien und 3-D-Ultraschalluntersuchungen.

Ziel dieser Arbeit ist es, einen funktionsfähigen Prototypen mittels einer kleinen Anzahl von Mastektomiepräparaten zu validieren.

Methoden

Entwicklung der Kompressionsgaze

Die Basis einer kombinierten Maschine, die Ultraschall und Mammografie/Tomosynthese in einer Untersuchung durchführen kann, ist eine Kompressionsvorrichtung zur Fixierung der Brust. Die Durchführung der Mammografie erfolgt analog radiologischer Standards [17], wie in der Leitlinie zum Mammografie-Screening gefordert [6, 18]. Diese darf sowohl für Röntgenstrahlen als auch für Ultraschallwellen kein Hindernis darstellen und die Qualität der Untersuchung nicht beeinträchtigen. Zudem muss eine möglichst umfangreiche Abdeckung der gesamten Brust – sowohl bei der mammografischen als auch der sonografischen Aufnahme gewährleistet sein. Für die notwendige Kompression der Brust (bis zu 100 Newton [N] [19]) dient eine neu entwickelte Kompressionsvorrichtung, bestehend aus einer elastischen Gaze, die in einen Rahmen gespannt ist (► **Abb. 1**).

Integration in die Mammografiemaschine

Als Basis dient ein MAMMOMAT Inspiration. Die Ultraschallaufnahme der Brust erfolgt durch den Schallkopf eines Acuson S2000 ABVS-Geräts (beide Siemens Healthcare GmbH). Die Schallkopf-Gaze-Einheit ist über die horizontal absenkbar Aufnahme anstelle einer Standard-Kompressionsplatte an das Mammografiegerät angeflanscht (► **Abb. 2**). Dadurch lässt sich die gesamte Einheit

nach oben und unten bewegen und so der Kompressionsdruck auf die Brust variieren. Bei dem hier beschriebenen Prototypen handelt es sich um ein Forschungsgerät, das nicht im Handel erwerbbar ist.

Präparate

Alle Mastektomiepräparate wurden im Rahmen der iMODE-B-Studie (Imaging and molecular Detection Study Breast) gewonnen. Alle Patientinnen wurden über die Maßnahmen aufgeklärt und gaben ihr schriftliches Einverständnis. Die Studie wurde von der Ethik-Kommission der medizinischen Fakultät der Friedrich-Alexander-Universität Erlangen-Nürnberg genehmigt.

Die Aufnahmen durch den Fusionsprototypen wurden an unfixierten Abladaten in der Abteilung für Gynäkologische Radiologie des radiologischen Instituts des Universitätsklinikums Erlangen durchgeführt. Nachfolgend wurden die Abladate in das Institut für Pathologie des Universitätsklinikums Erlangen zur Ränderbeurteilung und histologischen Begutachtung weitergegeben.

Aufnahmeprozess

Alle Mastektomiepräparate wurden 2-mal geröntgt, zuerst mittels einer Standard-Kompressionsplatte und dann mit der neuen Kompressionsgaze. Die Brust wird durch die starr-elastische Gaze, welche an der Unterseite des Kompressionsrahmens befestigt ist, auf die notwendige Dicke mit bis zu 100 N komprimiert. Dies entspricht dem gleichen Druck wie bei einer herkömmlichen Mammografie [19]. Die Kompression durch die Gaze kann individuell auf die Brustform angepasst werden. Diese Form der Kompression ermöglicht eine homogene Verteilung des ausgeübten Druckes. Die Mammografieaufnahme erfolgt nach einem Standardprotokoll mit dem Mammografiegerät als kraniokaudale Aufnahme. Während der Röntgenuntersuchung befindet sich die Ultraschallsonde außerhalb des Strahlenfelds am Rand der Kompressionsplatte. Die Ultraschallaufnahme erfolgt ohne vorherige Repositionierung der Brust im komprimierten Zustand. Die Frequenz des Schallkopfs kann individuell an die benötigten Gegebenheiten angepasst werden. Zur Ultraschalluntersuchung wird nach Durchführung der Mammografie ein konventionelles Ultraschallgel vor den Schallkopf auf die Gaze gegeben. Der an einer Gewindestange gelagerte Schallkopf fährt anschließend automatisch von rechts nach links über die komprimierte Brust. Die Rekonstruktion der Ultraschallbilder erfolgt anschließend mithilfe der Standardsoftware des Ultraschallgeräts (Siemens Acuson S2000 ABVS). Anschließend wird die Gaze durch die konventionelle Kompressionsplatte ersetzt und es wird eine Vergleichsaufnahme angefertigt. Aufgrund hygienischer Maßgaben wird die Gaze nach jeder Messung gewechselt.

Beurteilung der Qualität

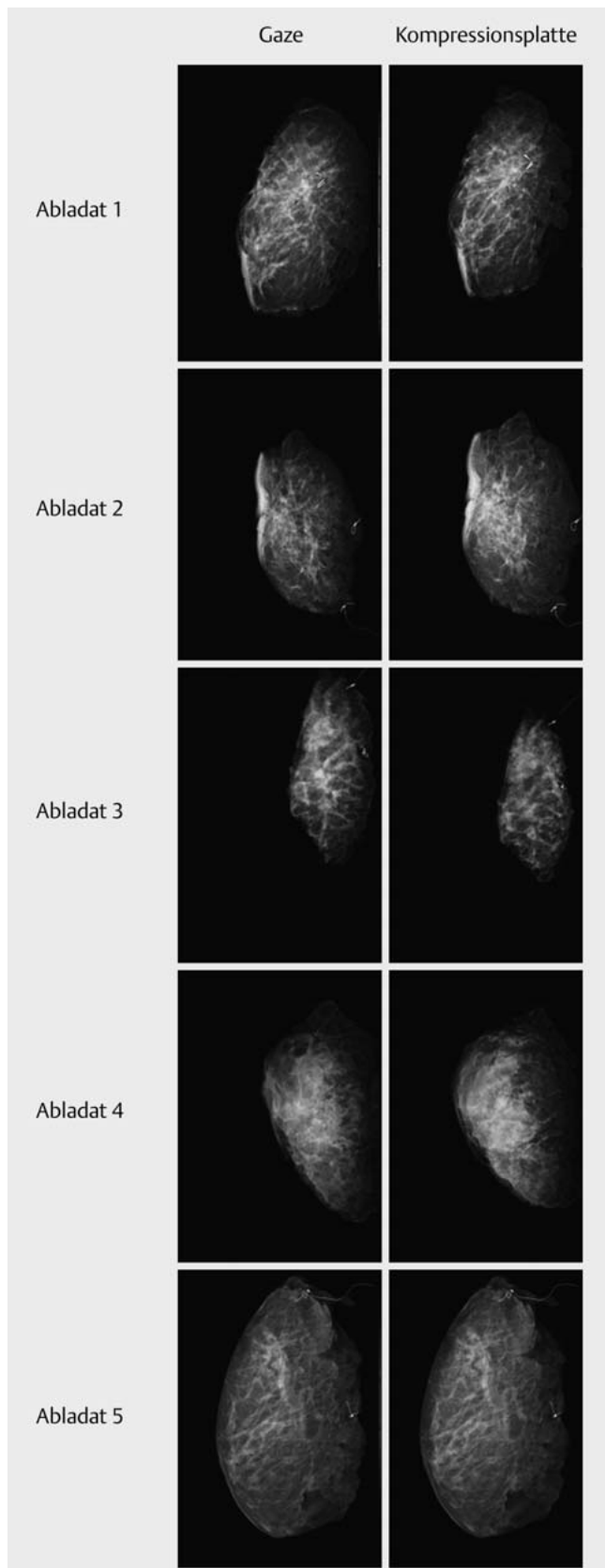
Jedes Bildpaar (Aufnahme mit Kompressionsgaze und Aufnahme mit Kompressionsplatte) wurde verblindet und in randomisierter Reihenfolge 2 Radiologen unabhängig voneinander vorgelegt. Es erfolgte eine Beurteilung der Bildqualität mittels Vergleich zwischen den beiden Bildern. Zudem erfolgte eine Auswertung bez. der Detektierbarkeit von Mikrokalk, Makrokalk und Herdbefunden, die teilweise als Korrelat maligner und prämaligener Läsionen gelten [20]. Die Auswertung der Fallserie ist rein deskriptiv auf der



► **Abb. 1** Der aus dem ABVS-Ultraschallgerät entnommene Ultraschallkopf fährt über ein mithilfe der Gaze komprimiertes Brustphantom.



► **Abb. 2 a** Die Abbildung zeigt den an den Siemens MAMMOMAT Inspiration eingesteckten Prototyp. Der automatisch verschiebbare Ultraschallkopf, entnommen aus einem Siemens S2000 ABVS System, ist auf einer Gewindestange gelagert links im Bild zu sehen und liegt der für die Kompression notwendigen transparenten Gaze auf. **b** Schematische Darstellung der in das Mammografiegerät integrierten mobilen Schallkopf-Gaze-Einheit.



► **Abb. 3** Die Abbildung zeigt die CC-Aufnahme eines Abladats. Rechts mittels konventioneller Kompression durch das Mammografiegerät. Links mittels Kompressionsgaze.

Ebene der Darstellung aller Befunde für jedes Präparat. Die Bildpaare sind in ► **Abb. 3** dargestellt.

Ergebnisse

Die kombinierte Messung aus Mammografie und automatisierter Ultraschalluntersuchung konnte erfolgreich an allen 5 Mastektomiepräparaten durchgeführt werden.

Patientencharakteristika

Die Patientencharakteristika sind in ► **Tab. 1** dargestellt. Für eine möglichst umfangreiche Einschätzung der Bildqualität der Präparate wurden verschiedene klinische Fälle ausgewählt. Dabei handelt es sich um eine Patientin mit bereits voroperierter Brust (Patientin 1), eine Patientin mit DCIS (Patientin 2), eine Patientin mit Mammakarzinom nach neoadjuvanter Chemotherapie (Patientin 4) sowie jeweils eine Patientin mit unizentrischem (Patientin 3) und eine Patientin mit multizentrischem Mammakarzinom (Patientin 5).

Beurteilung der Durchführbarkeit

Die Lagerung und Kompression der Brust, die Mammografie und die Ultraschallaufnahmen ließen sich komplikationslos durchführen. Der zeitliche und der Untersucheraufwand für die Kompression und die Mammografieaufnahme unterscheiden sich nicht von einer konventionellen Mammografie. Der für die Kompression erforderliche Druck konnte problemlos aufgebaut werden. Die tatsächlich benötigten Werte liegen bei 4 von 5 Messungen deutlich unter dem möglichen Maximalwert (► **Tab. 1**). Die automatisierte Ultraschalluntersuchung und der Wechsel der Kompressionsgaze verliefen problemlos.

Beurteilung des Kompressionsvorgangs

Die Verwendung der Gaze stellte weder bei der Kompression noch bei der Ausrichtung des Präparats ein Problem dar. Die für eine qualitativ hochwertige Mammografieaufnahme notwendige Kompression konnte bei jeder Messung erreicht werden. Die Höhe des aufzubringenden Kompressionsdrucks unterschied sich zwischen den beiden Methoden nicht relevant. Dies ist in ► **Tab. 1** dargestellt.

Qualitative Vergleichbarkeit der Aufnahmen bei Verwendung der Kompressionsgaze und der konventionellen Kompressionsplatte

In dem oben beschriebenen Vergleichsprozess zeigte sich, dass die beiden Aufnahmemethoden bez. der Qualität vergleichbar waren. Die Aufnahmen der Mastektomiepräparate wurden im direkten Vergleich durch einen der Radiologen in allen 5 Fällen als identisch angesehen. In 2 Fällen bewertete der 2. Radiologe die Qualität der durch konventionelle Kompression entstandenen Mammografie geringfügig besser, in den übrigen 3 Fällen bewertete er die Qualität als gleichartig. Ebenso war die Detektion von Mikrokalk, Makrokalk und Herdbefunden in beiden Kompressionstechniken identisch. Die Ergebnisse sind in ► **Tab. 2** und **3** zusammengefasst.

► **Tab. 1** Patientencharakteristika. Neben den klinischen Daten der 5 Patientinnen ist die für eine suffiziente Mammografieaufnahme aufzubringende Kompressionskraft in Newton dargestellt.

Patientin	Alter (Jahre)	pT	Abladat Gewicht (g)	Befundgröße (cm)	Kompressionsdruck (N) Platte/Gaze
1	58	pTis	551	–	97,6/88,8
2	71	pTis	372,4	8,9	48,2/52,2
3	50	pT1c	249,5	1,6	26,7/32,5
4	50	ypT2	408	2,5	39,7/32,8
5	81	pT2m	767	4,6	19,4/21,9

► **Tab. 2** Bewertung der beiden Aufnahmen mit Kompressionsgaze und Kompressionsplatte im direkten Vergleich. Jede Markierung entspricht der Bewertung eines Radiologen.

Patientin	1	2	3	4	5
1			A	B	
2			A/B		
3			A/B		
4			A	B	
5			A/B		

1 = Bild mit Gaze deutlich besser; 2 = Bild mit Gaze etwas besser; 3 = kein Unterschied; 4 = Bild mit Kompressionsplatte etwas besser; 5 = Bild mit Kompressionsplatte deutlich besser. A: Auswahl Befunder 1, B: Auswahl Befunder 2

► **Tab. 3** Bewertung der Detektierbarkeit von Mikrokalk, Makrokalk und Herdbefunden in beiden Kompressionstechniken (Kompressionsplatte und Kompressionsgaze). Jede Markierung entspricht der Bewertung eines Radiologen.


Patientin	Tumor sichtbar (ja/nein)	Mikrokalk sichtbar (ja/nein)	Makrokalk sichtbar (ja/nein)
1: Gaze	n. a.	A/B	
1: Kompressionsplatte		A/B	
2: Gaze	A/B	A/B	A/B
2: Kompressionsplatte	A/B	A/B	A/B
3: Gaze	A/B	A/B	
3: Kompressionsplatte	A/B	A/B	
4: Gaze	A/B	A/B	A/B
4: Kompressionsplatte	A/B	A/B	X/X
5: Gaze	A/B	A/B	
5: Kompressionsplatte	A/B	A/B	

A: Auswahl Befunder 1, B: Auswahl Befunder 2

Beurteilung der Ultraschallaufnahmen

Die automatisierte Ultraschallaufnahme ließ sich an der komprimierten Brust durch die Gaze hindurch in kurzer Zeit (ca. 70 s) durchführen. Im Vergleich der Mammografie- mit der Ultraschallaufnahme zeigte sich eine weitgehend komplette Abdeckung des gesamten Präparats. Im Bereich der Mamille und der Haut wurde ein schmaler Streifen durch den Ultraschall aufgrund der kon-

vexen Form der komprimierten Brust nicht mit abgedeckt. Die Rekonstruktion der einzelnen Aufnahmen zu einem 3-D-Bild ist möglich. ► **Abb. 4** zeigt rechts die Mammografie, unten das sagittale Schnittbild des automatisierten Ultraschalls und links das rekonstruierte 3-D-Bild.



► **Abb. 4** Die Abbildung zeigt links die Mammografieaufnahme einer Patientin mit einem cT2 eines invasiven Mammakarzinoms. Unten ist die ROI dargestellt in der quasi simultan entstandenen Ultraschalluntersuchung. Links ROI in der 3-D-rekonstruierten Brust.

Diskussion

Durch den Fusionsprototypen aus Mammografiegerät und Standard-3-D-Ultraschallkopf besteht die Möglichkeit, die Mammografie- und Ultraschalluntersuchung in einem Gerät zu vereinen, sodass beide Bildmodalitäten in einem Untersuchungsvorgang bei fixierter Brust aufgezeichnet werden können, ohne dass die Form und Lage der Brust verändert werden muss.

Ein Vorteil ist, dass kein Positionswechsel der Patientin zwischen beiden Aufnahmen erfolgen muss, die Aufnahmen am selben Tag zur selben Zeit durchgeführt werden und sich die Brust in einem identisch komprimierten Zustand befindet. Dadurch treten Probleme wie Lageveränderungen und biologische Faktoren wie fibrozystische Veränderungen im Laufe des weiblichen Zyklus in den Hintergrund [21]. Auf Grundlage dessen könnte die fehlerhafte Korrelation von Befunden über die einzelnen Modalitäten hinweg verbessert werden [11].

Die Qualität der Mastektomieaufnahmen wird durch die Kompression mittels einer Gaze nicht beeinträchtigt, wie auch in anderen Arbeiten mit ähnlichen Formen der Kompression gezeigt [13]. Dies lässt vermuten, dass die Aufnahmequalität bei Mammografien an Patientinnen ebenfalls nicht beeinträchtigt wird, sodass entsprechende klinische Studien geplant werden können. Die au-

tomatisierte Ultraschallaufnahme und 3-D-Rekonstruktion ist in diesem Prototypen möglich. Die Abdeckung der Brust erlaubt noch keine genaue Beurteilung der Mamillenregion und der subkutan gelegenen Anteile. Diese Schwierigkeit zeigte sich auch in vorangegangenen Arbeiten [21]. Gegenstand der aktuellen Forschung ist es, die sonografische Abdeckung des Brustkörpers zu optimieren. Obwohl die Qualität des 3-D-Ultraschalls in dieser Arbeit nicht explizit ausgewertet wurde, ergab sich der starke Eindruck, dass diese – bis auf die Abdeckung der genannten Bereiche – keine qualitativen Einbußen hatte.

Durch diese Untersuchung konnte gezeigt werden, dass die Fusion beider Methoden auch in der digitalen Technik möglich ist. Auch wenn die Aussagekraft bei 5 Präparaten gering ist, so hatte man den Eindruck, dass die automatische Korrelation von Lokalisationen und Läsionen zwischen den beiden Modalitäten sehr exakt war.

Diese Ergebnisse sind aktuell noch von begrenzter Aussagekraft, zum einen aufgrund der geringen Zahl gemessener Präparate und zum anderen aufgrund des fehlenden Einsatzes in der klinischen Routine. Ebenso fehlt noch eine abschließende Beurteilung der Qualität der 3-D-Ultraschall-Aufnahmen.

Dennoch veranlassen diese Ergebnisse dazu, diese Technik weiter zu untersuchen und zu verbessern. Die Machbarkeit bei Patientinnen in Bezug auf Schmerzempfinden, Zeitdauer und Auswertbarkeit soll der Inhalt von weiteren Studien sein. Ebenso soll die Abdeckung der Brust durch den Ultraschall durch Modifikationen an Schallkopf und Gaze verbessert werden sowie die automatische räumliche Zuordnung untersucht und optimiert werden. Auch sollte die Lernkurve bei dieser Technik analysiert werden.

Schlussfolgerung

Die Fusion eines automatisierten 3-D-Ultraschallgeräts mit einem Standard-Mammografiegerät liefert an unseren wenigen Mastektomiepräparaten Mammografieaufnahmen von vergleichbarer Qualität. Darüber hinaus ermöglicht das Gerät den simultanen Ultraschall als 2. Bildmodalität der komplementären Mammadiagnostik ohne einen signifikanten Zeit- und zusätzlichen Untersuchungsaufwand.

Interessenkonflikt

Die Autoren geben an, dass kein Interessenkonflikt besteht.

Literatur

- [1] Welch HG. Screening mammography—a long run for a short slide. *N Engl J Med* 2010; 363: 1276–1278
- [2] Puliti D, Duffy SW, Miccinesi G et al. Overdiagnosis in mammographic screening for breast cancer in Europe: a literature review. *J Med Screen* 2012; 19 (Suppl. 1): 42–56
- [3] Jørgensen KJ, Keen JD, Gøtzsche PC. Is mammographic screening justifiable considering its substantial overdiagnosis rate and minor effect on mortality? *Radiology* 2011; 260: 621–627

- [4] Boyd NF, Huszti E, Melnichouk O et al. Mammographic features associated with interval breast cancers in screening programs. *Breast Cancer Res* 2014; 16: 417
- [5] Weigel S, Heindel W, Heidrich J et al. Digital mammography screening: sensitivity of the programme dependent on breast density. *Eur Radiol* 2016; DOI: 10.1007/s00330-016-4636-4
- [6] Leitlinienprogramm Onkologie. Interdisziplinäre S3-Leitlinie für die Diagnostik, Therapie und Nachsorge des Mammakarzinoms Langversion 3.0. Update, 2012. Online: http://www.awmf.org/uploads/tx_szleitlinien/032-045OL_S3_Brustkrebs_Mammakarzinom_Diagnostik_Therapie_Nachsorge_2012-07.pdf; Stand: 02.02.2017
- [7] Dromain C, Boyer B, Ferré R et al. Computed-aided diagnosis (CAD) in the detection of breast cancer. *Eur J Radiol* 2013; 82: 417–423
- [8] Ciatto S, Houssami N, Bernardi D et al. Integration of 3D digital mammography with tomosynthesis for population breast-cancer screening (STORM): a prospective comparison study. *Lancet Oncol* 2013; 14: 583–589
- [9] Hopp T, Baltzer P, Dietzel M et al. 2D/3D image fusion of X-ray mammograms with breast MRI: visualizing dynamic contrast enhancement in mammograms. *Int J Comput Assist Radiol Surg* 2012; 7: 339–348
- [10] Schulz-Wendtland R, Wittenberg T, Michel T et al. [Future of mammography-based imaging]. *Radiologe* 2014; 54: 217–223
- [11] Conway WF, Hayes CW, Brewer WH. Occult breast masses: use of a mammographic localizing grid for US evaluation. *Radiology* 1991; 181: 143–146
- [12] Richter K, Prihoda H, Heywang-Köbrunner SH et al. Description and first clinical use of a new system for combined mammography and automated clinical amplitude velocity reconstructive imaging breast sonography. *Invest Radiol* 1997; 32: 19–28
- [13] Booi RC, Krücker JF, Goodsitt MM et al. Evaluating thin compression paddles for mammographically compatible ultrasound. *Ultrasound Med Biol* 2007; 33: 472–482
- [14] Schulz-Wendtland R, Bani M, Lux MP et al. Pilot study on the detection of simulated lesions using a 2D and 3D digital full-field mammography system with a newly developed high resolution detector based on two shifts of a-Se. *Geburtsh Frauenheilk* 2012; 72: 408–411
- [15] Schütze B, Marx C, Fleck M et al. Diagnostic evaluation of sonographically visualized breast lesions by using a new clinical amplitude/velocity reference imaging technique (CARI sonography). *Invest Radiol* 1998; 33: 341–347
- [16] Li B, Thibault JB, Hall AL. Combining X-ray and ultrasound imaging for enhanced mammography. US Patent 7831015 B2, 2010
- [17] Schulz-Wendtland R, Fuchsjäger M, Wacker T et al. Digital mammography: an update. *Eur J Radiol* 2009; 72: 258–265
- [18] Mühlhauser I. Screening auf Brustkrebs/Mammografie-Screening. *DZO* 2013; 45: 80–85
- [19] Poulos A, McLean D, Rickard M et al. Breast compression in mammography: how much is enough? *Australas Radiol* 2003; 47: 121–126
- [20] Morgan MP, Cooke MM, McCarthy GM. Microcalcifications associated with breast cancer: an epiphenomenon or biologically significant feature of selected tumors? *J Mammary Gland Biol Neoplasia* 2005; 10: 181–187
- [21] Kapur A, Carson PL, Eberhard J et al. Combination of digital mammography with semi-automated 3D breast ultrasound. *Technol Cancer Res Treat* 2004; 3: 325–334