Orthopädie und Unfallchirurgie *up2date*

1 · 2018

Schultergürtel und obere Extremität 2

Infektionen an der Hand

Benjamin Ziegler
Berthold Bickert

VNR: 2760512018154652515
DOI: 10.1055/s-0043-109032
Orthopädie und Unfallchirurgie up2date 2018; 13 (1): 55–64
ISSN 1611-7859
© 2018 Georg Thieme Verlag KG

Dieses Dokument wurde zum persönlichen Gebrauch heruntergeladen. Vervielfältigung nur mit Zustimmung des Verlages.

Unter dieser Rubrik sind bereits erschienen:

Strecksehnenverletzungen C. Büren, T. Lögters, J. Windolf Heft 3/2017

Beugesehnenverletzungen C. Büren, J. Windolf, T. Lögters Heft 2/2017

Konservative Therapie der proximalen Humerusfraktur M. Königshausen, J. Gessmann, D. Seybold, T. Schildhauer Heft 6/2016

Diagnostik und Therapie der distalen Bizeps- und Trizepssehnenruptur M. Weißenberger, R. Hoffmann, K. Schmidt-Horlohé Heft 4/2016

Das Thoracic-Outlet-Syndrom (TOS) K.-H. Orend Heft 1/2016

Majoramputationen der oberen Extremität M. Schnetzke, J. Hernekamp, P. Grützner, T. Gühring Heft 1/2016

Die Schultersteife F. Dehlinger, B. Hollinger, T. Ambacher Heft 2/2015

Die Kalkschulter F. Dehlinger, T. Ambacher Heft 6/2014

Diagnostische und therapeutische Ellenbogenarthroskopie A. Lenich, U. Göpel, S. Siebenlist, A. Imhoff Heft 4/2014

Operative Therapie der Humeruskopffrakturen P. Hepp, J. Theopold, C. Josten Heft 3/2014

Tendopathien der oberen Extremität C. Schoch, T. Harnoß, M. Geyer Heft 2/2014

Tendopathien der oberen Extremität C. Schoch, T. Harnoß, M. Geyer Heft 2/2014

Endoprothetik am Ellenbogengelenk L. Becker, K. Schmidt-Horlohé, R. Hoffmann Heft 5/2013

Endoprothetik am Ellenbogengelenk K. Schmidt-Horlohé, L. Becker, R. Hoffmann Heft 4/2013

Tendopathien und Sehnenverletzungen C. Schoch, M. Geyer, T. Harnoß Heft 2/2013

Luxationen und Bandverletzungen am Ellenbogen und Unterarm K. Burkhart, B. Hollinger, K. Wegmann, L. Müller Heft 6/2012

Schulterinstabilität M. Jaeger, P. Ogon, N. Südkamp Heft 5/2012

Schulterinstabilität M. Jaeger, P. Ogon, N. Südkamp Heft 5/2012

Knöcherne Verletzungen des Ellenbogens K. Wegmann, K. Burkhart, L. Müller Heft 5/2012

Die distale Radiusfraktur A. Wichelhaus, G. Gradl, T. Mittlmeier Heft 4/2012

Schulterendoprothetik – Prinzipien und Indikationen M. Loew Heft 6/2011

Der Armplexusschaden O. Rühmann, T. Berndt, S. Lerch Heft 5/2011

Der Armplexusschaden O. Rühmann, T. Berndt, S. Lerch Heft 5/2011

Komplexe Ellenbogenverletzungen – Rolle des Bewegungsfixateurs S. Heck, D. Pennig Heft 1/2011

Der rheumatische Ellenbogen M. Glanzmann, H.-K. Schwyzer Heft 6/2010

Arthrosis deformans des Handgelenks T. Dodic, J. Kopp Heft 4/2010

Operative Therapie bei rheumatoider Arthritis der Hand G. Heers, F. Winkler, P. Telisselis, N. Borisch, J. Grifka Heft 3/2010

Weichteilerkrankungen der Schulter – Subakromialsyndrome A. Hedtmann Heft 3/2010

Makroreplantationen – eine interdisziplinäre Herausforderung C. Hirche, G. Germann Heft 1/2010

Ligamentäre Ellbogeninstabilitäten M. Geyer Heft 6/2009

ALLES ONLINE LESEN

Mit der eRef lesen Sie Ihre Zeitschrift: online wie offline, am PC und mobil, alle bereits erschienenen Artikel. Für Abonnenten kostenlos! https://eref.thieme.de/ou-u2d

JETZT FREISCHALTEN

Sie haben Ihre Zeitschrift noch nicht freigeschaltet? Ein Klick genügt: www.thieme.de/eref-registrierung

Dieses Dokument wurde zum persönlichen Gebrauch heruntergeladen. Vervielfältigung nur mit Zustimmung des Verlages.

Thieme

Infektionen an der Hand

Benjamin Ziegler, Berthold Bickert

Thieme CME · Fortbildungspunkte 3

Bedingt durch die hohe Dichte funktioneller Strukturen an Fingern, Mittelhand und Handgelenk auf sehr begrenztem Raum stellen infektiöse Erkrankungen der Hand einen ernst zu nehmenden handchirurgischen Notfall dar. Die Behandlung erfolgt in der Regel chirurgisch, insbesondere bei Bissverletzungen.

ABKÜRZUNGEN

CRP	C-reaktives Protein
PCT	Procalcitonin

Einleitung

Infektiöse Erkrankungen der Hand stellen bis heute ernst zu nehmende handchirurgische Notfälle dar. Sie bedürfen einer umgehenden, gezielten Behandlung, um ein Voranschreiten des Krankheitsprozesses zu vermeiden und das Risiko bleibender Funktionseinschränkungen zu minimieren. Daher kommen einer frühzeitigen korrekten Einordnung der Symptomatik und der daraus folgenden Überweisung in eine spezialisierte handchirurgische Behandlung eine wesentliche Bedeutung zu.

Die Behandlung selbst umfasst in den meisten Fällen die radikale chirurgische Ausräumung des Infektes, flankiert durch eine konservative Therapie zum Erreichen einer Ausheilung. Zur vollständigen Rehabilitation ist jedoch auch nach Konsolidierung des Infektes die handtherapeutische Weiterbehandlung bis zur Wiedererlangung der vollständigen Handfunktion notwendig.

FALLBEISPIEL 1

Die 90-jährige Patientin stellt sich vor mit einer streckseitigen Handgelenksphlegmone mit ausgeprägter Schwellung und Überwärmung des Handgelenks (▶ **Abb. 1 a**). Die chirurgische Sanierung ist indiziert, und es findet sich eine ausgedehnte Phlegmone mit lytischen Strecksehnen im 4. Strecksehnenfach (▶ **Abb. 1 b**).

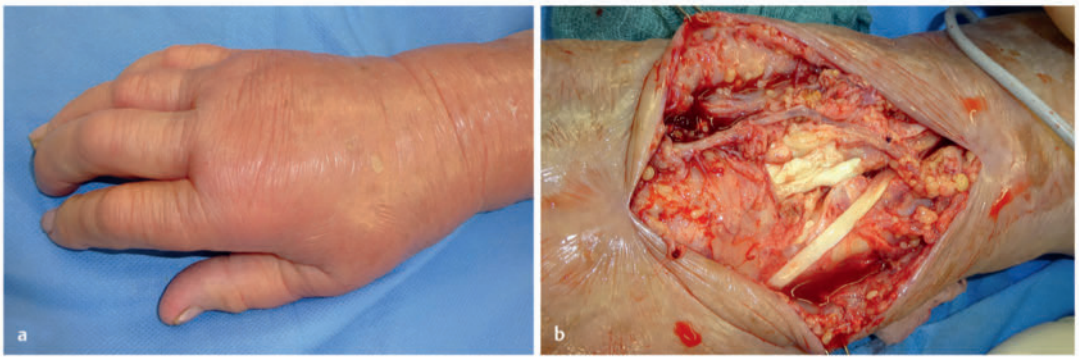

▶ **Abb. 1** Fall 1.
a Klinische Präsentation einer streckseitigen Handgelenksphlegmone mit ausgeprägter Schwellung und Überwärmung des Handgelenks.
b Nach Inzision des Hautmantels und subkutaner Präparation zeigt sich eine ausgedehnte Phlegmone mit lytischen Strecksehnen im 4. Strecksehnenfach.

Dieses Dokument wurde zum persönlichen Gebrauch heruntergeladen. Vervielfältigung nur mit Zustimmung des Verlages.

Relevante Anatomie

Die hohe Dichte funktioneller Strukturen an Fingern, Mittelhand und Handgelenk auf sehr begrenztem Raum stellt nur eine der relevanten anatomischen Besonderheiten in Bezug auf Infektionen an der Hand dar. Auf der palmaren Seite der Hand ist die sogenannte Leistenhaut fest durch zahlreiche Faserzüge mit der darunterliegenden Palmaraponeurose verbunden und begrenzt einerseits den Raum für subkutane Infektionen und die Bildung von Ödemen, was rasch zu einem erheblichen Druckanstieg führen kann.

Andererseits spielen die präformierten Höhlen auch eine wesentliche Rolle für die Ausbreitungsrichtung von Infektionen. Während am Zeige-, Mittel- und Ringfinger die Beugesehnen nur an den Fingern in die begleitende Beugesehnenscheide eingebettet sind, setzen sich im klassischen Fall die Sehnenscheiden von Kleinfinger und Daumen bis in den Karpaltunnel bzw. den distalen Unterarm fort und bilden hier die sogenannte ulnare bzw. radialseitige Bursa. Durch diese Verbindung ist eine Ausbreitung von Infektionen vom Daumenstrahl zum Kleinfinger und umgekehrt möglich (V-Phlegmone).

Das proximale Sammelbecken der Beugesehnenscheideninfekte wird am distalen Unterarm durch den dorsal der tiefen Beugesehnen gelegenen Parona-Raum gebildet, der in der präoperativen klinischen Diagnostik immer auf Druckschmerz untersucht werden sollte.

Merke

Insgesamt gesehen zeigten diverse anatomische Studien allerdings eine ausgeprägte Variabilität der Kommunikation von Beugesehnenscheiden, sodass die Ausbreitung von Infektionen nicht immer dem klassischen Muster folgen muss [1].

Streckseitig an der Hand findet sich ein deutlich abweichend aufgebautes Gewebe. Der lockere Subkutanraum bietet hier Infektionen die leichtere Möglichkeit der voluminösen Ausdehnung. Die von einer dünnen Faszienschicht bedeckt liegenden Strecksehnen befinden sich im sogenannten subaponeurotischen Raum und ermöglichen die flächenhafte Ausbreitung von Infektionen über den gesamten Handrücken.

Ätiologie

Bei einer überwiegenden Zahl von Patienten findet sich im Rahmen der Anamnese eine vorausgegangene Verletzung des Hautmantels. Bei dieser kann es sich um verschiedene Traumata handeln:

- um eine chirurgisch versorgte oder konservativ behandelte Schnitt- oder Stichverletzung,
- um eine Schürfwunde,
- um eine Fremdkörpereinsprengung oder
- um die Injektion bei Drogenabusus.

Häufig wird das auslösende Trauma jedoch nicht wahrgenommen oder durch den Patienten als Bagatellverletzung abgetan. In diesen Fällen gelingt die Identifikation nur durch gezielte Anamnese unter Beachtung der Tätigkeit des Patienten in den vergangenen Tagen bis Wochen.

Besonders tückisch sind vorausgegangene Tier- oder Menschenbissverletzungen, die unbehandelt regelmäßig zu ausgedehnten Infekten führen, wenn die Cutis durchspießt wurde. Hier besteht regelmäßig eine OP-Indikation.

Hochdruckeinspritzverletzungen stellen im Spätverlauf eine seltene Ursache von Infekten dar [2]. In letzter Zeit sind außerdem die pseudoinfektiösen Verläufe ein erhebliches Problem, die nach Ausspülen von Verletzungshöhlen mit Octenidin (Octenisept®) auftreten und therapieresistent zu erheblichen dauerhaften Funktionsstörungen führen können.

PRAXISTIPP

Wundspülungen sollten an der Hand ausschließlich mit Ringer- oder NaCl-Lösung erfolgen.

Diagnostisches Vorgehen

Klinische Untersuchung

Die eingehende Untersuchung der betroffenen Hand stellt den wichtigsten Baustein in der Findung der korrekten Diagnose dar. Während das Vorhandensein der klassischen Entzündungszeichen nach Galen (s. Infobox) wegweisend für die richtige Diagnose ist, darf bei ihrem Fehlen eine Infektion der Hand nicht ausgeschlossen werden. Häufig präsentieren sich diese Infektionen untypisch oder – wie im Fall von isolierten Gelenkinfekten – ganz ohne äußerliche Entzündungszeichen. Ferner muss die betroffene Hand nach potenziellen Eintrittspforten, die unter Umständen bereits in Abheilung begriffen sind, abgesucht werden.

PRAXIS

Die klassischen Entzündungszeichen nach Galen

- Rubor
- Tumor
- Dolor
- Calor
- Functio laesa

Dieses Dokument wurde zum persönlichen Gebrauch heruntergeladen. Vervielfältigung nur mit Zustimmung des Verlages.

Hinweise zur hauptsächlichen Lokalisation der Infektion können durch die Überprüfung von Stauchungsschmerz einzelner Gelenke sowie die aktive und passive Durchbewegung der Hand gesammelt werden. So findet sich bei pyogener Entzündung der Beugesehnenscheide eines Fingers als wegweisender Befund häufig ein ausgeprägter Beugesehnendehnungsschmerz. Die Druckdolenz sollte über dem gesamten Verlauf der Beugesehnen bis über den Parona-Raum am distalen Unterarm geprüft werden.

Bildgebende Verfahren

Besteht durch Anamnese und klinische Untersuchung der Verdacht auf das Vorliegen einer Infektion der Hand, muss die Diagnostik obligat durch eine radiologische Untersuchung ergänzt werden. Im Nativröntgenbild wird insbesondere auf das Vorhandensein röntgendichter Fremdkörper, Osteolysen als Zeichen des knöchernen Infektes (▶ **Abb. 2**) oder das Vorliegen von knöchernen Begleitverletzungen wie Frakturen oder Luxationen geachtet.

Eine weitergehende radiologische Diagnostik im Sinne von Magnetresonanz- oder Computertomografie ist nur bei besonderen Fragestellungen, wie der Beurteilung chronisch-infektiöser Prozesse, indiziert und darf keinesfalls die umgehende Behandlung eines akuten Infektes verzögern.

▶ **Abb. 2** In fortgeschrittenen Fällen kommen bereits in der präoperativen radiologischen Diagnostik Osteolysen wie hier am Fingerendglied und Lufteinschlüsse am Endglied sowie am Grundglied des Fingers als Zeichen des ausgedehnten Gewebeuntergangs zur Darstellung.

Laboruntersuchung

Laborchemische Diagnostik mit Bestimmung von Leukozytenzahl und C-reaktivem Protein (CRP) können den Verdacht auf eine pyogene Infektion der Hand erhärten, sind jedoch zur Diagnosestellung nicht obligat. Sie dienen insbesondere als Ausgangsbefund für postoperative Verlaufskontrollen, gelegentlich auch zur differenzialdiagnostischen Abgrenzung von nichtinfektiösen Entzündungen wie eines akuten Gichtanfalls oder einer Tendinitis calcarea.

Therapeutisches Vorgehen

Chirurgische Therapie

Merke

An erster Stelle der Behandlung pyogener Infektionen der Hand steht die chirurgische Therapie.

Bei der chirurgischen Therapie sind im Allgemeinen angezeigt

- die Inzision mit Entlastung eines etwaigen putriden Verhaltes sowie
- das radikale Débridement mit Exzision des nekrotischen Gewebes.

Anästhesie und Zugang

Unter Allgemein- oder Plexusanästhesie und nach Anlage einer Blutsperre erfolgt beugeseitig die Inzision nach Bruner, streckseitig die gerade mediane Inzision im Bereich des vermuteten Infektes. Kombinierte beuge- und streckseitige Inzisionen sind am Daumen und an den Fingern zu vermeiden. Die Inzisionen folgen immer den allgemeinen Kriterien handchirurgischer Zugänge; eine früher von manchen Chirurgen geübte Praxis von „Inzision und Gegeninzision“ hat den Verlust zahlreicher Finger nach sich gezogen und ist obsolet.

OP-Technik

Merke

Bei ausgeprägten Befunden mit putrider Zersetzung des Gewebes kann die Identifizierung der zu schonenden funktionellen Strukturen erschwert sein. In diesen Fällen ist die weiträumige Inzision mit Präparation und Identifikation der Gefäß-Nerven-Bündel aus dem Gesunden heraus in den Infektbereich hinein hilfreich.

Erst nach sicherer Identifizierung der zu schonenden Strukturen kann das putride zersetzte und nekrotische Gewebe radikal reseziert werden.

Dieses Dokument wurde zum persönlichen Gebrauch heruntergeladen. Vervielfältigung nur mit Zustimmung des Verlages.

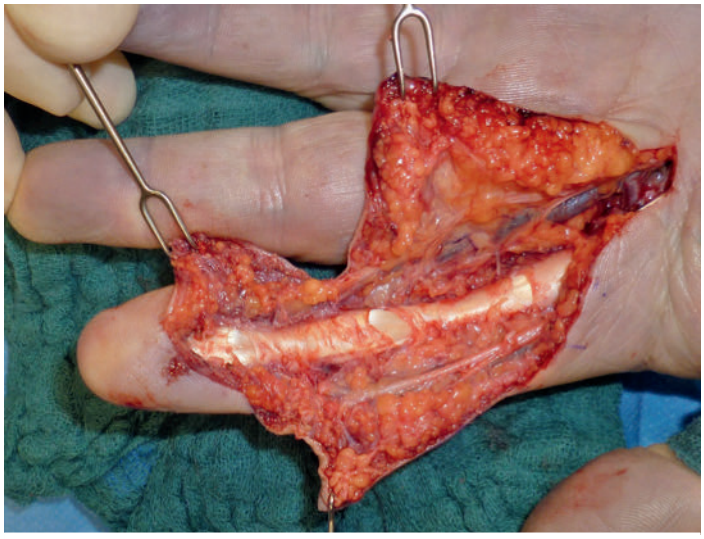

▶ **Abb. 3** Im Rahmen des operativen Débridements einer Beugesehneninfektion erfolgt die sorgfältige Synovektomie unter Erhalt des Ringbandapparates.

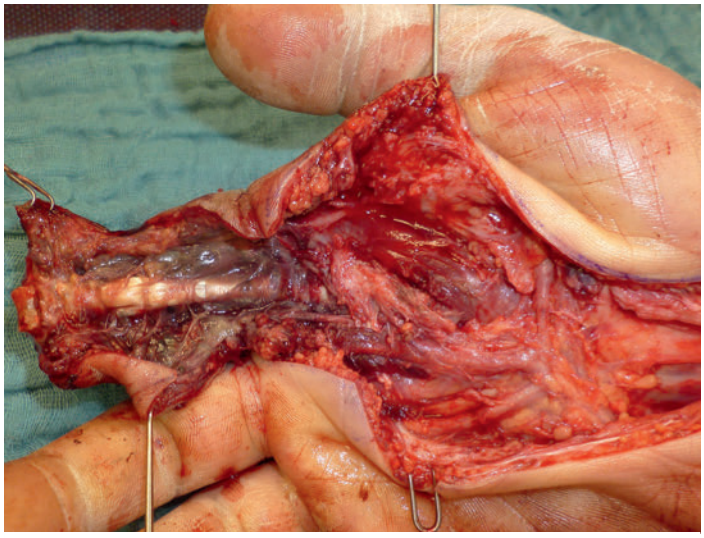

▶ **Abb. 4** Verjauchende Infektion der Beugesehnenscheide durch verspätete Inanspruchnahme ärztlicher Hilfe; in diesem Fall war der Erhalt des Fingers unmöglich und die Strahlamputation erforderlich.

Es werden immer Gewebeproben zur mikrobiologischen Untersuchung eingeschickt; Abstriche vom Eiter oder aus dem Gewebe sind für die mikrobiologische Diagnostik nicht adäquat. Manchmal ist auch eine zusätzliche histopathologische Diagnostik indiziert.

An den Beugesehnen erfolgt jetzt eine ausgiebige Synovialektomie (▶ **Abb. 3**), aber unter Erhalt und sorgfältiger Schonung sämtlicher Ringbänder, auch des Ringbands A1! Bei verspäteter Inanspruchnahme ärztlicher Hilfe kann es zu desaströsen Befunden wie der in (▶ **Abb. 4**) dargestellten Situation kommen, die einen Erhalt des Fingers unmöglich macht und die Strahlamputation erfordert.

Wundverschluss

Durch ausgiebige Spülung des Situs mit Ringer- oder NaCl-Lösung wird die Keimzahl der verbliebenen Erreger reduziert, sodass schließlich die Wunde sauber adaptierend, aber wegen des postoperativen Ödems sehr locker und mit großen drainierenden Zwischenräumen verschlossen werden kann. Eine Gipsschiene dient der initialen Schmerzreduzierung.

Nachbehandlung

Postoperativ wird spätestens ab dem 2. Tag mit einem vorsichtigen physiotherapeutischen Training begonnen. Meist kann dann die Schienenbehandlung beendet werden. Eine kalkulierte intravenöse antibiotische Therapie mit einem Breitspektrumantibiotikum wird ab OP begonnen und bis zur sicheren Konsolidierung des Lokalbefundes weitergeführt.

Merke

Ausdrücklich sei darauf hingewiesen, dass bei Infekten an der Hand die antibiotische Therapie ab Operation, nicht statt Operation indiziert ist!

Eine Ausnahme stellen Tierbisse dar, die die Haut nicht perforiert haben (was nur selten der Fall ist).

Bleibt in der postoperativen Phase trotz begleitender konservativen Maßnahmen eine Befundbesserung aus oder zeigt sich eine Progredienz der Entzündungszeichen, erfolgt die operative Revision mit neuerlicher Exploration und Débridement nekrotischer Gewebeanteile.

PRINZIPIEN

Eine konservative Therapie von Infekten der Hand ist fast nie indiziert, und wenn, sollte klar indiziert werden, warum die operative Standardtherapie hier *nicht* erfolgen soll. Diese Entscheidung sollte höchstens ausnahmsweise und durch einen erfahrenen Handchirurgen sowie unter mehrtägiger Operationsbereitschaft getroffen werden [3].

Besonderheiten und Differenzialdiagnosen

Bissverletzungen

Eine besondere Stellung in der Behandlung von Infektionen an der Hand nehmen Bissverletzungen durch Tiere oder Menschen ein. Aufgrund der ausgeprägten Virulenz der durch den Speichel übertragenen Bakterien ist bereits in der Primärversorgung von Bissverletzungen die sorgsame Infektprophylaxe notwendig.

Dieses Dokument wurde zum persönlichen Gebrauch heruntergeladen. Vervielfältigung nur mit Zustimmung des Verlages.

Bei Bissverletzungen, die die Dermis komplett durchtrennt haben, wie dies z. B. bei Katzenbissen immer der Fall ist, werden die Bisskanäle ausgeschnitten und aus der Tiefe des Kanals eine Gewebeprobe für die mikrobiologische Untersuchung gewonnen. Dann werden die Wunden zur Ausschwemmung von Keimen ausgespült, und zwar mit physiologischer Kochsalz- oder Ringer-Lösung. Von antiseptischen Lösungen ist ausdrücklich abzuraten, da diese eine erhebliche toxische Gewebeschädigung nach sich ziehen können, wie dies im Lauf der Jahre bei vielen Substanzen, zuletzt bei Octenidin, beobachtet wurde (s. u.).

Hunde verursachen manchmal oberflächliche Kratzer, die die Dermis nicht durchdringen und konservativ beobachtet werden können. Andererseits werden durch Hundebisse oft Frakturen verursacht, was die bei jedem Infekt an der Hand gegebene Notwendigkeit von Röntgenaufnahmen noch einmal unterstreichen soll.

Sonderform Zahnschlag

Bei Menschenbissen gibt es die Sonderform des sogenannten Zahnschlags, den ein Verletzter dadurch erleidet, dass er einem Streitgegner einen Faustschlag ins Gesicht verpasst und sich dabei selbst eine penetrierende Hautverletzung zuzieht. Bei gestreckten Fingern ist die Hautverletzung deutlich weiter proximal lokalisiert als im Moment des Schlages, sodass die sehr oft stattgehabte Penetration der Gelenkkapsel durch die Zähne des Gegners mit Eröffnung und Kontamination des Fingergrundgelenks nicht auf den ersten Blick zu vermuten ist. Bei kompletter Durchtrennung der Dermis ist hier immer die initiale operative Revision empfehlenswert, bei der die Gelenkkapsel des Grundgelenks inspiziert und eröffnet und das Gelenk (mit Ringer-Lösung) ausgespült werden sollte.

Merke

Entwickelt sich nach einer Bissverletzung eine pyogene Infektion, so ist eine umgehende operative Intervention mit radikalem chirurgischem Débridement angezeigt [4].

Keimspektrum

Cave

Das Keimspektrum eines Infekts nach Bissverletzung ist immer hochaggressiv.

Das Keimspektrum eines Infekts nach Bissverletzung umfasst insbesondere [5]:

- nach Katzen- oder Hundebissen:
  - Staphylococcus aureus,
  - Streptococcus viridans,
  - Bacteroides species,
  - Pasteurella multocida.
- nach Menschenbissen:
  - Eikenella corrodens.

FALLBEISPIEL 2

Die Patientin war von einer Katze gebissen worden und hatte daraufhin eine Antibiotikatherapie verschrieben bekommen. Es entwickelte sich trotzdem eine phlegmonöse Infektion. 5 Tage nach dem Biss wird die Patientin erstmalig in der Handchirurgie vorgestellt, so die sofortige chirurgische Sanierung durchgeführt wird (▶ **Abb. 5**).

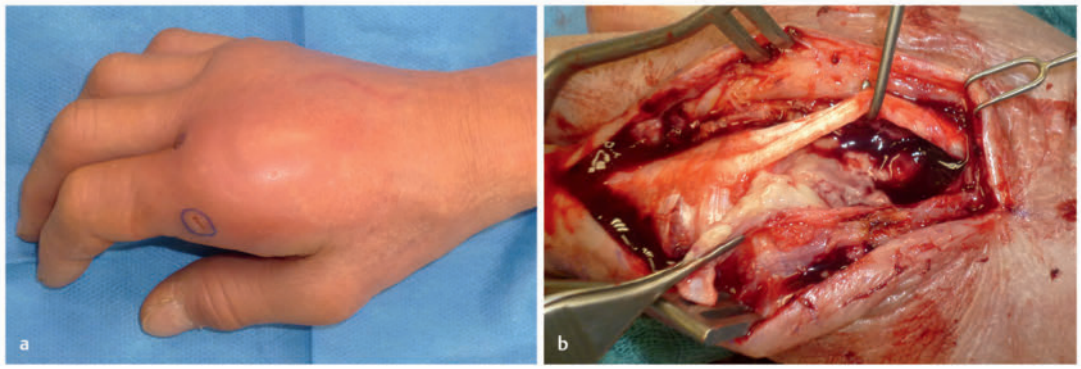

▶ **Abb. 5** Fallbeispiel 2.
a Ausgeprägte phlegmonöse Infektion trotz Antibiotikatherapie 5 Tage nach Katzenbiss.
b Nach Inzision findet sich neben einer Phlegmone im Bereich der Strecksehnen des 2. Strahls ein Empyem des Metakarpophalangealgelenks.

Dieses Dokument wurde zum persönlichen Gebrauch heruntergeladen. Vervielfältigung nur mit Zustimmung des Verlages.

Beugesehnenscheideninfekte

Infektionen der Beugesehnenscheiden, früher als Beugesehnenscheidenphlegmone bezeichnet, nehmen aufgrund ihrer Schwere und der besonderen Gefahr postinfektiöser Funktionsdefizite der Fingerbeweglichkeit eine besondere Rolle ein. Sie betreffen primär die Beugesehnenscheiden, die an den Fingern sowie am Daumen ein zusätzliches Gleitlager der Beugesehnen darstellen. An Kleinfinger und Daumen setzen sich die Beugesehnenscheiden regelhaft als sogenannte Bursa ulnaris bzw. Bursa radialis bis in den Karpalkanal fort, wo sie in vielen Fällen miteinander kommunizieren. Durch das Vorkommen zahlreicher anatomischer Varianten ist auch eine Kommunikation der Beugesehnenscheiden anderer Finger mit Ausläufern im Karpalkanal möglich [1].

Häufigste Ursache von Infektionen der Beugesehnenscheiden sind penetrierende Verletzungen. Durch diese können Keime in die Beugesehnenscheiden gelangen und sich entlang der präformierten Straßen ausdehnen. Kommunizieren einzelne Beugesehnenscheiden bzw. ihre Fortsätze miteinander, können sich Infekte auf mehrere Beugesehnenscheiden ausdehnen.

Diagnostik

Wegweisend in der klinischen Diagnosestellung sind die vier Kardinalzeichen nach Kanavel (s. Infobox) [6].

PRAXIS

Klinische Diagnostik von Beugesehnenscheideninfekten

Die vier Kardinalzeichen nach Kanavel
- Druckschmerz im Verlauf der Beugesehnenscheide
- Schwellung des gesamten Fingers
- ausgeprägter Beugesehnendehnungsschmerz
- gebeugte Haltung des betroffenen Fingers

Noch einmal sei auf die Notwendigkeit der Kontrolle der Druckdolenz bis zur distalen Unterarmbeugeseite hingewiesen, an der sich Eiteransammlungen im Parona-Raum ausbilden können.

Therapie

Während früher ein äußerst radikales Débridement mit vollständiger Freilegung der Beugesehnenscheide vom Unterarm bis zur Fingerkuppe das favorisierte Behandlungsregime darstellte, ist inzwischen bei sehr frischen Infekten die Eröffnung und Spülung der Beugesehnenscheide mit Ringer-Lösung oberstes Therapieprinzip. Die früher geübte Praxis einer Kathetereinlage und postoperativen intermittierenden Spülung über 24 Stunden hat keinen Vorteil gezeigt [2, 7]. Eine postoperative Dauerspülung ist obsolet.

Gelenkempyeme

Auch Gelenke stellen präformierte Räume dar, in denen sich putride Prozesse leicht ausdehnen können. Gelenkinfekte zeigen oft nur geringe klinische Symptome, sodass bei insgesamt niedriger Prävalenz ihre Diagnose nicht einfach ist [8].

Diagnostik

Wegweisend sind Bewegungs- und Stauchungsschmerzen des betroffenen Gelenks bei nur gering ausgeprägter Rötung und subkutaner Schwellung. Um bei unklarem Befund die Verdachtsdiagnose eines Gelenkempyems zu sichern, kann die diagnostische Gelenkpunktion durchgeführt werden. Bei dieser ist auf eine strenge Asepsis zu achten. Auch die Punktion durch entzündetes Gewebe sollte tunlichst vermieden werden, um keine Keimverschleppung durch die Punktion selber zu riskieren.

Der Einsatz der Handgelenksarthroskopie empfiehlt sich manchmal zum sicheren Ausschluss eines Handgelenksempyems, aber auch zur therapeutischen Synovialektomie und ausgiebigen Spülung des Gelenks [9].

Therapie

Die klassische Behandlung bei Vorliegen eines Gelenkinfektes besteht in der Arthrotomie mit Inspektion des Gelenks, Synovialektomie und Débridement von nekrotischen Anteilen und ausgiebiger (Ringer-)Spülung.

Aufgrund der häufig unauffälligen Symptomatik sind subjektive Beschwerden des Patienten und das äußerliche klinische Erscheinungsbild auch zur Verlaufskontrolle nicht ausreichend, sodass eine geplante Second-Look-Revisionsoperation nach 48 Stunden sinnvoll ist. Bei intraoperativ weiterhin vorliegenden Infektzeichen sollte diese bis zum Vorfinden eines sauberen Gelenks auch mehrfach wiederholt werden, um die Gefahr der fortschreitenden Gelenkdestruktion zu reduzieren.

Eine Ruhigstellung des Gelenks scheint die Gefahr nicht zu verringern, sodass ein früher Beginn der handtherapeutischen Mobilisation sinnvoll ist. Dennoch ziehen Infekte insbesondere der kleinen Fingergelenke nicht selten den definitiven Verlust des Gelenks nach sich [10].

Gichtarthropathie

Die aktivierte Gichtarthritis an der Hand stellt eine wichtige Differenzialdiagnose zu pyogenen Infekten dar. Klinisch präsentiert sie sich ähnlich mit ausgeprägter Schwellung, Rötung und Überwärmung des betroffenen Gelenks. Hinweise für das Vorliegen einer Gichtarthritis sind vor allem die Anamnese früherer Gichtanfälle sowie eine laborchemische Konstellation von Leukozytose ohne gleichzeitigen Anstieg von C-reaktivem Protein (CRP) oder Procalcitonin (PCT).

Dieses Dokument wurde zum persönlichen Gebrauch heruntergeladen. Vervielfältigung nur mit Zustimmung des Verlages.

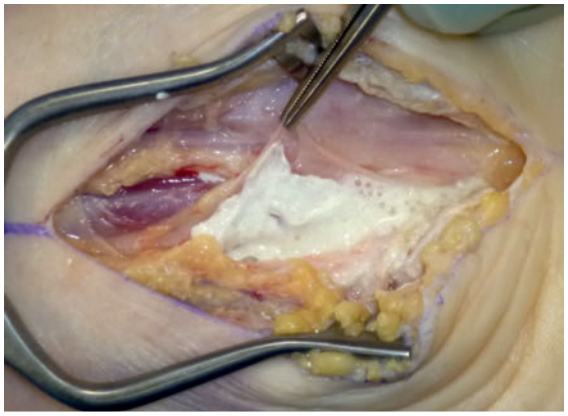

▶ **Abb. 6** Auf dem Boden einer Gicht kann es zu pyogenen Superinfektionen der Beugesehnenscheiden mit weitreichender Schädigung der Beugesehnen kommen.

Bei hinreichendem Verdacht kann in diesen Fällen ein konservativer Therapieversuch mit Antiphlogistika und Ruhigstellung des Gelenks unter Operationsbereitschaft begonnen werden. Kommt es hierunter jedoch nicht zu einer Beschwerdebesserung, stellt die umgehende operative Revision zum Ausschluss einer bakteriellen Superinfektion des Gichttophus (▶ **Abb. 6**) das kleinere Risiko eines Fingerverlustes dar [11, 12].

Toxische Gewebereaktionen

Fulminante aseptische Entzündungen des subkutanen Gewebes im Sinne einer toxischen Gewebereaktion wurden in letzter Zeit regelmäßig nach der Spülung perforierender Hautwunden mit Octenidin-haltigen Antiseptika beobachtet. Diese wird leider noch immer noch vor allem nach Tierbissverletzungen zur Prävention von Infektionen praktiziert, obgleich die Anwendung dieser Stoffklasse in Wundhöhlen unter Druck und ohne Drainage inzwischen vom Hersteller ausdrücklich untersagt ist.

Kurz nach einer solchen Spülung kommt es zur massiven Schwellung und Rötung der Hand, die häufig eine operative Revision mit Spaltung der Handkompartimente notwendig macht. Aufgrund des eingetretenen toxischen Schadens persistiert die ausgeprägte, funktionseinschränkende Schwellung jedoch oft äußerst hartnäckig. Hier entsteht die Notwendigkeit einer langwierigen Behandlung durch Physio- und Ergotherapie, manueller Lymphdrainage und Kompressionstherapie [13].

Cave

Die Autoren raten an der Hand von Wundspülungen mit antiseptischen Lösungen ausdrücklich ab. Hierzu zählt neben der Spülung mit Octenidin auch die inzwischen weitgehend verlassene Spülung mit Povidon-Jod-haltigen Lösungen, die ebenfalls zelltoxisches Potenzial aufweist [14].

Die Spülung mit physiologischer $NaCl^-$ oder Ringer-Lösung ist adäquat und frei von toxischen Risiken.

KERNAUSSAGEN

- Als Ursache für Infektionen der Hand ist in den meisten Fällen eine Verletzung, in der Regel mit Verletzung des Hautmantels, zu eruieren.
- Besteht durch Anamnese und klinische Untersuchung der Verdacht auf eine Infektion der Hand, muss die Diagnostik obligat durch eine nativradiologische Untersuchung ergänzt werden. Osteolysen, röntgendichte Fremdkörper und knöcherne Begleitverletzungen sind auf diese Weise zu diagnostizieren.
- An erster Stelle der Behandlung pyogener Infektionen der Hand steht die unverzügliche chirurgische Therapie.
- Eine antibiotische Therapie ist unterstützend indiziert, sie ist jedoch kein Ersatz für eine zügige operative Revision.
- Spezielle Behandlung erfordern
  - Beugesehnenscheideninfekte
  - Gelenkempyeme,
  - Gichtarthropathie sowie
  - toxische Gewebereaktionen.

Interessenkonflikt

Die Autoren geben an, dass keine Interessenkonflikte vorliegen.

Dieses Dokument wurde zum persönlichen Gebrauch heruntergeladen. Vervielfältigung nur mit Zustimmung des Verlages.

Autorinnen / Autoren

Benjamin Ziegler

Dr. med. Studium der Humanmedizin 2005–2011 an der Philipps-Universität Marburg. Weiterbildung zum Facharzt für Plastische und Ästhetische Chirurgie. Seit 2012 an der Klinik für Hand-, Plastische und Rekonstruktive Chirurgie – Schwerbrandverletztenzentrum der BG Klinik Ludwigshafen tätig.

Berthold Bickert

Dr. med. Studium der Humanmedizin 1977–1983 an der Julius-Maximilians-Universität Würzburg. Facharzt für Chirurgie 1990, Teilgebiet Unfallchirurgie 1993, Teilgebiet Plastische Chirurgie 1995. Zusatzbezeichnung Handchirurgie 1996. Leitender Arzt der Sektion Handchirurgie Klinik für Hand-, Plastische und Rekonstruktive Chirurgie – Schwerbrandverletztenzentrum der BG Klinik Ludwigshafen seit 2010.

Korrespondenzadresse

Dr. med. Benjamin Ziegler
Klinik für Hand-, Plastische und Rekonstruktive Chirurgie – Schwerbrandverletztenzentrum
Ludwig-Guttmann-Straße 13
67071 Ludwigshafen
Benjamin.Ziegler@bgu-ludwigshafen.de

Wissenschaftlich verantwortlich gemäß Zertifizierungsbestimmungen

Wissenschaftlich verantwortlich gemäß Zertifizierungsbestimmungen für diesen Beitrag ist Dr. med. Benjamin Ziegler, Ludwigshafen.

Literatur

[1] Fussey JM, Chin KF, Gogi N et al. An anatomic study of flexor tendon sheaths: a cadaveric study. J Hand Surg Eur Vol 2009; 34: 762–765

[2] Langer MF. Die Beugesehnenscheideninfektion: Eine Übersicht. Handchir Mikrochir Plast Chir (HaMiPla) 2009; 41: 256–270

[3] Osterman M, Draeger R, Stern P. Acute hand infections. J Hand Surg Am 2014; 39: 1628–1635

[4] Kennedy SA, Stoll LE Lauder AS. Human and other mammalian bite injuries of the hand. J Am Acad Orthop Surg 2015; 23: 47–57

[5] Wolfe SW, Pederson WC, Hotchkiss RN. Green's operative Hand Surgery. Philadelphia: Elsevier/Churchill Livingstone; 2011

[6] Kennedy CD, Huang JI, Hanel DP. In Brief: Kanavel's signs and pyogenic flexor tenosynovitis. Clin Orthop Relat Res 2016; 474: 280–284

[7] Lille S, Hayakawa T, Neumeister MW et al. Continuous postoperative catheter irrigation is not necessary for the treatment of suppurative flexor tenosynovitis. J Hand Surg Br 2000; 25: 304–307

[8] Skeete K, Hess EP, Clark T et al. Epidemiology of suspected wrist joint infection versus inflammation. J Hand Surg Am 2011; 36: 469–474

[9] Sammer DM, Shin AY. Arthroscopic management of septic arthritis of the wrist. Hand Clin 2011; 27: 331–334

[10] Vorderwinkler K-P, Mühldorfer M, Pillukat T et al. Die Behandlung bakterieller Infektionen an den Interphalangealgelenken der Hand. Oper Orthop Traumatol 2011; 23: 192–203

[11] Yoshihara Y, Hayashi T, Matsushita S et al. Gouty flexor tenosynovitis of the hand mimicking atypical mycobacterial infection. Mod Rheumatol 2005; 15: 427–431

[12] Dalbeth N, Collis J, Gregory K et al. Tophaceous joint disease strongly predicts hand function in patients with gout. Rheumatology 2007; 46: 1804–1807

[13] Hülsemann W, Habenicht R. Schwere Nebenwirkungen nach Octenisept®-Spülung von Perforationswunden im Kindesalter. Handchir Mikrochir Plast Chir (HaMiPla) 2009; 41: 277–282

[14] Hirsch T, Jacobsen F, Rittig A et al. Vergleichende In-vitro-Studie zur Zytotoxizität klinisch eingesetzter Antiseptika. Hautarzt 2009; 60: 984–991

Bibliografie

DOI https://doi.org/10.1055/s-0043-109032
Orthopädie und Unfallchirurgie up2date 2018; 13: 55–64
© Georg Thieme Verlag KG Stuttgart · New York
ISSN 1611-7859

Dieses Dokument wurde zum persönlichen Gebrauch heruntergeladen. Vervielfältigung nur mit Zustimmung des Verlages.

Punkte sammeln auf CME.thieme.de

Diese Fortbildungseinheit ist 12 Monate online für die Teilnahme verfügbar. Sollten Sie Fragen zur Online-Teilnahme haben, finden Sie unter **cme.thieme.de/hilfe** eine ausführliche Anleitung. Wir wünschen viel Erfolg beim Beantworten der Fragen!

Unter **eref/thieme/ZZX8SIP** oder über den QR-Code kommen Sie direkt zum Artikel zur Eingabe der Antworten.

VNR 2760512018154652515

Thieme CME · Fortbildungspunkte 3

Frage 1

Welche Behandlung wird als vordringlichste Maßnahme zur Therapie von putriden Infekten der Hand angesehen?

A antibiotische Therapie
B operative Therapie
C Ruhigstellung
D Physiotherapie
E antiphlogistische Medikation

Frage 2

In welche der genannten Strukturen setzen sich Beugesehnenscheideninfekte nur selten fort?

A Streckseite der Hand
B Beugesehnenscheide des betroffenen Fingers
C Beugesehnenscheiden benachbarter Finger
D Bursa radialis bzw. ulnaris in Höhe des Handgelenks
E Parona-Raum an der Unterarmbeugeseite

Frage 3

Eines der folgenden Symptome gehört nicht zu den Kardinalzeichen der Beugesehnenscheidenphlegmone nach Kanavel. Welches?

A Druckschmerz im Verlauf der Beugesehnenscheide
B Schwellung des gesamten Fingers
C ausgeprägter Beugesehnendehnungsschmerz
D Schmerzen bei passiver Beugung des Fingers
E gebeugte Haltung des betroffenen Fingers

Frage 4

Die Spülung von Bisswunden mit welcher Flüssigkeit sollte ausdrücklich vermieden werden?

A physiologische Kochsalzlösung
B Ringer-Lösung
C antiseptische Lösungen (z. B. Octenisept)
D 0,9 %ige Natriumchlorid-Lösung
E sterile Elektrolytlösung

Frage 5

Bei welcher vorgestellten Erkrankung bzw. Verletzung der Hand ist ein konservativer Therapieversuch am ehesten indiziert?

A Tierbissphlegmone
B Gelenkempyem
C Gichtarthropathie
D Beugesehnenscheideninfekt
E Menschenbissverletzungen

Frage 6

Welche Strukturen werden im Rahmen des radikalen Débridements bei Beugesehneninfekten regelhaft entfernt?

A Synovia der Beugesehnenscheide
B Ringbandapparat
C Kollateralbänder der Fingergelenke
D palmare Platte des proximalen Interphalangealgelenks
E Vinculae der Beugesehnen

Frage 7

Welche Infektionen erfordern routinemäßig eine geplante Folgerevision (sog. Second Look)?

A Strecksehneninfekte
B Beugesehneninfekte
C Gelenkempyeme
D subkutane Abszesse
E kutane Infekte

Frage 8

Die Beugesehnenscheiden welcher Finger können miteinander kommunizieren?

A Zeigefinger und Kleinfinger
B Daumen und Kleinfinger
C Ringfinger und Daumen
D Daumen und Zeigefinger
E Aufgrund verschiedener anatomischer Varianten sind Verbindungen aller Beugesehnenscheiden möglich.

▸ **Weitere Fragen auf der folgenden Seite …**

Dieses Dokument wurde zum persönlichen Gebrauch heruntergeladen. Vervielfältigung nur mit Zustimmung des Verlages.

Thieme

Punkte sammeln auf CME.thieme.de

Fortsetzung...

Frage 9

Welche der im Folgenden genannten Verletzungen sind die häufigste Ursache für Infekte an der Hand?

A Menschenbissverletzungen
B Schnitt- oder Stichverletzungen
C Hochdruckeinspritzverletzungen
D Tierbissverletzung
E hämatogene Infekte

Frage 10

Die antibiotische Therapie ...

A kann in vielen Fällen die operative Therapie vermeiden.
B sollte nur bei Keimnachweis begonnen werden.
C muss in allen Fällen intravenös erfolgen.
D sollte bis zur Konsolidierung des Lokalbefundes fortgeführt werden.
E muss nicht an das zu erwartende Keimspektrum angepasst werden.

Dieses Dokument wurde zum persönlichen Gebrauch heruntergeladen. Vervielfältigung nur mit Zustimmung des Verlages.