Thieme

Seltene Ursache eines Spontanpneumothorax

A Rare Cause of a Spontaneous Pneumothorax

Autoren
M. Lepiorz[1], C. Großer[2], H.-S. Hofmann[2], M. Pfeifer[1]

Institute
1 Klinik für Pneumologie und konservative Intensivmedizin – Krankenhaus Barmherzige Brüder, Regensburg
2 Klinik für Thoraxchirurgie – Krankenhaus Barmherzige Brüder, Regensburg

eingereicht 3.4.2017
akzeptiert nach Revision 2.6.2017

Bibliografie
DOI https://doi.org/10.1055/s-0043-112886 | Online-Publikation: 28.7.2017 | Pneumologie 2017; 71: 590–593
© Georg Thieme Verlag KG Stuttgart · New York
ISSN 0934-8387

Korrespondenzadresse
Dr. med. Marc Erich Lepiorz, Klinik für Pneumologie und konservative Intensivmedizin, Krankenhaus Barmherzige Brüder Regensburg, Prüfeninger Str. 86 93049 Regensburg
marc.lepiorz@barmherzige-regensburg.de

ZUSAMMENFASSUNG

Ein junger Patient stellte sich mit plötzlichen, atemabhängigen rechtsthorakalen Schmerzen im Notfallzentrum vor. In der Auskultation fiel bereits ein abgeschwächtes Atemgeräusch der rechten Seite auf. Die Röntgenuntersuchung zeigte einen Pneumothorax, welcher gleich mittels Thoraxdrainage versorgt wurde. In der Computertomografie (CT) des Thorax sah man dann kleinste subpleurale Bullae. Es erfolgte eine videoassistierte Thorakoskopie (VATS) wegen anhaltender Fistelung über die Drainage. Histologisch konnten die subpleuralen, bullösen und emphysematösen Veränderungen bestätigt werden. Die Ursachenabklärung führte zum Nachweis eines Alpha-1-Antitrypsin-Mangels (AATM). Bei dem Patient liegt ein Pi MZ Genotyp vor. Es werden nur wenige Fälle von Spontanpneumothoraces als Erstmanifestation eines Alpha-1-Antitrypsin-Mangels beschrieben. **Fazit:** Beim primären Spontanpneumothorax sollte auch an einen Alpha-1-Antitrypsin-Mangel gedacht werden.

ABSTRACT

A young patient presented himself to the emergency department with sudden-onset, breathing-dependent right-sided thoracic pain. The auscultation revealed diminished breath sounds on the right. The radiograph showed a pneumothorax which was immediately dealt with chest tube drainage. The CT scan of the thorax showed minuscule subpleural bullae. Video-assisted thoracoscopic surgery (VATS) was performed due to persistent fistulae formation through the drain. The subpleural, bullous and emphysematous changes were histologically confirmed. Investigations into the cause showed evidence of alpha-1-antitrypsin deficiency (AATD). The patient is a Pi MZ type. Few cases of spontaneous pneumothorax as the first manifestation of alpha-1-antitrypsin deficiency have been described. **Conclusion:** When diagnosing primary spontaneous pneumothorax, alpha-1-antitrypsin deficiency should be considered.

Anamnese

Ein 19-jähriger Patient stellte sich in unserer Zentralen Notaufnahme vor, da er im Bierzelt plötzlich rechtsthorakale Schmerzen bemerkte, welche bei Inspiration noch verstärkt wurden. Der Patient berichtete auch über eine Belastungsdyspnoe bei größerer Anstrengung (vor allem beim Sport), die seit der Kindheit besteht. Häufiger wurde bei ihm die Diagnose Asthma bronchiale diskutiert. Es liegen keine Allergien vor, jedoch ein Zigarettenkonsum von ca. 5 pack years.

Klinischer Befund und primäre Diagnostik

Der Patient ist 195 cm groß und 65 kg schwer (BMI 17,1). Der Blutdruck war bei Aufnahme 90/60 mmHg, der Puls 86/min. Die Sauerstoffsättigung betrug unter Raumluft 96 %. Auskultatorisch war das Atemgeräusch rechts abgeschwächt. Es wurde eine Röntgenthoraxuntersuchung angeordnet. Aufgrund des Habitus und der Klinik bestand der Verdacht auf einen Spontanpneumothorax. Dieser Verdacht bestätigte sich in der Röntgenübersichtsaufnahme. Noch am Aufnahmetag wurde der Pneumothorax mittels Bülau-Drainage drainiert.

Dieses Dokument wurde zum persönlichen Gebrauch heruntergeladen. Vervielfältigung nur mit Zustimmung des Verlages.

Weiterführende Diagnostik sowie Therapie und Verlauf

Am Folgetag wurde eine Thorax-CT-Untersuchung durchgeführt. Diese zeigte beidseits kleinste subpleurale Bullae (▶ **Abb. 1**) und keine vollständige Ausdehnung der rechten apikalen Lunge mit der Brustwand trotz erfolgter Drainagenanlage. Wegen anhaltender Fistelung über die Drainage wurde die Indikation zur Thorakoskopie gestellt. Diese wurde am Folgetag in Intubationsnarkose mit Doppellumentubus durchgeführt. Die intraoperativ sichtbaren Emphysembullae konnten mittels Endo-GIA (lineares Klammergerät) problemlos abgetragen werden. Darüber hinaus erfolgte eine partielle Pleurektomie von der 1. bis zur 6. Rippe rechts. Die histologische Aufarbeitung zeigte ein Lungenkeilresektat mit geringgradigen, subpleuralen, bullösen und emphysematösen Veränderungen. Der postoperative Verlauf gestaltete sich komplikationslos und die Thoraxdrainage konnte am dritten postoperativen Tag entfernt werden. In der abschließenden Röntgenuntersuchung war die Lunge bis auf einen 4 mm messenden apikalen Restpneumothorax entfaltet.

Wir führten bei dem Patienten ein Screening auf Alpha-1-Antitrypsin-Mangel durch. Der AlphaKit® QuickScreen war positiv. Somit lag der Nachweis eines Z-Proteins vor. Der Patient wurde über diesen Befund und die möglichen Konsequenzen aufgeklärt und eine genetische Untersuchung wurde veranlasst. Die Universitätsklinik Marburg konnte mittels Genotypisierung einen Pi MZ Typ nachweisen (heterozygoter Defekttyp). Der Alpha-1-Spiegel lag bei 109 mg/dl (Nephelometriemethode – Norm: 90 – 210 mg/dl).

Nach unkompliziertem Verlauf konnte der Patient am fünften postoperativen Tag entlassen werden. Er stellte sich einige Wochen später erneut ambulant zur Besprechung des genetischen Befundes sowie zur Vervollständigung der Diagnostik mittels Lungenfunktion vor. Lungenfunktionell konnte eine geringe Obstruktion nachgewiesen werden. Der FEV1-Wert lag mit 3,7 l bei 71 % vom Soll. Nach Bronchospasmolyse konnte eine Teilreversibilität mit einer Verbesserungen des FEV1-Wertes von 370 ml auf 78 % vom Soll erreicht werden. Die CO-Diffusion lag bei 72 % vom Soll. Wir stellten die Diagnose einer obstruktiven Atemwegserkrankung bei Alpha-1-Antitrypsin-Mangel. Es lag weder eine COPD noch ein allergisches Asthma bronchiale vor. Eine inhalative antiobstruktive Therapie mit einem langwirksamen Anticholinergikum (Tiotropiumbromid) wurde rezeptiert. Ein Familienscreening wurde angeschlossen, in dem die Mutter und eine Schwester ebenfalls als Pi MZ detektiert werden konnten. Der Vater hatte einen Normalbefund (Pi MM). Dem Patienten wurde empfohlen, den bestehenden Zigarettenkonsum unverzüglich einzustellen und neben einer gesunden Lebensführung (Ernährung, kein Stress und viel Sport) jegliche inhalativen Schadstoffe und Infektionen zu meiden.

Weitere vier Wochen später erfolgte eine Wiedervorstellung. Unter der antiobstruktiven Therapie war es nahezu zu einem Normalbefund der Lungenfunktion gekommen. Es lag lediglich noch eine geringe periphere Obstruktion vor. Diese Verbesserungen bemerkte der Patient v. a. bei sportlicher Betätigung. Der Patient berichtete, dass er den Zigarettenkonsum nicht einstellen konnte. Es ist nun eine professionelle Raucherentwöhnung erforderlich, ggfs. auch im Rahmen einer pneumologischen Rehabilitation.

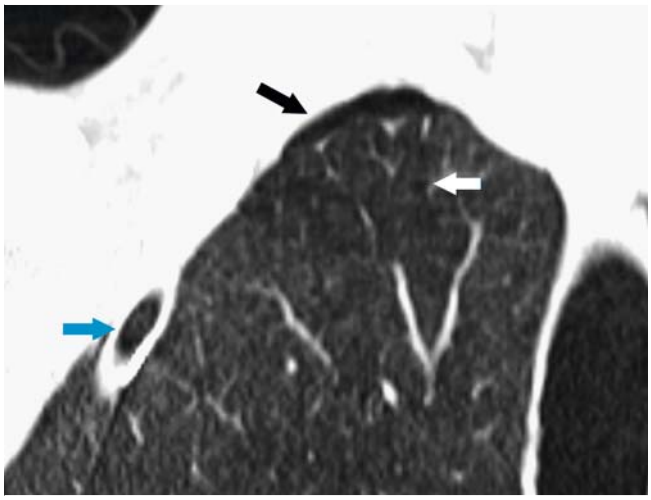

▶ **Abb. 1** HRCT mit kleinsten subpleuralen Bullae (weißer Pfeil), Thoraxdrainage (blauer Pfeil) und Restpneumothorax (schwarzer Pfeil).

Diskussion

Der Alpha-1-Antitrypsin-Mangel gehört zu den häufigsten Erbkrankheiten in Europa und ist gekennzeichnet durch erniedrigte AAT-Spiegel. Am häufigsten manifestiert sie sich an Lunge und Leber. Im Bereich der Lunge kommt es zur chronisch-obstruktiven Lungenerkrankung mit frühzeitiger Emphysembildung, vor allem bei Rauchern. Patienten mit normalem Phänotyp haben den Proteinaseninhibitor-(Pi-)MM-Genotyp, Patienten mit schwerem AAT-Mangel hingegen einen homozygoten Pi ZZ (oder Pi ZO bzw. Pi 00) Genotyp.

Der Alpha-1-Antitrypsin-Mangel ist weiterhin unterdiagnostiziert. Darüber hinaus zeigen Studien eine wesentliche Verzögerung bei der Diagnosestellung von durchschnittlich sechs Jahren. Ergänzend zu den ATS/ERS-Empfehlungen [1] zum Screening auf Alpha-1-Antitrypsin-Mangel wird in unserem Zentrum bei einem primären Spontanpneumothorax ein Screening auf einen Alpha-1-Antitrypsin-Mangel durchgeführt. In der Literatur sind nur wenige Fälle beschrieben, in denen ein Spontanpneumothorax zur Diagnose eines Alpha-1-Antitrypsin-Mangels führte [2]. In einer Studie gelang bei drei von 39 Patienten (7,7 %) mit einem Pneumothorax der Nachweis eines Alpha-1-Antitrypsin-Mangels [3]. Die drei Patienten hatten unterschiedliche Genotypen (MZ, SZ und ZZ). Die Serumspiegel lagen bei 1,5 g/l und somit signifikant höher gegenüber der Kontrollgruppe ($p = 0{,}03$). In anderen Studien über Spontanpneumothoraces wurde entweder kein AAT-Spiegel bestimmt bzw. keine genetische Untersuchung durchgeführt [4]. Unser Patient hatte schon in jungen Jahren Belastungsdyspnoe. Es bleibt offen, wann junge Patienten mit AATM ein Lungenemphysem entwickeln und welche Symptome auf die Lungen-

Dieses Dokument wurde zum persönlichen Gebrauch heruntergeladen. Vervielfältigung nur mit Zustimmung des Verlages.

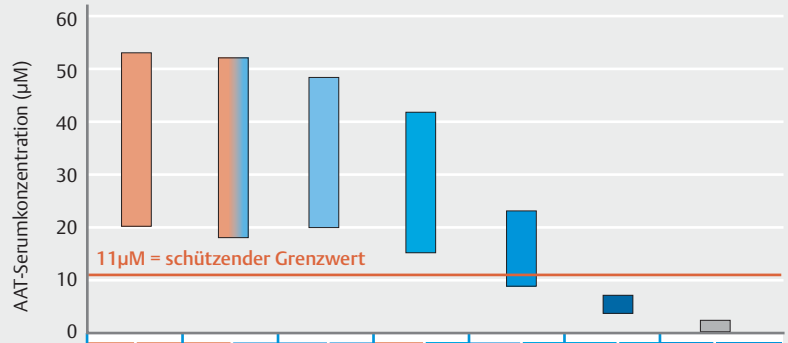

Risiko für Emphysem	normal	gering	gering	gering	mittel	hoch	sehr hoch
Risiko für Lebererkrankung	nein	nein	nein	ja	ja	ja	nein

▶ **Abb. 2** AAT-Konzentration und PI-Genotypen nach Vogelmeier, Pneumologie 2009.

manifestation hinweisen. Die Mehrzahl der Patienten mit AATM hat ein basal betontes Lungenemphysem. In einer Untersuchung konnte gezeigt werden, dass 36 % jedoch eine Mehrbeteiligung der apikalen Lungenabschnitte aufwiesen [5]. Weder die Verteilung des Lungenemphysems noch die histologischen Veränderungen können diese angeborene Erkrankung beweisen. Hierfür ist eine genetische Blutuntersuchung notwendig. Wir nehmen an, dass ein AATM vermutlich über die Imbalance der Proteasen und Antiproteasen zu einem erhöhten Pneumothoraxrisiko führt und deshalb ein Screening sinnvoll ist.

Durch das Screening auf AATM bei unserem Patienten mit einem Spontanpneumothorax konnte frühzeitig ein Mangel aufgedeckt und mit einer Präventionstherapie begonnen werden. Für das Screening eignet sich neben der Spiegelbestimmung der Schnelltest AlphaKit® QuickScreen, welcher unabhängig von einer Erhöhung des Akut-Phase-Proteins ist. Nach bereits 15 min erfolgt der Ausschluss der abnormen Z-Variante des Proteins Alpha-1-Antitrypsin.

Es ist gut belegt, dass ein homozygoter Mangel von AAT Pi ZZ mit einem erhöhten Emphysemrisiko einhergeht (▶ **Abb. 2**). Innerhalb der heterozygoten Form Pi MZ gibt es widersprüchliche Ergebnisse bezüglich der Entwicklung eines Lungenemphysems und einer Lungenfunktionseinschränkung [6, 7]. Pi MZ ging mit einer 3,5 % geringeren FEV1/FVC Ratio ($p = 0{,}035$) und einer 3,7 % höheren Emphysemausdehnung einher ($p = 0{,}003$). Das Risiko ist bei gleichzeitigem Zigarettenkonsum noch höher [8].

Es ist sicherlich außergewöhnlich, dass bei einem 19-jährigen Mann bereits ein Lungenemphysem in der CT-Untersuchung und letztendlich auch in der Histologie vorlag. Bisher konnte dies nur in einzelnen Fallbeschreibungen bei AATM und in Obduktionen nachgewiesen werden. Ob es sich in unserem Fall um einen Zufall oder ein AATM-assoziiertes Geschehen handelt, kann nicht mit Sicherheit geklärt werden und muss in weiteren Studien untersucht werden. Dieser Fall zeigt aber auch, dass sich selbst bei einem Pi MZ Genotyp diese Erkrankung klinisch früh manifestieren kann. Daher sollten bei entsprechendem Verdacht und durch Familienuntersuchungen von homozygoten AATM auch Patienten mit einem heterozygoten AATM als solche diagnostiziert werden. Obwohl Langzeituntersuchungen hierzu fehlen, empfehlen wir eine frühzeitige Therapie der Atemwegsobstruktion sowie den absoluten Verzicht des Zigarettenkonsums bei Jugendlichen und Erwachsenen, um eine erfolgreiche Prävention von chronisch obstruktiven Atemwegserkrankungen zu gewährleisten.

FAZIT

Als Ursache eines Spontanpneumothorax sollte insbesondere bei emphysematösen Veränderungen immer auch ein Alpha-1-Antitrypsin-Mangel differenzialdiagnostisch diskutiert werden. Wir veranlassen in einem solchen Fall die Durchführung einer Diagnostik bezüglich AATM. Trotz des geringer erhöhten Emphysemrisikos bei heterozygotem Alpha-1-Antitrypsin-Mangel im Vergleich zu dem homozygoten Alpha-1-Antitrypsin-Mangel sollten bei diesen Patienten eine ausführliche Aufklärung mit Beratung, regelmäßige Kontrolluntersuchungen sowie ein Familienscreening durch einen Pneumologen stattfinden.

Interessenkonflikt

Die Autoren geben an, dass kein Interessenskonflikt besteht.

Dieses Dokument wurde zum persönlichen Gebrauch heruntergeladen. Vervielfältigung nur mit Zustimmung des Verlages.

Literatur

[1] American Thoracic Society/European Respiratory Society Statement: Standards for the Diagnosis and Management of Individuals with Alpha-1 Antitrypsin Deficiency. Am J Respir Crit Care Med 2003; 168: 818 – 900

[2] Lin YC, Chiu WK, Chang H et al. Spontaneous pneumothorax in flight as first manifestation of alpha-1 antitrypsin deficiency. Aviat Space Environ Med 2008; 79: 704 – 706

[3] Serapinas D, Obrikyte V, Vaicius D et al. Alpha-1 antitrypsin deficiency and spontaneous pneumothorax: possible causal relationship. Pneumologia 2014; 63: 32 – 35

[4] Hermann D, Klapdor B, Ewig S et al. Initial management of primary spontaneous pneumothorax with video-assisted thoracoscopic surgery: a 10-year experience. Eur J Cardiothorac Surg 2016; 49: 854 – 859

[5] Parr DG, Stoel BC, Stolk J et al. Pattern of Emphysema Distribution in 1-Antitrypsin Deficiency Influences Lung Function Impairment. Am J Respir Crit Care Med 2004; 170: 1172 – 1178

[6] Silva GE, Guerra S, Keim S et al. Longitudinal decline of diffusing capacity of the lung for carbon monoxide in community subjects with the PiMZ alpha1-antitrypsin phenotype. Chest 2008; 133: 1095 – 1100

[7] Sørheim I-C, Bakke P, Gulsvik A et al. A 1 -Antitrypsin Protease Inhibitor MZ Heterozygosity Is Associated With Airflow Obstruction in Two Large Cohorts. Chest 2010; 138: 1125 – 1132

[8] Molloy K, Hersh CP, Morris VB et al. Clarification of the Risk of Chronic Obstructive Pulmonary Disease in a1-Antitrypsin Deficiency PiMZ Heterozygotes. Am J Respir Crit Care Med 2014; 189: 419 – 427

Dieses Dokument wurde zum persönlichen Gebrauch heruntergeladen. Vervielfältigung nur mit Zustimmung des Verlages.