Orthopädie und Unfallchirurgie *up2date*

1 · 2018

Systemerkrankungen 10

Juvenile Osteochondrosen und Osteonekrosen

Thomas Wirth

VNR: 2760512018154652523
DOI: 10.1055/s-0043-115397
Orthopädie und Unfallchirurgie up2date 2018; 13 (1): 67–78
ISSN 1611-7859
© 2018 Georg Thieme Verlag KG

Dieses Dokument wurde zum persönlichen Gebrauch heruntergeladen. Vervielfältigung nur mit Zustimmung des Verlages.

Unter dieser Rubrik sind bereits erschienen:

Chondrokalzinosen und sonstige Kristallarthropathien P. Roessler, D. Wirtz Heft 4/2016

Skelettale Entwicklungsstörungen S. Koob, C. Marx, R. Placzek Heft 3/2016

Ultraschalldiagnostik Rheuma A.-M. Glimm, M. Henniger, M. Backhaus, S. Rehart Heft 2/2016

Benigne Tumoren der Bewegungsorgane J. Hardes, G. Gosheger, A. Streitbürger Heft 4/2014

Osteoporose K. Peters Heft 5/2013

Rheumatische Erkrankungen S. Rehart, M. Henniger Heft 2/2012

Osteitis und Osteomyelitis V. Heppert, P. Herrmann, C. Wagner Heft 5/2011

Spondylitis ankylosans J. Artner, B. Cakir, K. Huch Heft 2/2011

Spondylitis ankylosans J. Artner, K. Huch, B. Cakir Heft 1/2011

Posttraumatische Belastungsstörung H. Freytag, G. Krahl, R. Hoffmann, C. Krahl Heft 3/2010

Erbliche Muskelsystemerkrankungen R. Forst, J. Forst Heft 3/2009

Diabetisches Fußsyndrom G. Pagenstert, V. Valderrabano, D. Wirtz Heft 1/2009

Maligne Tumoren des muskuloskelettalen Systems P.-U. Tunn Heft 5/2008

Benigne Tumoren der Bewegungsorgane T. Prietzel, C. Schmidt, G. Salis-Soglio Heft 4/2008

Juvenile Osteochondrosen und Osteonekrosen K. Pollandt, K. Schröder, C. Carstens, J. Zacher Heft 5/2007

Rheumatische Erkrankungen S. Rehart, M. Henniger Heft 2/2007

Operative Therapieoptionen bei Skelettmetastasen M. Schultheiss, L. Kinzl, E. Hartwig, M. Arand, A. Dávid Heft 2/2007

Osteoporose A. Roth, K. Abendroth Heft 3/2006

ALLES ONLINE LESEN

Mit der eRef lesen Sie Ihre Zeitschrift: online wie offline, am PC und mobil, alle bereits erschienenen Artikel. Für Abonnenten kostenlos! https://eref.thieme.de/ou-u2d

JETZT FREISCHALTEN

Sie haben Ihre Zeitschrift noch nicht freigeschaltet? Ein Klick genügt: www.thieme.de/eref-registrierung

Dieses Dokument wurde zum persönlichen Gebrauch heruntergeladen. Vervielfältigung nur mit Zustimmung des Verlages.

Thieme

Juvenile Osteochondrosen und Osteonekrosen

Thomas Wirth

Im jugendlichen Skelett finden bei der Osteochondrose und der Osteonekrose in unterschiedlicher Häufigkeit pathologische Knochenumbauvorgänge statt. Beide Erkrankungen folgen einem stadienhaften zeitlichen Verlauf mit einem Kondensations-, einem Fragmentations- und einem Ausheilungsstadium, der auch durch operative Maßnahmen nicht unterbrochen werden kann. Die Ursachen für diese krankhaften Knochenumbauprozesse, von denen die Osteochondrosis dissecans die bekannteste und auch häufigste ist, sind letztlich unklar.

ABKÜRZUNGEN

OD	Osteochondrosis dissecans
TEP	Totalendoprothese

Einleitung

Im Jugendalter spielen sich an verschiedenen Skelettabschnitten und mit ganz unterschiedlicher Häufigkeit pathologische Knochenumbauvorgänge ab, die entweder unter dem Begriff der Osteochondrose oder der Osteonekrose subsumiert werden. Die häufigste und auch bekannteste Osteochondrose ist die Osteochondrosis dissecans, die nahezu in allen Gelenken vorkommen kann. Osteonekrosen kommen an der oberen und unteren Extremität vor. Ihre Ursache ist wie bei der Osteochondrosis dissecans letztlich unklar. Einige entstehen spontan wie die juvenile Osteonekrosen des Hüftkopfs, die Nekrosen des Os naviculare oder der Mittelfußköpfchen, andere stehen im Zusammenhang mit chronischen Überlastungen wie der Morbus Osgood-Schlatter und der Morbus Sever, beide apophysär an Ansatzstellen kräftiger Sehnen.

Ausdrücklich nicht behandelt wird der Morbus Perthes, da dieses Krankheitsbild sein Haupterkrankungsalter früher hat.

Osteochondrosis dissecans

Die Osteochondrosis dissecans ist als herdförmige osteochondrale Nekrose eines meist konvexen Gelenkabschnitts mit dem Potenzial der Herdablösung ins Gelenk definiert. Bei einem ungebremsten Verlauf kommt es also zur subchondralen Abgrenzung eines osteochondralen Fragments unterschiedlicher Größe, das sukzessive den Kontakt zu seiner originären Position in der Gelenkfläche verliert, in einen Ablösungsprozess eintritt und zum guten Schluss als freier Gelenkkörper (Gelenkmaus) ins Gelenk ausgestoßen wird. Zurück bleibt ein Bezirk ohne Gelenkknorpelüberzug, das Mausbett.

Lokalisation

In absteigender Reihenfolge kommt die Osteochondrosis dissecans am häufigsten vor

- im Kniegelenk,
- an der medialen Talusschulter,
- am Capitulum humeri und
- am Hüftkopf [1].

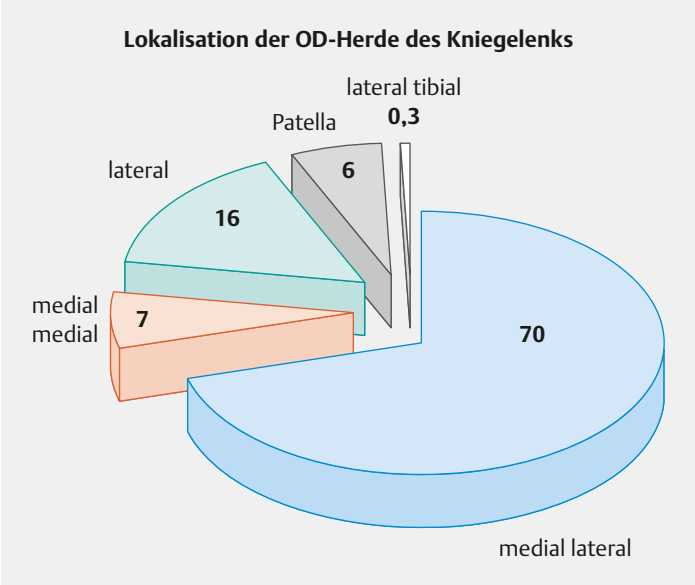

▶ **Abb. 1** Lokalisation der Herde der Osteochondrosis dissecans (OD) im Kniegelenk (Daten der EPOS-Multicenterstudie [2]).

Dieses Dokument wurde zum persönlichen Gebrauch heruntergeladen. Vervielfältigung nur mit Zustimmung des Verlages.

Seltene Lokalisationen sind der Humeruskopf oder die Mittelfußköpfchen. 70 % der das Kniegelenk betreffenden Fälle sind an der medialen Femurkondyle lokalisiert (▸ **Abb. 1** [2]).

Ätiologie

Merke

Die genaue Ursache der Osteochondrosis dissecans liegt weiter im Dunkeln.

Am häufigsten wird die Theorie repetitiver Mikrotraumata durch sportliche Überlastung vorgebracht. Da viele Betroffene Fußballspieler sind, daher neben der Knie- auch eine vermehrte Sprunggelenkbelastung aufweisen, kann man von diesem Grund zumindest als Teilursache ausgehen. Wie und warum es letztlich aber zur Unterbrechung der Perfusion des osteochondralen Herdes und damit zur Initiierung des Ablösungsvorgangs kommt, ist nicht bekannt. Es gibt Patienten mit multilokulärem Vorkommen – dann werden auch hereditäre Faktoren ursächlich mit angeführt [3].

Symptomatik

Die Symptome sind unabhängig vom betroffenen Gelenk zu Beginn diffus und uncharakteristisch. Die Jugendlichen beschreiben belastungsabhängige Gelenkschmerzen, manchmal mit einer Art Pseudoblockierung. Erst in den fortgeschritteneren Stadien kommen Gelenkergüsse und echte Blockierungen oder das Ertasten der durch das Gelenk schwimmenden Gelenkmaus hinzu.

Diagnostik

Zunächst ist die klinische Untersuchung – die nur selten wegweisend ist, nämlich dann, wenn man den freien Gelenkkörper tasten oder einen direkten Druckschmerz über dem Mausbett auslösen kann, – indiziert. Diagnostisch steht danach der die konventionelle Röntgendiagnostik, gefolgt von einer MRT-Untersuchung an. Mit beiden Untersuchungen kann man eine Stadieneinteilung vornehmen und den Grad der vorhandenen Ablösung bestimmen (▸ **Tab. 1**, [4, 5]). Auch arthroskopisch gelingt eine valide Stadieneinteilung [6], die dann auch das genaue therapeutische Vorgehen bestimmt. Trotz Verbesserung der magnetresonanztomografischen Auflösung ist eine verlässliche Einschätzung des Ablösungsgrades im MRT immer noch nicht sicher möglich [7].

Therapie

Merke

Die Therapie erfolgt alters-, lokalisations- und stadienabhängig.

Jugendliche mit offenen Wachstumsfugen und noch in situ liegendem osteochondralem Herd haben eine gute Chance auf spontane Heilung der Osteochondrosis dissecans unter Sportkarenz (s. Fallbeispiel 1 u. ▸ **Abb. 2**, [2]). Dies gilt nur in sehr begrenztem Maße für die Lokalisation der medialen Talusschulter, die auch im frühen Stadium eine sehr schlechte Spontanheilungstendenz zeigt [8].

Bei ausbleibender Heilung im Stadium II oder verschlossenen Wachstumsfugen und im oberen Sprunggelenk kommt die arthroskopisch gestützte retrograde Anbohrung oder Spongiosaplastik in Frage. Teilabgelöste oder abgelöste Herde können arthroskopisch oder auch offen über eine Arthrotomie angefrischt und nach Spongiosaunterfütterung mit metallischen oder resorbierbaren Schrauben oder Stiften refixiert werden.

Gelegentlich ist eine Refixation des freien Gelenkkörpers aber nicht mehr möglich. Dann wird das Corpus liberum entfernt und das Mausbett retrograd angebohrt, wenn es nicht in einer Zone der Hauptbelastung liegt (s. Fallbeispiel 2 u. ▸ **Abb. 3**). Liegt es in der Belastungszone, dann empfiehlt sich eine Resurfacing-Maßnahme durch entweder Knorpel-Knochen-Transplantation im Sinne einer Mosaikplastik oder einer autologen Chondrozytentransplantation [9].

▸ **Tab. 1** Stadieneinteilung der Osteochondrosis dissecans.

Stadium	radiologisch [4]	MRT	arthroskopisch [6]
I	kleine Kompressionszone des subchondralen Knochens	kleine Signaländerung ohne Herdabgrenzung	völlig unauffällig minimale Demarkation
II	partielle Fragmentablösung	abgrenzbares Fragment	Demarkierung mit Fissur Falte oder Anhebung
III	komplette Fragmentablösung weiter im Mausbett	Fragment teilweise von Flüssigkeit umgeben	klare Abgrenzung, aber Herd nicht abhebbar
IV	komplette Fragmentablösung freier Gelenkkörper	Fragment komplett von Flüssigkeit umgeben im Mausbett	teilabgelöster Herd aus dem Mausbett abhebbar
V		freier Gelenkkörper	freier Körper Mausbett leer Krater

Dieses Dokument wurde zum persönlichen Gebrauch heruntergeladen. Vervielfältigung nur mit Zustimmung des Verlages.

FALLBEISPIEL 1

▶ **Abb. 2** zeigt eine 12-jährige Patientin mit Osteochondrosis dissecans der medialen Femurkondyle im Stadium II. Eine Ausheilung konnte unter konservativer Therapie, die lediglich aus Sportkarenz bestand, im Verlauf von 18 Monaten erreicht werden.

▶ **Abb. 2 Fallbeispiel 1.** 12-jährige Patientin mit Osteochondrosis dissecans der medialen Femurkondyle im Stadium II.
a Osteochondrosis dissecans der medialen Femurkondyle im Stadium II (Röntgenaufnahme a.–p.).
b Seitlicher Strahlengang.
c Die Kontrollröntgenaufnahme a.–p. zeigt die Ausheilung nach 18 Monaten.
d Seitlicher Strahlengang.

Osteonekrosen

Merke

Osteonekrosen können an fast allen gelenknahen Knochenabschnitten im menschlichen Körper, ganz bevorzugt im Jugendalter, entstehen.

Es gibt dabei extrem seltene Lokalisationen wie beispielsweise die Osteonekrose des Os scaphoideum (Morbus Preiser).

Diese Erkrankungen folgen in aller Regel einem kaum beeinflussbaren regelhaften Verlauf. Nach Eintritt der Durchblutungsstörung, die allen diesen Krankheitsbildern mutmaßlich ursächlich zugrunde liegt, kommt es zu dem in der Übersicht dargestellten Krankheitsverlauf.

ÜBERSICHT

Regelhafter Krankheitsverlauf der Osteonekrosen

- Kondensationsphase: Verdichtung des Knochens (bereits sichtbar im konventionellen Röntgenbild)
  ↓
- Fragmentierungsphase
  ↓
- Wiederaufbauphase
  - von unterschiedlich langer Dauer
  - Restitution ad integrum oder Defektheilung

FALLBEISPIEL 2

Diese Kasuistik zeigt ein 14-jähriges Mädchen mit einer Osteochondrosis dissecans des Ellbogens im Stadium IV (▶ **Abb. 3**). Die Behandlung bestand in der Gelenkkörperentfernung und Anbohrung des Mausbetts.

▶ **Abb. 3 Fallbeispiel 2.** Osteochondrosis dissecans des Ellbogens im Stadium IV.
a Präoperative Röntgenaufnahme (seitlicher Strahlengang).
b MRT präoperativ.

Dieses Dokument wurde zum persönlichen Gebrauch heruntergeladen. Vervielfältigung nur mit Zustimmung des Verlages.

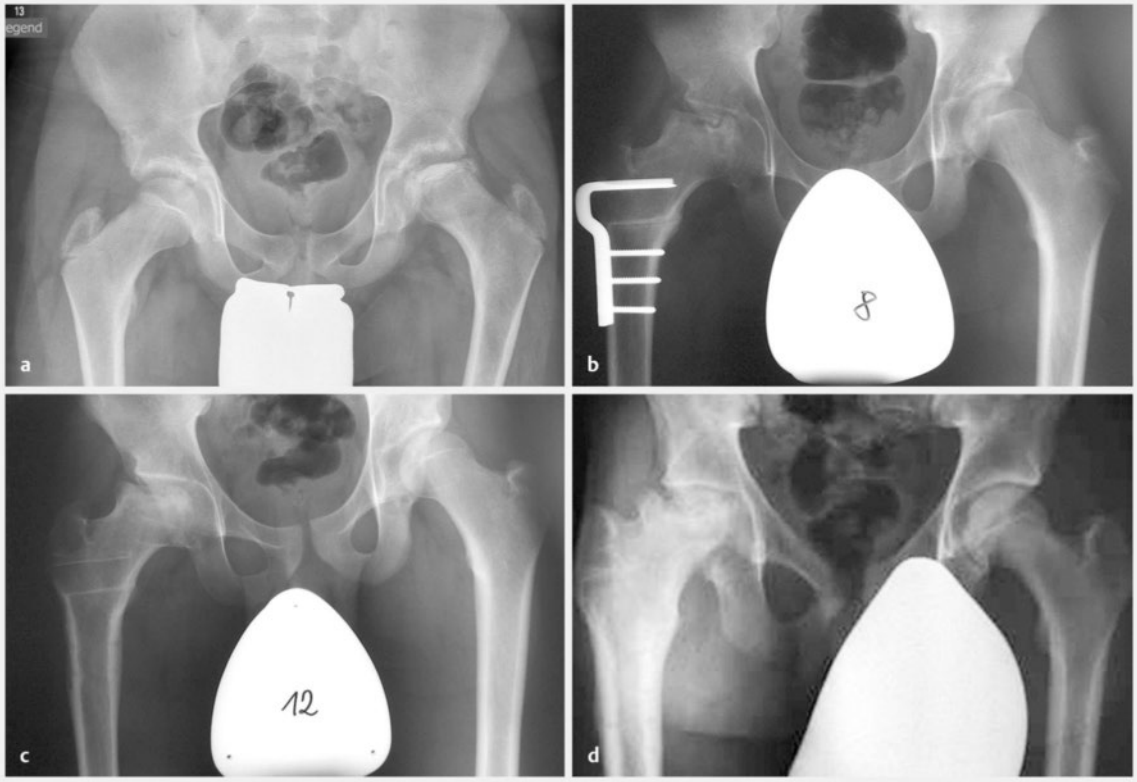

▶ **Abb. 4** Die 3 verschiedenen Formen der juvenilen idiopathischen Hüftkopfnekrose.
a Klassisches Erkrankungsmuster.
b Segmentaler Kollaps des Kopfes.
c Segmentaler Kollaps des Kopfes.
d Femurkopfdestruktion.

Cave

Neben einer Restitutio ad integrum kommen auch teils schwerwiegende, dauerhaft Probleme erzeugende Defektheilungen vor.

Im Folgenden werden die häufigeren und deshalb auch klinisch relevanten Osteonekrosen der oberen und unteren Extremität besprochen.

Spontan auftretende Osteonekrosen der unteren Extremität

Juvenile Form der idiopathischen Hüftkopfnekrose

Etwa ab dem 12. Lebensjahr kommt bei Adoleszenten eine spontan auftretende idiopathische Form der Hüftkopfnekrose vor. Sie wird gern auch als Spät-Perthes bezeichnet, beinhaltet aber nur in einem Teil der Fälle Elemente des Morbus Perthes. Deshalb wird der Begriff der idiopathischen juvenilen Femurkopfnekrose diesem Krankheitsbild viel besser gerecht.

Merke

Durch das späte Auftreten dieser Form der Hüftkopfnekrose mit nur noch sehr begrenztem verbleibendem Remodellierungspotenzial ist die Prognose sehr bescheiden.

Diese Erkrankung kommt in 3 Formen vor:
- klassisches stadienhaftes Erkrankungsmuster,
- segmentaler Kollaps des Kopfes und
- Femurkopfdestruktion mit fehlender Fähigkeit zur Revaskularisation [10].

Die Symptome sind teilweise dramatisch. Neben Bewegungseinschränkungen vor allem der Abduktion und Rotation sowie Beugung und teils sehr ausgeprägtem Hinken kommt es zu einer fortschreitenden Adduktionskontraktur und relativen Beinverkürzung, die mehrere Zentimeter ausmachen kann. Radiologisch kann man dann die Eingruppierung in eine der 3 Formen vornehmen (▶ **Abb. 4**), die sich in ihrer Prognose sehr deutlich unterscheiden. Eine Kernspintomografie kann das Ausmaß der Nekrose oder Destruktion detaillierter beschreiben

Dieses Dokument wurde zum persönlichen Gebrauch heruntergeladen. Vervielfältigung nur mit Zustimmung des Verlages.

helfen, hat aber keinen nennenswerten Einfluss auf die Therapie.

Die richtige Therapieentscheidung ist ein schwieriges Unterfangen. Die konservative Therapie beinhaltet physiotherapeutische Ansätze durch Bewegungsübungen und Traktion sowie partielle Entlastung der symptomatischen Hüfte. Es besteht Sportverbot.

Dieser konservative Therapieansatz ist leider nur in wenigen Fällen erfolgreich. Bei Patienten, die das klassische Erkrankungsmuster, also Kondensations-, Fragmentations- und Wiederaufbaustadium zeigen, kann eine Containment-verbessernde operative Maßnahme ordentliche klinische Ergebnisse bringen. Jugendliche mit der Entwicklung einer Adduktionskontraktur profitieren von einer introchantären valgisierenden Femurosteotomie, ohne dass sich die Hüftkopfform entscheidend verbessern lässt.

Im Falle des Vorliegens einer vollständigen Femurkopfdestruktion sind rekonstruktive Maßnahmen vergebliche Mühen, da die Patienten erst nach Implantation einer Hüfttotalendoprothese (Hüft-TEP) funktionell und schmerzseitig zufriedenzustellen sind.

Merke

Somit stellt dieses Krankheitsbild die am schwersten verlaufende juvenile Osteonekrose dar, da alle noch so gut gemeinten therapeutischen Bemühungen nur selten von gutem Erfolg gekrönt werden.

Osteonekrose des Os naviculare (Morbus Köhler)

Diese Osteonekrose gehört zu den häufiger vorkommenden Durchblutungsstörungen am wachsenden Knochen. Dies ist jedenfalls die wahrscheinlichste Ursache der Erkrankung, wenngleich auch eine Vulnerabilität des recht spät erscheinenden Knochenkerns des Os naviculare durch mechanische Kompression diskutiert wird.

Das Erkrankungsalter der von Köhler im Jahre 1908 beschriebenen Erkrankung variiert in der Literatur zwischen 2 und 8 Jahren mit einem Altersgipfel um das 5. Lebensjahr. In unserem Krankengut sind die Kinder aber durchschnittlich älter, alle im Grundschulalter.

Cave

Die teilweise mehrkernigen Ossifikationsanlagen des Os naviculare dürfen nicht mit dem Morbus Köhler verwechselt werden.

Betroffen sind häufiger Jungen als Mädchen.

Klinisch fallen die Kinder mit zunehmenden Schmerzen des Mittelfußes und der Fußwurzel unter Belastung und später auch beim normalen Gehen auf. Viele beginnen zu hinken, manche verweigern die Belastung des Fußes.

FALLBEISPIEL 3

▸ **Abb. 5** zeigt den Morbus Köhler im Kondensationsstadium bei einem 8-jährigen Jungen. Im Verlauf heilt die Erkrankung mit weitgehender Normalisierung der Knochenform unter symptomatischer Therapie aus (Ausheilung mit Restitutio ad integrum).

▸ **Abb. 5 Fallbeispiel 3.** Morbus Köhler im Kondensationsstadium.
a Bei Diagnosestellung: Verdichtung des Os naviculare.
b Nach Therapie (Strahlengang a.–p.).
c Seitlicher Strahlengang (Aufnahme stehend).

In anderen Fällen verläuft der Morbus Köhler völlig asymptomatisch und wird nur zufällig entdeckt. Radiologisch fällt im konventionellen Bild eine Verdichtung von Teilen oder des ganzen Os naviculare auf (s. Fallbeispiel 3 u. ▸ **Abb. 5a**). Im Fragmentationsstadium ist der Knochenkern des Os naviculare segmentiert. Eine Kernspintomografie ist hier diagnostisch zwar hilfreich in Bezug auf das Stellen der Diagnose und die Beschreibung der Ausdehnung der Nekrose, hat aber keine Auswirkung auf therapeutische Entscheidungen.

Fast immer kommt es beim Morbus Köhler zur folgenlosen Ausheilung mit Restitutio ad integrum, selten mit einer Deformierung des Knochens. Die Therapie ist folglich auch durchweg konservativ und symptomatisch – die Bausteine der Behandlung [11] sind:

Dieses Dokument wurde zum persönlichen Gebrauch heruntergeladen. Vervielfältigung nur mit Zustimmung des Verlages.

- weichbettende Einlagen,
- Sportpause,
- angepasste Gehbelastungen,
- eine antiphlogistische Therapie
- eine gute Information des Patienten über die günstige Prognose der Erkrankung.

Osteonekrose der Mittelfußköpfchen (Morbus Freiberg-Köhler)

Der Altersgipfel des Morbus Freiberg-Köhler, also der Osteonekrose eines Mittelfußköpfchens, liegt deutlich später in der Adoleszenz, etwa bei 12–16 Jahren. Von dieser Erkrankung wurde zuerst von Freiberg im Jahre 1914 berichtet.

FALLBEISPIEL 4

Diese Kasuistik stellt ein 15-jähriges Mädchen mit einer Osteonekrose des 2. Mittelfußknochens vor. (▶ **Abb. 6**). Die Therapie erfolgt durch extendierende retrokapitale Osteotomie (▶ **Abb. 6 b**).

▶ **Abb. 6 Fallbeispiel 4.** Osteonekrose des 2. Mittelfußknochens (Morbus Freiberg).
a Präoperative Röntgenaufnahmen.
b Therapie: extendierende retrokapitale Osteotomie.

Am häufigsten ist das zweite Mittelfußköpfchen betroffen, und es kommt zum typischen Ablauf der Kaskade einer Osteonekrose über Kondensation, Fragmentation und Wiederaufbau. Allerdings heilt diese Osteonekrose in der Mehrzahl der Fälle mit einer Deformierung des Mittelfußköpfchens aus, einer Abflachung der Gelenkfläche, die durchaus dauerhafte Schmerzen und Probleme vor allem beim Abrollvorgang des Gangzyklus verursachen kann. Die Patienten, es sind vorwiegend Mädchen, bemerken das Problem meist erst im Fragmentationsstadium, wenn es zu einer Bewegungseinschränkung der Dorsalextension des Zehs im Grundgelenk mit einer signifikanten Schwellung kommt.

Bei der klinischen Untersuchung ist die Dorsalextension des betroffenen Grundgelenks stark eingeschränkt bis aufgehoben und das angeschwollene Gelenk stark druckschmerzhaft. Die Diagnose wird konventionell radiologisch gestellt – eine weiterführende Diagnostik ist primär an und für sich unnötig. Die Einschränkung der Dorsalextension des Zehs verursacht aber erhebliche klinische Probleme. Durch den gestörten Abrollvorgang ist das Gangbild beeinträchtigt. Sportliche Belastungen, der Zehenspitzenstand oder das Abspringen über den Vorfuß sind stark behindert.

Therapeutisch kommt wieder eine Einlagenversorgung, evtl. mit besonderer Weichbettung unter dem betroffenen Mittelfußköpfchen, oder gar eine vordere Abrollhilfe in Frage.

Wenn die Ausheilung der Erkrankung mit einer starken Abflachung der Gelenkfläche einhergeht, ist eine Extensionsosteotomie ein sehr gutes Mittel, eine kongruente Gelenkfläche mit erheblich verbesserter Funktion zu erzeugen (s. Fallbeispiel 4 u. ▶ **Abb. 6**, [12]). Für die Indikationsstellung zur Operation ist das MRT sehr hilfreich, da es Aufschluss über die Intaktheit der anteroinferioren Gelenkfläche gibt.

Osteonekrose des Capitulum humeri (Morbus Panner)

Merke

Die wichtigste und häufigste avaskuläre Osteonekrose des Ellbogengelenks ist die des Capitulum humeri.

Man fasst den Morbus Panner als avaskuläre Osteonekrose des Knochenkerns des Capitulum humeri auf. [13]. Andere avaskuläre Nekrosen des Ellbogengelenks betreffen das Radiusköpfchen oder die Trochlea humeri (Morbus Hegemann).

Das Erkrankungsalter ist für den Morbus Panner mit einem Erkrankungsbeginn unter 10 Jahren klar definiert. Das sich entwickelnde sekundäre Ossifikationszentrum des Capitulum humeri gilt hinsichtlich seiner Vaskularisation in dieser Phase als vulnerabel.

Dieses Dokument wurde zum persönlichen Gebrauch heruntergeladen. Vervielfältigung nur mit Zustimmung des Verlages.

Symptomatik und Diagnostik

Der Verlauf des Morbus Panner folgt dem der klassischen Osteonekrose. In den meisten Fällen kommt es zur vollständigen Ausheilung, gelegentlich zu einer Abflachung der Gelenkfläche [14]. In der Anamnese fehlt jedenfalls der Hinweis auf ein traumatisches Geschehen. Die Kinder klagen über eine Bewegungseinschränkung im Ellbogengelenk, vor allem ein Streckdefizit. Echte Blockierungen kommen nicht vor, eher Pseudoblockierungen und intermittierende Gelenkschwellungen. Im Röntgenbild findet sich stadienabhängig entweder einen Bezirk umschriebener subchondraler Verdichtung oder Fragmentation.

Therapie und Prognose

Die Behandlung des Morbus Panner ist nahezu ausschließlich konservativ. Einschränkungen sportlicher Aktivitäten und die Aufklärung über die exzellente Prognose dieser Erkrankung sind die Pfeiler der Therapie. In Einzelfällen kann einmal eine Gipsimmobilisation oder auch eine arthroskopische Beurteilung der Gelenkfläche angezeigt sein.

Osteonekrose des Os lunatum (Morbus Kienböck)

Die Mondbeinosteonekrose ist die häufigste Osteonekrose der Handgelenkregion. Im Wachstumsalter kommt sie in der Altersgruppe der älteren Jugendlichen vor. Die Patienten klagen über uncharakteristische Handgelenkschmerzen unter Belastung und auch in Ruhe. In späteren Stadien wird dann über Bewegungseinschränkungen und auch Einschränkungen bei alltäglichen manuellen Verrichtungen berichtet.

Für den Morbus Kienböck gilt ein multifaktorielles Szenario als ursächlich:

- lokale Perfusionsstörung,
- repetitive Mikrotraumatisierung und
- anatomische und biomechanische Betrachtungen in Zusammenhang mit einer Ulnaverkürzung.

PRAXISTIPP

Deshalb ist in der radiologischen Bewertung der Lunatummalazie die Analyse der Ulnalänge sehr wichtig.

Einteilung

Die Osteonekrose des Os lunatum wird in 4 Stadien diskriminiert:

- Das Stadium I zeigt noch keinerlei konventionell radiologische Veränderungen und ist nur in der Magnetresonanztomografie sichtbar.
- Im Stadium II liegt eine vermehrte Sklerosierung im Röntgenbild vor.

▶ **Abb. 7** Lunatummalazie im Stadium IIIA links bei 14 Jahre altem Jungen: partieller Kollaps des Knochens; Ulnaminusvariante.
a Röntgenbild.
b MRT.

- Das Stadium III wird in IIIA oder IIIB unterteilt, je nachdem, ob eine karpale Instabilität vorliegt oder nicht (▶ **Abb. 7**).
- Im Stadium IV ist das Os lunatum komplett kollabiert, womit die gesamte perilunäre Architektur der Handwurzel zerstört ist [15].

Therapie und Prognose

Die Therapie orientiert sich an den o. g. Stadien und kann nur im Stadium I und II durch konservative Maßnahmen wie Gipsimmobilisation für 6 Wochen und Vermeidung handgelenkbelastender Tätigkeiten von Erfolg gekrönt sein. Im Stadium II und IIIA wird ohne Ulnaminusvariante eine Verkürzung des Os capitatum, mit Ulnaminusvariante hingegen eine Radiusverkürzungsosteotomie empfohlen [16, 17]. Im Stadium IIIB können limitierte Arthrodesen zwischen Os scaphoideum, Os trapezium und Os trapezoideum oder zwischen Os scaphoideum und Os capitatum in Frage kommen. Im Stadium IV bleiben die Resektion des Os lunatum, eine Handgelenkarthrodese oder -endoprothese als Behandlungsoptionen.

Osteonekrosen an Apophysen

Kniegelenkregion: Morbus Osgood-Schlatter und Morbus Sinding-Larsen-Johansson

Verschiedene Erkrankungen der Apophysen, die sehr oft im Zusammenhang mit beispielsweise sportlicher Überbeanspruchung stehen, zeigen ähnliche knöcherne Veränderungen auf der Zeitschiene wie die bereits beschriebenen Osteonekrosen. Es kommt radiologisch zu Kondensations- und Sklerosierungsphänomenen, im weiteren Verlauf zu Fragmentierungen und am Ende des Prozesses zu einer Ausheilung mit nachfolgend vollständiger Wiederherstellung der Belastbarkeit.

Merke

Allen Osteonekrosen der Apophysen ist gemein, dass sie Ansatzstellen von Sehnen entsprechen und damit repetitiven Zugbelastungen unter normalen und sportlichen Aktivitäten ausgesetzt sind.

Dieses Dokument wurde zum persönlichen Gebrauch heruntergeladen. Vervielfältigung nur mit Zustimmung des Verlages.

Die häufigste apophysäre Osteonekrose der Kniegelenkregion ist der Morbus Osgood-Schlatter.

Morbus Osgood-Schlatter

Der Morbus Osgood-Schlatter ist eine aseptische Osteonekrose der Tuberositas tibiae und entsteht durch wiederholten Stress durch Zug beim Sport, besonders beim Fußball [18]. Das Krankheitsbild wurde 1903 durch Osgood und Schlatter beschrieben. Es kommt in 4,5% bei Gelegenheitssportlern und in 21,4% bei sportlich sehr aktiven Schülern vor. In einem Viertel der Fälle tritt der Morbus Osgood-Schlatter beidseits auf, das männliche Geschlecht ist häufiger betroffen. Die Prävalenz liegt etwa bei 10%. Unter 956 Jugendlichen erkrankten 9,8% an einem Morbus Osgood-Schlatter, davon 11% Jungen und 8,3% Mädchen. Als prädisponierende Faktoren wurden sportliche Aktivitäten und die Verkürzung des M. rectus femoris identifiziert. [19].

Das **klinische Erscheinungsbild** ist sehr bekannt:
- belastungsabhängige Schmerzen an und über der Tuberositas tibiae bei oder nach dem Sport,
- Entstehung einer lokalen Schwellung,
- lokaler Druckschmerz.

Dabei variiert die Schmerzintensität stark, von unterschwellig bis zur kompletten Berührungsempfindlichkeit. Immer wieder können die Schmerzen beim gestreckten Anheben des Beines oder Strecken des Kniegelenks gegen Widerstand provoziert werden. Der Verlauf kann langwierig sein. Auch beim Morbus Osgood-Schlatter laufen die Phasen Kondensations-, Fragmentations- und Wiederaufbaustadium in chronologisch nicht beeinflussbarer Folge ab. Es kommt zu Ausheilung mit einer mehr oder weniger ausgeprägt prominenten Tuberositas tibiae und in manchen Fällen zu einem persistierenden freien und auch lokal schmerzhaften Ossikel (▸ **Abb. 8a**).

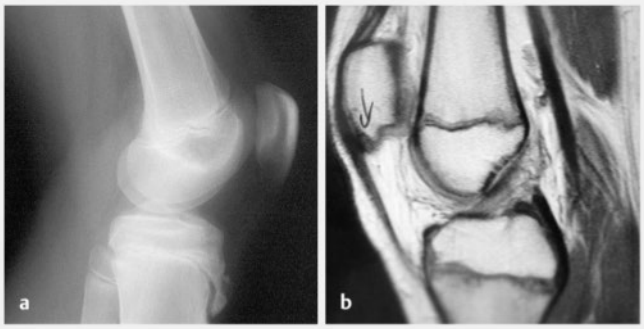

▸ **Abb. 8** Die häufigsten Osteonekrosen der Apophysen der unteren Extremität.
a Morbus Osgood-Schlatter mit kleinem freiem, hochschmerzhaftem Ossikelchen.
b Morbus Sinding-Larsen-Johansson in der MRT-Diagnostik.

Die **Therapie** ist symptomatisch:
- Sportpause in den akuten Phasen, nicht grundsätzlich;
- lokal und systemisch antiphlogistische Maßnahmen, je nach Intensität der Symptome.
- Sehr gelegentlich und bei therapierefraktären Situationen ist die Anlage eines Oberschenkelgipstutors für 4 Wochen angezeigt.
- Das schmerzhafte Ossikel, das nach Abschluss der Wiederaufbauphase für Probleme sorgt, wird chirurgisch entfernt.

Morbus Sinding-Larsen-Johansson

Der Morbus Sinding-Larsen-Johansson ist die avaskuläre Osteonekrose der Patellaspitze am Ursprung der Patellarsehne. Er ist seltener als der Morbus Osgood-Schlatter und ursächlich auch mit repetitiven Belastungen der Sehne bei bestimmten Sportarten, besonders auch Sprungsportarten verknüpft [20].

Die **Diagnose** ist klinisch einfacher als radiologisch. Der Druckschmerz an der Patellaspitze, die typische Sportanamnese, das Auftreten der Symptomatik in unmittelbarem zeitlichem Zusammenhang mit der Ausübung der Sportart stärken die Verdachtsdiagnose – doch dann ein unauffälliges Röntgenbild. Erst im Verlauf findet man Sklerosierungsfiguren an der Patellaspitze, manchmal auch eine Art Fragmentation. Im Kernspintomogramm ist die Diagnose etwas einfacher. Dort sieht man umschriebene Signalverstärkungen, auch einmal ein Umgebungsödem oder Fragmentierungen des distalen Patellapols (▸ **Abb. 8b**). Ganz besondere Möglichkeiten bietet aber auch die Ultraschalldiagnostik [21].

Die **Therapie** ist identisch zu der des Morbus Osgood-Schlatter (s. o.), es braucht aber eigentlich nie eine chirurgische Intervention.

Morbus Sever

Die Apophysitis calcanei wird als Morbus Sever bezeichnet. Sever hat das Krankheitsbild im Jahre 1912 beschrieben.

Verschiedene Aspekte dieser Erkrankung bleiben obskur. Während die Klinik ziemlich eindeutig ist, ist die Interpretation des Röntgenbildes und auch der Magnetresonanztomografie nicht so klar. Die Prävalenz des Morbus Sever liegt bei 3,7 Fällen auf 1000 registrierte Patienten [22]. Die Patienten beklagen sich über Fersenschmerzen unter allgemeiner, aber vor allem unter sportlicher Belastung. In Erhebungen unter Fußballspielern nimmt die Apophysitis calcanei immer einen sehr prominenten Platz in der Häufigkeitsstatistik ein [18]. Ein Zusammenhang mit der Verkürzung des Gastrocnemius-Soleus-Achillessehnenkomplexes wird ebenfalls vermutet.

Dieses Dokument wurde zum persönlichen Gebrauch heruntergeladen. Vervielfältigung nur mit Zustimmung des Verlages.

Das Röntgenbild ist sehr schwer zu interpretieren. Es gibt alles:

- Normalbefund,
- fragmentierte Apophysen des Kalkaneus,
- völlig sklerosierte Apophysen.

PRAXISTIPP

Da bekanntermaßen mehrkernige Apophysen des Kalkaneus als Normvariante vorkommen (▶ **Abb. 9**), kann es durchaus sein, dass das Röntgenbild in dem einen oder anderen Fall überbewertet wird.

Auch das MRT bringt hier wenig Licht ins Dunkel, da die Befunde ähnlich heterogen ausfallen. Somit haftet dem Morbus Sever durchaus auch etwas Mystisches an – trotzdem leiden die Patienten und müssen behandelt werden.

Lokale antiphlogistische Maßnahmen, vor allem aber die Verordnung eines Fersenpolsters, eines Pufferabsatzes oder auch einer Fersenerhöhung, also ein bewusst herbeigeführter Spitzfuß, bringen Linderung und die Beseitigung der Symptome. Es gibt keinen Platz für ein chirurgisches Vorgehen.

Zusammenfassung

Die Osteochondrosen und Osteonekrosen des wachsenden Skeletts sind in ihrer Ursache noch nicht verstanden. Trotzdem wird fast ausnahmslos die Kombination von vermehrter sportlicher Belastung und der Entstehung einer lokalen Durchblutungsstörung als Teilursache genannt. Erzeugen repetitive Mikrotraumata örtliche Perfusionslücken? Es gibt nur anamnestische Gemeinsamkeiten, aber keine Beweise.

Für die Prognose spielt das Erkrankungsalter eine wichtige Rolle: Je jünger der Patient bei Diagnose, desto aussichtreicher die Heilungschancen. Die meisten Patienten können mit konservativen Therapiemaßnahmen gebessert, oft auch geheilt werden. Diese sind aber unpopulär, denn sie fordern den Verzicht auf die geliebte sportliche Betätigung. In anderen Fällen, besonders bei älteren Jugendlichen, können operative Verfahren zu sehr positiven Resultaten verhelfen.

Nur die idiopathische Hüftkopfnekrose des Jugendlichen verhält sich anders. Sie hat eine überwiegend schlechte Prognose, wenn sie nicht dem üblichen stadienhaften Verlauf, also dem Muster nahezu aller Osteonekrosen folgt.

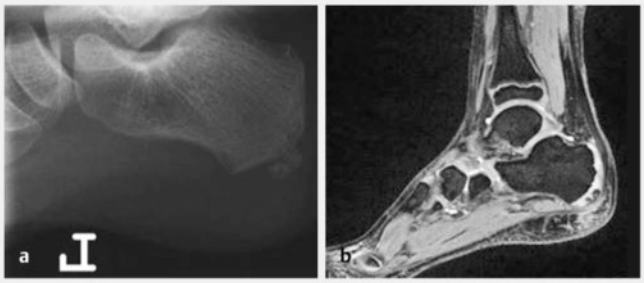

▶ **Abb. 9** Mehrkernige Apophyse des Fersenbeins im Alter von 7 Jahren, also eine normale Variante und kein Morbus Sever.
a Mehrkernige Apophyse als Normvariante im Röntgenbild.
b Die mehrkernige Apophyse im MRT.

KERNAUSSAGEN

- Sowohl die Osteochondrosis dissecans als auch die juvenilen Osteonekrosen folgen einem stadienhaften zeitlichen Verlauf und ändern dabei ihre Morphologie vom Kondensations- über das Fragmentations- zum Ausheilungsstadium.
- In der Therapie der Osteochondrosis dissecans gilt es, die Ablösung des osteochondralen Herds zu verhindern.
- Viele Osteonekrosen führen im Ausheilungsstadium nicht zu einer kompletten Wiederherstellung der normalen Anatomie, sondern zu einer Defektheilung. Nur in wenigen Fällen, ganz besonders an der Hüfte und am zweiten Mittelfußköpfchen, hat des Restdeformität eine substanzielle klinische Relevanz.
- Das Erkrankungsalter spielt für die Prognose der Erkrankung im Hinblick auf verbleibende Deformitäten eine wichtige Rolle.
- Durch operative Maßnahmen kann der gesetzmäßige zeitliche Ablauf der Erkrankung nicht unterbrochen werden.

Interessenkonflikt

Der Autor gibt an, dass keine Interessenkonflikte vorliegen.

Dieses Dokument wurde zum persönlichen Gebrauch heruntergeladen. Vervielfältigung nur mit Zustimmung des Verlages.

Autorinnen / Autoren



Thomas Wirth

Prof. Dr. med., Jahrgang 1959. Studium der Humanmedizin an der Philipps-Universität, Marburg 1978–1984. Weiterbildung zum Facharzt für Orthopädie an der Chirurgischen Klinik der Universität zu Lübeck und Orthopädischen Universitätsklinik Marburg 1986–1991. Oberarzt, leitender Oberarzt und zuletzt kommissarischer Leiter an der Orthopädischen Universitätsklinik in Marburg mit Unterbrechung für zwei Auslandsaufenthalte in Adelaide (Australien) und Cambridge (England) 1992–2004. Seit 2005 Ärztlicher Direktor der Orthopädischen Klinik am Olgahospital, Klinikum Stuttgart. Schwerpunkte: allgemeine Kinderorthopädie, Kindetraumatologie, kindliche und jugendliche Wirbelsäule, Tumoren.

Korrespondenzadresse

Prof. Dr. med. T. Wirth
Orthopädische Klinik
Olgahospital, Klinikum Stuttgart
Kriegsbergstraße 62
70174 Stuttgart
t.wirth@klinikum-stuttgart.de

Wissenschaftlich verantwortlich gemäß Zertifizierungsbestimmungen

Wissenschaftlich verantwortlich gemäß Zertifizierungsbestimmungen für diesen Beitrag ist Prof. Dr. Thomas Wirth, Stuttgart.

Literatur

[1] Weiss JM, Nikizad H, Shea KG et al. The incidence of surgery in osteochondritis dissecans in children and adolescents. Orthop J Sports Med 2016; 4: 2325967116635515

[2] Hefti F, Beguiristain J, Krauspe R et al. Osteochondritis dissecans: a multicenter study of the European Paediatric Orthopaedic Society. J Pediatr Orthop B 1999, 8: 231–245

[3] Gorter J, van Raay JJ. A suspected genetic form of bilateral osteochondritis dissecans of the knee in a Dutch family. Knee 2015: 22: 677–682

[4] Berndt AL, Harty M. Transchondral fractures (osteochondritis dissecans) of the talus. J Bone Joint Surg Am 1959; 41-A: 988–1020

[5] Kramer J, Stiglbauer R, Engel A et al. MR contrast arthrography (MRA) in osteochondritis dissecans. J Comput Assist Tomogr 1992; 16: 254–260

[6] Carey JL, Wall EJ, Grimm NL et al. Novel Arthroscopic Classification of Osteochondritis Dissecans of the Knee: A Multicenter Reliability Study. Am J Sports Med 2016; 44: 1694–1698

[7] Rossbach BJ, Paulus AC, Niethammer TR et al. Discrepancy between morphological findings in juvenile osteochondritis dissecans (OCD): a comparison of magnetic resonance imaging (MRI) and arthroscopy. Knee Surg Sports Traumatol Arthrosc 2016; 24: 1259–1264

[8] Heyse TJ, Schüttler KF, Schweitzer A et al. Juvenile osteochondritis dissecans of the talus: predictors of conservative treatment failure. Arch Orthop Trauma Surg 2015; 135: 1337–1341

[9] Bentley G, Biant LC, Vijayan S et al. Minimum ten-year results of a prospective randomised study of autologous chondrocyte implantation versus mosaicplasty for symptomatic articular cartilage lesions of the knee. J Bone Joint Surg Br 2012; 94: 504–509

[10] Joseph B, Mulpuri K, Varghese G. Perthes' disease in the adolescent. J Bone Joint Surg Br 2001; 83: 715–720

[11] Ippolito E, Ricciardi-Pollini PT, Falez F. Kohler's disease of the tarsal navicular: long-term follow up of 12 cases. J Pediatr Orthop 1984; 4: 416–417

[12] Peireira BS, Frada T, Freitas D et al. Long-term follow-up of dorsal wedge osteotomy for pediatric Freiberg disease. Foot Ankle Int 2016; 37: 90–95

[13] Panner HJ. A peculiar affection of the capitellum humeri resembling Calvé-Perthes disease of the hip. Acta Radiol 1929; 10: 234–242

[14] Kobayashi K, Burton KJ, Rodner C et al. Lateral compression injuries in the pediatric elbow: Panner's disease and osteochondritis dissecans of the capitellum. J Am Acad Orthop Surg 2004; 12: 246–254

[15] Lichtman DM, Alexander AH, Mack GR et al. Kienböck's disease–update on silicone replacement arthroplasty. J Hand Surg Am 1982; 7: 343–347

[16] Ozalp T, Yercan HS, Okçu G. The treatment of Kienböck disease with vascularized bone graft from dorsal radius. Arch Orthop Trauma Surg 2009; 129: 171–175

[17] Rabarin F, Saint Cast Y, Cesari B et al. [Capitate osteotomy in Kienböck's disease in twelve cases. Clinical and radiological results at five years follow-up]. Chir Main 2010; 29: 67–71

[18] Price RJ, Hawkins RD, Hulse MA et al. The Football Association medical research programme: an audit of injuries in academy youth football. Br J Sports Med 2004; 38: 466–471

[19] de Lucena GL, dos Santos Gomes C, Guerra RO. Prevalence and associated factors of Osgood-Schlatter syndrome in a population-based sample of Brazilian adolescents. Am J Sports Med 2011; 39: 415–420

[20] Suzue N, Matsuura T, Iwame T et al. Prevalence of childhood and adolecent soccer-related overuse injuries. J Med Invest 2014; 61: 369–373

[21] Suzue N, Matsuura T, Iwame T et al. State-of-the-art ultrasonographic findings in lower extremity sports injuries. J Med Invest 2015; 62: 109–113

[22] Wiegerinck JI, Yntema C, Brouwer HJ et al. Incidence of calcaneal apophysitis in the general population. Eur J Pediatr 2014; 173: 677–679

Bibliografie

DOI https://doi.org/10.1055/s-0043-115397
Orthopädie und Unfallchirurgie up2date 2018; 13: 67–78
© Georg Thieme Verlag KG Stuttgart · New York
ISSN 1611-7859

Dieses Dokument wurde zum persönlichen Gebrauch heruntergeladen. Vervielfältigung nur mit Zustimmung des Verlages.

Punkte sammeln auf CME.thieme.de

Diese Fortbildungseinheit ist 12 Monate online für die Teilnahme verfügbar. Sollten Sie Fragen zur Online-Teilnahme haben, finden Sie unter **cme.thieme.de/hilfe** eine ausführliche Anleitung. Wir wünschen viel Erfolg beim Beantworten der Fragen!

Unter **eref.thieme.de/ZZX8Y1W** oder über den QR-Code kommen Sie direkt zum Artikel zur Eingabe der Antworten.

VNR 2760512018154652523

Thieme CME · Fortbildungspunkte 3

Frage 1

Zu den juvenilen Osteonekrosen gehört eine der folgenden Erkrankungen *nicht*. Welche?

A die juvenile avaskuläre Osteonekrose des Femurkopfs
B der Morbus Hegemann
C der Morbus Preiser
D der Morbus Freiberg-Köhler
E der Morbus Paget

Frage 2

Welche Aussage zur Osteochondrosis dissecans (OD) ist richtig?

A Häufigste Lokalisation ist das Capitulum humeri (Ellbogengelenk).
B Im Stadium I ist die OD arthroskopisch noch nicht abgrenzbar.
C Im Stadium der Ablösung versteckt sich der freie Gelenkkörper an einem geeigneten Ort im Gelenk und bleibt symptomfrei.
D Die Osteochondrosis dissecans wird immer durch ein Trauma verursacht.
E Das einmal gefundene Stadium der Erkrankung verändert sich nicht mehr, die Osteochondrosis dissecans ist ein statischer Befund.

Frage 3

Welche Aussage zur Diagnostik der Osteochondrosis dissecans ist richtig?

A Bei multilokulärer Betroffenheit können hereditäre Faktoren eine Rolle spielen.
B Wichtigste diagnostische Maßnahme ist die Durchführung einer Computertomografie.
C In der konventionellen Röntgendiagnostik kann man die Stadieneinteilung bei der Osteochondrosis dissecans nicht vornehmen.
D Die Befunde der Magnetresonanztomografie finden sich bei der Arthroskopie immer deckungsgleich wieder.
E Bei der Arthroskopie kann man sehr häufig nicht feststellen, welches Stadium der Erkrankung vorliegt.

Frage 4

Welche Aussage zur Therapie der Osteochondrosis dissecans (OD) ist *falsch*?

A Eine konservative Therapie der Osteochondrosis dissecans kann bei offenen Wachstumsfugen erfolgreich sein.
B Eine valide Therapie der Osteochondrosis dissecans im Stadium II ist die retrograde Herdanbohrung.
C Bei teilabgelöstem OD-Herd kommt eine subchondrale Spongiosaplastik mit Refixation des Herdes in Frage.
D Eine Refixation eines komplett abgelösten Fragments (freier Gelenkkörper) ist grundsätzlich möglich, oft führt aber auch die Entfernung mit Mausbettanbohrung zum Erfolg.
E Die Therapie erfolgt alters-, lokalisations- und stadienunabhängig.

Frage 5

Welche Aussage zum zeitlichen Verlauf einer Osteonekroseerkrankung des Jugendlichen ist richtig?

A Die Erkrankung kann zwischen den beschriebenen Stadien hin- und herspringen, nach rein zufälligen Kriterien.
B Das Kondensationsstadium ist durch eine Verdichtung des nekrotischen Areals im konventionellen Röntgenbild charakterisiert.
C Im Wiederaufbaustadium findet man viele kleine punktierte Fragmente ohne Knochenneubildung.
D Das Fragmentationsstadium ist das Endstadium der Erkrankung und beschreibt den ausgeheilten Befund.
E Ein typischer zeitlicher Verlauf einer Osteonekroseerkrankung erstreckt sich etwa über drei Wochen.

▸ **Weitere Fragen auf der folgenden Seite …**

Dieses Dokument wurde zum persönlichen Gebrauch heruntergeladen. Vervielfältigung nur mit Zustimmung des Verlages.

Punkte sammeln auf CME.thieme.de

Fortsetzung...

Frage 6

Die juvenile idiopathische Form der Osteonekrose ...

A verläuft in fast allen Fällen günstig mit Ausheilung in der Restitutio ad integrum.
B kann durch eine Containment-verbessernde operative Maßnahme (Verbesserung der Hüftkopfüberdachung) immer sehr gut beeinflusst werden.
C endet immer in früher Jugend in der Hüfttotalendoprothese.
D kommt in 3 verschiedenen Unterformen vor, die sich auch in ihrer Prognose unterscheiden.
E gehört zu den Erkrankungen des rheumatischen Formenkreises und nicht zu den Osteonekrosen.

Frage 7

Eine der folgenden Aussage zu den Osteonekrosen des Fußes (Morbus Köhler und Morbus Freiberg-Köhler) ist *falsch*. Welche?

A Die Osteonekrose des Os naviculare hat eine sehr gute Prognose, weil sie fast immer mit der vollen Wiederherstellung der physiologischen Knochenform ausheilt.
B Der Morbus Freiberg-Köhler kommt am häufigsten am 2. Mittelfußköpfchen vor.
C Als Ursachen beider Erkrankungen spielen Mikrotraumata und eine lokale Perfusionsstörung eine Rolle.
D Mit der retrokapitalen Extensionsosteotomie steht eine sehr erfolgreiche operative Maßnahme zur Behandlung des Morbus Freiberg-Köhler zur Verfügung.
E Der Morbus Köhler hat seinen Altersgipfel in der späten Adoleszenz.

Frage 8

Wodurch ist der Morbus Panner gekennzeichnet?

A Beim Morbus Panner handelt es sich um die Osteonekrose des Radiusköpfchens.
B Der Morbus Panner beginnt immer bereits im Fragmentationsstadium und kennt kein Kondensationsstadium.
C Per definitionem liegt das Erkrankungsalter bei Diagnosestellung unter dem 10. Lebensjahr.
D Der Morbus Panner kann nur durch operative Maßnahmen, am besten Ausschälung des betroffenen Areals, erfolgreich therapiert werden.
E Eine intermittierende Gipsruhigstellung ist bei Morbus Panner kontraindiziert, weil es dann immer zur radiologisch nachweisbaren Befundverschlechterung kommt.

Frage 9

Die Lunatummalazie ...

A wird auch als Morbus Preiser bezeichnet.
B verläuft klinisch fast immer stumm und fällt nur zufällig auf.
C kann im Magnetresonanztomogramm schlechter diagnostiziert werden als im konventionellen Röntgenbild.
D hat sich für eine Stadieneinteilung zur Diskriminierung der Therapieoptionen als ungeeignet erwiesen.
E hat multifaktorielle Ursachen: lokale Perfusionsstörung, repetitive Mikrotraumatisierung und anatomische und biomechanische Betrachtungen im Hinblick auf eine Ulnaverkürzung.

Frage 10

Welche Aussage zu den apophysären Osteonekrosen im Wachstumsalter ist richtig?

A Sport spielt in der Entstehung des Morbus Osgood-Schlatter, Sinding-Larsen-Johansson und Morbus Sever keine Rolle.
B Der Morbus Osgood-Schlatter kann mit einem schmerzhaften persistierenden Ossikel als Endzustand ausheilen.
C Beim Morbus Sever findet man im Röntgenbild immer eine charakteristische Verdichtung der ganzen Fersenbeinapophyse.
D Der Morbus Sinding-Larsen-Johansson zeigt sich als knöcherne Veränderung am Ansatz der Quadrizepssehne am oberen Patellapol.
E Die primäre Therapie aller apophysären Osteonekrosen besteht in einer operativen Behandlung durch Einkerbung der ortsständigen Sehnenansätze.

Dieses Dokument wurde zum persönlichen Gebrauch heruntergeladen. Vervielfältigung nur mit Zustimmung des Verlages.