

Röntgenbilder aus dem Ersten Weltkrieg

X-Ray Photographs from the First World War

Autor

R. Kropp

Bibliografie

DOI <https://doi.org/10.1055/s-0043-116546> |

Online-Publikation: 4.9.2017 | Pneumologie 2017; 71:
843–848

© Georg Thieme Verlag KG Stuttgart · New York
ISSN 0934-8387

Korrespondenzadresse

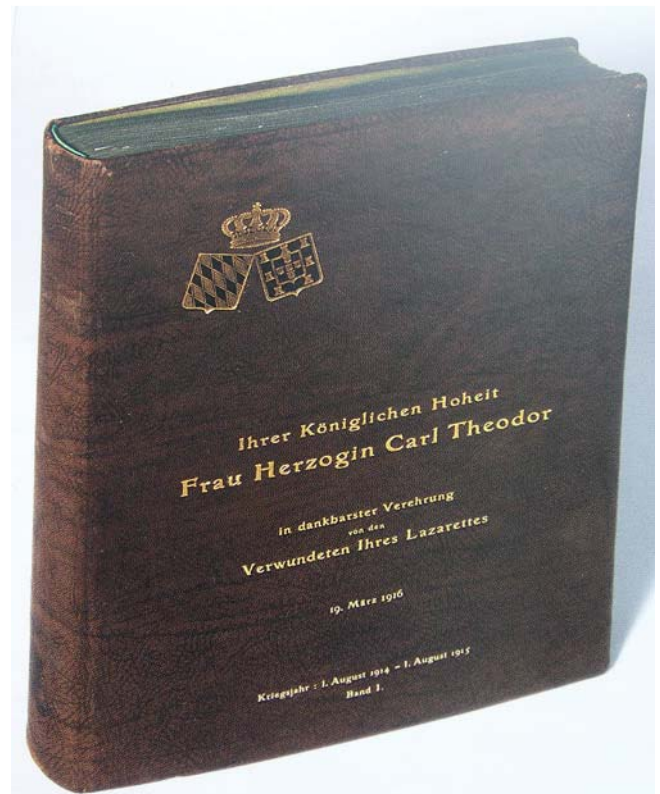
Dr. Robert Kropp, Sturmiusstraße 8, 36037 Fulda
dr.robert.kropp@gmx.de

Im Jahre 2014 präsentierte das Deutsche Medizinhistorische Museum Ingolstadt (DMMI) zum einhundertsten Jahrestag des Beginns des Ersten Weltkrieges eine Ausstellung mit dem Titel „Spurensuche“ und dem Untertitel „Röntgenbilder aus dem Ersten Weltkrieg“. Zugrunde lag ein „Röntgenalbum“ aus dem Fundus des Museums (► **Abb. 1**); es hatte die Ausmaße 45,5 × 33,5 × 8 cm (H × B × T), bei einem Gewicht von 8,2 kg. Dieses Röntgenalbum enthielt 112 Röntgenaufnahmen¹ aus den Jahren 1914–1916, vor allem von Schussverletzungen der Gliedmaßen (► **Abb. 2**), der Wirbelsäule oder der Rippen (► **Abb. 3**). Zu jedem Röntgenbild waren vom Patienten Personendaten (Name, Vorname, Wohnort, Beruf), Truppenteil, Ort und Datum der Verwundung, Aufnahmedatum in die Klinik, Datum und (meist) Befund der Röntgenaufnahme angegeben, teilweise auch Diagnose und Krankheitsverlauf vermerkt² (► **Abb. 4**).

Im „Röntgenalbum“ waren auch einzelne Röntgenaufnahmen der Thoraxorgane zu sehen (von elf Verwundeten), von denen einige in der Ausstellung gezeigt wurden; dieser Fund führte zur Idee, hierüber im „Historischen Kaleidoskop“ zu berichten, vor allem auch um an die Umstände, Schwierigkeiten des anfänglichen Röntgens zu erinnern und auf das absolut Neue, Andersartige, Weiterführende dieser Untersuchungstechnik hinzuweisen [4].

Die Röntgenaufnahmen wurden in der Augenklinik Carl Theodor, der „Wohltätigkeitsanstalt für unbemittelte Augenranke“, in München angefertigt. Diese Klinik war bei Ausbruch des Ersten Weltkrieges zu einem „Lazarett für verwundete und kranke Soldaten“ umgewandelt worden. Wahrscheinlich wurde erst in dieser Zeit, anfangs September 1914, eine Röntgenanlage in der Augenklinik/im Lazarett installiert und in Betrieb genommen³ (► **Abb. 5**).

Über diese Umrüstung von der Augenklinik in ein Lazarett existieren kaum Unterlagen. Es muss deshalb als großer Glücksfall angesehen werden, dass auf einer Auktion zu Ende des letzten Jahrhunderts ein Foto-Album⁴ auftauchte, das die Jahre 1914–1916 im Lazarett Carl Theodor mit zahlreichen Bildern dokumentiert; es konnte für das DMMI erworben werden [1].



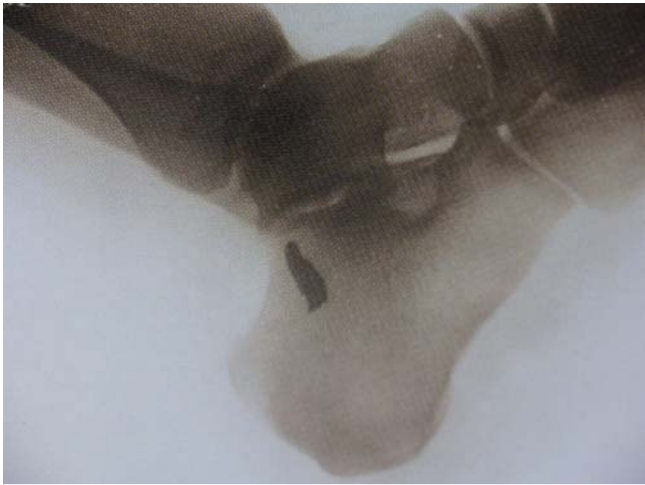► **Abb. 1** „Röntgenalbum“.

¹ „Die Bilder im Röntgenalbum sind Papierabzüge von Röntgen-Bildern, die mit beschichteten Glasplatten angefertigt worden waren“ ([2], Seite 70), gemäß der damals üblichen Technik.

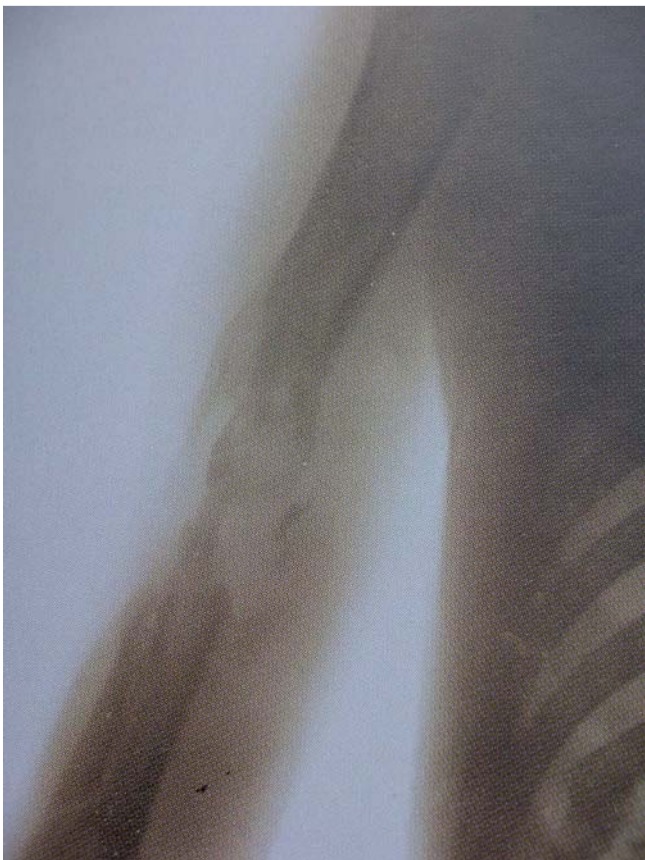² Die Personendaten (Name, Vorname) wurden für diesen Artikel anonymisiert.

³ Hierfür gibt es nur indirekte Hinweise ([2], S. 52 ff.)

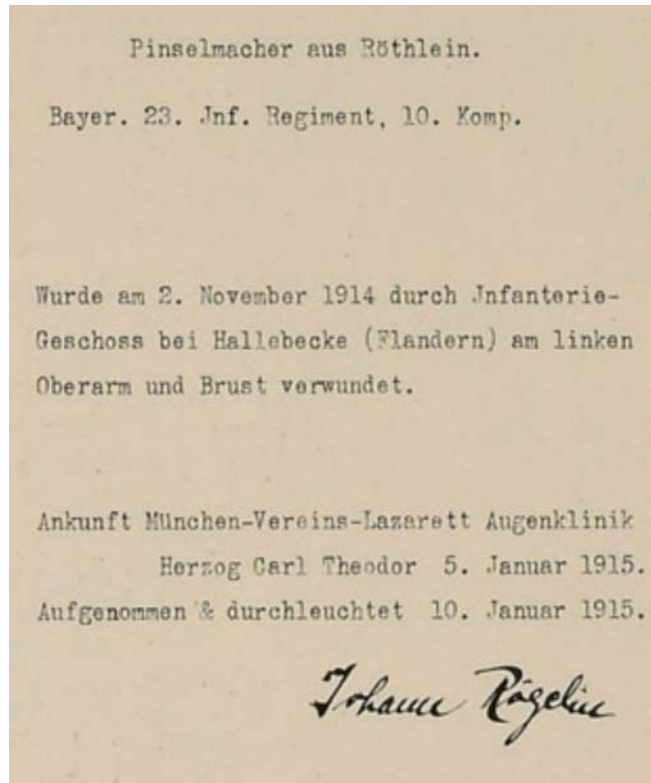
⁴ Das Fotoalbum hat die gleichen Ausmaße wie das Röntgenalbum, sodass die Einschätzung entstand, bei beiden könne es sich um ein Geschenk gehandelt haben.



► **Abb. 2** Granatsplitter im linken Fersenbein.



► **Abb. 3** Großer Knochendefekt im linken Oberarm und Brustverletzung mit Rippenbeteiligung.



► **Abb. 4** Muster der einer Röntgenaufnahme beigegebenen Daten.



► **Abb. 5** Röntgenanlage mit Durchleuchtungsschirm, um 1915.

Im Katalog zur Ausstellung [2] sind dazu erklärende Artikel enthalten. Sie beschäftigen sich unter anderem mit der Geschichte des „Röntgenalbums“, mit den Grundlagen der damals neuen Röntgentechnik, mit Aspekten der Kriegsmedizin, speziell der Kriegsradiologie; schließlich wird unter den Titeln „Lebensläufe“ und „Kriegsversehrt: Massenphänomen und Einzelschicksal“ der „Menschen hinter den (Röntgen)-Bildern“ gedacht. Ein ansehnliches Literaturverzeichnis beschließt den Katalog⁵.


Die Entdeckung der dann im deutschen Sprachraum nach ihm benannten „Röntgen“-Strahlen⁶ wurde von Conrad Röntgen Ende 1895 erstmals publiziert [3]. Binnen sehr kurzer Zeit, innerhalb von Monaten, ja Wochen, ging diese Veröffentlichung „um die Welt“. Auch die medizinische Forschung befasste sich alsbald mit diesen neuen Strahlen. Das erste bekannte Röntgenbild, von der Hand von Röntgens Frau, entstand am 22. Dezember 1895. Erste medizinische Röntgenbilder wurden im Januar 1896 in der Wiener Universitätsklinik gemacht, im Februar 1896 wurde das Fluoroskop, das „Durchleuchten“, entwickelt, im Frühjahr 1896 erstmals über Schäden durch Röntgenstrahlen berichtet ([2], S. 24).

Es überrascht dennoch, dass nicht einmal zwei Dezennien später die Röntgentechnik als diagnostische Methode in der Praxis etabliert war. „Auch unter Kriegsbedingungen“ sollte das „vornehmste Hilfsmittel der modernen Diagnostik“ ([2], Seite 95), die (stationäre bzw. mobile) Röntgeneinrichtung, verfügbar sein. Folgerichtig wurde ab etwa 1912 jedem (Feld-)Lazarett ein Feldröntgenwagen (► **Abb. 6**) angegliedert.

Betrachtet man die in der Ausstellung dargestellten Röntgenbilder, erstaunt nicht so sehr die Schärfe der metallenen Fremdkörper, aber die Plastizität der dargestellten, teilweise zertrümmerten knöchernen Strukturen ([4], s.a. [5]). Wenn man dann aber um die erforderliche Dauer der Strahlenexposition bei jeder Anfertigung eines Röntgenbildes in den frühen Jahren weiß – es handelte sich um mehrere Sekunden bis Minuten –, verwundert noch mehr, dass vor allem bei den bewegten Organen, so den Lungen (durch die Atmung), überhaupt Einzelheiten (mehr oder weniger) deutlich zu erkennen, abzugrenzen sind.

Sechs von diesen Thoraxröntgenbildern (► **Abb. 7–12**) werden im Folgenden beispielhaft gezeigt, mit den begleitenden Texten, die zur besseren Lesbarkeit kopiert wurden.

Die klinische Befund-Dokumentation von Röntgenbildern, in einer Röntgenabteilung, im Medium eines (bürgerlichen) Fotoalbums sieht eigentlich anders aus und wirkt zunächst befremdlich. Die jedem Röntgenbild beigegebenen Angaben überschreiten das sonst bei Röntgenbefundungen eher übliche Maß eindeutig, sodass die Annahme, es handele sich beim „Röntgenalbum“ eher um ein Album zur Erinnerung, wie von der Herausgeberin im Katalog begründet wird ([2], Seite 12–13), durchaus plausibel ist.



► **Abb. 6** Tragbare Feldröntgeneinrichtung „Rotes Kreuz“, 1922.

Wie „das Röntgen“ in seinen Anfangsjahren vor sich ging und welche (nicht nur emotionalen) Reaktionen es ursprünglich auslösen konnte, hat wohl niemand eindrucksvoller, Laienverständlicher dargestellt als Thomas Mann [6]; deswegen soll diese Passage aus seinem Roman „Der Zauberberg“ (1924) hier leicht gekürzt zitiert werden⁷:

„Im Laboratorium war man beschäftigt. (...) Wiederum bemerkte Hans Castorp, dass im Durchleuchtungsraum Halbdunkel, das heißt künstliches Halblicht herrschte (...). Die Fenster waren verhüllt, das Tageslicht abgesperrt, und ein paar elektrische Lampen brannten. (...) Es roch eigentümlich hier. Eine Art von abgestandenem Ozon erfüllte die Atmosphäre. Man unterschied physikalische Apparate, Hohlgeläser, Schaltbretter, aufrecht ragende Messinstrumente, aber auch einen kameraartigen Kasten auf rollbarem Gestell, gläserne Diapositive, die reihenweise in die Wand eingelassen waren – man wusste nicht, war man in dem Atelier eines Photographen, einer Dunkelkammer oder einer Erfinderwerkstatt und technischen Hexenoffizin.

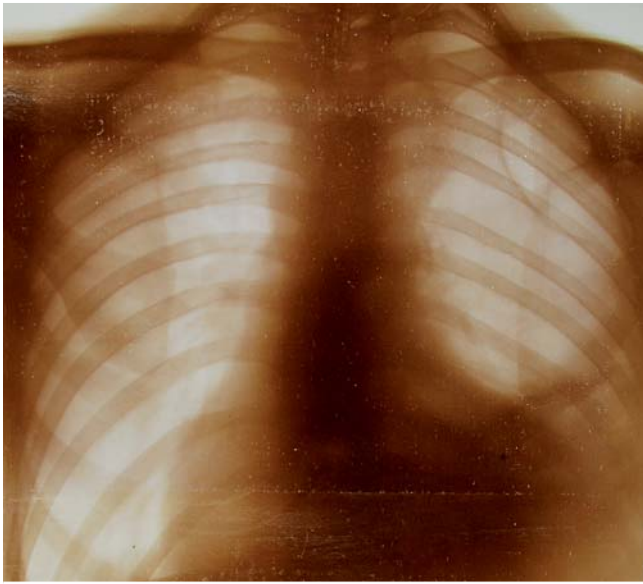
„Sehr interessant“, sagte Hans Castorp. „Das ist allerdings interessant!“ erwiderte der Hofrat. „Nützlicher Anschauungunterricht für junge Leute. Lichtanatomie, verstehen Sie, Triumph der Neuzeit“. Er unterwies den Neuling persönlich, wie er sich zu setzen, zu halten habe. „Umarmen!“ sagte er. „Das Brett umarmen! (...) Und gut an die Brust drücken (...)! Recht so. Einatmen! Stillgehalten!“ kommandierte er. (...) Hinter ihm brach das Gewitter los, knisterte, knatterte, knallte und beruhigte sich. Das Objekt hatte in sein Inneres geblickt.

(Hans Castorp) stieg ab, verwirrt und betäubt von dem, was mit ihm geschehen, obgleich die Durchdringung ihm nicht im geringsten empfindlich geworden war.

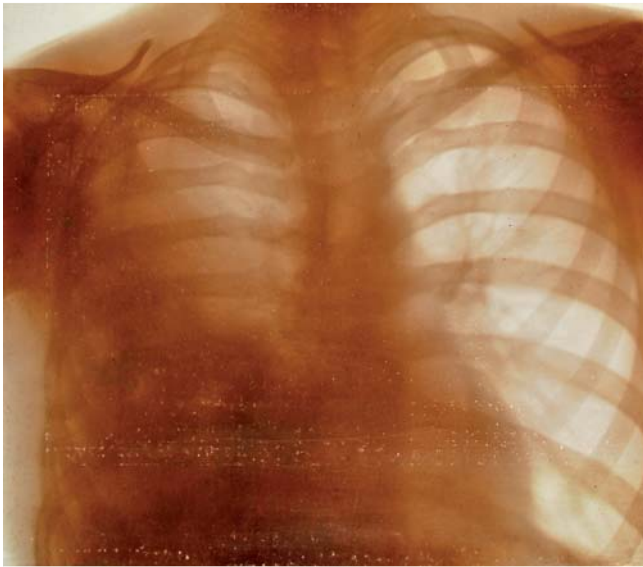
⁵ Sehr herzlich danke ich der Leiterin des DMMI, Frau Professor Dr. M. M. Ruisinger, für ihre großzügige Hilfe, vor allem für die Zurverfügungstellung der Röntgenbilder und der Texte.

⁶ Z. B. in Frankreich: rayons X, in Großbritannien und USA: x-rays.

⁷ Herrn Dr. Gunther Loytved, Würzburg, sowie Frau Elfriede Virchow und Herrn Professor Dr. Christian Virchow, Wiesen (Schweiz), bin ich für ihre Anregungen sehr zu Dank verpflichtet.

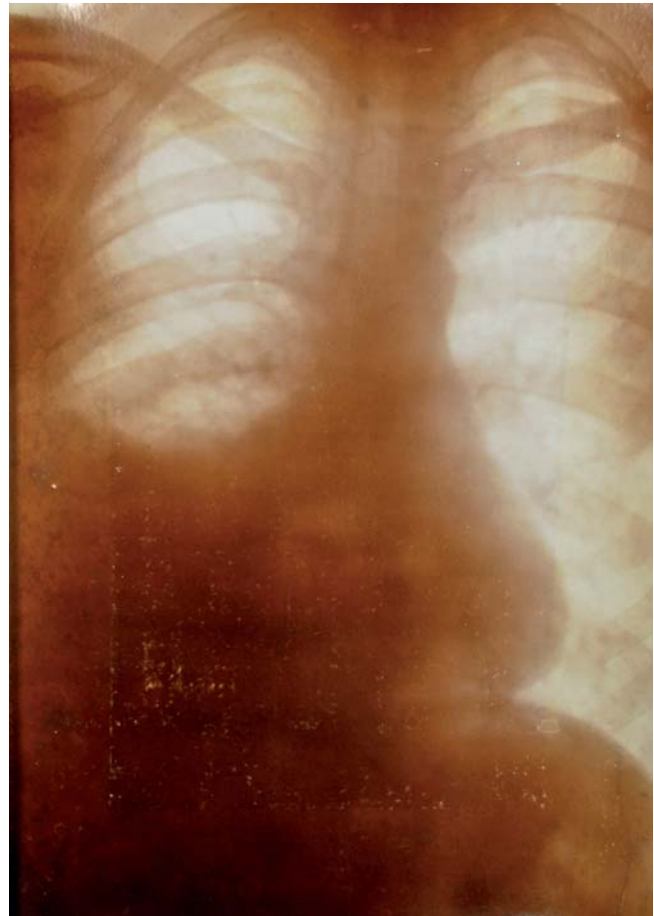

► **Abb. 7** N. N. Brauereiarbeiter aus Pögel bei Breslau. Württemberg. Infanterie-Regiment Nr. 127. Ersatz-Bataillon Nr. 54. Wurde am 21. August bei Luneville verwundet. Lungenschuss. Ankunft München – Augenklinik 17. Sept. 1914. Durchleuchtet und aufgenommen 16. Sept. 1914. Im Vereinslazarett Herzog Carl Theodor.



► **Abb. 9** N. N. Gymnasiast aus München. Gefreiter Kriegsfreiwilliger im 16. Reserve Inf. Regt. 10. Komp. Erhielt am 28. Oktober bei Ypern Bajonettstich in die rechte Lunge. Trübung der rechten Lungenhälfte. Ankunft München – Augenklinik Herzog Carl Theodor 7. Dezember 1914. Angenommen am 9. Dezember 1914.

(...) Und schon hatte er an einem Stativ Aufstellung genommen, im Rücken den weitläufig sich aufbauenden Apparat, auf dessen Rückenhöhe man eine halb mit Wasser gefüllte Glasblase mit Verdunstungsröhre gewahrte, vor sich, in Brusthöhe, einen gerahmten Schirm, der an Rollzügen schwebte. Zu seiner Linken, inmitten eines Schaltbretts und Instrumentariums, er-



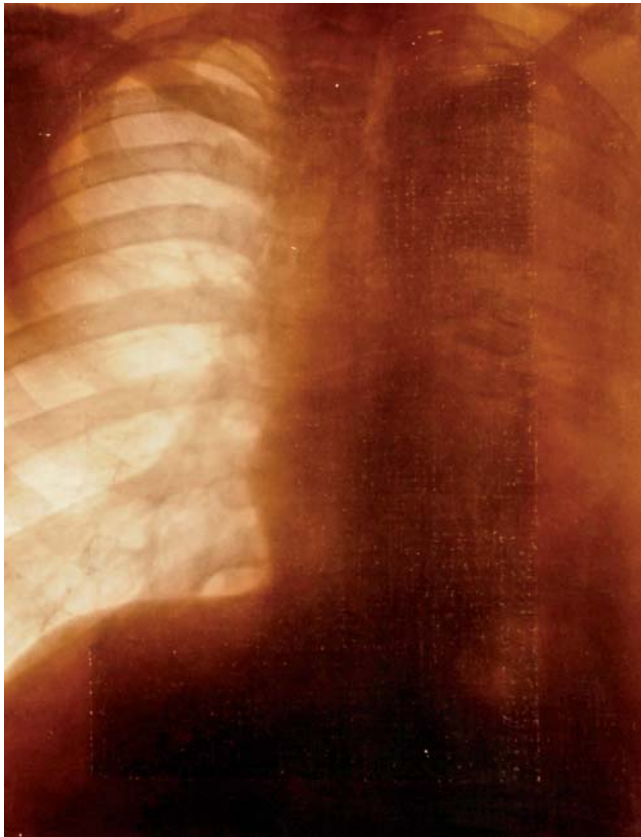► **Abb. 8** N. N. Fabrikarbeiter aus Schierling bei Wallersdorf (Niederbayern). 10. Bayer. Inf. Regt. 4. Kompagnie. Wurde am 5. September, vor Nancy durch Granatexplosion von einem Stein getroffen. Kontusion der rechten Seite. Ankunft in München – Augenklinik Herzog Carl Theodor 24. Sept. 1914. Durchleuchtet und aufgenommen am 6. Oktbr. 1914.

hob sich eine rote Lampenglocke. (...) Das Deckenlicht erlosch, und dichteste Finsternis hüllt die Laboranten ein.

„Erst müssen die Augen sich gewöhnen“, hörte man den Hofrat im Dunkeln sagen. „Ganz große Pupillen müssen wir erst kriegen, wie die Katzen, um zu sehen, was wir sehen wollen. Das verstehen Sie ja wohl, dass wir es so ohne weiteres mit unseren gewöhnlichen Tagaugen nicht ordentlich sehen könnten.“

(...) Man hörte das Umlegen eines Hebels. Ein Motor sprang auf und sang wütend in die Höhe, wurde aber durch einen neuen Handgriff zur Stetigkeit gebändigt. Der Fußboden bebte gleichmäßig. (...) Irgendwo knisterte ein Blitz. Und langsam, mit milchigem Schein, ein sich erhellendes Fenster, trat aus dem Dunkel das bleiche Viereck des Leuchtschirms hervor.

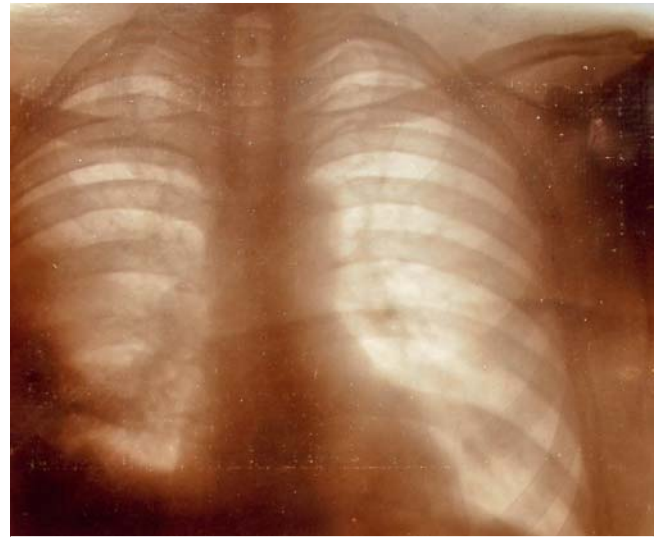
(...) Und beim Schüttern des Erdbodens, im Knistern und Rumoren der spielenden Kräfte spähte Hans Castorp durch das bleiche Fenster, spähte durch Joachim Ziemßens leeres Gebein. Der Brustknochen fiel mit dem Rückgrat zur dunkeln, knorpeligen Säule zusammen, das vordere Rippengerüst wurde von



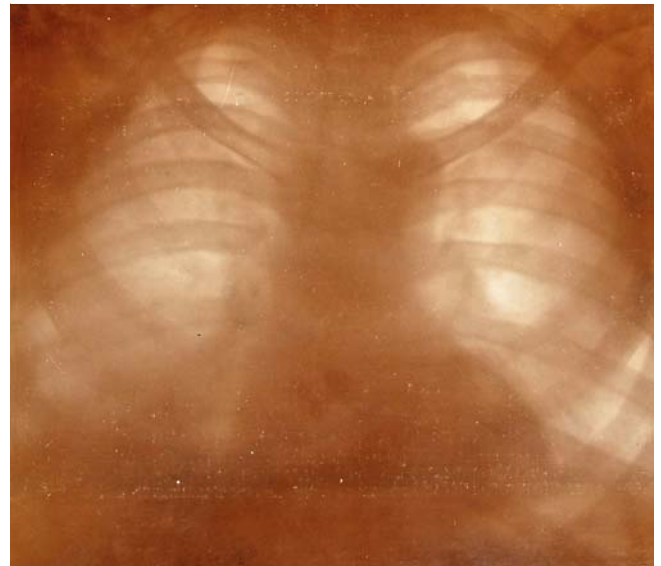
► **Abb. 10** N. N. Pinselmacher aus Röthlein. Bayer. 23. Inf. Regiment. 10. Komp. Wurde am 2. November 1914 durch Infanterie-Geschoss bei Hallebecke (Flandern) am linken Oberarm und Brust verwundet. Ankunft München – Vereinslazarett Augenklinik Herzog Carl Theodor 5. Januar 1915. Aufgenommen und durchleuchtet 10. Januar 1915.

dem des Rückens überschritten, das blasser erschien. Geschwungen zweigten oben die Schlüsselbeine nach beiden Seiten ab, und in der weichen Lichthülle der Fleischesform zeigten sich dürr und scharf das Schulter skelett, der Ansatz von Joachims Oberarmknochen. Es war hell im Brustraum, aber man unterschied ein Geäder, dunkle Flecke, ein schwärzliches Ge kräusel.

„Klares Bild“, sagte der Hofrat, „das ist die anständige Magerkeit, die militärische Jugend. Ich habe hier Wänste gehabt, – undurchdringlich, beinahe nichts zu erkennen. Die Strahlen müsste man erst mal entdecken, die durch so eine Fettschicht gehen ... Dies hier ist saubere Arbeit. Sehen Sie das Zwerchfell?“ sagte er und wies mit dem Finger auf den dunklen Bogen, der sich unten im Fenster hob und senkte ... „Sehen Sie die Buckel hier linkerseits, die Erhöhungen? Das ist die Rippenfellentzündung, die er mit fünfzehn Jahren hatte. Tief atmen!“ kommandierte er. „Tiefer! Ich sage tief!“ Und Joachims Zwerchfell hob sich zitternd, so hoch es konnte. (...) „Sehen Sie die Hilusdrüsen? Sehen Sie die Verwachsungen? Sehen Sie die Kavernen hier? (...)“



► **Abb. 11** N. N. Färbereichemiker aus Schwanheim Bei Höchst a. M. Lothr. Fuss-Art. Regiment No. 16. Lungen- und Rippenfellentzündung. Ankunft: München – Vereinslazarett Augenklinik Herzog Carl Theodor 6. Februar 1915. Aufgenommen und durchleuchtet 10. Februar 1915.



► **Abb. 12** N. N. Schriftsetzer aus Saulgau Württemb. Landwehr-Infanterie-Regiment 123. 9. Kompagnie. Rückenschussverletzung durch Granatsplitter. Am 29. Januar 1915 auf der Sudelspitze in den Vogesen verwundet. Ankunft München – Vereinslazarett Augenklinik Herzog Carl Theodor 6. Februar 1915. Aufgenommen und durchleuchtet 9. Februar 1915.

Aber Hans Castorps Aufmerksamkeit war in Anspruch genommen von etwas Sackartigem, ungestalt Tierischem, dunkel hinter dem Mittelstamme Sichtbarem, und zwar größtenteils zur Rechten, vom Beschauer aus gesehen, – das sich gleichmäßig ausdehnte und wieder zusammenzog, ein wenig nach Art einer rudern den Qualle. „Sehen Sie sein Herz?“ fragte der Hofrat, indem er (...) mit dem Zeigefinger auf das pulsierende Ge hänge wies.“

Literatur

- [1] Barsewisch B von. Geschichte der Augenlinik Herzog Carl Theodor. In: Augenlinik Herzog Carl Theodor (Hrsg). Festschrift zum 100-jährigen Bestehen der Augenlinik Herzog Carl Theodor in München. München: 1995
- [2] Ruisinger MM. Spurensuche. Röntgenbilder aus dem Ersten Weltkrieg. Katalog des Deutschen Medizinhistorischen Museum Ingolstadt. Ingolstadt: 2014 (ISSN-0172-3863)
- [3] Röntgen WC. Über eine neue Art von Strahlen. Erste Mitteilung. Aus den Sitzungsber. der Würzburger Physik.-Medic Gesellsch. Jahrg. 1896
- [4] Dünkel V. Röntgenblick und Schattenbild. Genese und Ästhetik einer neuen Art von Bildern. Berlin: Dietrich Reimer Verlag; Edition Imorde 2016
- [5] Kropp RI, Schütz I (†). Langzeitbeobachtung und Spätkomplikationen intrapulmonaler Geschosse und Geschoßsplitter. Med Sachverst 1986; 82: 154 – 158
- [6] Mann Thomas. Der Zauberberg. Roman. In: Mann Thomas. Gesammelte Werke in dreizehn Bänden, Band III. Frankfurt am Main: Fischer Taschenbuch Verlag GmbH; 1990: 295 – 307