Thieme

Leishmaniasis auf Mallorca: Vorstellung eines ungewöhnlichen Verlaufs unter Immunsuppression

Leishmaniasis on the Island of Majorca: A Presentation of an Unusual Case under Immunosuppression

Autoren
M. Gebhardt, M. Ostermann, M. Fischer

Institut
Abteilung Dermatologie, Venerologie und Allergologie, Tropendermatologie, Bundeswehrkrankenhaus Hamburg

Bibliografie
DOI https://doi.org/10.1055/s-0043-116933 |
Akt Dermatol 2017; 43: 357–360
© Georg Thieme Verlag KG Stuttgart · New York
ISSN 0340-2541

Korrespondenzadresse
Oberstabsarzt Dr. med. Maria Gebhardt, Bundeswehrkrankenhaus Hamburg, Abteilung Dermatologie, Lesserstr.180, 22049 Hamburg
mariagebhardt@bundeswehr.org

ZUSAMMENFASSUNG

Das spanische Festland und die Balearen sind Endemiegebiete für die kutane und viszerale Leishmaniasis durch Leishmania infantum. Die kutane Leishmaniasis ist die häufigste Verlaufsform.

Der Hauptvektor, die Sandmücke *Phlebotomus perniciosus*, ist im gesamten Inselgebiet von Mallorca zu finden. Die Leishmaniasis zeichnet sich durch eine Vielzahl von klinischen Erscheinungsbildern aus. Der Immunstatus des Patienten spielt hierbei eine relevante Rolle für den Verlauf der Erkrankung und das Ansprechen der Therapie.

ABSTRACT

The Spanish mainland and the Balearic Islands are endemic regions for cutaneous und visceral leishmaniasis caused by leishmania infantum. Cutaneous leishmaniasis is most frequently seen.
The main vector is the sandfly *Phlebotomus perniciosus* which is distributed on the whole island of Mallorca. Leishmaniasis can present with a variety of clinical pictures. Additionally immunosuppression plays an important role for further progress and for the search of an appropriate treatment.

Einleitung

Mallorca, die größte Insel der Balearen, ca. 170 km vom spanischen Festland entfernt im westlichen Mittelmeer liegend, ist aufgrund des subtropischen Klimas beliebtes Urlaubsziel für viele Deutsche. Weniger bekannt ist, dass die Insel auch ein Endemiegebiet für das Auftreten humaner und caniner kutaner und viszeraler Leishmaniasis darstellt. Erste klinische Beschreibungen über das Auftreten der humanen Leishmaniasis auf den Balearen stammen von 1925.

Leishmania infantum (L. infantum) ist typischerweise der Erreger der kutanen und viszeralen Leishmaniasis in Südeuropa und im Mittelmeerraum. So stellt diese Spezies derzeit die einzige säugetierpathogene Spezies in Spanien und Mallorca dar.

Die Inzidenz der Leishmaniasis auf den Balearen beträgt 0,5/100 000 Einwohner und entspricht damit auch der Inzidenz auf dem spanischen Festland [1].

Dabei ist die kutane Leishmaniasis die häufigste Verlaufsform. Die Leishmaniasis und hier besonders die viszerale Leishmaniasis erreichte ihren Höhepunkt mit dem Aufkommen von HIV-Infektionen in Südeuropa in den 80er-Jahren und ist seit Einführung der antiretroviralen Therapie (HAART) seit Ende der 90er-Jahre in Zusammenhang mit HIV wieder rückläufig [1]. Dennoch stellt sie die dritthäufigste opportunistische Infektion bei HIV dar [2]. Als Gefahr für ein zunehmendes Auftreten der Leishmaniasis in Endemiegebieten in Europa rückt auch die iatrogene Immunsupression immer mehr in den Fokus, was auf die stetige Zunahme und die Neu- und Weiterentwicklung verschiedenster immunsupprimierender und immunmodulierender Therapien z. B. in der Onkologie, Transplantationsmedizin und bei chronisch-entzündlichen Erkrankungen zurückzuführen ist [3].

So ist beispielsweise eine Zunahme des Auftretens der kutanen Leishmaniasis bei Patienten, die mit TNFα-Antagonisten behandelt werden, zu verzeichnen [4].

Auch das Auftreten von mukokutanen Verlaufsformen der Leishmaniasis wird in Fallberichten beschrieben, stellt jedoch eine Seltenheit dar [4, 5].

Dieses Dokument wurde zum persönlichen Gebrauch heruntergeladen. Vervielfältigung nur mit Zustimmung des Verlages.

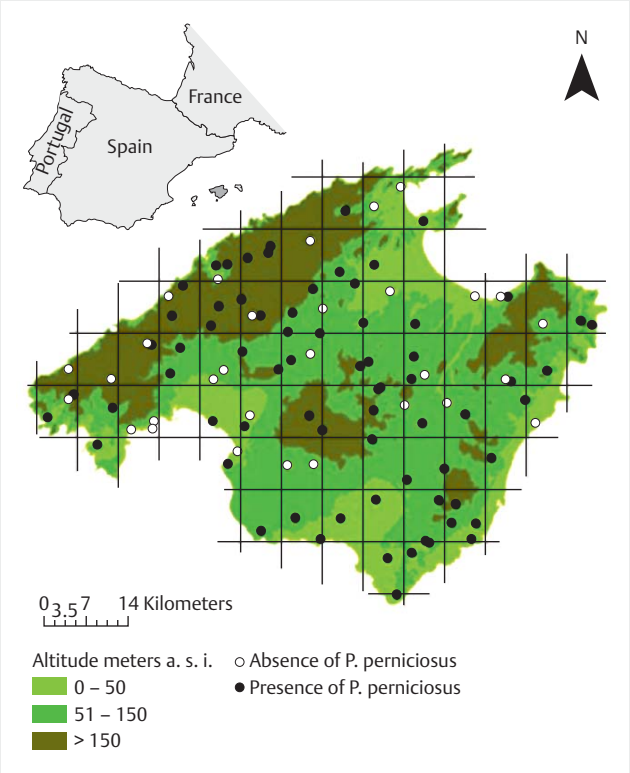

▶ **Abb. 1** Verteilung des Vektors Phlebotomus perniciosus auf Mallorca [6].

Der Übertragungsweg ist in der Regel zoonotisch, aber auch eine anthropophile Übertragung ist möglich und wurde bei Drogenabhängigen in Südeuropa durch needle-sharing beschrieben [2].

Eine aktuelle Studie von Alcover et al. 2014 zeigt die Verteilung des Hauptvektors für *L. infantum,* die Sandfliege *Phlebotomus perniciosus*, auf dem gesamten Inselgebiet vorwiegend in landwirtschaftlichen Nutzgebieten oder in bewaldeten Regionen (▶ **Abb. 1**) [6]. *Phlebotomus perniciosus* ist in Spanien in den Monaten von Mai bis Oktober aktiv und auf Mallorca aufgrund höherer Temperaturen vermutlich noch länger [7].

Daneben wurden bisher auch andere potenzielle Vektoren gefunden (*Phlebotomus sergenti* und *Phlebotomus papatasi*), die bei der Übertragung von *L. infantum* in Spanien und auch speziell auf Mallorca bisher keine Rolle spielten.

Bewiesen ist, dass freilaufende Hunde das Hauptreservoir für *L. infantum* auf Mallorca darstellen. Es werden jedoch auch andere wildlebende Carnivoren wie z. B. wilde Katzen, Baummarder oder Ginsterkatzen als Reservoire diskutiert. Die canine Leishmaniasis stellt für Hunde ein lebensbedrohliches Krankheitsbild dar. In einer Studie zur Prävalenz der Leishmaniasis in Hunden auf Mallorca von Solano-Gallego et al. 2001 zeigte sich, dass man davon ausgehen muss, dass 54 % der klinisch gesunden Hunde asymptomatische Träger von *L. infantum* sind [8]. Die Seroprävalenz der Studie in Mallorca lag bei 26 % und die Infektionsprävalenz sogar bei 67 %. Im Vergleich liegt die Seroprävalenz bei Hunden auf der iberischen Halbinsel zwischen 3 % im Norden und bis 34,6 % in Andalusien. Das bedeutet, dass infizierte, aber asymptomatische Tiere eine aktive Rolle in der Verbreitung der Erkrankung spielen und die Häufigkeit des Auftretens der Erkrankung in Hunden unterschätzt wird [8].

▶ **Abb. 2** Vor Beginn der Behandlung.

Kasuistik

Anamnese

Ein 67-jähriger Patient mit multiplen Vorerkrankungen, darunter ein insulinpflichtiger Diabetes mellitus Typ II, eine diabetische Polyneuropathie, ein arterieller Hypertonus und eine schwere Psoriasis vulgaris, stellte sich im Bernhard-Nocht-Institut für Tropenmedizin mit einer seit einem Jahr bestehenden, nicht schmerzhaften Hautveränderung am linken dorso-kranialen Oberschenkel vor. Diese habe sich im Verlauf zu einer stark nässenden Wunde entwickelt (▶ **Abb. 2**). Die aktuelle Medikation bestand aus Methotrexat 12,5 mg 1 × wöchentlich, Folsäure 5 mg 1 × wöchentlich, Amlodipin 10 mg, ASS 100 mg, Lantus, Humulin nach BZ. Er berichtete, dass er bereits vor ca. 10 Jahren genau an gleicher Lokalisation eine nicht heilende Wunde hatte. Diese wurde als Druckulkus bei diabetischer Neuropathie gewertet und heilte dann sehr langsam innerhalb eines Jahres vollständig ab.

Aufgrund der Exazerbation seiner Psoriasis vulgaris, die mit Lokaltherapeutika nicht ausreichend behandelt werden konnte, wurde ab März 2015 fachärztlich die systemische immunsuppressive Therapie mit Methotrexat eingeleitet. Darunter kam es zu einem PASI 90 response und zum vollständigen Rückgang der psoriatischen Herde. Nur die eine Hautveränderung am Oberschenkel links dorsal kranial war progredient und breitete sich weiter aus.

Der Patient verbringe seinen Urlaub jedes Jahr auf Mallorca. Andere Reisziele waren nicht eruierbar.

Lokalbefund

Wir sahen eine 11 × 8 cm messende, derbe, erythematös-bläuliche Plaque mit zentralem Ulkus von 4,5 × 3 cm Größe und 0,3 cm Tiefe ohne Fibrinbelag und starker seröser Sekretion.

Dieses Dokument wurde zum persönlichen Gebrauch heruntergeladen. Vervielfältigung nur mit Zustimmung des Verlages.

▶ **Abb. 3** Unter der Behandlung mit liposomalem Amphotericin B.

Diagnostik

Mittels Leishmanien ITS-PCR aus der nativen Gewebeprobe konnte *Leishmania infantum* nachgewiesen und typisiert werden. Auch die Kultur auf Leishmanien war positiv. Serologisch konnten Antikörper gegen *L. infantum* nachgewiesen werden.

Therapie und Verlauf

Wir sahen einen immunsupprimierten Patienten mit einer komplexen kutanen Leishmaniasis recidivans in loco, die mutmaßlich während eines Mallorcaurlaub vor mehr als 10 Jahren erworben wurde und unter Immunsupression erneut rezidivierte.

Eine viszerale Beteiligung konnte bei fehlenden Symptomen klinisch und in der parasitologischen Diagnostik ausgeschlossen werden. Die antipsoriatrische Therapie der Psoriasis mit Methotrexat wurde sofort beendet. Aufgrund der leitliniengemäßen Zuordnung der Läsion zu einer sog. „komplexen Leishmaniasis" bei einem Durchmesser > 4 cm, den bestehenden Vorerkrankungen bei eingeschränkter Nierenfunktion mit einer GFR < 40 ml/min und der vorangegangenen iatrogenen Immunsuppression mit Methotrexat entschieden wir uns, eine systemische Therapie mit liposomalen Amphotericin B (Ambisome®) über insgesamt 4 Wochen durchzuführen. Die Dosierung wurde schrittweise mit Pausen an den Wochenenden bis auf 3 mg/kg KG 1 × täglich gesteigert, wobei nach 7-tägiger Gabe eine Verschlechterung der renalen Funktion eine dreitägige Therapiepause erforderte. Nach Wiederaufnahme wurde im weiteren Verlauf die tägliche Dosis auf 1,5 mg/kg KG reduziert.

Bei der Wiedervorstellung des Patienten nach 3 Wochen zeigte sich eine beginnende Abheilung der Hautläsion. Die Therapie mit liposomalem Amphotericin B führten wir 2 × /Woche mit 3 mg/kg KG weiter, was zu einem weiteren Rückgang der Läsion führte.

Die Ulzeration im Zentrum der Leishmaniasis heilte komplett ab und das umgebende Infiltrat war in seiner Ausdehnung ebenfalls deutlich rückläufig. Zusätzlich wurde über den gesamten Zeitraum eine Lokaltherapie mit Paromomycin-Salbe, einem topischen Aminoglykosid 2 × täglich durchgeführt.

Nebenbefundlich zeigte sich eine deutliche Verschlechterung der Psoriasis vulgaris am gesamten Integument. Auch in der Umgebung des Leishmaniasisherdes fanden sich vereinbar mit einem Köbner-Phänomen neu aufgetretene erythematosquamöse Plaques (vgl. ▶ **Abb. 3**). Da Fumarsäureester (Fumaderm®) als früherer Therapieversuch keine Verbesserung der Haut gezeigt hatten, kam als einzige weitere systemische Therapieoption zur Behandlung der Psoriasis ohne immunsuppressive Wirkung nur Apremilast (Otezla®) infrage. Erst durch dessen Einsatz konnte hier eine nachhaltige Verbesserung des Hautbefundes erzielt werden. Diese Therapie wurde gut vertagen, ohne dass Nebenwirkungen auftraten. Eine Verschlechterung der kutanen Leishmaniasis konnte ebenfalls nicht festgestellt werden. Drei Monate später war der Patient bezüglich seiner Psoriasis erscheinungsfrei. Die Leishmaniasis war zwischenzeitlich nicht exazerbiert, zeigte sich aber immer noch aktiv mit einem Infiltrat. Dieses wurde nun intraläsional mit Meglumin-Antimonat (Glucantime®) unterspritzt. Der Hautbefund ist seither stabil geblieben.

Diskussion

Die Diagnosestellung der kutanen Leishmaniasis wird durch das Vorliegen einer sehr variablen Klinik und die Ähnlichkeit zu anderen Hautkrankheiten vor allem in Nordeuropa aber selbst in europäischen Endemie-Gebieten erschwert. Obwohl sie eine der häufigsten, meistens im Urlaub erworbenen Tropenkrankheiten ist, wird das Auftreten der Hauterscheinungen u. a. auch durch die lange Inkubationszeit von Wochen bis Monaten oft nicht mehr mit dem Urlaub in Verbindung gebracht und daher auch differenzialdiagnostisch nicht mehr in Erwägung gezogen [9]. Meist wird die Erkrankung für eine einfache Wunde, einen superinfizierten Insektenstich oder gelegentlich auch für eine maligne Veränderung gehalten. Aufgrund der Symptom- und Schmerzlosigkeit der Läsion wird sie häufig über längere Zeit durch den Patienten ignoriert und führt erst bei Nicht-Abheilen, fortgeschrittener nässender Ulzeration und/oder bei Sekundärinfektionen zum Arzt. Typischerweise entsteht bei der kutanen Leishmaniasis am Ort des Stichs durch die Sandmücke und der so erfolgten Inokulation der Parasiten erst nach Wochen bis Monaten eine kleine Papel, die im Verlauf zu einem ulzerierten Knoten bis zu einem großen Ulkus mit oft deutlicher Infiltration der Umgebung heranwachsen kann [10]. Unkomplizierte Infektionen durch *L. infantum* heilen in der Regel innerhalb von 1 – 2 Jahren narbig ab. Komplexe kutane Läsionen – wie bei unseren Fall – sind definiert durch das Auftreten von einer Läsion > 40 mm oder mit mehr als 3 Herden. Weitere Merkmale der „komplexen Läsion" stellen das Auftreten an kosmetisch relevanten Arealen wie Gesicht und an Händen, über Gelenken, das Auftreten von Lymphangitis/-adenitis, eine sporotrichoide Verteilung und das Nichtansprechen auf leishmanienspezifische Therapien dar. Bei unserem Patienten kam erschwerend hinzu, dass er durch die systemische Therapie mit Methotrexat einer iatrogenen Immunsuppression unterlag. Diese wird für das Rezidiv, das mehr als 10 Jahre später nach erfolgter Erstinfektion auftrat, als ursächlich angesehen.

Eine Standardtherapie der Leishmaniasis gibt es derzeit nicht und die meisten Therapeutika sind in Deutschland nicht oder

Dieses Dokument wurde zum persönlichen Gebrauch heruntergeladen. Vervielfältigung nur mit Zustimmung des Verlages.

nur eingeschränkt zugelassen. Bei der Auswahl einer geeigneten Therapieform wird analog zu den Leitlinien der Deutschen Dermatologischen Gesellschaft zur Diagnostik und Therapie der kutanen Leishmaniasis die Leishmanienspezies, die klinische Erscheinungsform und der Immunstatus mit möglichen Vorerkrankungen des Patienten berücksichtigt [11]. Einfache kutane Läsionen können bei immunkompetenten Patienten im Regelfall gut mit intraläsionalem Meglumin-Antimonat (Glucantime®) behandelt werden. Auch bei einfachen Läsionen mit *L. infantum* wird zurzeit eine Therapie mit Meglumin-Antimonat (Glucantime®) intraläsional empfohlen.

Rezidive sind selten [4]. Die komplexe kutane Leishmaniasis und die viszerale Leishmaniasis durch *L. infantum* erfordern eine systemischen Therapie mit Antimon i. v. + Pentoxifyllin, Miltefosin (Impavido®) oder liposomalem Amphotericin B (Ambisome®). Bei immunsupprimierten Patienten ist das klinische Bild häufig atypisch und stellt sich aggraviert dar. Eine viszerale Leishmaniasis kann eher auftreten. Hier stellt eine systemische Therapie mit liposomalem Amphotericin B eine therapeutische Option dar.

Wir möchten mit der Falldarstellung für das Krankheitsbild sensibilisieren und betonen, dass man nicht unbedingt in das außereuropäische Ausland reisen muss, um eine Tropenerkrankung zu akquirieren. Besonders erwähnenswert erscheint uns bei dem hier vorgestellten Fall die lange Latenz von mehr als 10 Jahren zwischen der Erstinfektion und dem Auftreten eines Rezidivs unter iatrogener Immunsuppression. Dies ist hinweisend dafür, dass der Parasit nach klinisch vermeintlicher Abheilung weiterhin wahrscheinlich über Jahre in Gewebsmakrophagen persistieren kann, bevor er unter Immunsuppression reaktiviert wird.

Diese Kasuistik verdeutlicht weiterhin, dass das Ansprechen auf eine Monotherapie nur sehr langsam sein kann und hier erst eine Kombination verschiedener Therapien bei fortgeschrittenen kutanen Leishmaniasisformen zum Therapieerfolg führt. Immunsupprimierte Patienten sind einer besonderen Gefahr ausgesetzt atypische und schwerwiegende Verläufe zu entwickeln. Man sollte vielreisende Risikopatienten oder immunsupprimierte Patienten mit Zweitwohnsitz in Leishmaniasis-Endemiegebieten auf das erhöhte Risiko für eine Leishmaniasis aufmerksam machen und einfach einzuhaltende Verhaltensmaßregeln ansprechen wie z. B. die Notwendigkeit, regelmäßig Repellentien aufzutragen und sich mit entsprechender Kleidung zur „Hauptstichzeit“ der Sandmücken in den Abendstunden zu schützen.

Interessenkonflikt

Die Autoren geben an, dass kein Interessenkonflikt besteht.

Literatur

[1] Carillo E, Moreno J, Cruz I. What is responsible for a large and unusual outbreak of leishmaniasis in Madrid? Trends Parasitol 2013; 29: 579 – 580

[2] Desjeux P, Alwar J. Leishmania/HIV co-infections: epidemiology in Europe. Ann Trop Med Parasitol 2003; 97 (Suppl. 01): 3 – 15

[3] Van Griensven J, Carillo E, López-Vélez R et al. Leishmaniasis in immunosuppressed individuals. Clin Microbiol Infect 2014; 20: 286 – 299

[4] Marcoval J, Penín RM. Evolution of cutaneous leishmaniasis in the last 30 years in a tertiary hospital of the European Mediterranean coast. Int j Dermatol 2017. [Epub ahead of print] DOI: 10.1111/ijd.13588

[5] Tomson N, Symonds RP, Moir AA et al. New World leishmaniasis from Spain. Postgrad Med J 2002; 78: 757 – 758

[6] Alcover MM, Ballart C, Martín-Sánchez J et al. Factors influencing the presence of sand flies in Majorca (Balearic Island, Spain) with special reference to Phlebotomus pernicious, vector of Leishmania infantum. Parasit Vectors 2014; 7: 421

[7] Millán J, Zanet S, Gomis M et al. An investigation into alternative reservoirs of canine leishmaniasis on the endemic island of Mallorca (Spain). Transbound Emerg Dis 2011; 58: 352 – 357

[8] Solano-Gallego L, Morell P, Arboix M et al. Prevalence of Leishmania infantum Infection in Dogs Living in an Area of Canine Leishmaniasis Endemicity Using PCR on Several Tissues an Serology. J Clin Microbiol 2001; 39: 560 – 563

[9] Von Stebut E. Leishmaniasis. J Dtsch Dermatol Ges 2015; 13: 191 – 201

[10] Goto H, Lauletta Lindoso JA. Cutaneous and mucocutaneous leishmaniasis. Infect Dis Clin North Am 2012; 26: 293 – 307

[11] Boecken G, Sunderkötter C, Bogdan C et al. Diagnosis and therapy of cutaneous and mucocutaneous Leishmaniasis in Germany. J Dtsch Dermatol Ges 2011; 9 (Suppl. 08): 1 – 51

Dieses Dokument wurde zum persönlichen Gebrauch heruntergeladen. Vervielfältigung nur mit Zustimmung des Verlages.