Thieme

Testen Sie Ihr Fachwissen

Test Your Knowledge

Autoren
Laura Kraayvanger[1], Ingo Löer[2], Andreas Bialas[3], Markus Krämer[1], Peter Berlit[1]

Institute
1 Alfried Krupp Krankenhaus Essen, Abteilung für Neurologie
2 Gemeinschaftpraxis Orthopädie in Essen
3 Anästhesiologische Tagesklinik und operative EDR-Klinik, Essen

Bibliografie
DOI https://doi.org/10.1055/s-0043-118411
Akt Neurol 2017; 44: 757–759
© Georg Thieme Verlag KG Stuttgart · New York
ISSN 0302-4350

Wir berichten über einen 62-jährigen Mann, der sich ambulant einer Schulterathroskopie in Intubationsnarkose unterzog. Der Patient erwachte vollständig erblindet.

Passagere Erblindung nach Vollnarkose

Ein 62-jähriger Mann unterzog sich ambulant einer rechtsseitigen Schulterarthroskopie in Intubationsnarkose. Der mittlere arterielle Druck wurde unter kontinuierlicher Gabe von nicht-kolloidalen Infusionslösungen perioperativ >70 mmHg dokumentiert. Nach Beendigung der Narkose erwachte der Patient vollständig erblindet. Er erhielt eine intravenöse Volumentherapie mit Ringer-Laktat-Lösung. Im weiteren Verlauf gab er an, zunächst wieder Farben und Umrisse erkennen zu können. Bei der notfallmäßigen Vorstellung in unserer Klinik war der Visus bis auf ein leichtes Verschwommensehen wieder normalisiert. Kopfschmerzen, Übelkeit und Erbrechen oder andere neurologische Symptome bestanden nicht. An Vorerkrankungen waren eine Adipositas und eine medikamentös behandelte arterielle Hypertonie bekannt. Der arterielle Blutdruck betrug 193 mmHg systolisch. Die kraniale Bildgebung mittels CCT zeigt ▶ **Abb. 1**. Duplexsonografisch fanden sich geringe Gefäßwandunregelmäßigkeiten im Bulbus caroticus beidseits. Stenosen der Aa. cerebri posteriores bestanden nicht. Laborchemisch zeigte sich ein Hb-Wert von 16,1 g/dl (Norm 13,5 – 16 g/dl) sowie ein Blutzucker von 146 mg/dl und ein postoperativer CK-Wert von 444 U/l (Norm < 190 U/l). Das EKG mit Rhythmusstreifen erbrachte einen normfrequenten Sinusrhythmus.

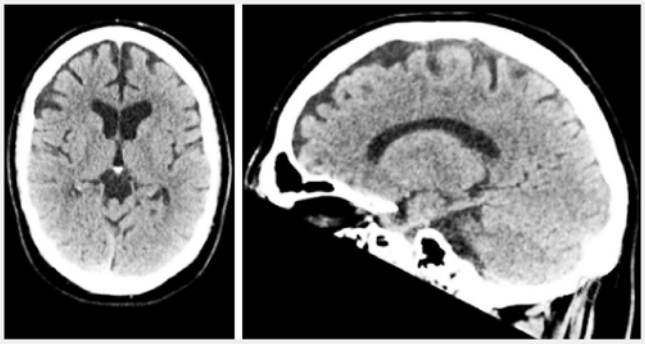

▶ **Abb. 1** Natives CCT in axialer (links) und sagittaler (rechts) Schichtung.

FRAGEN
- Welche Diagnose stellen Sie?
- Welche Differenzialdiagnosen sind zu erwägen?
- Welche Therapiemöglichkeiten gibt es?

Dieses Dokument wurde zum persönlichen Gebrauch heruntergeladen. Vervielfältigung nur mit Zustimmung des Verlages.

Thieme

Auflösung …

Die bilaterale ischämische Optikusneuropathie in Folge eines operativen Eingriffs in Intubationsnarkose ist eine sehr seltene anästhesiologische Komplikation. Nach nicht-ophthalmologischen Eingriffen beträgt die Inzidenz einer persistierenden Erblindung 0,0008 %. Die Prävalenz eines perioperativen Visusverlustes hängt stark von der Art des operativen Eingriffes ab und liegt zwischen 0,12 – 8,64/10 000. Das höchste Risiko besteht bei herz- und wirbelsäulenchirurgischen Eingriffen in Bauchlage. Der pathophysiologische Mechanismus einer ischämischen Schädigung des Sehnerven ist hierbei der am weitaus häufigste (▶ **Tab. 1**) [1, 2].

Schulteroperationen bergen aufgrund der sitzenden Lagerung („beachchair-Lagerung") ebenfalls ein Risiko. Neben dem Visusverlust sind schwere zerebrale oder spinale Ischämien auch bei jüngeren Patienten ohne erhöhtes zerebrovaskuläres Risiko in der sitzenden Position berichtet worden. Eine intraoperative Überstreckung oder Rotation der Halswirbelsäule erhöht das Risiko [3].

Neben der intraoperativen Lagerung sind als weitere Risikofaktoren Adipositas, männliches Geschlecht, arteriosklerotische Vorerkrankungen, lange Operationsdauer, hoher Blutverlust und der Einsatz kolloidaler Infusionslösungen bekannt [1, 4]. Histopathologische Studien sind nur in Einzelfällen durchgeführt worden. Hierbei zeigte sich neben einem interstitiellen Ödem des Nervus opticus ein Myelinverlust sowie eine Erythrozytendiapedese als Hinweise auf die ischämische Genese [5].

Fundierte wissenschaftliche Daten sind nach wie vor rar. In den ersten Tagen bis Wochen kann es postoperativ noch zu einer progredienten Visus- und Gesichtsfeldeinschränkung kommen. Die Prognose hinsichtlich einer vollständigen Restitution ist in der Regel schlecht, Defektheilungen sind die Regel.

Differenzialdiagnostisch kommt bei einem akuten postoperativen Visusverlust ein beidseitiger Zentralarterien- oder Venenverschluss mit ebenfalls schlechter Prognose in Frage [6]. Des Weiteren ist eine postoperative kortikale Erblindung im Rahmen eines posterioren reversiblen Enzephalopathiesyndroms (PRES) eine mögliche Differenzialdiagnose. Hierbei ist unter anderem der Zusammenhang zu einer perioperativen arteriellen Hypertonie sowie die klinische Präsentation mit begleitenden Kopfschmerzen, Übelkeit und Erbrechen sowie Verwirrtheit entscheidend. In diesem Falle

▶ **Tab. 1** Differenzialdiagnosen eines perioperativen Visusverlustes. Häufige Differenzialdiagnosen eines perioperativen Visusverlustes.

	ZAV	ZVV	ION	PRES
Mechanismus	embolisch-ischämisch externer Druck	thrombotisch-ischämisch externer Druck	hämodynamisch-ischämisch	Störung der Autoregulation Endotheldysfunktion
Klinik	Gesichtsfelddefekt LR gestört RAPD	Gesichtsfelddefekt Verschlechterung im Liegen RAPD	Gesichtsfelddefekt LR gestört RAPD	Gesichtsfelddefekt Kopfschmerz Agnosie LR erhalten kein RAPD
ophthalmologischer Befund	kirschrote Makula	retinale Blutungen cotton wool spots dilatierte Venen	Papille abgeblasst, geschwollen	normal (abgesehen von Gesichtsfelddefekt)
cMRT Befund	normal	normal	normal	bilaterale parieto-occipital betonte T2-Hyperintensitäten
mögliche Therapie	Acetazolamid, Bulbusmassage, ggf. Fibrinolyse	Pentoxyfillin, Hämodilution, ggf. Fibrinolyse	Ausgleich einer Anämie, Hämodilution	Blutdrucksenkung, je nach Auslösung (Noxen ausschalten, immunsuppressiv?)

ZAV = Zentralarterienverschluss, ZVV = Zentralvenenverschluss, ION = ischämische Optikusneuropathie, PRES = posteriores reversibles Enzephalopathiesyndrom, LR = Lichtreaktion, RAPD = relatives afferentes Pupillendefizit

Dieses Dokument wurde zum persönlichen Gebrauch heruntergeladen. Vervielfältigung nur mit Zustimmung des Verlages.

bestünde die Therapie in einer Senkung des arteriellen Blutdrucks [7].

Therapeutisch gibt es keine etablierten Strategien oder einheitlichen Empfehlungen zur Behandlung der postoperativen ischämischen Optikusneuropathie. Aufgrund der bekannten Risikofaktoren kann die Korrektur einer Anämie oder hämodynamische Stabilisierung erfolgreich sein [1, 5]. Die größte Bedeutung kommt der Prophylaxe zu: Hypotensive arterielle Blutdruckwerte und venöse Stauungen im Kopfbereich sollten soweit möglich vermieden werden. In unserem Fall führten wir die intravenöse Flüssigkeitsgabe fort und beließen die erhöhten arteriellen Druckwerte zunächst. Entscheidend bei diesem Vorgehen in der Abgrenzung zum PRES ist die Kenntnis des Krankheitsbildes der postoperativen ischämischen Optikusneuropathie und deren Risikofaktoren sowie die Kenntnis der perioperativen arteriellen Blutdruckwerte. Klinisch kann das Vorhandensein eines relativen afferenten Pupillendefizites oder eine funduskopisch geschwollene abgeblasste Papille hinweisend auf eine ischämische Optikusneuropathie sein [5]. Eine sichere Abgrenzung kann mittels kranialer MRT gelingen. Bei einem PRES zeigt diese typischerweise bilaterale parietookzipital betonte T2-Hyperintensitäten als Ausdruck des vasogenen Ödems. CT-morphologisch ergaben sich keine Hinweise auf ein Ödem. In unserem Fall wurde in der Akutsituation kein ophthalmologischer Befund erhoben. Es wurde augenärztlicherseits eine ambulante Gesichtsfeldperimetrie im Verlauf empfohlen, welche in der ersten postoperativen Woche durchgeführt wurde. Im Vergleich zu einem präoperativen ophthalmologischen Normalbefund zeigten sich keine Veränderungen. Der Patient hatte subjektiv im Verlauf keinerlei Symptome mehr. Insgesamt hielt die Symptomatik bis zur vollständigen Wiedererlangung des Visus einige Stunden an.

Lehrreich an diesem Fall ist das Auftreten der bilateralen ischämischen Optikusneuropathie trotz Einhalten eines mittleren arteriellen Blutdruckes von > 70 mmHg allerdings beim Vorliegen anderer Risikofaktoren (männliches Geschlecht, Adipositas, sitzende Lagerung) sowie der glücklicherweise sehr seltene günstige Verlauf mit vollständiger Wiedererlangung des Visus.

Interessenkonflikt

Die Autoren geben an, dass kein Interessenkonflikt besteht.

Korrespondenzadresse

Dr. med. Laura Kraayvanger
Alfried Krupp Krankenhaus
Klinik für Neurologie
Alfried-Krupp-Straße 21
45131 Essen
E-Mail: laura.kraayvanger@krupp-krankenhaus.de

Literatur

[1] Torossian A, Schmidt J, Schaffartzik W et al. Loss of vision after non-ophtalmic surgery: systematic review of the literature on incidence, pathogenesis, treatment and prevention. Anaesthesist 2006; 55: 457 – 464

[2] Shen Y, Drum M, Roth S. The prevalence of perioperative visual loss in the United States: a 10-year study from 1996 to 2005 of spinal, orthopedic, cardiac, and general surgery. Anesth Analg 2009; 109: 1534 – 1545

[3] Pohl A, Cullen DJ. Cerebral ischemia during shoulder surgery in the upright position: a case series. J Clin Anesth 2005; 17: 463 – 469

[4] Lee LA, Roth S, Todd MM et al. Risk factors associated with ischemic optic neuropathy after spinal fusion surgery. Anesthesiology 2012; 116: 15 – 54

[5] Brown RH, Schauble JF, Miller NR. Anemia and hypotension as contributors to perioperative loss of vision. Anesthesiology 1994; 80: 222 – 226

[6] Williams EL. Postoperative blindness. Anesthesiology Clin N Am 2002; 20: 605 – 622

[7] Barbara DW, Smith BC, Onigkeit JA. Posterior reversible encephalopathy syndrome as a cause of postoperative blindness. Anesthesiology 2012; 116: 472

Dieses Dokument wurde zum persönlichen Gebrauch heruntergeladen. Vervielfältigung nur mit Zustimmung des Verlages.