

Sjögren-Syndrom bei Kindern und Jugendlichen

Juvenile Sjögren's Syndrome

Autor

Johannes-Peter Haas

Institut

Deutsches Zentrum für Kinder- und Jugendrheumatologie,
Garmisch-Partenkirchen

Schlüsselwörter

Juvenile, Sjögren Syndrom, Adoleszenz, Kollagenose,
Kinderrheumatologie

Key words

Juvenile, mixed connective tissue disease, children,
Sjögren's syndrome, paediatric rheumatology

Bibliografie

DOI <https://doi.org/10.1055/s-0043-119413>

Online-Publikation: 13.2.2018

Akt Rheumatol 2019; 44: 102–108

© Georg Thieme Verlag KG Stuttgart · New York
ISSN 0341-051X

Korrespondenzadresse

Prof. Johannes-Peter Haas
Deutsches Zentrum für Kinder- und Jugendrheumatologie
Garmisch-Partenkirchen
Gehfeldstraße 24
82467 Garmisch-Partenkirchen
Tel.: +49/8821/701 117, Fax: +49/8821/701 210
haas.johannes-peter@rheuma-kinderklinik.de

ZUSAMMENFASSUNG

Das Sjögren Syndrom ist bei jungen Erwachsenen eine seltene, jedoch oft zu spät erkannte Autoimmunopathie. Es manifestiert sich als primäres juveniles Sjögren Syndrom (jSS) oder im Rahmen anderer Autoimmunerkrankungen als sekundäres jSS. Die Klinik weicht in einigen Aspekten von der des SS beim Adulten ab. Differentialdiagnosen sind andere Formen der Parotitis, die bei Kindern und Jugendlichen häufiger vorkommen. Schwere systemische Verläufe eines jSS und selbst die Entwicklung von B-Zell-Lymphomen werden jedoch auch bei jungen Patienten beobachtet. Daher sollte auch bei Jugendlichen mit entsprechenden Erstsymptomen an ein jSS gedacht und eine entsprechende Diagnostik veranlasst werden. Patienten mit einem jSS bedürfen einer regelmäßigen kinderrheumatologischen Betreuung.

ABSTRACT

Sjögren's syndrome in adolescents is a rare autoimmune disease, which is often diagnosed with delay. It may present as a primary juvenile Sjögren's syndrome (jSS) or in association with other autoimmune diseases as a secondary form of jSS. Differential diagnoses include other forms of parotitis, which are more frequent in that age group. The clinical presentation of jSS differs from SS in adults in several aspects. However, severe systemic illness and even the development of B-cell lymphoma have also been observed in young patients suffering from jSS. Therefore, jSS should be considered as a diagnosis in cases of recurrent sialadenitis in adolescents if there are other suspicious findings. Early diagnosis as well as tight monitoring and treatment by paediatric rheumatologists are mandatory in patients with jSS in order to control disease activity and to minimise long-term damage.

Einleitung

Die Erstbeschreibung der keratoconjunctivitis sicca wurde 1933 vom schwedischen Ophthalmologen Hendrik Sjögren publiziert und nach ihm Sjögren-Syndrom (SS) benannt. Ursprünglich wurde angenommen, dass die chronische Entzündung exokriner Drüsen, v. a. der Speichel- und Tränendrüsen v. a. bei postmenopausalen Frauen zu finden sei. In den vergangenen 2 Jahrzehnten wurde zunehmend auch ein Sjögren-Syndrom bei Jugendlichen und jungen Erwachsenen beobachtet (juveniles Sjögren-Syndrom = jSS). Offenbar unterscheiden sich bei jüngeren Patienten etliche Aspekte der Erkrankung im Vergleich mit älteren Erwachsenen.

Definition und Epidemiologie des jSS

Das SS ist als chronische Autoimmunerkrankung der exokrinen Drüsen definiert, kann neben den hauptsächlich betroffenen Speichel- und Tränendrüsen auch eine systemische Exokrinopathie (z. B. Lungen-, Urogenitalbefall) verursachen (► **Tab. 1**). Die Erkrankung hat bei Erwachsenen eine Prävalenz zw. 0,1–3,6% und eine Inzidenz von ca. 4/100.000. Für das Kindesalter liegen keine gesicherten epidemiologischen Daten vor, die Erkrankung ist jedoch sehr viel seltener.

Klassifikation des SS und des jSS

Die Entwicklung validierter Klassifikationskriterien für das SS hat in den letzten Jahrzehnten zu einer Vielzahl internationaler Konsentierungsprozesse geführt. Mittlerweile sind die Kriterien der Amerikanisch-Europäischen-Konsensus-Gruppe (AECG, ▶ Tab. 2, Spalte 1 [1]) mehrfach revidiert und validiert worden. Es konnte schließ-

lich ein einfaches Scoring System etabliert und validiert werden, das mit hoher Spezifität und Sensitivität die Klassifikation eines SS bei Erwachsenen ermöglicht (▶ Tab. 2, Spalte 2 [2]). Generell werden das primäre SS und das sekundäre SS unterschieden. Letzteres tritt im Kontext einer anderen Autoimmunerkrankung, häufig einer Kollagenose (MCTD, SLE) oder einer RA auf. Für das primäre jSS existieren keine validierten Klassifikationskriterien. Allerdings haben sich die bereits 1999 vorgeschlagenen Diagnosekriterien für das jSS in der Praxis gut bewährt (▶ Tab. 2, Spalte 3 [3]). In Kohortenstudien zeigten sowohl die AECG-Klassifikations-, als auch die jSS-Diagnosekriterien eine hohe klinische Verlässlichkeit [4].

▶ Tab. 1 Klinische Manifestationen des SS.

| | |
|--|--|
| Trockene Augen | Xerophthalmie, keratoconjunctivitis sicca |
| Trockener Mund | Xerostomie |
| Schwellung der Parotis | |
| Extraglanduläre Manifestationen | Fatigue Arthritis Pupura Raynaud Phänomen |
| Pulmonale Beteiligung | Interstitielle Lungenerkrankung Erkrankung kleiner Atemwege |
| Nierenbeteiligung | Nephritis Renal tubuläre Azidose |
| Neurologische Symptome | Periphere Neuropathie ZNS-Beteiligung (sehr selten) |
| Patienten mit SS haben ein deutlich erhöhtes Risiko für Tumorerkrankungen, v. a. B-Zell-Lymphome | |

Pathogenese

Das SS ist eine lymphozytär-vermittelte Autoimmunerkrankung mit fokaler Infiltration der betroffenen Gewebe durch aktivierte Lymphozyten. Es wird von einem multigenetischen Hintergrund ausgegangen. Interessanterweise finden sich in einem NOD-Mausmodell und in den Speicheldrüsen betroffener Patienten ähnliche Gene in ihrer Expression hochreguliert (AEC1, AEC2), so dass von einer Immunregulationsstörung ausgegangen wird [5]. Eine zentrale Rolle in der Pathogenese spielen B-Lymphozyten, hier v. a. Memory-B Zellen (CD27+) und sog. Marginal-zone-B-cells [6]. Mäuse, die BAFF (B-cell activating factor, ein Zytokin der TNF-Familie (auch BlyS)) zu hoch exprimieren entwickeln zunächst einen dem SLE-später einen dem Sjögren-Syndrom vergleichbaren Phänotypen [7]. Die besondere Rolle der B-Zellen manifestiert sich auch in der

▶ Tab. 2 Klassifikations-/Diagnosekriterien SS und jSS.

| Kategorie | AECG [1] | AECG 2016 Validiertes Scoring [2] | Juveniles SS [3] |
|--------------------------|--|--|--|
| Klinische Symptome | 1. Trockener Mund (inkl. Parotitis) | * | 1. Rekurrende Parotitis oder Parotisschwellung |
| | 2. Trockene Augen | * | 2. Rekurrende Konjunktivitis 3. Rekurrende Vaginitis 4. Systemisch: Fieber unklarer Genese, Arthralgien, hypokalämische Paralyse, Bauchschmerzen |
| Objektive Tests | 3. mind. einer: – Schirmer ≤ 5 mm/5 min – van Bijsterveld score ≥ 4 | 1 1 1 | 5. Okuläre Trockenheit (Färbung oder Schirmer Test) |
| | 4. mind. einer: – unstimulierter Speichelfluss ≤ 1,5 ml/15 min – Parotissialografie positiv – Pathologisches Speicheldrüsenzintigramm | | 6. abnormale Sialografie 7. erhöhte Serum Amylase 8. Leukopenie oder erhöhte BKS 9. Polyklonale Hypergamma-globulinämie 10. Renal tubuläre Azidose |
| Serologie | 5. Anti-Ro/SSA und/oder anti-La/SSB Autoantikörper | 3 | 11. einer positiv: anti-Ro/SSA, anti-La/SSB, RF, hohe ANA |
| Histopathologie | 6. Fokale lymphozytäre Sialadenitis mit einem focus score ≥ 1 lymphozytärer Focus pro 4 mm ² Drüsengewebe | 3 | 12. Lymphozytäre Infiltration der Speicheldrüsen oder anderer Organe |
| Klassifikation/ Diagnose | Klassifikation als SS wenn: 4 von 6 Punkten davon 1 Histologie oder Serologie ODER 3 von 4 objektiven Kriterien (# 3–6) | Kriterien anwendbar, wenn ein * vorhanden SS, wenn Score ≥ 4 | Kriterien bislang nur vorgeschlagen, nicht evaluiert. Diagnose jSS wenn: 4 von 12 positiv |

erhöhten Rate an B-Zell-Lymphomen bei SS Patienten [8]. Es findet sich eine Interferon-Signatur (IFN I Typ). Daneben spielen T-Lymphozyten (CD4+), v. a. im Gewebe der betroffenen Drüsen eine wichtige Rolle. Anti-Ro/SSA und -La/SSB Autoantikörper (IgA) scheinen eine, noch nicht verstandene, direkte pathogenetische Rolle beim SS zu spielen, denn sie finden sich im Speichel der Patienten und werden offenbar von den lokal infiltrierenden B-Zellen produziert. Eine direkte pathogenetische Bedeutung haben anti-M3R Autoantikörper, die das transmembranäre M3R-Protein hemmen, welches über einen Ca²⁺-Influx die Drüsenfunktion reguliert [5].

Klinik SS/jSS

Orale Manifestationen

Leitsymptom beim jSS ist die Mundtrockenheit (Xerostomie) aufgrund des verminderten Speichelflusses. Sie führt sekundär zu Schluck- und Geschmacksstörungen und dentalen Problemen (Zahnfleischentzündungen, Karies).

Der Befall der Parotis scheint beim jSS initial häufiger als beim adulten SS [4] zu sein. Rezidivierende Parotitiden mit Vergrößerung der Drüse sind beim jSS häufig das initiale Symptom. Bei Kindern und Jugendlichen mit einer (rezidivierenden) Parotitis sind jedoch andere Differentialdiagnosen häufiger (► **Tab. 3**). Neben der Parotis sind sowohl beim adulten SS [9], wie auch beim jSS die Glandulae submandibularis [10] mitbetroffen. Auch die kleinen labialen Speicheldrüsen sind beteiligt, was die Gewinnung von Material für eine histologische Diagnostik entscheidend erleichtert [11].

Okuläre Manifestationen

Die okuläre Beteiligung ist beim jSS anfangs seltener manifest ausgeprägt als bei Erwachsenen. Die verminderte Produktion von Tränenflüssigkeit führt zunächst zu einer Hornhautreizung; im Verlauf auch zu einer Keratokonjunktivitis sicca mit Cornealer und z. T. bulbärer Beteiligung. Bleibende Schäden sind speziell infolge von sekundären Infektionen (aufgrund herabgesetzter lokaler Immunbarriere der Schleimhaut) nicht selten.

Andere exokrine Drüsen können selten betroffen sein (Respirationstrakt, Oropharynx, exokriner Pankreas). Es resultieren dann entsprechende klinische Symptome

► **Tab. 3** Differentialdiagnose (rezidivierende) Parotitis.

| |
|---|
| Juveniles Sjögren Syndrom (jSS) |
| Juvenile rezidivierende Parotitis |
| IgG4 assoziiertes Syndrom (Mikulicz Syndrom) [12] |
| HIV assoziierte infiltrative Lymphozytose [13] |
| Hämangiom |
| Neoplasie (benigne oder maligne) |
| Virus Infektionen: Mumps (Parotitis epidemica), EBV, CMV, Parvovirus, Coxsackie |
| Unilaterale Parotitis: |
| Sialoadenitis |
| Akut eitrige Sialoadenitis (ggf. mit Abzess) |
| Tbc |

Extraglanduläre Manifestationen

Extraglanduläre Manifestationen werden beim jSS häufiger als bei der adulten Form beobachtet [4]:

- Allgemeinsymptome:** Patienten mit jSS klagen häufig über eine – ihr Alltagsleben erheblich einschränkende – Fatigue. Fieber und eine regionale Lymphadenopathie werden bei Patienten mit jSS auch deutlich häufiger beobachtet [4].
- Haut:** Ein Raynaud-Syndrom kann erstes Zeichen eines jSS/SS sein
- Arthritis/Arthralgien:** mehr als die Hälfte der Erwachsenen und Jugendlichen klagen über Arthralgien. Eine manifeste Arthritis scheint jedoch beim jSS seltener zu sein als bei der adulten Form. Während ein sekundäres SS bei Erwachsenen mit RA immer wieder beobachtet wird, scheint ein mit der Juvenilen idiopathischen Arthritis (JIA) assoziiertes sekundäres jSS eine Rarität zu sein [12].
- Lungenbeteiligung:** Bis zu ¼ der Erwachsenen mit SS entwickeln eine broncho-pulmonale Beteiligung, meist ein hyperreagibles Bronchialsystem mit Obstruktion. Zwischen 10–20% der adulten Patienten mit SS entwickeln eine interstitielle Lungenerkrankung, die statistisch lebensverkürzend ist. Radiologische Auffälligkeiten (Rö-Thorax, CT) finden sich jedoch bei einer höheren Zahl auch asymptomatischer SS-Patienten. Beim jSS wird die Lungenbeteiligung seltener beobachtet. Studien zu Langzeitverläufen des jSS fehlen allerdings.
- Nierenbeteiligung:** Sie manifestiert sich als interstitielle Nephritis (mit distaler tubulärer Azidose) oder als klassische Glomerulonephritis. Vergleichende Studien zur Nierenbeteiligung bei Erwachsenen mit SS und Patienten mit jSS zeigten eine höhere Frequenz der Nierenbeteiligung bei den Patienten mit jSS [4].
- Neurologische Affektionen:** Neben Meningitis, Myelopathie und Hirnnervenbeteiligungen werden auch periphere Neuropathien beobachtet. Bleibende neurologische Schäden sind bei den unterschiedlichen neurologischen Affektionen des SS relativ häufig. Gerade bei Patienten mit einem sekundären SS und einem SLE wurden schwerste ZNS-Beteiligungen beschrieben.
- Genetische und fetale Transmission:** Erstgradige Verwandte von Patienten mit SS haben sowohl für die Entwicklung eines SS, als auch für andere Autoimmunerkrankungen ein signifikant höheres Risiko [13]. Die beim SS nahezu immer nachweisbaren SSA-Autoantikörper (anti-Ro) können wie beim SLE von der Mutter transplazentar auf den Feten übertragen werden und dort sowohl einen AV-Block, wie auch einen neonatalen Lupus induzieren [14]. Damit ergibt sich bei adolescenten Patientinnen mit jSS ein besonderes Risiko im Falle einer Gravidität.
- Malignome:** Patienten mit SS haben ein erhöhtes Risiko für die Entwicklung von Malignomen. Besonders häufig werden B-Zell-Lymphome des mucosa-assoziierten lymphatischen Gewebes (MALT), insbesondere in den befallenen Speicheldrüsen beobachtet. Daneben ist die Gefahr für die Entstehung diffus großzelliger B-Zell-Lymphome erheblich vergrößert [15]. Auch bei Patienten mit jSS können sich bereits Vorstufen oder

voll entwickelte MALT-Lymphome finden, die durch Ultraschall frühzeitig detektiert werden können [10].

Diagnostik SS/jSS

Histologie

In großen und kleinen Speicheldrüsen finden sich leukozytäre Infiltrate (Makrophagen, T- und B-Lymphozyten). In der Regel wird eine Biopsie der kleinen labialen Speicheldrüsen angestrebt. Zur Beurteilung des Schweregrades wurden sogenannte „focus-scores“ entwickelt und (allerdings nur für Erwachsene) evaluiert [11]. Zentral ist hierbei das Auszählen der lymphozytären Foci (Aggregation von ≥ 50 Lymphozyten) auf einer Fläche von 4 mm² [16]. Beim jSS findet sich jedoch in 10 % der Fälle kein histologisch nachweisbarer Befall der kleinen Speicheldrüsen. Eine direkte Biopsie der Parotis erfolgt in Ausnahmen, z. B. wenn ein intraglandulärer Prozeß zur Abklärung eines Lymphomverdachts zwingt.

Laborbefunde

Neben allgemeinen Entzündungszeichen finden sich bei Patienten mit SS unterschiedlichste Autoantikörper. Wichtig sind v. a. anti-Ro/SSA und anti-La/SSB Autoantikörper (über 80 % der Patienten positiv), aber auch IgM-Rheumafaktoren und ANA werden häufig beobachtet. Nahezu alle Patienten zeigen eine polyklonale Hypergammaglobulinämie. Erhöhte IgG4-Serumspiegel und eine Pankrasbeteiligung sollten jedoch an eine IgG4-assoziierte Erkrankung denken lassen [17].

Flußmessungen

Generell sind sowohl die objektiven Methoden zur Bestimmung des Tränen-, wie auch des Speichelflusses bei Kindern unbeliebt und daher bei kleinen Patienten häufig nicht durchzuführen.

1. Augen:
 - Schirmertest: ein Ergebnis unter 5 mm/5 min auch auf einem Auge gilt als pathologisch [2].
 - Ebenfalls pathologisch sind ein okulärer Färbungsscore ≥ 5 [18], bzw. ein van Bijsterveld Score ≥ 4 [19].
2. Speicheldrüsen: bei Erwachsenen gilt ein unstimulierter Speichelfluß von weniger als 0,1 ml/min (Norm 0,3–0,4 ml/min) als pathologisch [2]. Bei Kindern kann eine Speichelmessung häufig nicht durchgeführt werden.

Bildgebende Verfahren

1. Sonografie: Die Sonografie hat in den vergangenen Jahren zunehmend an Bedeutung bei der Diagnostik und der Verlaufsbeurteilung des Speicheldrüsenbefalls im Rahmen eines SS gewonnen. Sowohl die Gl. parotis als auch die Gl. submandibularis können im B-Mode morphologisch sehr gut beurteilt (► **Abb. 1a**) und im Doppler hinsichtlich ihrer Perfusionsverhältnisse (► **Abb. 1b**) untersucht werden [9]. Es wurden mehrere Scoring-Systeme entworfen und bei Erwachsenen mit SS evaluiert [20, 21]. Dabei erwies sich das Scoring-System von Hocevar [22, 23] als verlässlich und im Alltag einsetzbar. Dies bestätigen auch eigene Untersuchungen an einer Kohorte von Patienten mit jSS [10].
2. MRT: die Kernspintomografie gewinnt beim SS und beim jSS zunehmend an Bedeutung. Dabei können nicht nur die

Speicheldrüsen differenziert beurteilt und ggf. auf Neoplasien untersucht werden, sondern auch Veränderungen bei ZNS-Befall im Rahmen eines SS dargestellt werden [24, 25].

3. Sialografie: bei der Sialografie erfolgt eine radiologische Darstellung der Parotis nach Injektion von Kontrastmittel in den Ausführungsgang. Typisch (aber nicht spezifisch) für das SS sind fokale oder globale Sialektasien. Die Injektion ist bei kleinen Kindern nicht immer einfach, die Methode insgesamt geht mit Strahlenbelastung einher.
4. Szintigrafie: Die Szintigrafie war lange Zeit in die Klassifikationskriterien der AECG aufgenommen [1]. Aufgrund ihres umstrittenen diagnostischen Wertes ist sie in den validierten AECG-Kriterien nicht mehr enthalten [2].

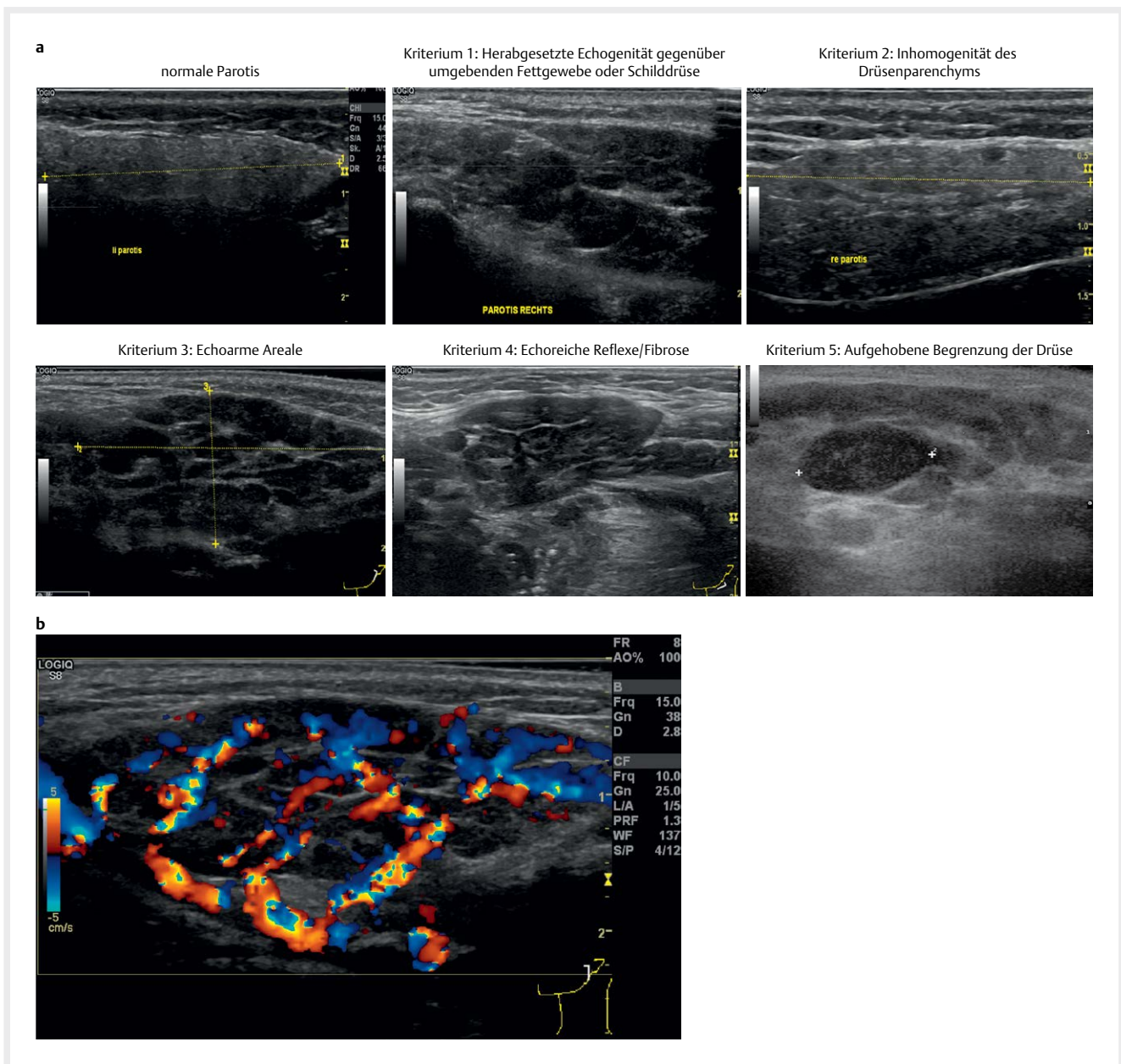
Therapie und Prognose SS/jSS

Es existieren nahezu keine kontrollierten Studien zur Behandlung des jSS. Die folgenden Aussagen basieren zumeist auf Daten aus Untersuchungen bei Erwachsenen mit SS.

Therapieprinzip

Beim SS werden systemische immunsuppressive Therapien zur Kontrolle der autoimmunen Aktivität und lokale Maßnahmen kombiniert. Die Therapie richtet sich nach Befallsmuster und Aktivitätsgrad der Erkrankung. Beim sekundären SS müssen bei der Therapieplanung die Erfordernisse der Primärerkrankung mit berücksichtigt werden.

1. **Symptomatische Therapien:** Hyposalivation und –lacrimation führen zu lokalen Problemen die sich direkt an der Schleimhaut oder an benachbarten Strukturen manifestieren. Allgemeine Maßnahmen wie Kariesprophylaxe, speichelfördernde Maßnahmen (z. B. Kaugummi) sowie der Einsatz künstlicher Tränen sind frühzeitig zu ergreifen. Der positive Effekt immunsuppressiver Augentropfen bei der Keratokonjunktivitis sicca konnte in prospektiven Studien (Cyclosporin-AT [26], Tacrolimus-AT [27]) nachgewiesen werden. Neben einer Lokalthherapie können bei Xerostomie auch beim jSS der Einsatz von Muscarinrezeptor-Antagonisten (direkte Parasympaticomimetika) wie Pilocarpin zu einer Verbesserung führen [28]. Die interdisziplinäre Zusammenarbeit von Kinderrheumatologen, Ophthalmologen und Zahnärzten ist bei Patienten mit jSS unerlässlich.
2. **Medikamentöse Therapie mit DMARD:** Der Effekt von systemischen Glukokortikoiden (sGC) wurde bei Patienten mit SS nie systematisch untersucht und nachgewiesen. Retrospektive Fallkohorten zeigen positive Effekte auf die Sicca-Symptomatik [26] und bei neurologischem SS [29]. Zu Methotrexat [30], Azathioprin [31] und Tacrolimus [32] liegen nur Daten aus kleinen Fallkohorten vor. Zur Effektivität von Hydroxychloroquin ist die Datenlage komplett widersprüchlich [33, 34]. Eine positive Wirkung von Cyclophosphamid (CYP) wurde in Fallkohorten bei ZNS-Befall [29] sowie von Mykophenolatmophetil (MMF) bei Nephritis [35] und bei interstitieller Lungenbeteiligung [36] gezeigt.
3. **Medikamentöse Therapie mit Biologika:** Studien mit TNF Inhibitoren (Infliximab und Etanercept [26]) zeigten beim SS keine nennenswerten Effekte. In 2 prospektiven randomisierten Studien mit Rituximab (RTX) zeigte sich eine Effektivität



► **Abb. 1 a** Sonografische Darstellung der Glandula parotis bei Patienten mit jSS im B-Mode (GE Logic8, Linearsonde 10–15 MHz) mit schematischer Darstellung relevanter Beurteilungsmerkmale Ab **b** Sonografische Darstellung der Perfusion der Glandula parotis im colored flow mode (GE Logic8, Linearsonde 10–15 MHz) mit massiver Hyperperfusion infolge einer akuten Entzündung Auch bezüglich des B-Mode Bildes finden sich Auffälligkeiten bezüglich: Herabgesetzter Echogenität, inhomogenem Parenchym, echoarmer Areale und echoreichen Reflexen infolge Fibrose.

bezüglich Fatigue und Autoantikörperbildung [37], jedoch keine Verbesserung der Drüsenfunktion. Bei Patienten mit RA assoziiertem sekundärem SS kann RTX beide Erkrankungen (RA und SS) positiv beeinflussen. RTX kann ebenfalls zur Behandlung SS-assoziiertes MALT-Lymphome eingesetzt werden [38]. Vielversprechend sind die Daten zur Behandlung von Patienten mit primärem und sekundärem SS mit Abatacept. Es zeigten sich signifikante Verbesserungen bezüglich des EULAR Sjögren's syndrome disease activity index (ESSDAI) [39], wie auch eine Reduktion der lymphozytären Infiltration der Speicheldrüsen [40]. Deutliche Effektivität zeigt auch der

BlyS-inhibierende monoklonale Antikörper Belimumab bezüglich des ESSDAI, wie auch der Autoantikörperproduktion [41]. Diese Therapieeffekte unterstreichen die pathogenetisch wichtige Rolle der B-Lymphozyten beim SS [6].

Prognose

Patienten mit SS haben generell ein erhöhtes Mortalitätsrisiko. Das Erstmanifestationsalter, männliches Geschlecht, extraglandulärer Befall, Vaskulitis, positive anti-La/SSB, niedriges C4 und Kryoglobulinämie wurden als besondere Risikofaktoren analysiert [42]. Kurz-

lich wurde ein prädiktives Scoringsystem für das Auftreten von Lymphomen beim SS publiziert das allerdings erst an einer kleinen Anzahl von Patienten evaluiert wurde [43]. Lymphomverdächtige Areale in den Speicheldrüsen lassen sich frühzeitig mittels Ultraschall detektieren [10, 44]. Die Entwicklung von Malignomen ist bereits bei jungen Patienten mit einem jSS möglich, wie eigene Erfahrungen zeigen.

ZUSAMMENFASSUNG JSS

Das JSS

- ist bei Kindern und Jugendlichen sehr selten, jedoch sicherlich unterdiagnostiziert
- kann neben einer Beteiligung exokriner Drüsen:
 - systemische Symptome (Arthralgie, Fatigue, Raynaud) verursachen
 - im Rahmen von Kollagenosen (jSLE, MCTD) als sekundäres JSS auftreten
 - Organschäden; insbesondere an Nieren und Lunge verursachen
- geht mit einem erhöhten Tumorrisiko einher (insbesondere intraglanduläre Lymphomentwicklung) und bedarf daher auch langfristig einer Überwachung
- hat als Risiko während der Schwangerschaft die transplazentare Übertragung von anti-Ro/SSA Autoantikörpern auf den Feten, mit Folge eines neonatalen Lupus (inkl. AV-Block beim Neugeborenen)
- Bei entsprechender Erfahrung der Untersucher ist die Sonografie hervorragend zur Beurteilung des Befalls und des Verlaufes an den Speicheldrüsen geeignet. Kommunizieren Sie bei einem Verdachtsfall von jSS frühzeitig mit einem Zentrum, damit schon bei der Diagnostik entscheidende Weichen gestellt und so ggf. Komplikationen vermieden werden können.

Interessenkonflikt

Der Autor gibt an, dass kein Interessenkonflikt besteht.

Literatur

- [1] Vitali C, Bombardieri S, Jonsson R et al. Classification criteria for Sjogren's syndrome: a revised version of the European criteria proposed by the American-European Consensus Group. *Annals of the rheumatic diseases* 2002; 61: 554–5558
- [2] Shiboski CH, Shiboski SC, Seror R et al. 2016 American College of Rheumatology/European League Against Rheumatism classification criteria for primary Sjogren's syndrome: A consensus and data-driven methodology involving three international patient cohorts. *Annals of the rheumatic diseases* 2017; 76: 9–16
- [3] Bartunkova J, Sediva A, Vencovsky J et al. Primary Sjogren's syndrome in children and adolescents: proposal for diagnostic criteria. *Clinical and experimental rheumatology* 1999; 17: 381–386
- [4] Yokogawa N, Lieberman SM, Sherry DD et al. Features of childhood Sjogren's syndrome in comparison to adult Sjogren's syndrome: considerations in establishing child-specific diagnostic criteria. *Clinical and experimental rheumatology* 2016; 34: 343–351
- [5] Lieberman SM. Childhood Sjogren syndrome: insights from adults and animal models. *Current opinion in rheumatology* 2013; 25: 651–657
- [6] Ambrus JL, Suresh L, Peck A. Multiple Roles for B-Lymphocytes in Sjogren's Syndrome. *Journal of clinical medicine* 2016; 5:
- [7] Maslinska M, Przygodzka M, Kwiatkowska B et al. Sjogren's syndrome: still not fully understood disease. *Rheumatology international* 2015; 35: 233–241
- [8] Varoczy L, Gergely L, Zeher M et al. Malignant lymphoma-associated autoimmune diseases – a descriptive epidemiological study. *Rheumatology international* 2002; 22: 233–237
- [9] Hofauer B, Mansour N, Heiser C et al. Sonoelastographic Modalities in the Evaluation of Salivary Gland Characteristics in Sjogren's Syndrome. *Ultrasound in medicine & biology* 2016; 42: 2130–2139
- [10] Krumrey-Langkammerer M, Haas JP. Wertigkeit der Speicheldrüsen-Sonografie bei Sjögrensyndrom im Kindes-, und Jugendalter. *Ultraschall in Med* 2015; 36: A349
- [11] Fisher BA, Jonsson R, Daniels T et al. Standardisation of labial salivary gland histopathology in clinical trials in primary Sjogren's syndrome. *Annals of the rheumatic diseases* 2016, doi:10.1136/annrheumdis-2016-210448
- [12] Bouayed K, Alyanikian MA, Cordonnier C et al. Sjogren syndrome: an unexpected disease occurring fourteen years after oligoarticular onset juvenile idiopathic arthritis. *Rheumatology (Oxford, England)* 2002; 41: 1190–1191
- [13] Kuo CF, Grainge MJ, Valdes AM et al. Familial Risk of Sjogren's Syndrome and Co-aggregation of Autoimmune Diseases in Affected Families: A Nationwide Population Study. *Arthritis & rheumatology (Hoboken, NJ)* 2015; 67: 1904–1912
- [14] Neiman AR, Lee LA, Weston WL et al. Cutaneous manifestations of neonatal lupus without heart block: characteristics of mothers and children enrolled in a national registry. *The Journal of pediatrics* 2000; 137: 674–680
- [15] Yadlapati S, Efthimiou P. Autoimmune/Inflammatory Arthritis Associated Lymphomas: Who Is at Risk? *BioMed research international* 2016; 2016: 8631061
- [16] Aoun G, Nasseh I, Berberi A. Evaluation of the oral component of Sjogren's syndrome: An overview. *Journal of International Society of Preventive & Community Dentistry* 2016; 6: 278–284
- [17] Kleger A, Seufferlein T, Wagner M et al. IgG4-associated autoimmune diseases—polymorphous presentation complicates diagnosis and treatment. *Dtsch Arztebl Int* 2015; 112: 128–135
- [18] Whitcher JP, Shiboski CH, Shiboski SC et al. A simplified quantitative method for assessing keratoconjunctivitis sicca from the Sjogren's Syndrome International Registry. *American journal of ophthalmology* 2010; 149: 405–415
- [19] van Bijsterveld OP, Mackor AJ. Sjogren's syndrome and tear function parameters. *Clinical and experimental rheumatology* 1989; 7: 151–154
- [20] Lin D, Yang W, Guo X et al. Cross-sectional comparison of ultrasonography scoring systems for primary Sjogren's syndrome. *International journal of clinical and experimental medicine* 2015; 8: 19065–19071
- [21] Jousse-Joulin S, Milic V, Jonsson MV et al. Is salivary gland ultrasonography a useful tool in Sjogren's syndrome? A systematic review. *Rheumatology (Oxford, England)* 2016; 55: 789–800
- [22] Hocevar A, Ambrozic A, Rozman B et al. Ultrasonographic changes of major salivary glands in primary Sjogren's syndrome. Diagnostic value of a novel scoring system. *Rheumatology (Oxford, England)* 2005; 44: 768–772

- [23] Hocevar A, Rainer S, Rozman B et al. Ultrasonographic changes of major salivary glands in primary Sjogren's syndrome. Evaluation of a novel scoring system. *European journal of radiology* 2007; 63: 379–383
- [24] Akasbi M, Berenguer J, Saiz A et al. White matter abnormalities in primary Sjogren syndrome. *QJM: monthly journal of the Association of Physicians* 2012; 105: 433–443
- [25] Zhu L, Zhang C, Hua Y et al. Dynamic contrast-enhanced MR in the diagnosis of lympho-associated benign and malignant lesions in the parotid gland. *Dento maxillo facial radiology* 2016; 45: 20150343
- [26] Ramos-Casals M, Tzioufas AG, Stone JH et al. Treatment of primary Sjogren syndrome: a systematic review. *Jama* 2010; 304: 452–460
- [27] Moscovici BK, Holzchuh R, Sakassegawa-Naves FE et al. Treatment of Sjogren's syndrome dry eye using 0.03 % tacrolimus eye drop: Prospective double-blind randomized study. *Contact lens & anterior eye: the journal of the British Contact Lens Association* 2015; 38: 373–378
- [28] Tomiita M, Takei S, Kuwada N et al. Efficacy and safety of orally administered pilocarpine hydrochloride for patients with juvenile-onset Sjogren's syndrome. *Modern rheumatology* 2010; 20: 486–490
- [29] Pereira PR, Viala K, Maisonobe T et al. Sjogren Sensory Neuronopathy (Sjogren Ganglionopathy): Long-Term Outcome and Treatment Response in a Series of 13 Cases. *Medicine* 2016; 95: e3632
- [30] Skopouli FN, Jagiello P, Tsifetaki N et al. Methotrexate in primary Sjogren's syndrome. *Clinical and experimental rheumatology* 1996; 14: 555–558
- [31] Ozgocmen S, Gur A. Treatment of central nervous system involvement associated with primary Sjogren's syndrome. *Current pharmaceutical design* 2008; 14: 1270–1273
- [32] Ueda Y, Tomoe H, Takahashi H et al. Interstitial cystitis associated with primary Sjogren's syndrome successfully treated with a combination of tacrolimus and corticosteroid: A case report and literature review. *Modern rheumatology* 2016; 26: 445–449
- [33] Fox RI, Dixon R, Guarrasi V et al. Treatment of primary Sjogren's syndrome with hydroxychloroquine: a retrospective, open-label study. *Lupus* 1996; 5: (Suppl 1): S31–S36
- [34] Gottenberg JE, Ravaud P, Puechal X et al. Effects of hydroxychloroquine on symptomatic improvement in primary Sjogren syndrome: the JOQUER randomized clinical trial. *Jama* 2014; 312: 249–258
- [35] Evans RD, Laing CM, Ciurtin C et al. Tubulointerstitial nephritis in primary Sjogren syndrome: clinical manifestations and response to treatment. *BMC musculoskeletal disorders* 2016; 17: 2
- [36] Vij R, Strek ME. Diagnosis and treatment of connective tissue disease-associated interstitial lung disease. *Chest* 2013; 143: 814–824
- [37] Dass S, Bowman SJ, Vital EM et al. Reduction of fatigue in Sjogren syndrome with rituximab: results of a randomised, double-blind, placebo-controlled pilot study. *Annals of the rheumatic diseases* 2008; 67: 1541–1544
- [38] Voulgarelis M, Ziakas PD, Papageorgiou A et al. Prognosis and outcome of non-Hodgkin lymphoma in primary Sjogren syndrome. *Medicine* 2012; 91: 1–9
- [39] Tsuboi H, Matsumoto I, Hagiwara S et al. Efficacy and safety of abatacept for patients with Sjogren's syndrome associated with rheumatoid arthritis: rheumatoid arthritis with orencia trial toward Sjogren's syndrome Endocrinopathy (ROSE) trial-an open-label, one-year, prospective study-Interim analysis of 32 patients for 24 weeks. *Modern rheumatology* 2015; 25: 187–193
- [40] Haacke EA, van der Vegt B, Meiners PM et al. Abatacept treatment of patients with primary Sjogren's syndrome results in a decrease of germinal centres in salivary gland tissue. *Clinical and experimental rheumatology* 2016 DOI
- [41] Quartuccio L, Salvin S, Corazza L et al. Efficacy of belimumab and targeting of rheumatoid factor-positive B-cell expansion in Sjogren's syndrome: follow-up after the end of the phase II open-label BELISS study. *Clinical and experimental rheumatology* 2016; 34: 311–314
- [42] Singh AG, Singh S, Matteson EL. Rate, risk factors and causes of mortality in patients with Sjogren's syndrome: a systematic review and meta-analysis of cohort studies. *Rheumatology (Oxford, England)* 2016; 55: 450–460
- [43] Fragkioudaki S, Mavragani CP, Moutsopoulos HM. Predicting the risk for lymphoma development in Sjogren syndrome: An easy tool for clinical use. *Medicine* 2016; 95: e3766
- [44] Gritzmann N. Ultrasound of the salivary glands. *Laryngo- rhino- otologie* 2009; 88: 48–56 quiz 57–49