Zahnmedizin *up2date*

6 · 2017

Endodontologie 1

Vitalerhaltung der Pulpa – Update

Mauro Amato
Hanjo Hecker
Florin Eggmann
Roland Weiger

DOI: 10.1055/s-0043-119653
Zahnmedizin up2date 2017; 11 (6): 579–597
ISSN 1865-0457
© 2017 Georg Thieme Verlag KG

Dieses Dokument wurde zum persönlichen Gebrauch heruntergeladen. Vervielfältigung nur mit Zustimmung des Verlages.

Unter dieser Rubrik sind bereits erschienen:

Diagnostik in der Endodontie B. Vahedi Heft 4/2017

Die Prognose wurzelkanalbehandelter Zähne R. Krug, S. Soliman, G. Krastl Heft 2/2017

Die medikamentöse Einlage A. Roth Heft 5/2016

Die digitale Volumentomografie (DVT) in der Endodontologie K. Dula, F. Kissling-Jeger, K. Neuhaus Heft 4/2016

Wurzelkanalfüllung: Alternativen zur lateralen Kondensation T. Connert, M. Amato, R. Weiger Heft 3/2016

Interne Resorptionen – Ätiologie, Pathogenese, Diagnostik und Therapie M. Arnold Heft 6/2015

Aktuelle Entwicklungen der maschinellen Wurzelkanalaufbereitung M. Roggendorf, J. Ebert, R. Frankenberger Heft 5/2015

Die vertikale Wurzelfraktur – eine klinische Herausforderung und ein pathogenetisches Phänomen C. Löst Heft 2/2015

Die Revision endodontischer Misserfolge M. Arnold Heft 4/2014

Möglichkeiten und Grenzen der Pulparegeneration K. Galler Heft 6/2013

Ultraschall in der Endodontie M. Amato, H. Hecker Heft 5/2013

Entfernung frakturierter Instrumente aus dem Wurzelkanal C. Bargholz, J. Cujé Heft 6/2012

Endometrie – elektrische Bestimmung der endodontischen Arbeitslänge A. ElAyouti, C. Löst Heft 3/2012

Mineral Trioxide Aggregate (MTA): Möglichkeiten und Grenzen J. Mente, D. Panagidis, T. Pfefferle Heft 2/2012

Einmal- vs. Mehrfachgebrauch endodontischer Instrumente D. Sonntag, A. Klocke Heft 6/2011

Spezielle Anatomie und Behandlung der Wurzelkanäle von Molaren C. Koçkapan Heft 4/2011

Einzeitige versus zweizeitige Wurzelkanalbehandlung S. Bürklein, E. Schäfer Heft 3/2011

Die endodontale-parodontale bzw. parodontale-endodontale Läsion A. Fuchß, H. Jentsch Heft 2/2011

Der obliterierte Wurzelkanal P. Kiefner Heft 6/2010

Vitalerhaltung der Pulpa H. Hecker, M. Amato, G. Krastl, R. Weiger Heft 5/2010

Postendodontische Versorgung M. Naumann Heft 4/2010

Die maschinelle Wurzelkanalaufbereitung T. Schwarze Heft 2/2010

Wurzelkanalbehandlung versus Implantation N. Zitzmann, R. Weiger Heft 4/2009

Die thermoplastische Wurzelfüllung – eine Alternative für die Praxis? C. Appel Heft 1/2009

Frontzahntrauma: Zahnhartsubstanzverletzungen G. Krastl, A. Filippi, R. Weiger Heft 6/2008

Adhäsivaufbau bei wurzelkanalgefüllten Zähnen G. Krastl, N. Zitzmann, R. Weiger Heft 4/2008

Medikamentöse Wurzelkanaleinlagen T. Dammaschke Heft 2/2008

Die Wurzelkanalspülung H. Hecker, M. Amato, R. Weiger Heft 2/2007

Milchzahnendodontie R. Heinrich-Weltzien, J. Kühnisch Heft 2/2007

ALLES ONLINE LESEN

Mit der eRef lesen Sie Ihre Zeitschrift: online wie offline, am PC und mobil, alle bereits erschienenen Artikel. Für Abonnenten kostenlos! https://eref.thieme.de/zahn-u2d

JETZT FREISCHALTEN

Sie haben Ihre Zeitschrift noch nicht freigeschaltet? Ein Klick genügt: www.thieme.de/eref-registrierung

Dieses Dokument wurde zum persönlichen Gebrauch heruntergeladen. Vervielfältigung nur mit Zustimmung des Verlages.

Thieme

Vitalerhaltung der Pulpa – Update

Mauro Amato, Hanjo Hecker, Florin Eggmann, Roland Weiger

Die neuere Literatur zeigt einen deutlichen Trend in Richtung Vitalerhaltung der Pulpa. Eine Pulpaeröffnung, sei es durch ein Trauma oder durch eine kariöse Exposition, ist heute kein alleiniger Grund, einen Zahn zu „devitalisieren". Ein besseres Verständnis der Pulpapathophysiologie sowie neuere biokompatible Materialien ermöglichen die Vitalerhaltung und stellen die Wurzelkanalbehandlung unter bestimmten Voraussetzung in den Hintergrund.

Einleitung

Neue Entwicklungen im Instrumentenbereich haben die Benutzerfreundlichkeit der Wurzelkanalbehandlung und in vielen Fällen die Qualität gesteigert. NiTi-Instrumente mit modernem Design reduzieren das Risiko von Instrumentenfrakturen. Ein-Feilen-Systeme bieten dem Behandler einen schnelleren Weg, die Wurzelkanäle zu erweitern. Die aktivierte Desinfektion ermöglicht ein noch saubereres Wurzelkanalsystem, ebenso wie sich neue, einfachere Wurzelkanalfülltechniken bewährt haben. Diese Evolution ermöglicht heutzutage nicht nur dem Spezialisten, hochwertige Wurzelkanalbehandlungen durchzuführen, sondern ist für alle an der Zahnerhaltung interessierten Zahnärzte eine valide Option – insbesondere angesichts des Wunsches vieler Patienten, den angeschlagenen Zahn zu erhalten.

Die Erfolgsquote von endodontisch behandelten Zähnen zeigt für die Vitalexstirpation Resultate von über 90%; bei Fällen mit infizierter Pulpa liegt sie im Bereich von gut 80% über 8–10 Jahre [1]. Vielfach sind diese Studien unter optimalen (universitären) Bedingungen durchgeführt worden. Sucht man nach den epidemiologischen Studien, findet man häufiger Arbeiten, die von Erfolgsraten von teilweise um die 60% oder weniger berichten [2]. Die Mehrzahl der Studien zur Vitalerhaltung zeigt mit über 90% jedoch hohe Erfolgsraten und belegt eine günstigere Prognose solcher Zähne als für wurzelkanalbehandelte Zähne auf [3, 4].

Beachtet man auch den zeitlichen und finanziellen Aspekt, wird für die oft mehrsitzige Wurzelkanalbehandlung deutlich mehr Zeit aufgewendet als für eine vitalerhaltende Maßnahme, und die Kosten sind hierdurch um ein Vielfaches höher. Geringere Kosten [5] fallen auch an, da i. d. R. eine teure postendontische Restauration vermieden werden kann. Bei einer Wurzelkanalbehandlung wird nicht nur die Pulpa, sondern auch eine nicht unbeträchtliche Menge an Zahnhartsubstanz entfernt. Hier spielen insbesondere das Pulpakammerdach und das zervikale Wurzelkanaldentin eine wichtige Rolle, die einen maßgeblichen Beitrag für die Stabilität des Zahnes liefern [6]. Vor diesem Hintergrund lohnt sich daher die Überlegung, einen kompromittierten Zahn wenn immer möglich vital zu erhalten anstatt ihn einer Wurzelkanalbehandlung zu unterziehen.

Das kürzlich im International Endodontic Journal erschiene Editorial ist ein weiteres Beispiel für den Trend in Richtung Vitalerhaltung der Pulpa. Das Ziel dieses Artikels ist es, Zahnärzte für das Thema zu sensibilisieren [7]. Insbesondere möchte der Beitrag aufzeigen, welchen Gefahren die Pulpa ausgesetzt ist und in welchen Fällen eine konservative vitalerhaltende Therapie der Wurzelkanalbehandlung vorzuziehen ist. Dabei werden auch neuere Überkappungsmaterialien beschrieben und wichtige Faktoren beleuchtet, welche die Therapieentscheidung vereinfachen.

Die Pulpa irritierende Faktoren

Unterschiedlichste Reize können schädigend auf die Pulpa einwirken. Das Eindringen von Mikroorganismen in den Pulpa-Dentin-Komplex, sei es durch eine primäre Karies oder undichte Restaurationen, ist die größte Gefahr für dessen Vitalität, da die Mikroorganismen sowohl direkt als auch über ihre Stoffwechselprodukte negative Wirkungen erzielen können [8]. Ebenfalls bergen zahnärztlich-therapeutische Maßnahmen wie eine pulpanahe Präparation oder zytotoxische Restaurationsmaterialien ein hohes Gefährdungspotenzial für die Pulpa.

Physikalische Reize

Physikalische Reize sind in erster Linie auf Präparationstraumata zurückzuführen. Problematisch sind hochtourige Präparationen ohne adäquate Wasserkühlung, bei-

Dieses Dokument wurde zum persönlichen Gebrauch heruntergeladen. Vervielfältigung nur mit Zustimmung des Verlages.

spielsweise in tiefen approximalen Kästen, in welche das Spray nur unzureichend hineingelangt. Bei der finalen Kariesexkavation hingegen wird häufig untertourig und ohne Wasser präpariert. Dabei darf die Drehzahl 4000 U/min nicht überschreiten [9]. Auch sollten die dabei verwendeten Bohrer scharf sein und vibrationsarm laufen.

Cave

Eine irreversible Schädigung der Pulpa tritt bei einer intrapulpalen Temperatur von 42 °C auf.

In der klassischen Studie von Zach an Primaten führte eine intrapulpale Temperatur von 42 °C in 15 % der Fälle bereits zur Nekrose [10]. Weitere mögliche Quellen für starke Hitzeentwicklung sind provisorische Kronen- und Brückenmaterialien. Besonders bei der Werkstoffgruppe auf reiner PMMA-Basis kann die Polymerisationstemperatur auf bis zu 80 °C steigen. Daher werden nur noch Kunststoffsysteme auf Bis-GMA-Basis oder höhere Methacrylate empfohlen.

Cave

Ebenfalls einen oft unterschätzten Negativreiz stellt die Dehydratation der Pulpa dar. Daher ist exzessives und wiederholtes Trocknen der Kavität mit Luftbläsern oder gar trockenes Exkavieren mit permanentem Luftstrom unbedingt zu vermeiden.

Nachweisen ließ sich, dass ein auf zervikale Kavitäten gerichteter, nur 30 Sekunden andauernder Luftstrom bereits zu Odontoblastenverlagerungen und pulpalen Entzündungen führte [11]. Ebenso führt eine übermäßige Verwendung von Alkohol in Kavitäten zu deren Austrocknung. Die Anwendung von Cavit in tiefen Kavitäten kann aufgrund der starken hygroskopischen Eigenschaften dieses ZnO-Sulfat-Zements zur Aspiration der Odontoblasten in die Tubuli führen [12]. Dies konnte jedoch in einer tierexperimentellen Studie nicht bestätigt werden. Die Autoren beließen vor Applikation des Cavits eine geringe Restfeuchte in der Kavität (entsprechend den Herstellerempfehlungen), sodass offenbar negative Auswirkungen vermieden werden konnten [13].

Lokalanästhetika

Die Verwendung von Lokalanästhetika mit vasokonstriktorischen Zusätzen ist ebenfalls nicht zu unterschätzen. Bei traumatisch verletzten Zähnen, deren Blutversorgung aufgrund des Traumas ohnehin beeinträchtigt sein kann, sollte auf vasokonstriktorische Zusätze verzichtet werden [14]. In einer tierexperimentellen Studie kam es bei der Verwendung der intraligamentären Anästhesie mit Adrenalinzusatz 1 : 100 000 sogar zu einem 30 Minuten andauernden totalen Stopp der pulpalen Durchblutung [15]. Daher empfiehlt es sich bei pulpal vorgeschädigten Zähnen, die vital erhalten werden, keine Anästhetika mit starken Vasokonstriktor-Zusätzen zu verwenden.

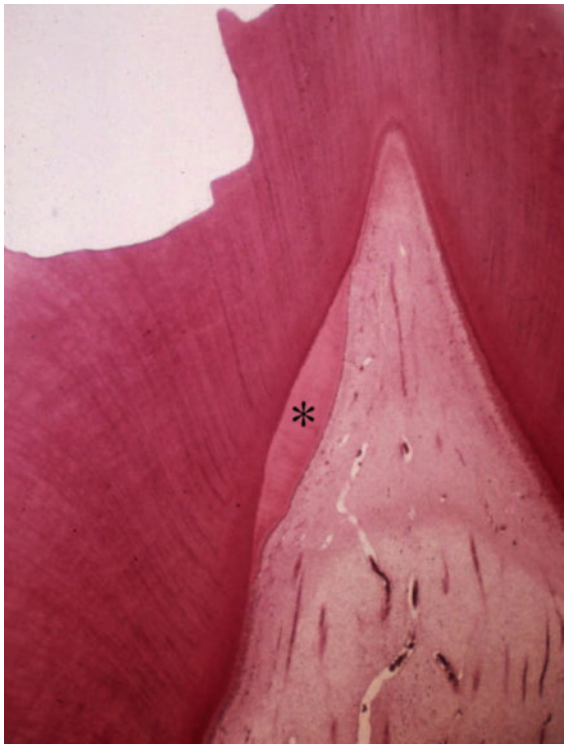

▶ **Abb. 1** Präparationstrauma und Bildung von Reizdentin (Stern) in der Pulpa. Quelle: Hecker H et al. Vitalerhaltung der Pulpa. Zahnmedizin up2date 2010; 4: 485–503.

Chemische Reize

Merke

Praktisch alle Füllungsmaterialien stellen einen chemischen Reiz dar, und die meisten sind in direktem Kontakt mit der Pulpa toxisch.

Der direkte Kontakt von Monomeren aus Adhäsivmaterialien mit der Pulpa führt zu Entzündungen. Allerdings verhindert das Dentin, welches eine ausgezeichnete Barriere darstellt, meist die direkte Einwirkung [16]. Daher ist jeder Zehntelmillimeter des Restdentins (RDT) (▶ **Abb. 1**) – auch wenn es pulpanah immer mit einer großen Anzahl von Tubuli „gespickt“ ist – als „Schutz“ wertvoll. Ohne weitere Schädigung durch Mikroorganismen sind chemische Reize meist reversibel. Kommt es jedoch beispielsweise an einer tiefen Kompositversorgung ohne Abdeckung der pulpanahen Bezirke zu einer Leakage am Füllungsrand, entwickelt sich mit der Zeit eine irreversible Entzündung der Pulpa.

Diagnostik

Die Anamnese des Patienten liefert in vielen Fällen bereits erste Angaben zum Zustand der Pulpa. Die subjektive Schmerzempfindung und die zahnmedizinische Vorgeschichte geben bereits erste Hinweise auf den Pulpazustand. Dazu kommen die klinischen Befunde, welche die Reaktion der Pulpa auf einen thermischen Reiz prüfen.

Dieses Dokument wurde zum persönlichen Gebrauch heruntergeladen. Vervielfältigung nur mit Zustimmung des Verlages.

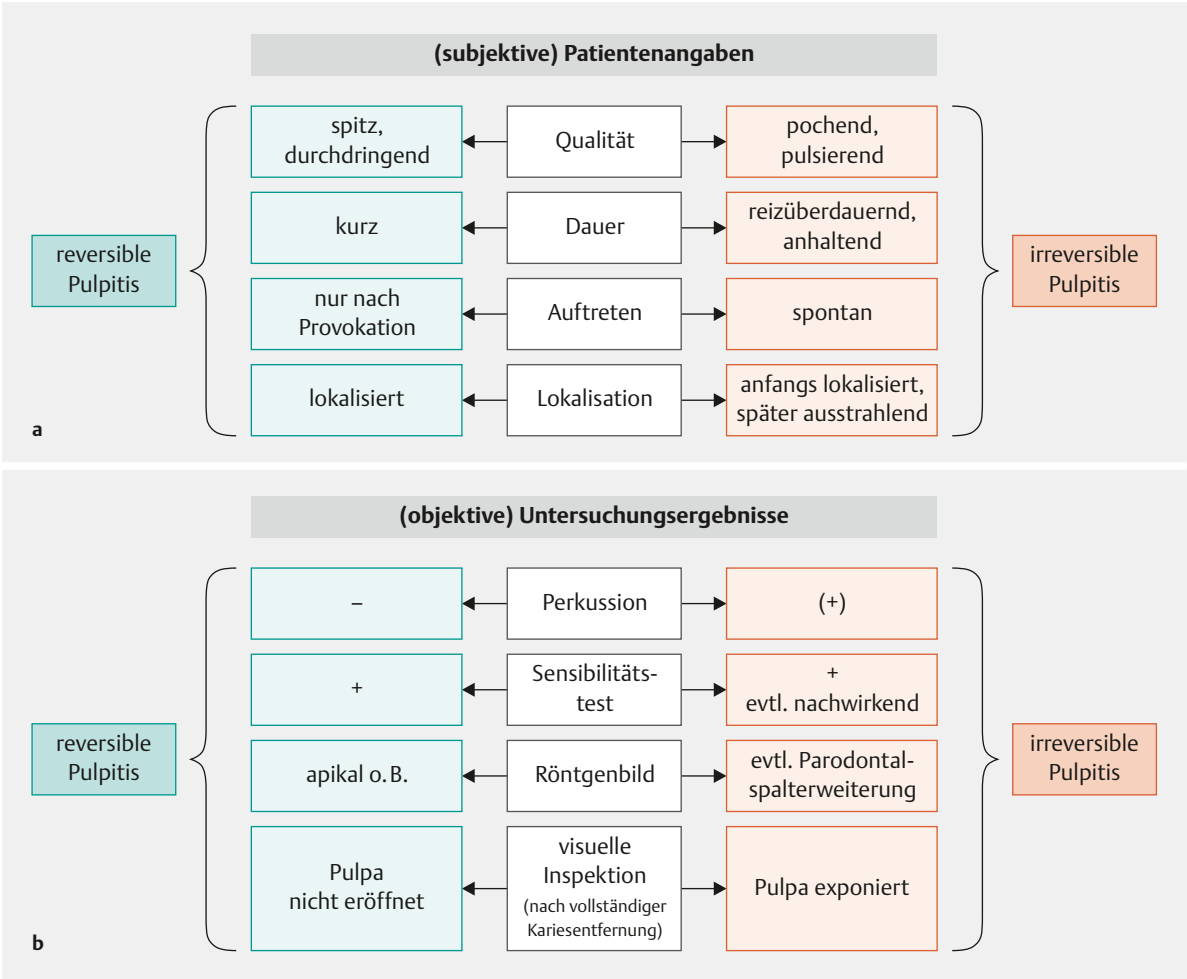

▶ **Abb. 2** Subjektive und objektive Angaben zum Pulpazustand als Entscheidungshilfen. Siehe auch PEKBOOK Teil II: Endodontologie der Universitätszahnkliniken Basel UZB.
a (Subjektive) Patientenangaben.
b (Objektive) Untersuchungsergebnisse.

Der Sensibilitätstest kann mit CO_2-Schnee (– 78 °C) oder mit Trichloridfluormethan (– 28 °C) durchgeführt werden; letzteres ist – entgegen mancher Aussagen – ausreichend kalt und produziert verlässliche Reizantworten [17]. Dabei ist wiederum darauf zu achten, ob der eventuell damit ausgelöste Schmerz den Reiz überdauert. Der Vergleich mit dem Nachbarzahn oder dem kontralateralen Zahn hilft, fragliche Befunde (z. B. stark verzögerte Reaktion auf den Kältereiz) adäquat zu interpretieren. Bei der Bewertung sollte neben dem Alter des Patienten vor allem auch das Ausmaß der „pulpalen Vorschädigung", d. h. die restaurative oder ggf. die traumatische Historie des Zahns, einbezogen werden. Zur Abklärung etwaiger periapikaler Parodontitiden eignen sich der Perkussionstest und ein periapikales Röntgenbild. Letzteres gibt auch Auskunft über die Ausdehnung der Pulpa und der bestehenden Restauration.

Die Anamnese zusammen mit den klinischen Befunden und der radiologischen Diagnostik sind einzelne Mosaikstücke, die zur Verdachtsdiagnose führen. Ist die Pulpa reversibel geschädigt, können vitalerhaltende Maßnahmen eingeleitet werden. Gibt es Anzeichen für eine irreversible Schädigung großer Teile der Pulpa, sollte eine Pulpektomie durchgeführt werden (▶ **Abb. 2**).

Vitalerhaltung bei Zahnunfällen

Kronenfraktur ohne Pulpabeteiligung

Bei einer reinen Schmelzfraktur kann die Pulpa kurzzeitig durch die Konkussion eine verminderte Durchblutung erfahren. Solange aber kein Dentin exponiert ist oder die Schmelzfraktur nicht mit einer ausgeprägten Dislokationsverletzung (z. B. palatinale Dislokation) kombiniert ist, bleibt die Pulpa in den allermeisten Fällen vital. Nach einer Konkussion kann der Sensibilitätstest während der

Dieses Dokument wurde zum persönlichen Gebrauch heruntergeladen. Vervielfältigung nur mit Zustimmung des Verlages.

FALLBEISPIEL

Zahnunfall mit Schmelz-Dentin-Fraktur ohne Pulpaeröffnung

▶ **Abb. 3** Zahnunfall.
a – c Schmelz-Dentin-Fraktur ohne Pulpaeröffnung an den Zähnen 12 und 21 und Schmelz-Dentin-Fraktur mit Pulpaeröffnung am Zahn 11.
d Isolation des Arbeitsfelds mit Kofferdam und Darstellung der eröffneten Pulpa.
e Partielle Pulpotomie und Blutstillung.
f Überkappung mit Kalziumhydroxid.
g Abdeckung mit Ultrablend Plus.
h Direkte Kompositaufbauten an den Zähnen 12 und 21.
i Reattachment des Zahnfragments am Zahn 11.

ersten Tage nach dem Trauma negativ ausfallen. Auch bei der Schmelz-Dentin-Fraktur ist die Prognose für die Pulpa gut, wenn die Dentinwunde zeitnah abgedeckt wird. Kalziumhydroxid-Liner oder ein Adhäsivsystem bieten den nötigen Schutz, damit via Dentintubuli die Pulpa keine weitere bakterielle Schädigung erleidet.

Kronenfrakturen mit Pulpabeteiligung

Bei exponierter Pulpa gilt als oberstes Ziel deren Vitalerhaltung. Liegt eine kleinflächige Eröffnung vor, kann die Pulpa innerhalb von 2 Stunden nach dem Unfall mit einer direkten Überkappung versorgt werden. Ist die Pulpa länger der Mundhöhle ausgesetzt, muss mit einer Schädigung oberflächlicher Pulpaanteile gerechnet werden. Bis 2 Tage nach dem Unfall kann die irreversible Veränderung eine Tiefe von 2 mm erreichen [18]. Eine partielle Pulpotomie und damit die Entfernung dieses veränderten

Dieses Dokument wurde zum persönlichen Gebrauch heruntergeladen. Vervielfältigung nur mit Zustimmung des Verlages.

Gewebes geben der darunter liegenden gesunden Pulpa bessere Regenerationsmöglichkeiten. Die Vitalerhaltung der Pulpa durch eine direkte Überkappung hat mit > 80 % eine gute, die partielle Pulpotomie mit > 90 % eine noch günstigere Prognose (▸ **Abb. 3**) [3]. Besteht aber zusätzlich eine Dislokationsverletzung, nimmt auch hier wieder das Risiko einer späteren Pulpanekrose deutlich zu.

Vitalerhaltung bei tiefer Dentinkaries

Im Gegensatz zu unmittelbar auftretenden traumatischen Verletzungen sind kariöse Läsionen mit einer Vielzahl von Bakterien und deren Toxinen assoziiert. Die bakterielle Invasion des Dentins führt zu einer chronischen Entzündungsreaktion in der Pulpa, die je nach Tiefe der Läsion und Zeit der kariösen Exposition bis hin zu einer irreversiblen Schädigung führen kann. Die Diagnostik mittels Röntgenbild gibt einen ersten Eindruck, welche Tiefe die Läsion erreicht hat. Leider zeigt das Röntgenbild nur die halbe Wahrheit; die Karies ist oft schon weiter vorgedrungen als im Röntgenbild sichtbar. Die Behandlung einer tiefen Dentinkaries (Caries profunda, ▸ **Abb. 4**) ist je nach Exkavationstechnik mit einem deutlichen Risiko einer Pulpaeröffnung assoziiert. Die Therapiekonzepte verschiedener vitalerhaltender Maßnahmen bleiben in diesem Fall Gegenstand kontroverser Diskussionen. Bei einer tief reichenden, pulpanahen Karies stellt sich die Frage: Muss die Karies vollständig exkaviert, oder kann noch etwas Restkaries belassen werden, um eine Pulpaeröffnung zu verhindern?

▸ **Abb. 4** Zahnschliff eines Molaren mit Caries profunda, Bildung von Reizdentin (Stern) und chronischer pulpaler Entzündung. Quelle: Hecker H et al. Vitalerhaltung der Pulpa. Zahnmedizin up2date 2010; 4: 485–503.

Hilfsmittel für die Kariesexkavation

Es gibt nach wie vor keine klaren Richtlinien, wie weit eine Karies exkaviert werden soll. Das Ausmaß der „Kariesentfernung“ unterliegt einer subjektiven Einschätzung. Neben der visuell-taktilen Untersuchung durch den erfahrenen Behandler mit der Sonde bieten heute verschiedene Hilfsmittel zusätzliche Unterstützung.

Die Anwendung eines **Karies-Färbemittels** ist ein weiteres diagnostisches Hilfsmittel und geht auf Fusayama zurück [19, 20]. Damit wollte er die Differenzierung zwischen innerem und äußerem Dentinlayer ermöglichen. Mithilfe einer Lösung auf Basis von Säurerot sollte nur die infizierte Schicht angefärbt werden. Weiterentwickelt wurde die Idee mit dem Carisolv-Konzept von Ericson [21]. Diverse Studien konnten jedoch zeigen, dass das strikte Anfärben je nach Art des Layers nicht vorhersehbar möglich ist [22 – 25]. Obwohl also die Eignung der Methode, gesundes Dentin als solches zu erkennen, relativ gering ist, so ist die Sensitivität, d. h. erkranktes Dentin anzufärben, relativ hoch [26]. Daher kann diese Färbelösung als Adjuvans zur herkömmlichen visuell-taktilen Diagnostik im Dentin empfohlen werden – nicht jedoch als alleiniges Entscheidungsmittel herangezogen werden. Zu beachten ist, dass der Karies-Detektor an der Schmelz-Zement-Grenze (Manteldentin, höherer Kollagenanteil) sowie pulpanah (hohe Tubulidichte) zu falsch positiven Resultaten führt.

FACE (Fluorescence Aided Caries Excavation) bietet eine weitere Möglichkeit, kariös verändertes von gesundem Dentin zu unterscheiden (▸ **Abb. 5**). Durch Anregung der Bakterien mit einem violetten Licht (370–420 nm) wird das infizierte (rot leuchtende) und das nichtinfizierte (grün leuchtende) Dentin für das Auge mit einer Filterbrille sichtbar. Während der Exkavation können so rot leuchtende Areale selektiv entfernt und gesundes Dentin belassen werden. Entsprechende Systeme sind inzwischen auf dem Markt erhältlich (SIROInspekt, Sirona Dental Systems GmbH, Bensheim, Deutschland und Facelight, W&H Dentalwerk Bürmoos GmbH, Bürmoos, Österreich). Die VistaCam von DürrDental (Bietigheim-Bissingen, Deutschland) bietet im Sortiment einen entsprechenden Aufsatz für eine lichtunterstützte Kariesentfernung an. Aktuell hat die Firma Zeiss (Oberkochen, Deutschland) mit dem Extaro 300 ein Mikroskop mit Filterfunktionen einschließlich eines Fluoreszenzfilters zur Unterstützung der Kariesexkavation auf den Markt gebracht. Die FACE-Technik kann in vielen Fällen eine Hilfe für die Kariesexkavation sein. Die Studien zur FACE zeigen im Vergleich zur visuell-taktilen und Anfärbemethode eine vollständigere Kariesentfernung [27].

Dieses Dokument wurde zum persönlichen Gebrauch heruntergeladen. Vervielfältigung nur mit Zustimmung des Verlages.

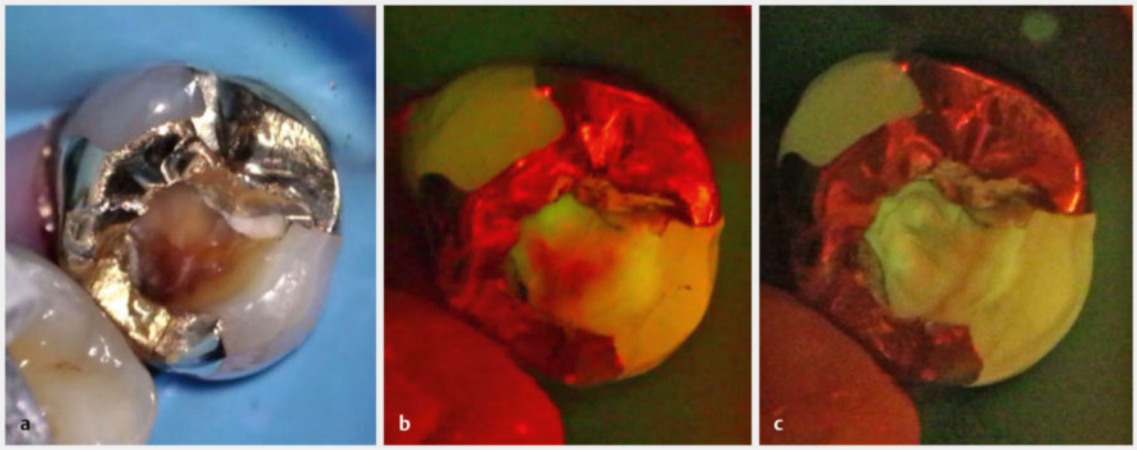

▶ **Abb. 5** Fluorescence Aided Caries Excavation (FACE) als Hilfsmittel zur Kariesexkavation.
a Sekundärkaries unter einem Goldinlay.
b Kariesdarstellung mit FACE (rote Zone).
c FACE nach Kariesexkavation.

Mittlerweile wurden auch **spezielle Bohrer** entwickelt, welche ausschließlich kariöses Dentin entfernen sollen (SmartPrep, SS White, Lakewood/USA; PolyBur, Komet, Lemgo/Deutschland). Sie bestehen aus einem speziellen Polymer und sollen eine minimalinvasive, gezielte Exkavation ermöglichen. Das Polymer hat eine Knoop-Härte von nur 50 und kann somit erweichtes Dentin entfernen (Knoop-Härte 0–30), jedoch nicht härteres, i. d. R. gesundes Dentin (Knoop-Härte 70–90). Auf hartem Dentin nutzen sich die Polymerschneiden des SmartPrep rasch ab und führen zu keinem Abtrag. Bei Anwendung dieses Bohrers blieb gemäß einer Studie eine größere Menge von Restkaries zurück [28]. In einer vergleichenden Untersuchung von Celiberti et al. wurde Karies an Milchzähnen mit 4 verschiedenen Methoden entfernt: YAG-Laser, Rosenbohrer, Polymer-Bohrer und Handexkavator. Laser und Polymer-Bohrer beließen am meisten Restkaries (Unterexkavation). Beide Methoden waren am langsamsten, wohingegen der Hartmetall-Rosenbohrer am schnellsten war, jedoch zur Überexkavation neigte. Das nicht vorhandene taktile Feedback beim Laser wurde von den Autoren als nachteilig angegeben. Sie empfehlen Handexkavatoren als guten Kompromiss [29].

Behandlungsoptionen bei tiefer Dentinkaries

Die Behandlung einer tiefen Dentinkaries birgt das Risiko einer Pulpaeröffnung. Zur Disposition stehen mehrere Behandlungsansätze, die aber schlussendlich alle die Vitalerhaltung der Pulpa zum Ziel haben.

Selektive Kariesexkavation

Die vollständige Kariesexkavation war lange Zeit Methode der Wahl. Mittlerweile wird diese Behandlung mit dem Argument, dass die Pulpa möglichst nicht eröffnet werden sollte, infrage gestellt. Bei der sogenannten selektiven Kariesexkavation [30] werden pulpaferne Anteile vollständig exkaviert und gezielt pulpanahe Areale mit wenig kariösem Dentin belassen, mit dem Ziel, die Pulpaeröffnung zu umgehen. Die verbleibende Restkaries sollte eine lederartige Konsistenz aufweisen. Eine bakteriendichte Restauration soll eine weitere Substratzufuhr für die belassenen Bakterien verhindern. Somit kann die verbliebene Karies nicht weiter fortschreiten, sodass die Pulpa im günstigen Fall regenerieren kann.

Verschiedene Publikationen zeigen, dass die selektive Kariestherapie erfolgreich ist [31]. In-vivo-Studien an bleibenden Zähnen gibt es jedoch bisher nur wenige. Eine brasilianische Studie von 2013 untersuchte Molaren mit tiefen kariösen Läsionen. Nach 18 Monaten hatte die selektive Kariesentfernung eine bessere Erfolgsquote (99 %) als die schrittweise (86 %) [32].

Die Schwierigkeit besteht in der Entscheidung, wie viel kariöses Dentin belassen werden kann und von der Pulpa toleriert wird. Nicht empfohlen wird, größere Mengen an Karies zu belassen. Röntgenlogisch kann die belassene Restkaries in der Verlaufskontrolle nicht von einer Sekundärkaries unterschieden werden. Ein weiterer Nachteil ist, dass die Adhäsion auf kariös verändertem Dentin deutlich schlechtere Haftwerte aufweist. Bleibt die kariöse Fläche im Vergleich zur gesunden Dentinfläche klein, kann die verminderte Adhäsion vernachlässigt werden.

Dieses Dokument wurde zum persönlichen Gebrauch heruntergeladen. Vervielfältigung nur mit Zustimmung des Verlages.

Die selektive Kariesexkavation kann in ausgewählten Fällen als Therapieoption in Erwägung gezogen werden. Die besten Voraussetzungen bietet ein symptomfreier Zahn mit geringer Vorschädigung durch bestehende Restaurationen, der bakteriendicht restauriert werden kann. Damit bilden schmelzbegrenzte Kavitäten die besten Voraussetzungen für eine bakteriendichte adhäsive Restauration.

Schrittweise Kariesentfernung

Bei der schrittweisen Kariesentfernung wird in 2 Phasen vorgegangen (▸ **Abb. 6**): In einem ersten Schritt wird die Hauptmenge infizierten Dentins exkaviert, jedoch am Kavitätenboden eine erweichte Schicht belassen und mit einem Kalziumhydroxid-Präparat abgedeckt (indirekte Überkappung) und semipermanent (bakteriendicht) verschlossen, um so eine Pulpaeröffnung zu vermeiden. Dadurch kommt es zu einer Stimulation von Reizdentin, sodass in einem zweiten Schritt (mindestens 2 Monate später) ein Re-Entry erfolgen und das noch bestehende, kariös veränderte Dentin sicher entfernt werden kann.

Dieses Therapieverfahren basiert auf der Vorstellung, dass es bei einer kariösen Läsion zwei Zonen an Dentin gibt:

- die äußere infizierte Schicht *(infected layer)* und
- eine pulpawärts gelegene innere demineralisierte Schicht *(affected layer)*.

Merke

Obwohl die innere Schicht aufgrund des Demineralisationsvorgangs erweicht sein kann, ist sie nicht zwangsläufig infiziert und kann erhalten werden, indem man die infizierte Schicht entfernt. Unter dieser Voraussetzung kann der „affected layer" remineralisieren und die Odontoblasten können Reizdentin bilden [19, 20, 33].

Es konnte sowohl bei Milch- als auch bei bleibenden Zähnen nachgewiesen werden, dass so die Zahl der Pulpaeröffnungen stark reduziert werden konnte. In der klassischen Studie von Leksell 1996 wurden die Pulpen von bleibenden Molaren bei vollständiger Exkavation in 40% der Fälle eröffnet, bei schrittweiser Entfernung waren es hingegen nur 17% [34].

Merke

Es häufen sich Hinweise, dass das Medikament per se eine viel geringere Rolle spielt als vielmehr die Entfernung der Hauptmasse der Mikroorganismen [35].

Ein Nachteil des schrittweisen Vorgehens ist, dass der Patient einen zweiten Termin wahrnehmen muss. Zur Überbrückung dieses Zeitraums ist eine ausreichend stabile und dichte, aber dennoch leicht entfernbare, vom Dentin zu unterscheidende Füllung notwendig. Glasionomerzemente werden hierbei in vielen Studien als provisorische

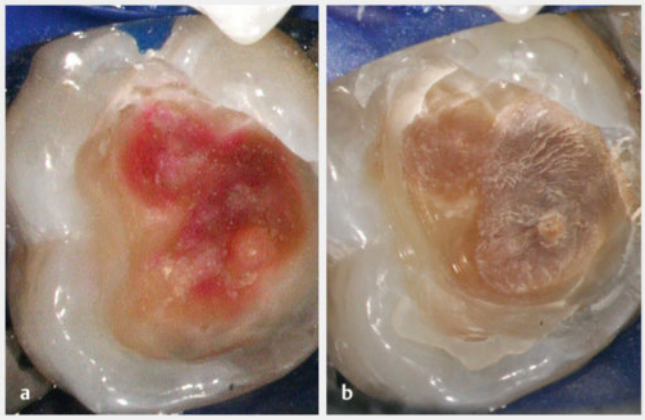

▸ **Abb. 6** Beispiel für schrittweise Kariesentfernung. Quelle: Hecker H et al. Vitalerhaltung der Pulpa. Zahnmedizin up2date 2010; 4: 485–503.
a Belassene erweichte Areale (mit Restfärbung vom Kariesdetektor).
b Re-Entry nach 6 Monaten: Dentin weitgehend hart und trocken, die Gefahr der Pulpaeröffnung durch die zu erfolgende Kariesentfernung ist reduziert.

Füllung empfohlen. Adhäsive Aufbaumaterialien, z. B. dualhärtende Komposite, sind heute wahrscheinlich die bessere Alternative.

FAZIT

Die Empfehlung ist nach wie vor, so viel kariös verändertes Dentin wie möglich zu entfernen. Im pulpanahen Bereich ist zur Vermeidung einer Eröffnung im Kariösen ein selektives Belassen oder ein schrittweises Vorgehen vorteilhaft. In Anbetracht der alternativen Behandlungsoptionen mit hohen Erfolgsraten ist die schrittweise Kariesentfernung in wenigen ausgesuchten Fällen noch indiziert. Somit bleiben für die Therapieform der „unvollständigen Kariesentfernung" nur Situationen, in denen eine vollständige Kariesentfernung nicht durchgeführt werden kann, bestenfalls an Milchzähnen, oder falls schmelzbegrenzte Kavitäten bleibender Zähne vorliegen.

Indirekte Überkappung

Die indirekte Überkappung (▸ **Abb. 7**), klassisch mit Kalziumhydroxidpräparaten oder neuerdings mit hydraulischen Silikatzement-basierten Präparaten wie MTA (Mineral-Trioxid-Aggregat), bietet die Möglichkeit, eine verbliebene dünne Dentinschicht zur Pulpa abzudecken. Somit soll die Pulpa vor der chemischen Irritation durch Monomere und saure Adhäsivsysteme geschützt und zur Tertiärdentinbildung angeregt werden. Die indirekte Überkappung sollte nur punktuell erfolgen, da sonst die

Dieses Dokument wurde zum persönlichen Gebrauch heruntergeladen. Vervielfältigung nur mit Zustimmung des Verlages.

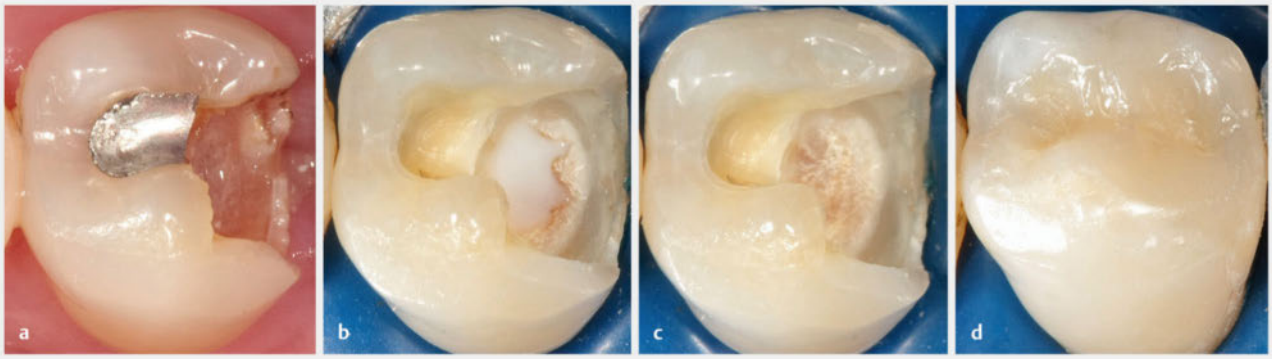

▶ **Abb. 7** Indirekte Überkappung. Quelle: Hecker H et al. Vitalerhaltung der Pulpa. Zahnmedizin up2date 2010; 4: 485–503.
a Zahn vor dem Eingriff.
b Eine kleine Menge verfärbten, aber sondenharten Dentins befindet sich an der pulpa-axialen Wand.
c Abdeckung mit abhärtendem Kalziumhydroxid-Präparat.
d Definitiver Verschluss mit Nanohybrid-Komposit.

Adhäsionsfläche für die definitive Füllung reduziert wird. Bei der indirekten Überkappung wird die „medikamentöse" Wirkung von Unterfüllungspräparaten auf die Pulpa wahrscheinlich überschätzt. Die Bakterienreduktion durch die Exkavation spielt hier die entscheidendere Rolle.

Direkte Überkappung

Kommt es doch zur Eröffnung des Pulpakavums, kann die Pulpa mit Überkappungsmaterialien abgedeckt werden (▶ **Abb. 8**, **Abb. 9**). Das Ziel, die Pulpa vital zu erhalten und eine Tertiärdentinbildung zu stimulieren, ist nur bei der Applikation auf gesundem oder bestenfalls reversibel geschädigtem Pulpagewebe erfolgreich. Weist die Pulpa bereits eine Vorschädigung, z. B. durch eine kariöse Infektion oder eine längere Exposition zur Mundhöhle, auf, sinkt die Erfolgsrate deutlich. Ebenso nehmen die Erfolgsraten nach direkter Überkappung mit zunehmender Beobachtungszeit deutlich ab [3].

Die Indikation für die direkte Überkappung kann lediglich für eine akzidentelle Pulpaeröffnung im kariesfreien Dentin bei weitgehend gesundem Pulpazustand empfohlen werden. Indikator für den Entzündungsgrad der Pulpa ist das Ausmaß der Blutung. Zeigt sich bei der Eröffnung eine länger anhaltende Blutung, sollten weiterführende Maßnahmen wie eine partielle Pulpotomie, eine vollständige Pulpotomie oder eine Pulpektomie in Betracht gezogen werden.

Partielle Pulpotomie

Die partielle Pulpotomie wurde in der dentalen Traumatologie bereits vor über drei Jahrzehnten als erfolgreiche Therapie propagiert [18]. Dabei wurde die exponierte Pulpa um ca. 2 mm von koronal aus abgetragen und mit einem Überkappungsmaterial abgedeckt. Cvek fand eine entzündlich veränderte Pulpa nur in den obersten exponierten Arealen vor, die tieferen Anteile der Pulpa waren gesund.

Mehrere aktuelle Studien belegen, dass dieses Behandlungskonzept nicht nur in der dentalen Traumatologie erfolgreich eingesetzt werden kann. Bei einer tiefen Dentinkaries kann die Pulpa oberflächlich bereits Entzündungsreaktionen bis hin zu Mikroabszessen aufweisen (▶ **Abb. 6**). Wird das entzündete Pulpagewebe im Sinne einer chirurgischen Wundrevision entfernt und das gesunde, darunter liegende pulpale Gewebe überkappt, hat die Erhaltung der verbleibenden Pulpa eine gute Prognose. Auch hier hat das Ausmaß der Blutung eine diagnostische und prognostische Aussagekraft. Kann die Blutung nach partieller Pulpotomie durch leichte Kompression innerhalb von 5 Minuten gestoppt werden, kann i. d. R. von einer „gesunden" Pulpa gesprochen werden. Hält die Blutung länger an, kann eine tiefere Amputation vorgenommen oder eine Wurzelkanalbehandlung eingeleitet werden.

Das Überkappungsmaterial sollte das Pulpagewebe zur Tertiärdentinbildung induzieren. Kalziumhydroxid-Präparate zeigen in den Studien gute Resultate, die aber heute von MTA und MTA-ähnlichen Materialien übertroffen werden.

Die Prognose der partiellen Pulpotomie ist sowohl in der dentalen Traumatologie als auch bei der kariösen Eröffnung bei initial nicht oder kaum vorgeschädigter Pulpa mit Erfolgsraten von über 90 % hoch [3, 18]. Auch bei dieser Therapie gibt es prognostische Faktoren, die für den Erfolg von Bedeutung sind. Ein asymptomatischer Ausgangszustand und eine weite, gut durchblutete jugendliche Pulpa können den Therapieerfolg erhöhen.

Dieses Dokument wurde zum persönlichen Gebrauch heruntergeladen. Vervielfältigung nur mit Zustimmung des Verlages.

FALLBEISPIEL

Direkte Überkappung

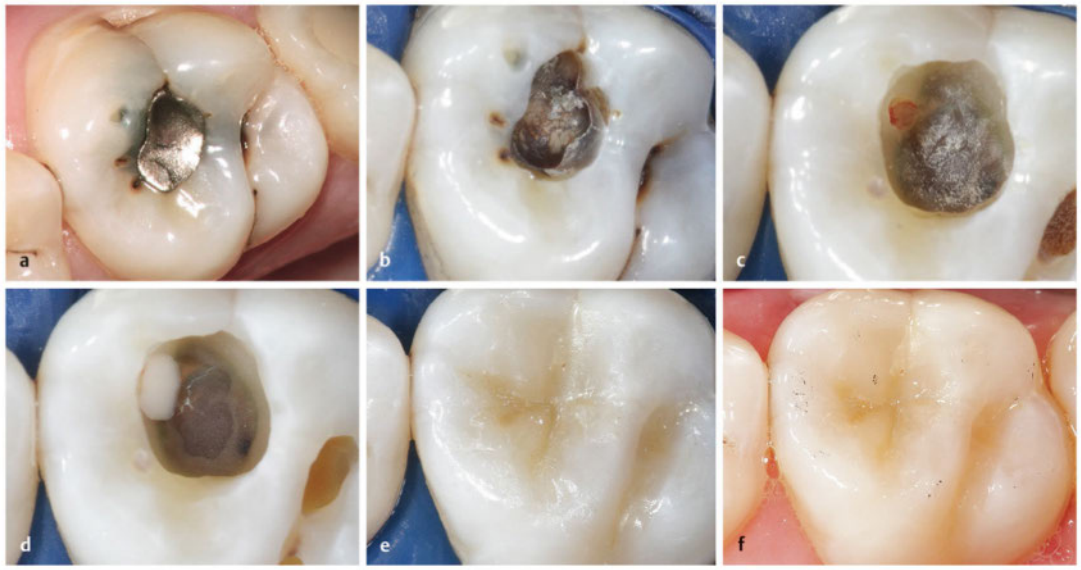

▶ **Abb. 8** Direkte Überkappung mit abhärtendem Kalziumhydroxid-Präparat und Verschluss mit Nanohybrid-Komposit. Quelle: Hecker H et al. Vitalerhaltung der Pulpa. Zahnmedizin up2date 2010; 4: 485–503.
a Sekundärkaries unter Amalgamfüllung.
b Sekundärkaries unter Amalgamfüllung.
c Akzidentielle Eröffnung der Pulpa im kariesfreien Dentin
d Direkte Überkappung mit abhärtendem Kalziumhydroxid-Präparat.
e Verschluss mit Nanohybrid-Komposit.
f Situation nach Abnahme Kofferdam.

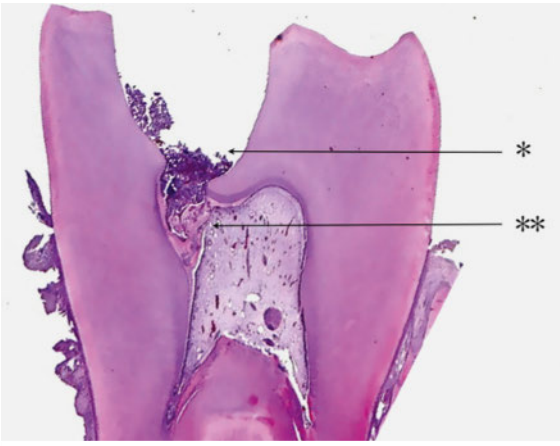

▶ **Abb. 9** Histologisches Schnittbild. Direkte Überkappung mit unvollständiger Dentinbrücke (**), Resten des Überkappungsmaterials (*) und Zeichen der Entzündung in der Pulpa. Quelle: Hecker H et al. Vitalerhaltung der Pulpa. Zahnmedizin up2date 2010; 4: 485–503.

Jugendlichen Pulpen wird aufgrund der größeren Anzahl an Zellen und Blutgefäßen ein besseres Heilungspotenzial zugeschrieben, da es mit fortschreitendem Alter zur Verkleinerung des Pulpakavums kommt, die Zellzahl ab- und die Fibrosierung der Grundsubstanz zunimmt [36]. Jedoch können kalendarisches und biologisches Alter der Pulpa durchaus unterschiedlich sein: Der Zahn eines 19-jährigen Patienten kann bereits mehrfach traumatisiert bzw. gefüllt und die Pulpa somit vorgeschädigt sein. Die Einschätzung, inwieweit das Alter und das Ausmaß der „Vorschädigung" das Regenerationspotenzial der Pulpa im Einzelfall beeinflussen, bleibt subjektiv.

Vollständige Pulpotomie

Die vollständige Pulpotomie ist eine weitere Therapieoption, die in der Literatur diskutiert wird [37]. Dabei wird die komplette Kronenpulpa entfernt und die Pulpa auf der Höhe der Kanaleingänge überkappt. Diese Therapieform wird bei Milchzähnen erfolgreich angewandt und kann in ausgesuchten Fällen auch bei den bleibenden Zähnen zur Anwendung kommen. Ob diese Maßnahme zu den vitalerhaltenden Maßnahmen im engeren Sinn ge-

Dieses Dokument wurde zum persönlichen Gebrauch heruntergeladen. Vervielfältigung nur mit Zustimmung des Verlages.

FALLBEISPIEL

Partielle Pulpotomie

Klinischer Ablauf einer partiellen Pulpotomie (▸ **Abb. 10**, **Abb. 11**)

1. Anamnestische Faktoren und klinische Befunde beachten: Der Zahn sollte vital und möglichst symptomlos sein oder höchstens Hinweise auf eine reversible Pulpitis geben.
2. Im Röntgenbild sollte keine apikale Pathologie sichtbar sein.
3. Lokalanästhesie mit niedrigem Anteil an Vasokonstriktor verwenden.
4. Isolation der Zähne mit Kofferdam.
5. Die Kariesexkavation erfolgt von peripher nach zentral. Pulpanahe Areale erst zum Schluss exkavieren.
6. Kommt es zur Pulpaeröffnung im Kariösen, werden mit einem diamantierten Bohrer schnelltourig und mit Wasserkühlung ca. 1–2 mm der entzündeten Pulpa entfernt.
7. Blutstillung mit einem NaOCl-getränkten Wattepellet durch leichte Kompression während ca. 1 min. Die Blutstillung kann mehrmals wiederholt werden. Sistiert die Blutung nicht, muss die Amputationsstelle tiefer gelegt werden.
8. Überkappung des gesunden Pulpagewebes (= „Wunde“) mit einem hydraulischen Silikatzement.
9. Abdeckung des Überkappungsmaterial mit einem Liner, falls die Aushärtungszeit länger ist.
10. Adhäsive bakteriendichte Restauration.

▸ **Abb. 10** Ablauf einer partiellen Pulpotomie. Quelle: Hecker H et al. Vitalerhaltung der Pulpa. Zahnmedizin up2date 2010; 4: 485–503.
a Vor dem Eingriff.
b Röntgenbild vor dem Eingriff.
c Eröffnung der Pulpa im Kariösen.
d Freilegung eines Teiles der Pulpa.
e Amputation eines Teiles der Pulpa.
f Überkappung mit MTA grey.
g Überschichtung mit abhärtendem Kalziumhydroxid-Präparat
h Definitiver Verschluss mittels Nanohybrid-Komposit.
i Im Kontrollröntgenbild imponiert das MTA im Bereich des ehemaligen Pulpahorns sowie die fehlende Röntgenopazität des Kalziumhydroxid-Zements auf Salicylat-Basis (Ultrablend Plus).

Dieses Dokument wurde zum persönlichen Gebrauch heruntergeladen. Vervielfältigung nur mit Zustimmung des Verlages.

FALLBEISPIEL

Partielle Pulpotomie *(Fortsetzung)*

▶ **Abb. 11** Vier-Jahres-Recall nach partieller Pulpotomie. Der Zahn ist symptomlos, reagiert auf den Vitalitätstest und zeigt keine apikale Pathologie.

zählt werden darf, ist akademisch. Dessen ungeachtet führt bei Zähnen mit nicht abgeschlossenem Wurzellängenwachstum die Vitalerhaltung der Wurzelpulpa zur Weiterentwicklung der Wurzel. In der Literatur werden aber auch nachteilige Effekte wie eine schnell einsetzende Kalzifizierung der Wurzelkanäle (Obliteration), die eine spätere Wurzelkanalbehandlung erschweren würde, beschrieben.

Blutstillung. Nach Pulpaeröffnung kommt es meist nicht nur zu einer Blutung, sondern auch zum Austritt von Exsudat („plasma seepage"). Das Überkappungsmaterial sollte aus folgenden Gründen nicht direkt darauf appliziert werden:

- Um die gewünschte stimulierende Wirkung zu erzielen, ist ein direkter Kontakt zur Pulpa notwendig.
- Durch massive Erythrozyteninfiltration kommt es über die Hämolyse später zur massiven Freisetzung von Entzündungsmediatoren und Makrophagen, welche eine weitere stärkere Schädigung der pulpalen Gewebe hervorrufen können.
- Ein Blutkoagulum und dessen Abbauprodukte behindern die Heilung und können als Substrat für eine eventuelle mikrobielle Neubesiedlung bzw. überlebende Keime dienen [38].
- Eine nicht zu stoppende Blutung aus der Pulpawunde weist auf eine irreversible Pulpitis hin, sodass eine direkte Überkappung kontraindiziert und eine partielle Pulpotomie oder Pulpektomie indiziert ist.

Kritisch betrachtet werden sollten daher Blutstillung bzw. Blutungskontrolle. Die Blutung kann als Indikator für den Entzündungsgrad der Pulpa genutzt werden. Mittel zur Blutstillung sind:

- **Sterile Kochsalzlösung (NaCl)** besitzt keinerlei Toxizität und antibakterielle Wirkung, hat daher die geringste Kapazität zur Blutstillung. Allerdings ergibt die Kompression mit einem Wattepellet und Kochsalzlösung die vertrauenswürdigsten Resultate. Wenn die Blutung zum Stillstand kommt, ist die Pulpa gesund und nicht entzündet.
- **Natriumhypochlorit (NaOCl):** Während dieses im Zellkulturtest starke zytotoxische Wirkungen entfaltet [39], konnte in klinischen Studien nach Applikation von 2,5–5,25 % Natriumhypochlorit kein negativer Einfluss auf die Heilung beobachtet werden. Die blutstillende und antibakterielle Wirkung ist ausgezeichnet. Außerdem können infizierte Dentinchips, die durch die Präparation entstanden sind, Zelltrümmer, Bakterien und Partikel von Restaurationsmaterialien mit dieser Lösung aus der Kavität „herausgewaschen" werden [40–42]. Allerdings reduziert NaOCl in Kontakt mit Dentin die Haftung nachfolgender Dentin-Bondingsysteme, was für einen langfristig dichten Verbund ungünstig ist [43].
- **Chlorhexidindiglukonat (CHX 0,2–2 %):** Die gewebetoxische Wirkung wird ebenfalls in Gewebekulturen gegen odontoblastenartige Zellen als ungünstig eingestuft [44], klinisch hingegen bei 2 %iger Lösung kontrovers diskutiert (unbedenklich [41, 45]; ungünstig [46]). Es besitzt eine gute antibakterielle Wirkung und beeinflusst den adhäsiven Verbund nicht negativ. Allerdings scheinen die blutstillenden Eigenschaften geringer zu sein.
- **Wasserstoffperoxid (H_2O_2)** kann ein Emphysem in der Pulpa verursachen und ist daher weniger empfehlenswert. Obwohl immer wieder zur „Kavitätentoilette" empfohlen, gibt es interessanterweise kaum Studien zur Wirkung auf die Pulpa in der elektronischen Datenbank MEDLINE [47].
- **Eisen-III-Sulfat** wurde zwar zur Blutstillung im Rahmen der Pulpotomie von Milchzähnen empfohlen, da das Präparat teilweise mit gutem Erfolg angewendet wurde (74 % Erfolg nach 3 Jahren) [48], jedoch bildet sich ein sehr dickes Blutkoagulum, welches eigentlich nicht erwünscht ist [49]. Ein weiterer Nachteil ergibt sich aus der Tatsache, dass durch diese Mittel das umgebende Dentin stark kontaminiert und damit nachweislich die Adhäsion, zumindest bei Self-Etch-Adhäsiven, vermindert wird [50, 51]. Somit beschränkt sich die Anwendung – wenn überhaupt – auf Milchzähne [52].
- **Trockene Wattepellets** können nicht empfohlen werden, da einerseits die Gefahr des Anklebens und Belassens von Baumwollfasern an der Pulpa besteht, andererseits Gewebeanteile durch das Verkleben aus der Pulpa herausgerissen werden können.

Dieses Dokument wurde zum persönlichen Gebrauch heruntergeladen. Vervielfältigung nur mit Zustimmung des Verlages.

- **Laser:** Für alle vitalerhaltenden Therapien (indirekte, direkte Überkappung, Pulpotomien) werden auch verschiedene Laserarten empfohlen [53]. Die Zahl der kontrollierten Studien ist allerdings gering, und ein signifikanter Erfolg gegenüber etablierten Therapien ist bisher nicht durchgehend feststellbar [54]. In einer erwähnenswerten Arbeit wurden in einer Gruppe von Zähnen die Pulpen mit Kalziumhydroxid abgedeckt, während in der Testgruppe diese zusätzlich mit einem CO_2-Laser bestrahlt wurden. Nach einem Jahr ergab die Laser-Doppler-Flowmetrie vitale Pulpen in 68 % ohne und in 89 % mit Laser [55].

Überkappungsmaterialien

Kalziumhydroxid

Kalziumhydroxid ist das am häufigsten angewendete Material zur Überkappung, da es eines der am meisten erforschten dentalen Materialien ist. Durch den hohen pH-Wert (11–13) kommt es nach Applikation auf die offene Pulpa zu einer oberflächlichen Nekrose. Dadurch wird das Gewebe in dieser Schicht (0,2–0,6 mm) komplett „zerstört“ (Pulpatrümmer, Hämorrhagien und Kalziumhydroxid-Partikel). Diese Schicht ist nach ca. einer Stunde im histologischen Bild sichtbar. Dieser an sich nicht sehr pulpafreundliche Schritt führt dazu, dass eine Hart- und Weichgewebsreparatur erst möglich und initiiert wird. Insbesondere scheint die Freisetzung von „Reparatur-Molekülen“ (wie Fibronectin und Typ-III-Kollagen) essenziell für die Gewebsheilung zu sein. Die Freisetzung dieser Moleküle wird übrigens bei der Überkappung mit Dentinadhäsiven nicht beobachtet [56]. Andere Theorien gehen davon aus, dass Wachstumsfaktoren und bioaktive Moleküle eine Rolle spielen [57]. Unter der Ätzzone liegt eine Zone der Koagulationsnekrose (0,3–0,7 mm), die nicht den totalen Zerstörungsgrad aufweist. Diese Zone ist vom darunterliegenden pulpalen Gewebe durch eine Demarkationslinie getrennt. Nach einigen Tagen wird die Koagulationszone langsam reorganisiert, es bildet sich eine kollagenreiche Matrix. In dieser Schicht befinden sich ebenfalls pluripotente Pulpazellen, die unterhalb der Demarkationslinie zu odontoblastenartigen Zellen differenziert werden können. Nach einer weiteren Woche beginnt die Mineralisation dieses Gewebes, welches zunächst irregulär ist. Das Bridging ist nach ca. 60 Tagen im histologischen Schnittbild erkennbar. Erst nach 2–3 Monaten wird daran tubuläres Dentin angelagert [58]. Ferner ist darauf zu achten, dass das Material mit sanftem Druck auf, aber nicht in die Pulpa appliziert wird [59].

Hydraulische Silikatzemente

Mineral-Trioxid-Aggregat (MTA; z. B. ProRoot MTA, Dentsply USA; MTA Angelus, Brasil; MTA Produits Dentaires SA, Schweiz). MTA hat das Kalziumhydroxid nach über 50 Jahren Vorherrschaft als Goldstandard für direkte Überkappungen fast vollständig verdrängt [60]. Es handelt sich hierbei um ein Derivat des Portland-Zements; die Hauptbestandteile sind Dikalziumsilikat, Trikalziumsilikat, -aluminat, Tetrakalziumaluminoferrit, Gips und Wismutoxid als Röntgenkontrastmittel. Dieses Material besitzt eine ausgezeichnete Biokompatibilität [61], wirkt während der Abbindephase antibakteriell (pH 12–13) und ist nur sehr gering löslich. Die zunächst tierexperimentell guten Ergebnisse konnten in vielen Untersuchungen am Menschen, darunter mehreren prospektiven klinischen Studien [62–65] bestätigt werden.

Merke

MTA schneidet im Vergleich zu Kalziumhydroxid mindestens gleich gut oder besser ab. Meist erfolgt das Bridging schneller und gleichmäßiger, die Dentinbrücken sind oft dicker und es wird weniger entzündetes Pulpagewebe beobachtet. MTA zerstört ferner weniger Gewebe als wässriges Kalziumhydroxid [66].

Die hygroskopischen Eigenschaften von MTA sind ebenfalls sehr gut, es verfügt sogar über eine gewisse blutstillende Wirkung [67]. Da die Abbindezeit relativ lang ist (ca. 3 Stunden), ist das Abdecken mit einer Art Unterfüllung, beispielsweise RMGIZ (Ultrablend Plus, Vitrebond), erforderlich. Neuere MTA-Präparate wurden nicht nur mit Wasser, sondern auch mit Beschleuniger versetzt. Dadurch ließ sich die Abbindezeit wesentlich verkürzen. Gewisse Hersteller geben eine Aushärtungszeit von 15 Minuten an, was im Vergleich zu den konventionellen MTAs schnell, aber klinisch noch nicht akzeptabel ist. Die Endhärte entspricht auch nicht der eines konventionellen MTAs, das mit reinem destilliertem Wasser angemischt wurde. MTA zeigt aber nicht nur Vorteile. Zuerst wurde in verschiedenen Fallberichten und in experimentellen Studien das starke Verfärbungspotenzial von MTA beschrieben. Die ursprüngliche graue Variante des MTA zeigte schon nur wegen der Eigenfarbe erste Verfärbungen, welche mit der Zeit noch ausgeprägter wurden. Mit dem weißen MTA (▸ **Abb. 12**) erhoffte man sich eine geringere Verfärbungstendenz. Allerdings zeigte auch die weiße Variante ein starkes Verfärbungspotenzial, besonders in Kontakt mit Blut [69]. Bismutoxid, das Röntgenkontrastmittel des MTA, ist hauptsächlich verantwortlich für die starken Verfärbungen. Verschiedene Hersteller verzichten inzwischen auf Bismutoxid oder haben es durch Zirkonoxid ersetzt. Allerdings enthalten auch die weißen MTAs geringe Mengen an Schwermetallionen mit Verfärbungspotenzial, wie Aluminium- und Magnesiumoxide, welche sich nicht vollständig aus diesen Materialien entfernen lassen [70]. Auch das Handling des MTAs ist anspruchsvoll. Das Material sollte in einer stopfbaren Konsistenz vorliegen. Ist es zu flüssig, verläuft das Material aufgrund der hydrophilen Eigenschaften. Die Applikation ist mit speziellen Instrumenten deutlich einfacher. Verschiedene Hersteller bieten Spritzensysteme an, welche die exakte Platzierung von MTA ermöglichen. Ein Vertreter ist das MAP-System (Produits Dentaires SA, Vevey, Schweiz); es bietet mit unterschiedlichen Ansät-

Dieses Dokument wurde zum persönlichen Gebrauch heruntergeladen. Vervielfältigung nur mit Zustimmung des Verlages.

▶ **Abb. 12** Weißes MTA.

▶ **Abb. 13** MAP-System (Produits Dentaires SA, Vevey, CH) mit verschiedenen Kanülen zur Applikation von MTA.

zen eine Vielzahl an Möglichkeiten, das MTA je nach Zahn sicher zu applizieren (▶ **Abb. 13**).

Cave

Nachteile von MTA sind eine Verfärbungstendenz der Zähne durch verschiedene Metallanteile, teilweise erschwertes Handling und besonders der relativ hohe Preis [68].

Medizinischer Portland-Zement (Medcem GmbH, Schweiz). Diese Substanz ist ein reiner Portland-Zement. Dabei wurde der industrielle Portland-Zement medizinisch aufbereitet und für die klinische Anwendung zugelassen. Der medizinische Portland-Zement ist weniger röntgenopak als das MTA, da er kein Röntgenkontrastmittel enthält. So bleibt die Beurteilung im Röntgenbild erschwert.

Medcem MTA (Medcem GmbH, Schweiz). Die MTA-Materialien der 2. Generation sind Weiterentwicklungen des ursprünglichen MTAs. Aushärtungszeit, Verfärbungspotenzial und Handhabung konnten verbessert werden. Im Medcem MTA wurde das wenig farbstabile Röntgenkontrastmittel Bismutoxid durch das reaktionsneutrale Zirkonium ersetzt.

Biodentine (Septodont GmbH, Deutschland). Biodentine ist chemisch verwandt mit MTA. Der Hauptbestandteil des Pulvers ist Trikalziumsilikat, welches mit einer wässrigen Kalziumchloridlösung gemischt wird. Das Material ist vielseitig einsetzbar und kann u. a. als Überkappungsmaterial für die Vitalerhaltung der Pulpa verwendet werden. Sowohl In-vitro- als auch In-vivo-Studien zeigen gute Resultate, die mit den Ergebnissen der MTA-Studien vergleichbar sind [71, 72]. (Siehe auch Steffen R, Krämer N, van Waes H. MTA in der Kinderzahnmedizin – Grundlagen zum Material und Anwendungen in der Kinderzahnmedizin. Steffen R, Krämer N, van Waes H. MTA in der Kinderzahnmedizin – Grundlagen zum Material und Anwendungen. Zahnmedizin up2date 8 (6): 621–635.)

Biokeramik (z. B. Bioceramic Root Repair Material, Brasseler, USA, oder TotalFill BC putty, FKG Dentaire SA, Schweiz). Die biokeramischen Materialien sind die neuste Entwicklung in der Gruppe der hydraulischen Silikatzemente. Die Biokeramik ist von einem dünnfließenden Sealer bis hin zur stopfbaren Putty-Masse erhältlich. Die Zusammensetzung ist verwandt mit der von MTA: Kalziumsilikate, Kalziumdihydrogenphosphat, Zirkoniumdioxid (Röntgenkontrastmittel), Tantaloxid und Verdickungsmittel sind die Hauptbestandteile der Biokeramik. Als Vorteil ist zu erwähnen, dass die biokeramischen Materialien bereits gebrauchsfertig erhältlich sind und nicht angemischt werden müssen. Das erleichtert das Handling und die Portionierung. Der hohe pH-Wert, die gute Biokompatibilität und die Formstabilität sind mit MTA vergleichbar. Das Verfärbungsrisiko ist dank Zirkoniumdioxid auf ein Minimum reduziert. Die Indikationen variieren je nach Konsistenz des Materials. Der dünnfließende Sealer für die Wurzelkanalfüllung ist hydrophil und kann bis in die Dentintubuli hineinfließen. Dank seines stark basischen pH-Werts wirkt der Sealer während der Aushärtung antibakteriell, weist aber im Vergleich zu konventionellem Sealer keine Schrumpfung auf. Der biokeramische Sealer kann mit den gängigen Wurzelkanalfülltechniken wie der lateralen Kondensation, Ein-Stift-Technik oder der vertikalen Kondensation verwendet werden. Dickflüssigere und Putty-Masse-ähnliche, stopfbare Materialien können für den Perforationsverschluss, die Pulpaüberkappung oder für den retrograden Verschluss nach Wurzelspitzenresektion eingesetzt werden. Biokeramik zeigt ähnlich wie MTA eine gute osteoinduktive Wirkung und kann so eine Ausheilung der Entzündung begünstigen. Bei der Pulpaüberkappung fördert es in Kontakt mit der Pulpa die Bildung von Tertiärdentin. Allerdings konnte bisher in keiner klinischen Studie die

Dieses Dokument wurde zum persönlichen Gebrauch heruntergeladen. Vervielfältigung nur mit Zustimmung des Verlages.

Überlegenheit eines spezifischen Materials gezeigt werden. Somit entscheiden hier eher die Handling-Eigenschaften und der Preis.

Recall

Um den Erfolg der Behandlung zu bewerten und mögliche Misserfolge frühzeitig zu erkennen, empfiehlt sich nach vitalerhaltenden Maßnahmen ein enges Recall. Der Patient sollte aufgeklärt werden, dass postoperative Schmerzen oder Sensibilitäten auf kalt und warm möglich sind. Des Weiteren sollten Folgetermine vereinbart werden:

- nach 1 Woche: Symptome erfragen, Sensibilitätsprobe und Perkussionstest
- nach 6 Monaten: Symptome, Sensibilitätsprobe, Perkussionstest und Röntgenbild
- nach 1 Jahr: wie nach 6 Monaten

Grundsätzlich gilt, dass die Restaurationsränder zu jedem Zeitpunkt sorgfältig geprüft werden müssen und bei Verdacht auf eine Leakage die Restauration ausgetauscht werden muss. Der dauerhaft bakteriendichte Verschluss der Kavität ist eine wesentliche Voraussetzung für eine vitalerhaltende Maßnahme – unabhängig davon, welches Vorgehen hierfür gewählt wurde.

Modifizierte Einteilung der Pulpitiden nach Wolters et al.

Vor dem Hintergrund, dass sich die Diagnostik der Pulpa oftmals schwierig gestaltet, wurde kürzlich von Wolters et al. 2017 eine modifizierte Einteilung der Pulpitiden diskutiert [7]. So verweisen die Autoren auf den Umstand, dass häufiger eine irreversible Pulpitis diagnostiziert wird, obwohl große Anteile der Pulpa nur reversibel entzündet oder gar gesund sind. Ebenso betonen sie, dass die Erfolgsraten der Wurzelkanalbehandlung niedriger sind als bisher angenommen, da neueren Studien zufolge häufiger apikale Läsionen mit wurzelkanalbehandelten Zähnen in der digitalen Volumentomografie (DVT) diagnostiziert werden.

Darüber hinaus weisen vitalerhaltende Maßnahmen im Vergleich zur Wurzelkanalbehandlung verschiedene Vorteile auf:

- Erhalt der physiologischen Abwehrfunktion der Pulpa
- verminderter Substanzabtrag im Vergleich zu einer Wurzelkanalbehandlung
- geringerer Schwierigkeitsgrad
- wenige postoperative Schmerzen
- reduzierte Kosten und weniger Umstände für den Patienten

Die Autoren empfehlen eine entsprechende Einteilung der Pulpitiden (▶ **Tab. 1**).

▶ **Tab. 1** Modifizierte Einteilung der Pulpitiden nach Wolters et al. [7].

	Befunde	Therapie
initiale Pulpitis	erhöhte Kälteempfindlichkeit, die rasch abklingt, keine Klopfdolenz und keine Spontanschmerzen	indirekte Überkappung (sofern kariesbedingt)
milde Pulpitis	erhöhte Kälte- und Wärmeempfindlichkeit reizüberdauernd bis zu 20 s, geringe Klopfempfindlichkeit; Verdacht auf eine begrenzte Entzündung limitiert auf Anteile der Kronenpulpa	indirekte Überkappung
moderate Pulpitis	stärkere Reaktion auf den Kältetest, die reizüberdauernd bis zu 1 min anhält; leichte Kopfempfindlichkeit. Spontanschmerzen, die mit Analgetika unterdrückt werden können; Verdacht auf eine ausgedehnte Entzündung der Kronenpulpa	partielle oder vollständige Pulpotomie der Kronenpulpa
starke Pulpitis	starker Spontanschmerz und stechendes Schmerzempfinden beim Kältetest; der Zahn ist berührungs- und kopfempfindlich; eine starke Entzündung der Kronenpulpa und allenfalls der Wurzelpulpa wird vermutet	vollständige Pulpotomie der Kronenpulpa; kann nach Entfernung der Kronenpulpa die Blutung aus den Kanälen gestillt werden, kann MTA im Sinne einer tiefen Pulpotomie auf die Kanaleingänge platziert und der Zahn anschließend restauriert werden; hält die Blutung an, kann die Pulpa weiter reduziert und eine erneute Blutstillung versucht werden; blutet es weiter, wird eine irreversible Pulpitis der gesamten Pulpa vermutet und eine Pulpektomie bis zum Apex eingeleitet werden

Dieses Dokument wurde zum persönlichen Gebrauch heruntergeladen. Vervielfältigung nur mit Zustimmung des Verlages.

KERNAUSSAGEN

- Die hohen Erfolgsraten sprechen für entsprechende Maßnahmen, die Pulpa vital zu erhalten.
- Die Pulpa weist ein großes Regenerationspotenzial auf. Eine reversible Entzündungsreaktion ist dabei Bestandteil des Heilungsprozesses.
- Werden die nekrotischen oder irreversibel entzündeten Anteile entfernt, kann das noch vorhandene, gesunde Pulpagewebe bei entsprechender Indikation vital erhalten werden und der reversibel geschädigte Anteil regenerieren.
- Bei Kronenfrakturen mit exponierter Pulpa gilt als oberstes Ziel deren Vitalerhaltung.
- Die Behandlung einer tiefen Dentinkaries ist je nach Exkavationstechnik mit einem deutlichen Risiko einer Pulpaeröffnung assoziiert. Es gibt dabei unterschiedliche Therapiekonzepte für eine Vitalerhaltung der Pulpa.
- Entsprechend der Möglichkeit zur Vitalerhaltung der Pulpa wird eine modifizierte Einteilung der Pulpitiden postuliert.

Interessenkonflikt

Die Autoren geben an, dass kein Interessenkonflikt besteht.

Autorinnen/Autoren

Mauro Amato

Dr. med. dent., 2005 Staatsexamen an der Universität Basel, 2005–2011 Assistent und Wissenschaftlicher Mitarbeiter mit Schwerpunkt Endodontie in der Klinik für Parodontologie, Endodontologie und Kariologie, Universität Basel (Prof. Dr. R. Weiger), 2011 Dissertation zum Thema Wurzelkanalspülung, seit 2011 Oberarzt, seit 2014 im Vorstand der Schweizerischen Gesellschaft für Endodontologie (SSE), seit 2015 Mitglied des Zahnunfallzentrums Basel.

Hanjo Hecker

Dr. med. dent., Studium der Zahnmedizin Universität Leipzig, ab 1998 Klinik für Parodontologie, Endodontologie, Kariologie (Klinik PEK) Universität Basel. Seit 2004 Spezialist für Endodontologie, Schweizerische Gesellsch. für Endodontologie (SSE). Seit 2004 ltd. Oberarzt Klinik PEK Uni Basel, seit 2006 im Vorstand der SSE. 2008 WBA Endodontologie der Schweizerischen Zahnärzte-Gesellschaft (SSO). Seit 2013 Praxis für Mikro-Endodontologie in Basel.



Florin Eggmann

Dr. med. dent., Studium der Zahnmedizin an der Universität Zürich. 2014 eidgenössisches Examen. 2016 Promotion an der Universität Zürich. Seit 2014 Assistenzzahnarzt mit Schwerpunkt Kariologie an der Klinik für Parodontologie, Endodontologie und Kariologie der Universitätskliniken für Zahnmedizin in Basel.

Roland Weiger

Jahrgang 1961, Prof. Dr. med. dent., Studium der Zahnmedizin in Tübingen. 1985 Staatsexamen. 1987 Promotion, Wiss. Mitarbeiter und Oberarzt an der Poliklinik für Zahnerhaltung der Universität Tübingen. 1996 Habilitation, Leitender Oberarzt und stellvertretender Ärztlicher Direktor der Universität Tübingen. 2000 Professur für Endodontologie an der Poliklinik für Zahnerhaltung des Universitätsklinikums Tübingen. Seit 2002 Lehrstuhl und Vorsteher der Klinik für Parodontologie, Endodontologie und Kariologie an den Universitätskliniken für Zahnmedizin, Basel. Mitherausgeber der Zahnmedizin up2date.

Korrespondenzadresse

Dr. Mauro Amato
UZB – Universitätszahnkliniken Basel
Klinik für Parodontologie, Endodontologie und Kariologie
Hebelstrasse 3
CH-4056 Basel
mauro.amato@unibas.ch

Wissenschaftlich verantwortlich gemäß Zertifizierungsbestimmungen

Wissenschaftlich verantwortlich gemäß Zertifizierungsbestimmungen für diesen Beitrag ist Dr. med. dent. Mauro Amato, Basel.

Erstveröffentlichung

Dieser Beitrag ist eine aktualisierte Version und ersetzt den folgenden Artikel: Hecker H, Amato M, Krastl G, Weiger R. Vitalerhaltung der Pulpa. Zahnmedizin up2date 2010; 4: 485–503; Rubrik: Endodontologie.

Literatur

[1] Sjogren U, Hagglund B, Sundqvist G et al. Factors affecting the long-term results of endodontic treatment. J Endod 1990; 16: 498–504

[2] Weiger R, Hitzler S, Hermle G et al. Periapical status, quality of root canal fillings and estimated endodontic treatment needs in an urban German population. Endod Dent Traumatol 1997; 13: 69–74

[3] Aguilar P, Linsuwanont P. Vital pulp therapy in vital permanent teeth with cariously exposed pulp: a systematic review. J Endod 2011; 37: 581–587

[4] Caplan DJ, Cai J, Yin G et al. Root canal filled versus non-root canal filled teeth: a retrospective comparison of survival times. J Public Health Dent 2005; 65: 90–96

Dieses Dokument wurde zum persönlichen Gebrauch heruntergeladen. Vervielfältigung nur mit Zustimmung des Verlages.

[5] Schwendicke F, Stolpe M. Direct pulp capping after a carious exposure versus root canal treatment: a cost-effectiveness analysis. J Endod 2014; 40: 1764–1770

[6] Lang H, Korkmaz Y, Schneider K et al. Impact of endodontic treatments on the rigidity of the root. J Dent Res 2006; 85: 364–368

[7] Wolters WJ, Duncan HF, Tomson PL et al. Minimally invasive endodontics: a new diagnostic system for assessing pulpitis and subsequent treatment needs. Int Endod J 2017; 50: 825–829

[8] Kakehashi S, Stanley HR, Fitzgerald RJ. The effects of surgical exposures of dental pulps in germ-free and conventional laboratory rats. Oral Surg Oral Med Oral Pathol 1965; 20: 340–349

[9] Tronstad L. Clinical Endodontics. 3rd ed. Stuttgart, New York: Thieme; 2008: 89

[10] Zach L, Cohen G. Pulp response to externally applied heat. Oral Surg Oral Med Oral Pathol 1965; 19: 515–530

[11] Cotton WR. Pulp response to an airstream directed into human cavity preparations. Oral Surg Oral Med Oral Pathol 1967; 24: 78–88

[12] Ingle J, Bakland LK. Endodontics. 4th ed. Baltimore: Lea & Febiger; 1994

[13] Provant DR, Adrian JC. Dental pulp reaction to Cavit temporary filling material. Oral Surg Oral Med Oral Pathol 1978; 45: 305–310

[14] Ahn J, Pogrel MA. The effects of 2% lidocaine with 1:100,000 epinephrine on pulpal and gingival blood flow. Oral Surg Oral Med Oral Pathol Oral Radiol Endod 1998; 85: 197–202

[15] Kim S. Ligamental injection: a physiological explanation of its efficacy. J Endod 1986; 12: 486–491

[16] Hamid A, Hume WR. The effect of dentine thickness on diffusion of resin monomers in vitro. J Oral Rehabil 1997; 24: 20–25

[17] Andreasen F, Andreasen J, Tsukiboshi M. Examination and Diagnosis. In: Andreasen JO, Andreasen FM, Andersson L, ed. Textbook and Color Atlas of Traumatic Injuries of the Teeth. 4th ed. Oxford: Blackwell Munksgaard; 2007

[18] Cvek M. A clinical report on partial pulpotomy and capping with calcium hydroxide in permanent incisors with complicated crown fracture. J Endod 1978; 4: 232–237

[19] Fusayama T. Two layers of carious dentin; diagnosis and treatment. Oper Dent 1979; 4: 63–70

[20] Kuboki Y, Liu CF, Fusayama T. Mechanism of differential staining in carious dentin. J Dent Res 1983; 62: 713–714

[21] Ericson D, Zimmerman M, Raber H et al. Clinical evaluation of efficacy and safety of a new method for chemo-mechanical removal of caries. A multi-centre study. Caries Res 1999; 33: 171–177

[22] Banerjee A, Watson TF, Kidd EA. Dentine caries excavation: a review of current clinical techniques. Br Dent J 2000; 188: 476–482

[23] Kidd EA, Joyston-Bechal S, Smith MM et al. The use of a caries detector dye in cavity preparation. Br Dent J 1989; 167: 132–134

[24] Kidd EA, Joyston-Bechal S, Beighton D. The use of a caries detector dye during cavity preparation: a microbiological assessment. Br Dent J 1993; 174: 245–248

[25] McComb D. Caries-detector dyes-how accurate and useful are they? J Can Dent Assoc 2000; 66: 195–198

[26] al-Sehaibany F, White G, Rainey JT. The use of caries detector dye in diagnosis of occlusal carious lesions. J Clin Pediatr Dent 1996; 20: 293–298

[27] Lennon AM, Attin T, Buchalla W. Quantity of remaining bacteria and cavity size after excavation with FACE, caries detector dye and conventional excavation in vitro. Oper Dent 2007; 32: 236–241

[28] Dammaschke T, Rodenberg TN, Schafer E et al. Efficiency of the polymer bur SmartPrep compared with conventional tungsten carbide bud bur in dentin caries excavation. Oper Dent 2006; 31: 256–260

[29] Celiberti P, Francescut P, Lussi A. Performance of four dentine excavation methods in deciduous teeth. Caries Res 2006; 40: 117–123

[30] Schwendicke F, Frencken JE, Bjorndal L et al. Managing carious lesions: consensus recommendations on carious tissue removal. Adv Dent Res 2016; 28: 58–67

[31] Schwendicke F, Paris S, Tu YK. Effects of using different criteria for caries removal: a systematic review and network meta-analysis. J Dent 2015; 43: 1–15

[32] Maltz M, Jardim JJ, Mestrinho HD et al. Partial removal of carious dentine: a multicenter randomized controlled trial and 18-month follow-up results. Caries Res 2013; 47: 103–109

[33] Pugach MK, Strother J, Darling CL et al. Dentin caries zones: mineral, structure, and properties. J Dent Res 2009; 88: 71–76

[34] Leksell E, Ridell K, Cvek M et al. Pulp exposure after stepwise versus direct complete excavation of deep carious lesions in young posterior permanent teeth. Endod Dent Traumatol 1996; 12: 192–196

[35] Ribeiro CC, Baratieri LN, Perdigao J et al. A clinical, radiographic, and scanning electron microscopic evaluation of adhesive restorations on carious dentin in primary teeth. Quintessence Int 1999; 30: 591–599

[36] Mjor IA. Pulp-dentin biology in restorative dentistry. Part 7: The exposed pulp. Quintessence Int 2002; 33: 113–135

[37] Zanini M, Hennequin M, Cousson PY. A Review of criteria for the evaluation of pulpotomy outcomes in mature permanent teeth. J Endod 2016; 42: 1167–1174

[38] Cox CF, Keall CL, Keall HJ et al. Biocompatibility of surface-sealed dental materials against exposed pulps. J Prosthet Dent 1987; 57: 1–8

[39] Costa CA, Edwards CA, Hanks CT. Cytotoxic effects of cleansing solutions recommended for chemical lavage of pulp exposures. Am J Dent 2001; 14: 25–30

[40] Matsuo T, Nakanishi T, Shimizu H et al. A clinical study of direct pulp capping applied to carious-exposed pulps. J Endod 1996; 22: 551–556

[41] Silva AF, Tarquinio SB, Demarco FF et al. The influence of haemostatic agents on healing of healthy human dental pulp tissue capped with calcium hydroxide. Int Endod J 2006; 39: 309–316

[42] Swift E, Trope M, Ritter A. Vital pulp therapy for the mature tooth – can it work? Endodontic Topics 2003; 5: 49–56

[43] Frankenberger R, Kramer N, Oberschachtsiek H et al. Dentin bond strength and marginal adaption after NaOCl pre-treatment. Oper Dent 2000; 25: 40–45

[44] de Souza LB, de Aquino SG, de Souza PP et al. Cytotoxic effects of different concentrations of chlorhexidine. Am J Dent 2007; 20: 400–404

[45] Pameijer CH, Stanley HR. The disastrous effects of the "total etch" technique in vital pulp capping in primates. Am J Dent 1998; 11 (Spec No): S45–S54

[46] Schuurs AH, Gruythuysen RJ, Wesselink PR. Pulp capping with adhesive resin-based composite vs. calcium hydroxide: a review. Endod Dent Traumatol 2000; 16: 240–250

Dieses Dokument wurde zum persönlichen Gebrauch heruntergeladen. Vervielfältigung nur mit Zustimmung des Verlages.

[47] Gangler VP. [Reactions of the pulp-dentin system to drugs]. Stomatol DDR 1976; 5: 327–330

[48] Smith NL, Seale NS, Nunn ME. Ferric sulfate pulpotomy in primary molars: a retrospective study. Pediatr Dent 2000; 22: 192–199

[49] Stanley HR. Pulp capping: conserving the dental pulp-can it be done? Is it worth it? Oral Surg Oral Med Oral Pathol 1989; 68: 628–639

[50] Prabhakar AR, Bedi S. Effect of glutaraldehyde and ferric sulfate on shear bond strength of adhesives to primary dentin. J Indian Soc Pedod Prev Dent 2008; 26 (Suppl 3): 109–113

[51] O'Keefe KL, Pinzon LM, Rivera B et al. Bond strength of composite to astringent-contaminated dentin using self-etching adhesives. Am J Dent 2005; 18: 168–172

[52] Fuks AB. Vital pulp therapy with new materials for primary teeth: new directions and treatment perspectives. J Endod 2008; 34: 18–24

[53] Stabholz A, Sahar-Helft S, Moshonov J. Lasers in endodontics. Dent Clin North Am 2004; 48: 809–832, vi

[54] Hasheminia SM, Feizi G, Razavi SM et al. A comparative study of three treatment methods of direct pulp capping in canine teeth of cats: a histologic evaluation. Lasers Med Sci 2010; 25: 9–15

[55] Moritz A, Schoop U, Goharkhay K et al. The CO2 laser as an aid in direct pulp capping. J Endod 1998; 24: 248–251

[56] Fernandes AM, Silva GA, Lopes N, Jr. et al. Direct capping of human pulps with a dentin bonding system and calcium hydroxide: an immunohistochemical analysis. Oral Surg Oral Med Oral Pathol Oral Radiol Endod 2008; 105: 385–390

[57] Graham L, Cooper PR, Cassidy N et al. The effect of calcium hydroxide on solubilisation of bio-active dentine matrix components. Biomaterials 2006; 27: 2865–2873

[58] Schroder U, Granath LE. Early reaction of intact human teeth to calcium hydroxide following experimental pulpotomy and its significance to the development of hard tissue barrier. Odontol Revy 1971; 22: 379–395

[59] Langeland K. Histologic evaluation of pulp reactions to operative procedures. Oral Surg Oral Med Oral Pathol 1959; 12: 1235–1248

[60] Bergenholtz G, Horsted-Bindslev P, Reit C. Vital Pulp Therapy. In: Bergenholtz G, Horsted-Bindslev P, Reit C, eds. Textbook of Endodontology. 2nd ed. Chichester: Wiley-Blackwell; 2010

[61] Roberts HW, Toth JM, Berzins DW et al. Mineral trioxide aggregate material use in endodontic treatment: a review of the literature. Dent Mater 2008; 24: 149–164

[62] Aeinehchi M, Eslami B, Ghanbariha M et al. Mineral trioxide aggregate (MTA) and calcium hydroxide as pulp-capping agents in human teeth: a preliminary report. Int Endod J 2003; 36: 225–231

[63] Barrieshi-Nusair KM, Qudeimat MA. A prospective clinical study of mineral trioxide aggregate for partial pulpotomy in cariously exposed permanent teeth. J Endod 2006; 32: 731–735

[64] Iwamoto CE, Adachi E, Pameijer CH et al. Clinical and histological evaluation of white ProRoot MTA in direct pulp capping. Am J Dent 2006; 19: 85–90

[65] Nair PN, Duncan HF, Pitt Ford TR et al. Histological, ultrastructural and quantitative investigations on the response of healthy human pulps to experimental capping with mineral trioxide aggregate: a randomized controlled trial. Int Endod J 2008; 41: 128–150

[66] de Souza Costa CA, Duarte PT, de Souza PP et al. Cytotoxic effects and pulpal response caused by a mineral trioxide aggregate formulation and calcium hydroxide. Am J Dent 2008; 21: 255–261

[67] Tunca YM, Aydin C, Ozen T et al. The effect of mineral trioxide aggregate on the contractility of the rat thoracic aorta. J Endod 2007; 33: 823–826

[68] Parirokh M, Torabinejad M. Mineral trioxide aggregate: a comprehensive literature review – Part III: Clinical applications, drawbacks, and mechanism of action. J Endod 2010; 36: 400–413

[69] Lenherr P, Allgayer N, Weiger R et al. Tooth discoloration induced by endodontic materials: a laboratory study. Int Endod J 2012; 45: 942–949

[70] Ioannidis K, Mistakidis I, Beltes P et al. Spectrophotometric analysis of coronal discolouration induced by grey and white MTA. Int Endod J 2013; 46: 137–144

[71] Katge FA, Patil DP. Comparative analysis of 2 calcium silicate-based cements (biodentine and mineral trioxide aggregate) as direct pulp-capping agent in young permanent molars: a split mouth study. J Endod 2017; 43: 507–513

[72] Linu S, Lekshmi MS, Varunkumar VS et al. Treatment outcome following direct pulp capping using bioceramic materials in mature permanent teeth with carious exposure: a pilot retrospective study. J Endod 2017; 43: 1635–1639

Bibliografie

DOI https://doi.org/10.1055/s-0043-119653
Zahnmedizin up2date 2017; 11: 579–597
© Georg Thieme Verlag KG Stuttgart · New York
ISSN 1865-0457

Dieses Dokument wurde zum persönlichen Gebrauch heruntergeladen. Vervielfältigung nur mit Zustimmung des Verlages.

Punkte sammeln auf CME.thieme.de

Diese Fortbildungseinheit ist 12 Monate online für die Teilnahme verfügbar. Sollten Sie Fragen zur Online-Teilnahme haben, finden Sie unter **cme.thieme.de/hilfe** eine ausführliche Anleitung. Wir wünschen viel Erfolg beim Beantworten der Fragen!

Unter **eref.thieme.de/ZZX92Q3** oder über den QR-Code kommen Sie direkt zum Artikel zur Eingabe der Antworten.

Thieme CME · Fortbildungspunkte 2

Frage 1

Welche der folgenden Aussagen zur selektiven Kariesexkavation trifft zu?

A Die selektive Kariesexkavation ist nur erfolgreich, wenn die Exkavation der Residualkaries innerhalb von 2–6 Monaten erfolgt.

B Heute verfügbare Adhäsivsysteme erzielen auf kariös infiziertem Dentin vergleichbare Haftfestigkeiten wie auf gesundem Dentin.

C Die selektive Kariesexkavation ist bei bleibenden Zähnen kontraindiziert.

D Rosenbohrer dürfen bei der selektiven Kariesexkavation nicht angewendet werden.

E Die selektive Kariesexkavation birgt die Gefahr, dass adäquat therapierte kariöse Läsionen röntgenologisch als Sekundärkaries fehlinterpretiert werden.

Frage 2

Was gilt es bei der Primärversorgung von Kronenfrakturen zu beachten?

A Bei Schmelzfrakturen tritt gleichzeitig immer eine leichte Intrusion auf.

B Bei Kronenfrakturen mit Pulpabeteiligung stellt die Pulpektomie meistens die Therapie der Wahl dar.

C Wenn die Pulpa länger als 2 Stunden der Mundhöhle ausgesetzt ist, ist die Infektion des Wurzelkanalsystems wahrscheinlich.

D Die direkte Überkappung und die partielle Pulpotomie zeigen unabhängig vom Zeitpunkt der Therapiemaßnahme ähnliche Erfolgsraten.

E Erfolgt die Primärversorgung innerhalb von 2 Stunden nach dem Unfallereignis, kann die Pulpa mit einer direkten Überkappung versorgt werden.

Frage 3

Welche Aussage zu Überkappungsmaterialien trifft zu?

A Die Biokompatibilität moderner Adhäsivsysteme wird als gut bewertet; daher können moderne Adhäsivsysteme als Überkappungsmaterial eingesetzt werden.

B Hydraulische Silikatzemente weisen im Unterschied zu Kalziumhydroxid einen sauren pH-Wert auf.

C Bei sehr kleinflächiger Pulpaeröffnung kann die restaurative Versorgung ohne Überkappungsmaterial erfolgen.

D Bei der Anwendung von Überkappungsmaterialien im Frontzahnbereich gilt es, die Verfärbungspotenziale verfügbarer Überkappungsmaterialien zu berücksichtigen.

E Direkte Überkappungen mit Kalziumhydroxid weisen eine günstigere Prognose als solche mit hydraulischem Silikatzement auf.

Frage 4

Welche der folgenden Aussagen zur partiellen Pulpotomie trifft zu?

A Die partielle Pulpotomie darf ausschließlich bei jugendlichen Patienten durchgeführt werden.

B Bei der partiellen Pulpotomie sind Ausmaß und Dauer der Pulpablutung von diagnostischer und prognostischer Bedeutung.

C Bei der partiellen Pulpotomie wird die komplette Kronenpulpa im Sinne einer chirurgischen Wundrevision entfernt.

D Die partielle Pulpotomie ist nur bei Milchzähnen indiziert.

E Bei der partiellen Pulpotomie werden irreversibel geschädigte Pulpaanteile niedrigtourig mit einem Rosenbohrer entfernt.

▸ **Weitere Fragen auf der folgenden Seite …**

Dieses Dokument wurde zum persönlichen Gebrauch heruntergeladen. Vervielfältigung nur mit Zustimmung des Verlages.

Punkte sammeln auf CME.thieme.de

Fortsetzung...

Frage 5

Was ist bei der Blutstillung im Rahmen vitalerhaltender Therapiemaßnahmen zu beachten?

A Natriumhypochlorit weist gute antibakterielle und blutstillende Eigenschaften auf.
B Eisen-III-Sulfat gilt aufgrund seiner antibakteriellen Eigenschaften als Mittel der Wahl.
C Chlorhexidindiglukonat reduziert die Haftfestigkeit von Adhäsivsystemen.
D Natriumhypochlorit hat keine Auswirkungen auf die Haftfestigkeit von Adhäsivsystemen.
E Wasserstoffperoxid ist für die Blutstillung bei der Pulpotomie von Milchzähnen empfehlenswert.

Frage 6

Welche Aussage zur schrittweisen Kariesentfernung trifft zu?

A Das zweizeitige Vorgehen eliminiert das Risiko einer Pulpaeröffnung gänzlich.
B Das Konzept der schrittweisen Kariesentfernung soll nur bei Patienten mit guter Compliance umgesetzt werden, da der zweite Termin zuverlässig wahrgenommen werden muss.
C Der zweite Eingriff erfolgt bei der schrittweisen Kariesentfernung mindestens 2 Wochen nach dem Ersteingriff.
D Bei der schrittweisen Kariesentfernung muss ein hydraulischer Silikatzement als indirektes Überkappungsmaterial appliziert werden.
E Das Risiko der Pulpaeröffnung ist – aufgrund der Bildung von Sekundärdentin zwischen den 2 Behandlungsterminen – stark reduziert.

Frage 7

Ein 9-jähriger Junge stellt sich 7 Stunden nach dem Unfallereignis bei Ihnen vor. Der Befund zeigt eine Kronenfraktur mit Pulpabeteiligung; Hinweise auf eine Dislokationsverletzung gibt es keine. Wie gehen Sie vor?

A Sie machen eine direkte Überkappung mit Mineral-Trioxid-Aggregat (MTA).
B Sie machen eine direkte Überkappung mit Kalziumhydroxid.
C Sie führen eine partielle Pulpotomie durch.
D Sie machen eine Pulpektomie.
E Sie entfernen die komplette Kronenpulpa.

Frage 8

Welches der folgenden Materialien ist für die provisorische restaurative Versorgung von Zähnen, bei welchen eine schrittweise Kariesentfernung erfolgt, am besten geeignet?

A Kalziumhydroxid
B selbstadhäsiver Befestigungskomposit
C medizinischer Portland-Zement
D Glasionomerzement
E Mineral-Trioxid-Aggregat (MTA)

Frage 9

Welche Drehzahl soll aus pulpabiologischer Sicht bei der Exkavation oder Präparation ohne Wasserkühlung nicht überschritten werden?

A 4000 Umdrehungen pro Minute
B 400 Umdrehungen pro Minute
C 800 Umdrehungen pro Minute
D 8000 Umdrehungen pro Minute
E 2500 Umdrehungen pro Minute

Frage 10

Sie haben bei einer 35-jährigen Patientin eine partielle Pulpotomie mit Biodentine als Überkappungsmaterial bei einem 6-Jahr-Molar durchgeführt. Die restaurative Versorgung erfolgte mit Füllungskomposit. Was ist bei der postoperativen Aufklärung zu erwähnen?

A Der Zahn darf aufgrund der Abbindezeit des Überkappungsmaterials während 3 Stunden nicht kaubelastet werden.
B Der Zahn wird im Verlauf eine starke Verfärbung entwickeln.
C Der nächste Folgetermin soll in 1 Jahr stattfinden.
D Die Fachliteratur gibt für diese Art der Behandlung eine Erfolgsrate von 55 % an.
E Nach dem Nachlassen der Lokalanästhesie kann der Zahn stärker auf Kälte reagieren.

Dieses Dokument wurde zum persönlichen Gebrauch heruntergeladen. Vervielfältigung nur mit Zustimmung des Verlages.