Intensivmedizin *up2date*

1 · 2018

Operative Intensivmedizin 4

Therapie postoperativer Darmpassagestörungen in der Intensivmedizin

Theresa Meißner
Christoph Reißfelder

VNR: 2760512018154651749
DOI: 10.1055/s-0043-120030
Intensivmedizin up2date 2018; 14 (1): 87–102
ISSN 1614-4856
© 2018 Georg Thieme Verlag KG

Thieme

Dieses Dokument wurde zum persönlichen Gebrauch heruntergeladen. Vervielfältigung nur mit Zustimmung des Verlages.

Unter dieser Rubrik sind bereits erschienen:

Intensivbehandlung des polytraumatisierten Patienten C. Waydhas, U. Hamsen Heft 4/2017

Patient Blood Management in der Intensivmedizin P. Meybohm, S. Choorapoikayil, K. Zacharowski Heft 3/2017

Operative Interventionen auf der Intensivstation U. Klaiber, C. Philipsenburg, L. Schneider, T. Brenner Heft 2/2017

Prävention der unbeabsichtigten perioperativen Hypothermie A. Bräuer, S. Scheithauer Heft 1/2017

Das akute Abdomen auf der Intensivstation L. Fischer, M. Apitz, A. Billeter, S. Hofer Heft 4/2016

Endovaskuläre Aortenchirurgie – besondere Herausforderung für die perioperative Intensivmedizin D. Dovzhanskiy, M. Bischoff, K. Meisenbacher, D. Böckler Heft 2/2016

Postoperatives Management nach Pankreasresektion J. Kaiser, M. Mieth, T. Hackert Heft 1/2016

Update: Immunsuppression bei Organtransplantationen G. Polychronidis, P. Houben, M. Mieth, C. Morath, D. Gotthardt, P. Schemmer Heft 3/2015

Spezielle Aspekte der intensivmedizinischen Therapie nach herzchirurgischen Eingriffen C. Kerscher, S. Wittmann, S. Schopka, D. Lunz, Y. Zausig Heft 1/2014

Perioperativer Myokardinfarkt O. Spelten, V. Rudolph Heft 1/2014

Drainagemanagement in der Viszeralchirurgie E. Wurster, P. Knebel, M. Diener Heft 4/2013

Abdominelles Kompartmentsyndrom K. Ukegjini, M. Adamina, M. Zadnikar, I. Tarantino Heft 2/2013

Schädel-Hirn-Trauma beim Erwachsenen H. Stubbe, J. Wölfer Heft 4/2012

Frühmobilisierung des chirurgischen Intensivpatienten S. Weiterer, A. Hecker, G. Szalay, M. Heinrich, K. Mayer, M. Weigand Heft 3/2012

Darmpassagestörungen in der Intensivtherapie J. Kirchberg, C. Reißfelder, M. Mieth, M. Büchler Heft 3/2012

Anastomoseinsuffizienz im Gastrointestinaltrakt T. Welsch, M. Büchler Heft 3/2011

Perioperative Therapie bei abdominothorakaler Ösophagusresektion K. Ott, S. Hofer, R. Haken, M. Büchler Heft 3/2010

Fast-Track-Chirurgie P. Knebel, A. Schellhaaß, A. Walther, C. Seiler Heft 2/2010

Haut- und Weichgewebsinfektionen auf der Intensivstation P. Kujath, C. Eckmann Heft 1/2010

Ogilvie-Syndrom – akute idiopathische Kolondilatation J. Kirchberg, K. Ott, M. Büchler Heft 1/2010

Transfusionsstrategien: Leitliniengerechte Diagnostik und Therapie R. Pschowski, J. Schefold, A. Walther, S. Hofer Heft 4/2009

Chirurgie im hohen Lebensalter V. Schumpelick, K. Junge, C. Krones Heft 1/2009

Mechanische Assist-Systeme zur Herzunterstützung S. Klotz, H. Scheld Heft 2/2008

Infektionen unter medikamentöser Immunsuppression bei transplantierten Intensivpatienten C. Lichtenstern, J. Schmidt, J. Encke, M. Weigand Heft 1/2008

Gastrointestinale Auswirkungen des (septischen) Schocks H. P. Knaebel, M. Büchler Heft 4/2007

Medikamentöse Immunsuppression nach Organtransplantation C. Lichtenstern, J. Schmidt, J. Encke, M. Weigand Heft 3/2007

Probleme nach Lebertransplantation B. Schmied, P. Sauer, S. Müller Heft 3/2007

Intensivbehandlung des Schädel-Hirn-Traumas K. Zweckberger, O. Sakowitz, K. Kiening, A. Unterberg Heft 2/2007

ALLES ONLINE LESEN

Mit der eRef lesen Sie Ihre Zeitschrift: online wie offline, am PC und mobil, alle bereits erschienenen Artikel. Für Abonnenten kostenlos! https://eref.thieme.de/intensiv-u2d

JETZT FREISCHALTEN

Sie haben Ihre Zeitschrift noch nicht freigeschaltet? Ein Klick genügt: www.thieme.de/eref-registrierung

Dieses Dokument wurde zum persönlichen Gebrauch heruntergeladen. Vervielfältigung nur mit Zustimmung des Verlages.

Thieme

Therapie postoperativer Darmpassagestörungen in der Intensivmedizin

Theresa Meißner, Christoph Reißfelder

Der postoperative Ileus (POI) ist eine physiologische Reaktion des Magen-Darm-Traktes, welche vor allem nach offenen abdominal-chirurgischen Eingriffen beobachtet wird. Das häufige Krankheitsbild belastet nicht nur den individuellen Patienten, sondern auch das Gesundheitssystem über längere Krankenhausverweildauer und konsekutiv höhere Behandlungskosten. Der vorliegende Artikel fasst die aktuelle Datenlage zur Therapie des POI zusammen.

FALLBEISPIEL

Sie beginnen die allmorgendliche Visite auf der peripheren Station.

Frau G. war vor 4 Tagen notfallmäßig laparoskopisch assistiert das Sigma reseziert worden. Sie ist 85 Jahre alt und wurde heute von der Intensivstation auf die Normalstation zurückverlegt. Sie war nach einer Perforation mit ausgedehnter Peritonitis initial septisch gewesen. Prinzipiell würden Sie die Entlassung für Frau G. für Ende der Woche planen. Sie hatte sich erstaunlich schnell erholt. Der Eingriff verlief komplikationslos, die postoperativen Entzündungswerte sind deutlich rückläufig, und heute werden Sie die übrigen Drainagen ziehen.

So gerne Frau G. wieder nach Hause möchte, so unwohl fühlt sie sich aber auch, denn „Mit dem Stuhlgang hat es leider immer noch nicht geklappt. So richtig was zu essen vertrag' ich auch noch nicht, mir ist so übel. Aber Winde, Frau Doktor, grad bevor Sie reinkamen, da ist ein bisschen was abgegangen."

„Definitiv!", kommentiert ihre Bettnachbarin Frau S.

DEFINITION

Postoperativer Ileus (POI)

Ein POI wird als eine vorübergehende Inhibierung der gastrointestinalen Motilität nach chirurgischer Intervention aufgrund nicht mechanischer Ursachen, welche eine ausreichende orale Nahrungsaufnahme verhindern, betrachtet [2].

Begriffsbestimmung

Lange Zeit stand eine einheitliche Definition des klinisch häufig beobachteten Krankheitsbildes aus. Es handelt sich um eine multifaktoriell bedingte Paralyse der gastrointestinalen Motilität, welche als physiologische Reaktion des Magen-Darm-Traktes auf einen Eingriff, gehäuft vor allem nach offenen abdominalchirurgischen Operationen, beobachtet wird. Bei länger ausbleibender Darmpassage spricht man von einem prolongierten POI. Die Definition des pathologischen POI variiert zwischen dem 3. und 7. postoperativem Tag mit fehlender Passage [1].

Eine Leitlinie zum diagnostischen und therapeutischen Vorgehen fehlt ebenfalls. 2016 wurde von Gero et al. mithilfe eines webbasierten Delphi-Prozesses ein internationaler Konsens gefunden [2]. Aus diesem Gremium geht die erste einheitliche Definition des POI hervor, die sich nicht auf einen bestimmten Zeitraum des Auftretens festlegt.

Klassifikation

Unterschieden wird der primäre POI ohne andere auslösende Ursache vom sekundären POI auf dem Boden einer anderen Komplikation wie z. B. Sepsis oder Anastomoseninsuffizienz [3, 4].

Ein wiederkehrender POI tritt nach der klinischen Auflösung eines ersten, direkt postoperativen POI-Ereignisses auf.

Der prolongierte Ileus hält > 3 Tage nach einem laparoskopischen Eingriff und > 5 Tage nach einem offenen Eingriff an.

Dieses Dokument wurde zum persönlichen Gebrauch heruntergeladen. Vervielfältigung nur mit Zustimmung des Verlages.

▶ **Tab. 1** Die 3 Subtypen des postoperativen Ileus (POI).

Einteilung	Lokalisation	Symptome, Befunde
Typ I	gesamter GI-Takt betroffen	Übelkeit Erbrechen fehlender Abgang von Winden und Stuhl
Typ II	oberer GI-Trakt am meisten betroffen	Übelkeit und Erbrechen Stuhl und Winde gehen ab
Typ III	untere GI-Trakt am meisten betroffen	fehlender Abgang von Winden und Stuhl die orale Nahrungsaufnahme wird allerdings toleriert

Außerdem kann man anhand der am stärksten betroffenen anatomischen Region zwischen 3 Subtypen des POI unterscheiden (▶ **Tab. 1**) [5].

Inzidenz

Die Inzidenz des POI liegt bei 10–30 %, die des prolongierten POI ebenfalls [6–8]. Nach größeren Eingriffen wie z. B. der offenen Kolektomie ist ein POI häufiger zu beobachten.

Merke

Nicht nur abdominalchirurgische Eingriffe führen zu einem POI. Die Inzidenz nach kardialen oder orthopädischen Eingriffen, insbesondere bei Wirbelsäulenoperationen, wurde mit 10 % angegeben [9].

Ätiologie, Pathophysiologie

Die Aktivität des Magen-Darm-Traktes wird maßgeblich neurogen reguliert. Beim Gesunden regen kalorienreiche Mahlzeiten, das morgendliche Erwachen und elektrische Stimulation die antegrade Peristaltik im Kolon und die Defäkation an. Beim POI kommt es mutmaßlich zu einer Abschwächung oder sogar einem Ausfall dieser neurogen vermittelten Aktivität [1].

Die Entstehung eines POI ist multifaktoriell bedingt, wobei nicht alle Teilaspekte der Pathophysiologie hinreichend erforscht sind.

Merke

Immunologische und entzündliche Prozesse werden nach operativen Eingriffen genauso beschrieben wie eine Dysregulation des autonomen Nervensystems, rezeptorgesteuerte Prozesse und Elektrolytstörungen.

Aus den in den nächsten Abschnitten erläuterten multifaktoriellen Ursachen ergeben sich in der Folge auch die unterschiedlichen Therapieansätze des POI.

Entzündungsreaktion

Durch die Verletzung des Peritoneums und die nachfolgende Manipulation am Darm wird eine Entzündungskaskade ausgelöst, an der vor allem Histamine, Prostaglandine, Interleukine und Mastzellaktivierung im Peritoneum und der Muscularis propria beteiligt sind. Viele der Entzündungsmediatoren wirken relaxierend auf die glatte Muskulatur.

Bei Manipulation des Darms wird ab der 3. Stunde einer Laparotomie über die Aktivierung von dendritischen Zellen und deren Ausschüttung von Interleukin 12 ebenfalls eine Entzündungsreaktion getriggert. IL12 bindet an T1-Helferzellen, die auch in nicht affektierte Regionen des Abdomens wandern und dort per Sekretion von TNF-α und die darüber gesteuerte Aktivierung von Makrophagen eine vom eigentlichen Ort der Intervention entfernte Entzündungsreaktion auslösen. Dieser Effekt erklärt auch die Wirkung von liegenden Drainagen, die eine lokale Entzündungsreaktion auslösen, auf das verzögerte Wiedereinsetzen der Darmpassage [10, 11].

Wasser- und Elektrolythaushalt

Die erhöhte Permeabilität der Darmwand aufgrund der lokalen Entzündungsreaktion führt zu einem Ödem derselben, das wiederum ein mechanisches Hindernis für eine effiziente Muskelkontraktion darstellt. Ein unausgeglichener Wasser- und Elektrolythaushalt – insbesondere die perioperative Überladung mit Flüssigkeit – führt zusätzlich zu einem Ödem der Darmwand.

Elektrolytstörungen wie Hypokaliämie, Hyponatriämie und Hypokalziämie werden mit einem POI und ihr Ausgleich mit einer Wiederherstellung der normalen Darmfunktion assoziiert. Allerdings sind alle Studien darüber retrospektiv, was eine Kausalitätszuschreibung erschwert. Es ist ebenso gut möglich und wahrscheinlich, dass es durch die Flüssigkeitsverschiebungen im Rahmen des POI erst konsekutiv zu einer Elektrolytverschiebung kommt, welche den Zustand aggraviert und prolongiert.

Dieses Dokument wurde zum persönlichen Gebrauch heruntergeladen. Vervielfältigung nur mit Zustimmung des Verlages.

Blutversorgung

Es wird vermutet, dass eine relative Darmischämie eine Rolle beim Ileus spielt. Diese wird einerseits durch die Entzündungsreaktion befördert, andererseits durch eine direkte Reduktion des Blutflusses während der Intervention. Durch einen ggf. allgemeinen Blutverlust im Rahmen größerer oder notfallmäßiger Eingriffe wird dieses Problem zusätzlich verstärkt.

Neurogene Mechanismen

Autonomes Nervensystem

Während und nach einem chirurgischen Eingriff überwiegt die Aktivität des sympathischen Nervensystems. Somatischer Schmerz, welcher z. B. durch die Verletzung der Bauchwand entsteht, wird über spinale Afferenzen und eine direkt über das Seitenhorn laufende autonom-sympathische Efferenz verarbeitet. Diese führen über eine Inhibierung der Acetylcholinfreisetzung und eine gesteigerte Freisetzung von NO zur verminderten Aktivität der Myozyten. Zusätzlich wird die Lokalisation und Projektion des Schmerzes über spinothalame Bahnen geleitet.

Enterisches Nervensystem

Viszeraler Schmerz wird hauptsächlich über das enterische Nervensystem und die subdiaphragmal gelegenen afferenten Anteile des N. vagus transportiert. Es erfolgt die direkte Weiterleitung in den Hirnstamm zum Nucleus tractus solitarius. Eine nicht adrenerge, nicht cholinerge, vagal vermittelte Efferenz blockiert die gastrointestinale Motilität über die direkte Freisetzung von NO und vasoaktivem intestinalem Peptid (VIP).

Durch die Resektion von Hohlorgananteilen kommt es zu einer Unterbrechung des intramuralen enterischen Nervensystems und des Geflechtes aus interstitiellen Cajal-Zellen, welche die Kontraktilität der Myozyten beeinflussen. Zwar kommt es hier im Laufe des Heilungsprozesses zu einer Regeneration, direkt postoperativ liegt aber an jeder Anastomose eine physikalische Barriere der elektromechanischen Kopplung vor.

Hormonelle Mechanismen

Sowohl die chirurgisch herbeigeführte Verletzung als auch die perioperativ ausbleibende orale Nahrungsaufnahme führen zu einer Dysregulation des gastrointestinalen Hormon- und Neuropeptidhaushaltes. Die genauen Mechanismen und Wirkungsweisen von z. B. VIP, Substanz P und Motilin und ihre Bedeutung für den POI sind allerdings noch Gegenstand der Forschung.

Einfluss einer perioperativen Opioidtherapie

Durch den chirurgischen Stress werden endogene Opioide ausgeschüttet, gleichzeitig werden zur Schmerztherapie exogene Opioide zugeführt. Im zentralen Nervensystem wirken diese schmerzdämpfend. Peripher wirken sie als Agonisten des peripheren μ-Rezeptors im Plexus myentericus. Dies führt zu einer Blockade der Acetylcholinausschüttung und damit einer verminderten Kontraktilität der glatten Muskulatur.

Erholung der Magen-Darm-Funktion

Diese oben beschriebene physiologische Stressreaktion des Körpers führt zu einer Darmparalyse, von der sich die verschiedenen Teile des Gastrointestinaltrakts unterschiedlich schnell erholen.

Merke

Die Peristaltik des Dünndarms kommt nach meist < 24 Stunden als erstes wieder in Gang. Darauf folgt der Magen mit 24–48 Stunden und zuletzt, nach über 48 Stunden, der Dickdarm [1].

Aus dieser asynchron wieder einsetzenden Aktivität des Gastrointestinaltrakts ergeben sich die typischen Symptome des POI.

Risikofaktoren

Aus der o. g. Pathophysiologie kann man die in der folgenden Übersicht zusammengefassten Risikofaktoren für die Entstehung eines POI ableiten [4, 8]:

ÜBERSICHT

Risikofaktoren für die Entstehung eines POI

Beeinflussbare Risikofaktoren

- perioperativer Opioidgebrauch
- perioperativer Blutverlust
- offene Eingriffe
- lange OP-Zeiten
- ausgedehnte Manipulation am Darm
- präoperativ niedrige Albuminwerte
- Rauchen
- Übergewicht
- präoperative orale Antibiotikagabe
- präoperative Darmvorbereitung
- präoperative Chemotherapie

Nicht beeinflussbare Risikofaktoren

- höheres Alter
- männliches Geschlecht
- abdominelle Voroperationen
- Stoma- oder Anastomosenanlage
- Notfalleingriff
- asiatisch-kaukasische Volkszugehörigkeit
- vorbestehende Komorbiditäten, insbesondere:
  - respiratorische und Gefäßerkrankungen
  - Morbus Crohn oder Volvulus
  - präoperativer Aszites
  - präoperative Sepsis

Dieses Dokument wurde zum persönlichen Gebrauch heruntergeladen. Vervielfältigung nur mit Zustimmung des Verlages.

Symptome

Merke

Ein distendiertes, druckempfindliches Abdomen ist laut Expertenkonsensus das relevanteste klinische Zeichen für einen POI [2].

Weitere Symptome sind:
- Übelkeit und Erbrechen,
- eine Intoleranz gegenüber oraler Nahrungsaufnahme,
- verzögerter Abgang von Winden und Stuhl.

Die Abgrenzung von POI und PONV (Postoperative Nausea and Vomiting) ist nicht zu 110% geklärt. Teils wird PONV als Teil eines POI gesehen, teils POI als Teil des PONV. Bisher fehlt hier eine klare Trennung, wobei in den Leitlinien der Society of Ambulatory Anesthesia 2014 [12] zu lesen ist, dass PONV nicht auf die ersten 24 postoperativen Stunden begrenzt ist, sondern zu jeder Zeit im postoperativen Verlauf auftreten kann und ebenfalls multifaktoriell patienten- sowie umweltbezogene Ursachen hat.

Diagnostik

Das Expertengremium fand keinen Konsens bezüglich des diagnostischen Vorgehens bei postoperativem Ileus, insbesondere was die Notwendigkeit der Bildgebung anbelangt [2].

Merke

Der postoperative Ileus ist in erster Linie eine klinische Diagnose, welche mittels Anamnese und körperlicher Untersuchung gestellt wird.

Konventionelles Röntgen (▶ **Abb. 1**), MRT (▶ **Abb. 2**), CT (▶ **Abb. 3**) und Kontrastmittelstudien sind alle als die Diagnose stützende Bildgebung möglich, wobei das CT am sichersten eine mechanische oder andere Komponente eines sekundären Ileus darstellen kann.

Cave

Klinische und radiologische Zeichen eines Ileus stimmen in der Praxis nicht immer überein.

So kann ein Patient mit ausgeprägter Spiegelbildung quasi symptomfrei sein, ein anderer Patient mit wenigen Spiegeln im Röntgenbild hingegen massiv Beschwerden haben.

Ist ein sekundärer POI auszuschließen, muss man differenzialdiagnostisch vor allem an eine mechanische Obstruktion denken, z. B. durch eine torquierte Dünndarmschlinge oder eine zu eng angelegte Anastomose. Besteht ein solcher Verdacht, ist je nach Lokalisation ein Abdomen-CT oder eine Endoskopie erforderlich.

▶ **Abb. 1** Konventionelles Röntgen mit charakteristischer Spiegelbildung bei Ileus. Quelle: Oestmann J. Welche Diagnose stellen Sie? In: Oestmann J, Hrsg. Radiologie. 2., akt. Aufl. Stuttgart: Thieme; 2005. doi:10.1055/b-004-135642.

PRAXISTIPP

Man untersucht den Patienten gezielt auf klinische, laborchemische und radiologische Zeichen eines sekundären POI aufgrund einer Komplikation:
- Hohlorganperforation:
  - akutes Abdomen,
  - erhöhte Infektionswerte,
  - freie Luft im Röntgenbild des Abdomens,
- intraabdominaler Abszess:
  - persistierend erhöhte Infektwerte,
  - evtl. auffällige Drainageförderung,
- Anastomoseninsuffizienz:
  - erhöhte Infektwerte,
  - evtl. auffällige Drainageförderung.

Dieses Dokument wurde zum persönlichen Gebrauch heruntergeladen. Vervielfältigung nur mit Zustimmung des Verlages.

FAZIT

Der postoperative Ileus tritt in ca. 10 % der Fälle als physiologische Paralyse nach vor allem abdominalchirurgischen Eingriffen auf und kann, wenn er prolongiert besteht, sowohl den Patienten stark belasten als auch erhebliche Kosten für das Gesundheitssystem verursachen.
Neurogene, hormonelle und iatrogene Ursachen sind an der Entstehung eines POI beteiligt. Aus den unterschiedlichen Aspekten der Pathophysiologie des POI ergeben sich zahlreiche beeinflussbare und vorgegebene Risikofaktoren für dessen Entwicklung. Folglich ist auch die Therapie multimodal.

Kosten

Da ein POI in der Regel einen prolongierten Krankenhausaufenthalt mit sich bringt, entstehen hierdurch relevante Kosten für das Gesundheitssystem.

Die Dauer der stationären Behandlung verlängert sich um mindestens 2–3 Tage. Hiermit gehen nicht nur höhere Aufenthalts- und Behandlungskosten sowie ein erhöhter Arbeitsausfall für die Patienten einher. Es besteht zusätzlich eine höhere Wahrscheinlichkeit für das Auftreten anderer Erkrankungen wie Pneumonie, Thrombose, Lungenarterienembolie und Wundinfektionen sowie die Übertragung multiresistenter Erreger. Die Wiederaufnahmerate bei Patienten mit POI ist um 10 % höher als bei Patienten mit einem unauffälligen postoperativen Verlauf.

FAZIT

In den USA werden durch den POI Folgekosten von geschätzt über 1,5 Milliarden US-Dollar im Jahr verursacht [13].

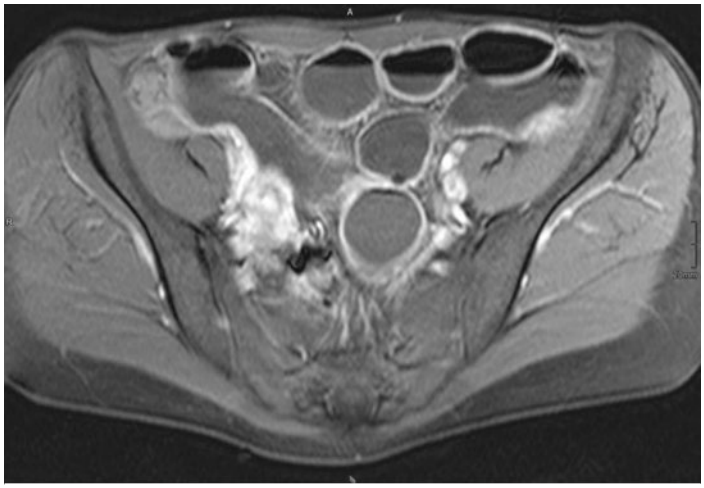

▶ **Abb. 2** MRT bei Ileus mit klassischen Spiegeln. Quelle: Institut für Radiologische Diagnostik, Universitätsklinikum Carl Gustav Carus Dresden.

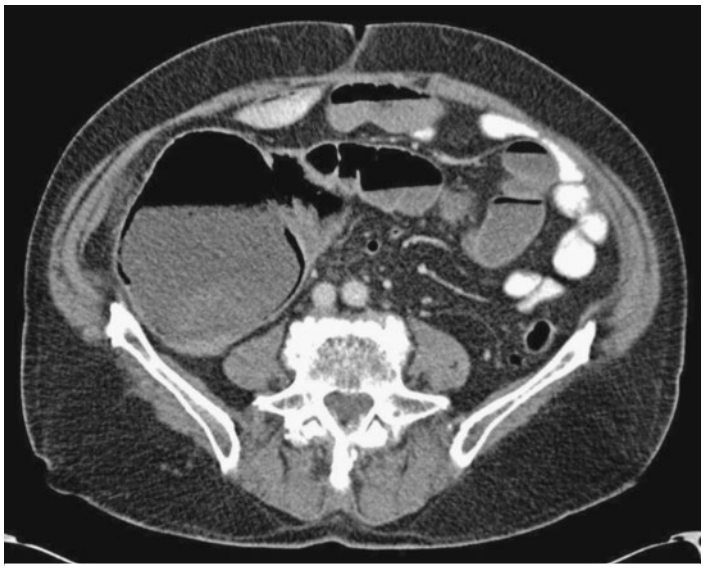

▶ **Abb. 3** CT bei Ileus mit Darstellung der Flüssigkeitsspiegel. Quelle: Institut für Radiologische Diagnostik, Universitätsklinikum Carl Gustav Carus Dresden.

FALLBEISPIEL

Frau S. wurde heute zur Rechts-Hemikolektomie aufgenommen. Schon im OP-Hemd und prämediziert fragt sie: „Frau Doktor, sagen Sie mal, also ich habe normalerweise nie Probleme mit dem Stuhlgang. Wie kommt denn so was? Also so was will ich ja für mich nicht hoffen. Sie wissen, lange kann ich hier nicht bleiben … der Garten …“

Die Patientin ist zur postoperativen Überwachung auf die Intensivstation geplant. Sie ist 70 Jahre alt, sowohl pulmonal als auch kardial vorerkrankt und außerdem massiv adipös.

Ab morgen werden Sie auf der Intensivstation eingesetzt sein. Wie Sie bereits von Ihren Kollegen gehört haben, werden Ihnen Probleme wie die von Frau G. aus dem ersten Fallbeispiel hier teils in noch stärkerer Ausprägung begegnen. Daher bitten Sie die Anästhesie bei Frau S., besonders akribisch auf ein gutes perioperatives Management zu achten. Außerdem erläutern Sie der Patientin selber noch einmal die wichtigsten Punkte der Operation und des perioperativen Geschehens.

Dieses Dokument wurde zum persönlichen Gebrauch heruntergeladen. Vervielfältigung nur mit Zustimmung des Verlages.

Die psychischen Konsequenzen eines verlängerten Krankenhausaufenthaltes für den Patienten und die damit möglicherweise einhergehenden negativen Einflüsse auf die Genesung werden hier nicht mit eingerechnet.

Therapie der postoperativen Darmpassagestörungen

Merke

Die Therapie der postoperativen Darmpassagestörungen basiert hauptsächlich auf einer guten Ileusprophylaxe.

PRAXISTIPP

In Bezug auf den postoperativen Ileus liegt die Betonung auf der Prävention des Krankheitsbildes mit einer starken Empfehlung zu folgenden Maßnahmen:

- Einsatz der Epiduralanalgesie,
- Vermeiden von Überwässerung,
- Vermeiden einer nasogastralen Sonde.

Zur Therapie wird zu Kaugummikauen und dem Einsatz von Alvimopan geraten, vorausgesetzt, dass eine Opioidtherapie durchgeführt wird. Die orale Gabe von Magnesium erhält nur eine schwache Empfehlung.

Andere Maßnahmen, die im täglichen klinischen Alltag verwendet werden, weisen aktuell ein zu geringes Evidenzlevel auf.

Präventive Allgemeinmaßnahmen

ERAS-Protokolle

Programme zur Enhanced Recovery after Surgery (ERAS-Programme) wurden entwickelt, um über festgesetzte multimodale perioperative Ansätze die Stressantwort des Organismus auf einen operativen Eingriff zu reduzieren. Für die verschiedenen chirurgischen Fächer sind spezifische Guidelines auf der ERAS-Website zu finden. Die Empfehlungen zum perioperativen Management von elektiven Koloneingriffen wurden zuletzt 2013 überarbeitet [14].

Epiduralanalgesie

Eine epidurale Lokalanästhesie kann den somatischen Schmerz vermindern. Anhand der oben beschriebenen Schmerzbahnen und des großen Anteils des N. vagus in der Verarbeitung viszeraler Schmerzen ist allerdings nachvollziehbar, dass hiermit keine komplette Ausschaltung der viszeralen Afferenzen und des sympathischen Übergewichts in den efferenten Bahnen zu erreichen ist. Nichtsdestotrotz führt eine hohe Epiduralanalgesie über die Blockade mitbeteiligter spinaler Bahnen zu einer beschleunigten Rekonvaleszenz und vor allem einer deutlichen Reduktion der abgerufenen Dosis an Opioidanalgetika. Dies wiederum führt zu einer Reduktion des Auftretens eines POI bei Patienten, die mit einer Epiduralanalgesie ausgestattet sind [15–17].

Andere Autoren fanden bei Patienten im ERAS-Programm keine Vorteile der Epiduralanalgesie im Vergleich zu anderen Analgetikaformen [18, 19].

FAZIT

Obgleich die direkten Effekte der Epiduralanalgesie auf die Darmmotilität bisher unklar bleiben, lässt sich zusammenfassen, dass allein aufgrund der Tatsache, dass Opioide eingespart werden können, die Epiduralanalgesie in der Behandlung des POI von Nutzen ist.

Wasser- und Elektrolythaushalt

Die Auswurfleistung des Herzens wird wesentlich vom intravaskulären Volumen bestimmt. Bei einer intravaskulären Hypovolämie kann es zu einer Hypoperfusion der Organe, insbesondere des Magen-Darm-Traktes, und einer damit einhergehenden relativen Ischämie führen. Bei Überwässerung hingegen wird ein Ödem der Darmwand riskiert, was ebenso zu Komplikationen führen kann.

Flüssigkeitsverschiebungen sollten über den Einsatz von laparoskopischen Verfahren und kurzen OP-Zeiten minimiert werden. Die Manipulation am Darm, das Eventerieren desselben und die Vermeidung hoher Blutverluste führt ebenso wie die orale Flüssigkeitsaufnahme bis zu 2 Stunden vor dem Eingriff zu einer Reduktion des verschobenen Verteilungsvolumens [14].

Minimalinvasives Monitoring der Auswurfleistung kann bei der Regulierung des Flüssigkeitshaushaltes vor allem bei kritischen Patienten hilfreich sein.

Postoperativ sollte ebenfalls eine Normovolämie – am besten über orale Flüssigkeitsaufnahme – angestrebt werden.

Minimalinvasive Eingriffe

Merke

Bei einfachen laparoskopischen Eingriffen bleibt die Aktivierung der oben beschriebenen Entzündungskaskade nach Darmmanipulation aus. Für laparoskopisch assistierte Eingriffe gilt dies allerdings nicht [20].

Nach Herausgabe der ERAS-Leitlinien zur kolorektalen Chirurgie zeigten lediglich die laparoskopischen Eingriffe

Dieses Dokument wurde zum persönlichen Gebrauch heruntergeladen. Vervielfältigung nur mit Zustimmung des Verlages.

eine Wirksamkeit auf die postoperative systemische Entzündungsreaktion. [21].

Opioidreduktion

Eine analgetisch wirksame Opioiddosis führt immer auch zu einer Affektion der gastrointestinalen Motilität, da hierfür bereits eine weitaus geringere Dosis ausreicht. Eine postoperativ höhere kumulative Opioiddosis korreliert mit einer signifikant höheren Inzidenz eines POI [7].

Orale Nahrungsaufnahme

Eine frühe orale Nahrungsaufnahme – meist in Form von Flüssigkost ab dem 1. postoperativen Tag – nach elektiven kolorektalen Operationen verkürzt die Krankenhausaufenthaltsdauer signifikant und senkt die Komplikationsrate. Die Sorge um eine Zunahme an Anastomoseninsuffizienzen bei zeitiger oraler Nahrungsaufnahme ist unbegründet, da nicht nachzuweisen [22, 23]. Obwohl es bei einer frühen oralen Nahrungsaufnahme häufiger auch zu postoperativem Erbrechen kommt, ist die standardisierte Anlage einer nasogastralen Sonde in der Regel nicht vonnöten.

Einige Studien propagieren die bereits präoperative Gabe von kohlenhydratreichen Flüssigkeiten am Tag vor dem geplanten Eingriff und am Morgen des OP-Tags, um eine frühzeitigere Wiederherstellung der Darmfunktion zu erreichen. Die postoperative Insulinresistenz wird damit vermindert.

Mobilisation

Die frühe Mobilisation von Patienten ab dem 1. postoperativen Tag führt zu einer signifikant kürzeren Krankenhausaufenthaltsdauer. Innerhalb der ERAS-Protokolle nimmt die Mobilisation der Patienten einen hohen Stellenwert ein, da sie nicht nur die Darmmotilität fördert, sondern auch zur Patientenmotivation beiträgt, pulmonalen Komplikationen vorbeugt und dem Katabolismus entgegenwirkt. Außerdem wirkt sie sich positiv auf ein geringeres Schmerzempfinden aus.

Kaugummi

Multiple Studien propagieren einen günstigen Effekt von peri- und postoperativem Kaugummikauen auf das Wiedereinsetzen der Darmtätigkeit [24–26]. Über zephalovagale Reflexe stimuliert eine „Schein-Fütterung“ mit Kaugummi die intestinale myoelektrische Aktivität in Magen, Duodenum und Rektosigmoid. Außerdem beobachtet man eine erhöhte Serumkonzentration von Gastrin, Neurotensin und pankreatischem Polypeptid sowie eine erhöhte duodenale Sekretion.

PRAXISTIPP

Diese vorgetäuschte Nahrungsaufnahme durch Kaugummikauen verkürzt die Zeit bis zum ersten Abgang von Winden und Stuhl, ohne die negativen Nebeneffekte einer zeitnahen tatsächlichen Nahrungsaufnahme mit sich zu bringen.

Es fand sich interessanterweise eine niedrigere Plasmakonzentration von Entzündungsmarkern wie IL-8 und TNFRSF1A bei Patienten in der Kaugummi-Interventionsgruppe nach kolorektalen Eingriffen [27].

Dennoch wird der Effekt des Kaugummikauens aufgrund des uneinheitlichen Studiendesigns mit geringen Patientenzahlen kontrovers diskutiert [28, 29], da bei größeren Patientenkollektiven teils nur geringe bis keine messbaren Vorteile von Kaugummikauen gegenüber dem Standard-ERAS-Programm erhoben wurden.

Bei der Expertenbefragung durch Gero et al. [2] erhält Kaugummikauen keine 70 %ige Zustimmung des Gremiums und wird daher nicht als Konsens in die internationalen Empfehlungen mit aufgenommen. Allerdings wird auch keine Ablehnung dieser potenziell prophylaktischen Maßnahme notiert und kein schädigender Effekt von Kaugummikauen festgestellt.

Nasensonde

Die Anlage einer nasogastralen Sonde ist laut Expertenkonsens beim POI nicht obligatorisch. Eine postoperativ noch liegende Sonde kann auch ohne vorheriges Abklemmen oder Kontrastmittelgabe entfernt werden [2].

Merke

Das routinemäßige, prophylaktische Einbringen einer Magensonde bringt keine Vorteile in Bezug auf Ileusprävention, Entlastung einer Anastomose, Wohlbefinden des Patienten, das Auftreten von pulmonalen Infekten oder die Krankenhausaufenthaltsdauer [30].

Das postoperative Belassen oder Wiedereinbringen einer nasogastralen Sonde sollte bei wachen Patienten nach sorgfältiger Abwägung – auch der möglichen Komplikationen – eine Einzelfallentscheidung bleiben und vor allem dann in Betracht gezogen werden, wenn im Rahmen eines POI Erbrechen und ein aufgetriebenes Abdomen überwiegen.

Totale parenterale Ernährung

Eine totale parenterale Ernährung wird bei POI erst ab dem 7. Tag insuffizienter oraler Nahrungsaufnahme empfohlen [2].

Dieses Dokument wurde zum persönlichen Gebrauch heruntergeladen. Vervielfältigung nur mit Zustimmung des Verlages.

FAZIT

Therapieoptionen des postoperativen Ileus

Präventive Allgemeinmaßnahmen
- Umsetzen der ERAS-Empfehlungen
- Epiduralanalgesie
- ausgeglichener Wasser- und Elektrolythaushalt
- minimalinvasive Operationstechnik
- Opioidreduktion
- Kaugummi kauen
- frühe orale Nahrungsaufnahme
- frühe Mobilisation
- Vermeiden einer nasogastralen Sonde

Medikamentöse Therapie
- Alvimopan
- Lidocain i. v.
- Magnesium i. v. intraoperativ
- Koffein
- Gastrografin
- Einsatz von NSAID
- Daikenchuto
- Mosapride
- Laxanzien
- Erythromycin i. v.

Therapieoptionen des POI fasst die folgende Übersicht zusammen.

Medikamentöse Therapie

Merke

Alvimopan p. o. und die intravenöse Gabe von Lidocain und Neostigmin haben vermutlich eine positive Wirkung auf die Motilität des GI-Traktes. Alle anderen in der Praxis häufig eingesetzten Wirkstoffe ergaben keine positiven Effekte auf den POI [31].

Zu den untersuchten Substanzen gehören Erythromycin, Cisaprid, Cholezystokinin-Varianten, Dihydroergotamin, Propranolol, Albumin, Vasopressin, Fruktose, Pantothensäure und Dopaminantagonisten. Ihre nach Studienlage eher fragliche Wirksamkeit beruht u. a. auch auf sehr inhomogenen Daten.

Cisaprid wurde inzwischen aufgrund von ausgeprägten kardialen Nebenwirkungen vom Markt genommen. Für die anderen Arzneimittel wurden bisher keine regelmäßigen adversen Ereignisse dokumentiert.

FALLBEISPIEL

Ihre Kollegen von der Anästhesie beteuern, alle perioperativen Maßnahmen zur Ileusprophylaxe eingehalten zu haben. Die Operation von Frau S. war komplikationslos durchgeführt worden, die OP-Zeit kurz und die Manipulation am Darm laut Berichten der Operateure gering. Dennoch kommt die Magen-Darm-Passage der Patientin nicht so recht in Gang. Sie liegt aufgrund eines postoperativen Delirs auch immer noch auf Ihrer Intensivstation. An Mobilisation, Kaffeetrinken oder Kaugummikauen ist bei der älteren Dame aufgrund der fehlenden Compliance aktuell nicht zu denken. Pfleger Tim schlägt einen „Donnertropf“ vor. Sie informieren sich zunächst über andere medikamentöse Behandlungsoptionen für Patienten mit mangelnder Mitarbeit.

μ-Rezeptor-Antagonist (Alvimopan)

Merke

Die prophylaktische orale Einnahme von Alvimopan 2 Stunden vor einem Eingriff und dann 2 × täglich zeigten einen signifikanten Effekt auf das zeitigere Wiedereinsetzen der gastrointestinalen Funktionen.

Die Wirkung von sowohl 12 mg als auch eine niedrigere Dosis von 6 mg von Alvimopan war insbesondere in der Subgruppe der Patienten, welche eine PCA erhielten, erkennbar [32]. Die Gabe dieser Arznei zeigte sich in dieser Metaanalyse von Drake u. Ward relativ nebenwirkungsarm mit einem berichteten häufigeren Vorkommen von Hypokaliämie, Schlaflosigkeit, Übelkeit und Pyrexie. Es wurden keine schwerwiegenden Nebenwirkungen beobachtet.

Lidocain i. v.

Die perioperative intravenöse Gabe von Lidocain (in der Regel ein Bolus von 1,5–2 mg/kg und einer anschließenden Infusion von 1,5–3 mg/kgKG/h) für bis zu 24 Stunden postoperativ verkürzt nicht nur die Zeit bis zur ersten Defäkation signifikant, sondern senkt ebenfalls den Opioidbedarf und die Plasmalevel der Interleukine 8, 6 und 1. Diese Effekte wurden allerdings nur bei abdominellen Eingriffen beobachtet [33]. Wongyingsinn et al. zeigten, dass die i. v. Gabe von Lidocain bei laparoskopisch assistierten kolorektalen Eingriffen in Bezug auf Wiederherstellung der Magen-Darm-Funktion, Schmerzempfinden, Komplikationsrate und Krankenhausaufenthaltsdauer gleichwertig zur thorakalen Epiduralanalgesie ist [34].

Dieses Dokument wurde zum persönlichen Gebrauch heruntergeladen. Vervielfältigung nur mit Zustimmung des Verlages.

Koffein

Das verbreitete Genussmittel Kaffee zeigt in der täglichen Beobachtung eine stimulierende Wirkung auf die Darmfunktion. Aus diesem Grund wurden mehrere Studien zu dessen Einsatz beim POI und dessen Prävention durchgeführt. Die 3 × tägliche Einfuhr von 100 ml Kaffee ab dem 1. postoperativen Tag verkürzte die Zeit bis zur ersten Defäkation im Vergleich zur Einnahme derselben Menge warmen Wassers signifikant [35, 36]. Zu bemerken ist, dass auch die Gabe von entkoffeiniertem Kaffee zu einer Stimulation der Kolonaktivität führt, allerdings in einem etwas geringeren Ausmaß.

Gastrografin

Orales Kontrastmittel wird im Alltag häufig angewandt, um einen Subileus zu therapieren oder einen postoperativen Ileus zu lösen.

Es zeigt sich eine klinisch gute Wirkung von Gastrografin vor allem auf den unteren Gastrointestinaltrakt, aber keine signifikante Wirkung auf die Toleranz von flüssiger oder fester Kost [37, 38].

Merke

Der Vorteil der Gastrografin-Gabe liegt neben der therapeutischen in seiner zeitgleich bestehenden diagnostischen Einsatzmöglichkeit.

In Geros Expertenumfrage befürworteten ein Drittel der Teilnehmer den Einsatz von wasserlöslichen Kontrastmitteln beim POI [2].

Nichtsteroidale Antiphlogistika

Nichtsteroidale Antiphlogistika (NSAID) wirken vor allem der Entzündungsreaktion im Rahmen eines Ileus entgegen. Die von den Makrophagen produzierten Zytokine führen zu einer vermehrten Aktivierung der Cyclooxygenasen, welche durch die NSAID geblockt werden.

Über die neurogen getriggerte vermehrte NO-Produktion kommt es außerdem zu einer vermehrten Aktivierung der Cyclooxygenase 2.

Einige Autoren geben allerdings zu bedenken, dass der Einsatz von NSAID die Wundheilung beeinträchtigt und zu einer erhöhten Rate an Anastomoseninsuffizienzen führen kann.

Während dieser Effekt noch diskutiert wird, ist ein klarer Benefit in Bezug auf die Wiederherstellung der Darmpassage führend [39]. Der kurzzeitige Einsatz von NSAID nach elektiven kolorektalen Eingriffen wird nach Berücksichtigung sowohl der Kontraindikationen einer NSAID-Therapie als auch der Risikofaktoren für eine Anastomoseninsuffizienz empfohlen.

PRAXISTIPP

Der Einsatz von NSAID sollte zunächst auf 48 Stunden postoperativ begrenzt werden. Hinzu kommt, dass der Einsatz von NSAID den Opioidkonsum reduzieren und so indirekt die Wiederherstellung der Darmfunktion beeinflussen kann.

Magnesium i. v.

Die intraoperative i. v. Gabe von Magnesium kann die Schmerzwahrnehmung reduzieren und damit den postoperativen Opioidbedarf und in dessen Folge das Risiko eines POI reduzieren [4].

Daikenchuto (TU-100)

Die traditionelle japanische Medizin Kampo steht für die Behandlung von Krankheiten mit Heilkräutern. Ein Gemisch aus Japanischem Pfeffer, Ingwer und Gingseng ergibt Daikenchuto [40]. In vorgegebenen Mengen werden die Substrate zusammengefügt, dann mit heißem Wasser ein Auszug gewonnen, welcher wiederum pulverisiert wird. Diese Arznei wird traditionell bei Meteorismus, Obstipationen und einem intraabdominellen Kältegefühl verabreicht.

Viele placebokontrollierte Studien zeigten, dass die lindernde Wirkung auf Blähungen offenbar auf eine Stimulierung der Kolonmotilität durch dieses Medikament zurückzuführen ist. Letztere wird am ehesten über die Beeinflussung von Neurotransmittern wie Acetylcholin und Calcitonin Gene related Peptide (CGRP) vermittelt. Studien zur Pharmakokinetik sind allerdings schwierig, da sich das simultane Nachverfolgen der einzelnen Komponenten und deren synergistischer Wirkung als Herausforderung darstellt. Endo et al. fanden an ihrer Studie an Mäusen heraus, dass Daikenchuto außerdem eine antiinflammatorische Wirkung im Gastrointestinaltrakt entfaltet.

Die Ergebnisse einer multizentrischen Studie über die orale Gabe von 5 g Daikenchuto 3 × täglich zu den Mahlzeiten zwischen dem 3. präoperativem und dem 14. postoperativen Tag nach Pankreatikoduodenektomie ist noch nicht veröffentlicht. Zur positiven Wirkung auf die gastrointestinale Motilität nach kolorektalen, Magen- und Lebereingriffen liegen hingegen schon vielversprechende Ergebnisse vor [41, 42].

Serotonin-Rezeptor-Agonisten (Metoclopramid, Mosaprid)

Mosaprid, ein selektiver 5-HT4-Agonist, scheint eine positive prophylaktische Wirkung auf das Wiedereinsetzen der gastrointestinalen Funktion zu haben. Hierzu wurden ab dem 1. postoperativen Tag 3 × täglich 15 mg Mosaprid per os verabreicht. Zur Verifizierung dieser Ergebnisse sind allerdings weiter qualitativ hochwertige Studien notwendig. Die Effekte scheinen auf der antientzündlichen

Dieses Dokument wurde zum persönlichen Gebrauch heruntergeladen. Vervielfältigung nur mit Zustimmung des Verlages.

Wirkung zu beruhen, die Mosaprid auf den Gastrointestinaltrakt hat.

Metoclopramid zeigte diesbezüglich hingegen keinen Effekt [32]. Diese Substanz stimuliert vornehmlich die gastrale Sekretion. Die Wirkung von Metoclopramid auf einen POI ist insgesamt wenig untersucht. Obwohl auch dieses Medikament in der klinischen Anwendung häufig zum Tragen kommt, zeigen die hierzu durchgeführten Studien keinen Effekt auf das Lösen eines POI.

Laxanzien

- Andersen et al. [43] fanden keine Wirkung von Magnesiumoxid nach kolorektalen Eingriffen. Eine Wirkung wurde in anderen randomisiert kontrollierten Studien [44] bei Leberresektionen und abdominellen Hysterektomien allerdings beschrieben.
- Bisacodyl nach kolorektalen Eingriffen im Rahmen eines ERAS-Protokolls zeigte ebenfalls eine positive Wirkung auf die Beschleunigung der Darmpassage.

Daher empfehlen die ERAS Guidelines von 2012 den postoperativen Einsatz von Laxanzien, allerdings mit niedrigem Evidenzlevel.

Nikotin

Sowohl in den prä- und paravertebralen Ganglien als auch im in- und extrinsischen Nervensystem des Kolons finden sich Nikotinrezeptoren. Durch Nikotinkonsum kommt es zu einer Geschwindigkeitszunahme der Passage im Kolon, gefolgt von einer Relaxation im Colon descendens [4]. Bei Gesunden zeigt sich nach Administration von Nikotin eine beschleunigte Darmpassage. Außerdem unterdrückt Nikotin die Wirkung und Freisetzung von Entzündungsmediatoren.

Hat ein Raucher mit POI postoperativ das starke Bedürfnis nach Zigarettenkonsum, könnte das Zulassen des Nikotinabusus in diesem Fall förderlich für die Darmpassage sein. Bei Nichtrauchern könnte die transdermale Applikation oder die Anwendung von nikotinhaltigen Kaugummis zur POI-Behandlung in Erwägung gezogen werden. Dies wird aber weder von den ERAS-Protokollen noch den von Gero zusammengerufenen Experten empfohlen.

Erythromycin

Erythromycin wirkt schon in niedriger Dosierung als Motilin-Rezeptor-Agonist. Die Daten zu dessen Verwendung stammen allerdings aus älteren kleineren Studien und beziehen sich vor allem auf eine verzögerte Magenentleerung [45]. Aufgrund des ausgedehnten Risikoprofils mit Entwicklung von Antibiotikaresistenzen, kardiovaskulären Nebenwirkungen und der Interferenz mit dem Cytochrom-P450-System wird von der prophylaktischen Gabe von Erythromycin abgeraten. Sollte es postoperativ zu einer verzögerten Magenentleerung kommen, empfehlen Schulze u. Heidecke [45], die Therapie auf maximal 3 Tage zu beschränken. Hinzu kommt, dass es ab diesem Zeitpunkt zu einer Herunterregulation der Motilinrezeptoren kommt.

Ondansetron (5-HT-3-Rezeptor-Antagonist)

Die Kombination von 5-HT-3-Rezeptor-Antagonisten und Dexamethason scheint sehr wirksam gegen postoperative Übelkeit und Erbrechen zu sein. Eine Wirkung auf den POI ist nicht beschrieben [4].

Der Vollständigkeit halber sei Cisapride erwähnt. Obwohl in einigen Studien die Förderung der gastronintestinalen Motilität nachgewiesen werden konnte, wurde dieser 5-HT-3-Rezeptor-Antagonist aufgrund einer hohen Inzidenz von kardiovaskulären Ereignissen vom Markt genommen.

Ghrelin-Rezeptor-Agonisten (Ghrelin, Ipamorelin, Ulimorelin)

Die Gabe von Ghrelin-Rezeptor-Agonisten zeigte sich in der Übersichtsarbeit von Drake u. Ward [32] nur bedingt bis nicht wirkungsvoll zur Prophylaxe des POI. Eine Metaanalyse war hier aufgrund der mangelhaften Daten allerdings nicht möglich. Auch bei der Gabe von Ghrelin-Rezeptor-Agonisten waren die unerwünschten Nebenwirkungen vergleichbar mit denen in der Placebogruppe.

Neostigmin

Bei Neostigmin handelt es sich um ein indirektes Parasympathomimetikum und einen reversiblen Cholinesterasehemmer. Der moderaten Wirkung von Neostigmin auf die träge Darmpassage steht allerdings ein ausgeprägtes Nebenwirkungsprofil mit Hypersalivation, Erbrechen, abdominellen Krämpfen und Bradykardien gegenüber. Aus diesem Grund besteht Konsens, dass Neostigmin nicht zur Behandlung des postoperativen Ileus eingesetzt werden sollte [2].

Zusammenfassung

Merke

Da bis dato unterschiedlichste Definitionen des POI und des PPOI vorlagen, ist die Vergleichbarkeit in allen zu dem Thema bisher vorliegenden Studien begrenzt.

Erst im Jahr 2017 fand eine Delphi-Umfrage [2] statt, welche einen Konsens zur Definition des postoperativen Ileus fand. Demnach handelt es sich um eine vorübergehende Inhibierung der gastrointestinalen Motilität nach chirurgischer Intervention aufgrund nichtmechanischer Ursachen, welche eine ausreichende orale Nahrungsaufnahme verhindert. Zu hoffen ist, dass man über die neue Konsensusdefinition ein homogeneres Patientenkollektiv und damit eine erhöhte Aussagekraft der zukünftigen Studien zu dem Thema erreicht. Infolgedessen sind auch qualitativ höherwertige Aussagen zur Therapie des POI zu erwarten.

Dieses Dokument wurde zum persönlichen Gebrauch heruntergeladen. Vervielfältigung nur mit Zustimmung des Verlages.

Fest steht, dass es sich bei der Entwicklung eines POI um eine zunächst physiologische Paralyse der Magen-Darm-Tätigkeit handelt, die vor allem nach Manipulation am Darm bei offenen abdominalchirurgischen, aber auch anderen, z. B. orthopädischen oder kardialen Eingriffen auftreten kann.

Wenn das multifaktoriell bedingte Krankheitsbild über den 4. postoperativen Tag hinaus andauert, spricht man von einem prolongierten postoperativen Ileus, der durch ein schmerzhaft gespanntes Abdomen und eine Intoleranz gegenüber oraler Nahrungsaufnahme gekennzeichnet ist. Zusätzlich kann es zu Übelkeit, Erbrechen und dem verzögerten Abgang von Winden und Stuhl kommen.

Ein manifester Ileus ist für die Patienten subjektiv stark belastend und führt häufig zu einem prolongierten Krankenhausaufenthalt. Durch den POI selbst und die verlängerten Liegezeiten können Komplikationen entstehen, welche für die Gesundheitssysteme immense Mehrkosten verursachen.

Daher ist es eminent wichtig, dass vor allem durch umsichtige perioperative Maßnahmen der Entstehung eines POI vorgebeugt wird. Aufgrund der eingeschränkten therapeutischen Möglichkeiten bei manifestem Ileus kommt der Prävention eine besonders wichtige Aufgabe zu.

Hierbei ist eine gute interdisziplinäre Zusammenarbeit von Chirurgen, Anästhesisten und Pflegepersonal gefragt. Im Rahmen der ERAS-Programme nimmt zusätzlich die präoperative Aufklärung des Patienten einen hohen Stellenwert ein. Bei nicht intensivpflichtigen Patienten ist über das Setzen postoperativer Nahziele und aufgrund des Hintergrundwissens mit einer erhöhten Selbstwirksamkeit und einer gesteigerten Compliance zu rechnen. Dies führt nachweislich zu einer schnelleren Entlassung aus dem Krankenhaus.

Patienten, die nach den ERAS-Protokollen behandelt wurden, konnten 2,5 Tage früher das Krankenhaus verlassen. Die 30-Tage-Morbidität war halbiert und die Wiederaufnahmerate nicht höher als bei Patienten außerhalb des Regimes [46].

Präoperativ sollten schon durch den Patienten beeinflussbare Risikofaktoren wie Rauchen und Übergewicht reduziert werden. Auf eine Darmreinigung sollte verzichtet werden und der Patient bis kurz vor dem Eingriff am besten hochkalorische Nahrung zu sich nehmen. Vor und während der Operation ist auf einen ausgeglichenen Wasser- und Elektrolythaushalt zu achten. Des Weiteren wird die Anlage einer Epiduralanalgesie mit Nachdruck empfohlen. Die Gabe von Opioiden sollte perioperativ so gering wie möglich gehalten werden.

Zur Prophylaxe des POI wird vom Operateur eine möglichst geringe Manipulation des Darms erwartet. Laparoskopische Interventionen zeigten sich hierbei vorteilhaft gegenüber offenen Eingriffen. Außerdem ist auf eine kurze OP-Dauer und einen geringen Blutverlust zu achten.

Postoperativ ist vor allem die Begrenzung der Schmerzen wichtig, welche innerhalb der ersten 48 Stunden nach dem Eingriff auch mit Unterstützung von NSAID kupiert werden können. Eine nasogastrale Sonde sollte, soweit keine Kontraindikationen gegen diese Maßnahme sprechen, umgehend entfernt werden. Der Patient sollte vom ärztlichen und pflegerischen Personal bereits am 1. postoperativen Tag zur Mobilisation angehalten werden und mit dem Kostaufbau beginnen.

Kommt es unter diesen Allgemeinmaßnahmen dennoch zu einem postoperativen Ileus, können Kaffeekonsum und das regelmäßige Kaugummikauen die Darmmotilität steigern. Diese einfachen Maßnahmen repräsentieren eine deutlich kostengünstigere Alternative zum Einsatz von Alvimopan. Auf Intensivstationen sind aufgrund der Krankheitsschwere der Patienten allerdings die meisten Allgemeinmaßnahmen schwieriger umzusetzen.

Wache Patienten sollten so gut wie möglich in die ERAS-Programme eingebunden werden.

Bei intubierten Patienten kommt das Problem der enteralen Ernährung hinzu. Im Vergleich zur parenteralen Ernährung ist die enterale Ernährung sicherer und mit besseren Therapieverläufen verbunden. Enteral zugeführte Nährstoffe erhalten über trophische Effekte die intestinale Funktion und Flora aufrecht. Eine Atrophie der Darmzotten wird verhindert und die intestinale Permeabilität reduziert. Außerdem wird die intestinale Durchblutung stimuliert und dadurch der Magen-Darm-Trakt vor Ischämie und Reperfusionsschäden geschützt. Zusätzlich wird die Immunfunktion des Darms aufrechterhalten.

Eine 24–48 Stunden nach Aufnahmen auf die Intensivstation begonnene enterale Ernährung reduziert infektiöse Komplikationen [47]. Dennoch beeinträchtigen Funktionsstörungen des Gastrointestinaltrakts häufig die Durchführung einer adäquaten enteralen Ernährung. Neben dem POI spielen Magenentleerungsstörungen, insbesondere bei neurochirurgischen Patienten, und Diarrhöen eine große Rolle.

Aufgrund der kritischen Erkrankungen von Intensivpatienten, welche oft mit Funktionsstörungen mehrerer Organsysteme einhergehen, sind z. B. Elektrolytstörungen und Störungen des Wasserhaushaltes häufig zu beobachten. Die Umverteilung der Volumina bei Sepsis oder Herzinsuffizienz sowie der häufige Ausfall der Nierenfunktion und entsprechende Störungen im Gleichgewicht der Elektrolyte sind nur als einige Beispiele zu nennen. Hinzu

Dieses Dokument wurde zum persönlichen Gebrauch heruntergeladen. Vervielfältigung nur mit Zustimmung des Verlages.

kommen die meist hohe Kumulativdosis von Opioiden, die Gabe von Diuretika und Katecholaminen.

Ein akribisches Flüssigkeitsmanagement mit Dokumentation von Ein- und Ausfuhr, Stundenurin und der Messung des intravasalen Volumens wird zum Erreichen einer Nullbilanz empfohlen. Ebenso die mindestens 1 × tägliche Überprüfung der Elektrolyte.

Kommt es zum postoperativen Ileus, gilt es, die wenigen medikamentösen Möglichkeiten zur Therapie des manifesten POI auszuschöpfen. Hierbei steht neben Alvimopan und der Reduktion der Kumulativdosis an Opioiden noch die Gabe von Lidocain i. v., Magnesium i. v. – beides bereits intraoperativ zur Schmerzreduktion verabreicht –, Nikotin, Mosapride, Erythromycin, Laxanzien oder Gastrografin zur Verfügung. Aufgrund der begrenzten Wirksamkeit liegt aber auch und vor allem bei Patienten der Intensivstation ein ganz besonderes Augenmerk auf der Prävention und der Reduktion von durch den Patienten und das perioperativ betreuende Team beeinflussbaren Risikofaktoren.

KERNAUSSAGEN

- Beim postoperativen Ileus handelt es sich um eine häufige physiologische bis pathologische Paralyse des Magen-Darm-Traktes mit sowohl subjektiver Belastung des einzelnen Patienten als auch objektiver Belastung des Gesundheitssystems.
- Das multifaktoriell bedingte Krankheitsbild sollte vor allem durch eine suffiziente Prävention abgewendet werden.
- Präoperativ zählen zu den beeinflussbaren Faktoren der Prävention ein ausgeglichener Wasser- und Elektrolythaushalt, die kurze präoperative Nahrungskarenz, ggf. mit Carbohydrate Loading.
- Intraoperativ sollten eine Epiduralanalgesie eingesetzt und die Opioiddosis so gering wie möglich gehalten werden. Außerdem sollten minimalinvasive Operationstechniken mit geringer Manipulation am Darm bevorzugt werden.
- Postoperativ sollte eine Nasensonde zeitnah entfernt, der Patient ab dem 1. Tag mobilisiert werden und ab demselben Tag mit der oralen Nahrungsaufnahme beginnen.
- Tritt trotz alledem ein POI auf, sind die typischen Symptome ein aufgetriebenes, schmerzhaftes Abdomen, die Intoleranz gegenüber oraler Nahrungsaufnahme, fehlende Winde und fehlender Stuhlabgang sowie Übelkeit und Erbrechen.
- Das Krankheitsbild wird klinisch diagnostiziert.
- Bei Auftreten eines POI werden die Gabe von Alvimopan per os und das Kauen von Kaugummi empfohlen.
- Weitere mögliche Therapieansätze umfassen die Gabe von Kaffee, die Behandlung mit NSAID, Gastrografin, Magnesium i. v., Daikenchuto, Mosapride, Laxanzien, Nikotin und Erythromycin.

Interessenkonflikt

Die Autoren geben an, dass keine Interessenkonflikte vorliegen.

Autorinnen/Autoren

Theresa Maria Meißner

Dr. med., Jahrgang 1987. 2006–2012 Studium der Humanmedizin an der Ruhr-Universität Bochum, Université de Strasbourg, in Brüssel, Bozen und Neuchâtel, 2013–2015 Weiterbildungsassistentin Innere Medizin am St. Elisabeth Hospital Bochum, 2014 Promotion an der Ruhr-Universität Bochum, 2015 Fachkunde Rettungsdienst. Seit 2015 Assistenzärztin der Klinik und Poliklinik für Viszeral-, Thorax- und Gefäßchirurgie der Universitätsklinik Dresden. Schwerpunkte: Notfall- und Intensivmedizin.

Christoph Reißfelder

Prof. Dr. med., MHBA. Studium der Humanmedizin an der Universität Hamburg und der Freien Universität Berlin. 2003–2006 wissenschaftlicher Mitarbeiter in der Abteilung für Allgemein-, Gefäß- und Thoraxchirurgie an der Charité, Universitätsklinikum Berlin. 2006–2012 wissenschaftlicher Mitarbeiter der Klinik für Allgemein-, Viszeral- und Transplantationschirurgie der Universitätsklinik Heidelberg. 2009 Facharzt für Chirurgie, 2014 Facharzt für Gefäßchirurgie, 2016 Facharzt für Viszeralchirurgie. 2012 Habilitation. Seit 2012 Oberarzt und seit 2015 Leitender Oberarzt und stellvertretender Klinikdirektor der Klinik und Poliklinik für Viszeral-, Thorax- und Gefäßchirurgie der Universitätsklinik Dresden.

Korrespondenzadresse

Dr. med. Theresa Meißner
Klinik und Poliklinik für Viszeral-, Thorax- und Gefäßchirurgie
Universitätsklinikum Carl Gustav Carus
An der Technischen Universität Dresden
Fetscherstraße 74
01307 Dresden
theresa.meissner@universitätsklinikum-dresden.de

Wissenschaftlich verantwortlich gemäß Zertifizierungsbestimmungen

Wissenschaftlich verantwortlich gemäß Zertifizierungsbestimmungen für diesen Beitrag ist Dr. med. Theresa Meißner, Dresden.

Dieses Dokument wurde zum persönlichen Gebrauch heruntergeladen. Vervielfältigung nur mit Zustimmung des Verlages.

Literatur

[1] Vather R, Josephson R, Jaung R et al. Development of a risk stratification system for the occurrence of prolonged postoperative ileus after colorectal surgery: a prospective risk factor analysis. Surgery 2015; 157: 764–773. doi:10.1016/j.surg.2014.12.005

[2] Gero D, Gie O, Hubner M et al. Postoperative ileus: in search of an international consensus on definition, diagnosis, and treatment. Langenbecks Arch Surg 2017; 402: 149–158. doi:10.1007/s00423-016-1485-1

[3] Vather R, Trivedi S, Bissett I. Defining postoperative ileus: results of a systematic review and global survey. J Gastrointest Surg 2013; 17: 962–972. doi:10.1007/s11605-013-2148-y

[4] Bragg D, El-Sharkawy AM, Psaltis E et al. Postoperative ileus: Recent developments in pathophysiology and management. Clin Nutrit 2015; 34: 367–376. doi:10.1016/j.clnu.2015.01.016

[5] Delaney CP. Postoperative ileus profiles, risk factors, and definitions – a framework for optimizing surgical outcomes in patients undergoing major abdominal and colorectal surgery. Clin Consens Update Gen Surg 2006. Im Internet: http://www.clinicalwebcasts.com/pdfs/GenSurg_WEB.pdf; Stand: 01.03.2018

[6] Wolthuis AM, Bislenghi G, Fieuws S et al. Incidence of prolonged postoperative ileus after colorectal surgery: a systematic review and meta-analysis. Colorectal Dis 2016; 18: O1–O9. doi:10.1111/codi.13210

[7] Gan TJ, Robinson SB, Oderda GM et al. Impact of postsurgical opioid use and ileus on economic outcomes in gastrointestinal surgeries. Curr Med Res Opin 2015; 31: 677–686. doi:10.1185/03007995.2015.1005833

[8] Murphy MM, Tevis SE, Kennedy GD. Independent risk factors for prolonged postoperative ileus development. J Surg Res 2016; 201: 279–285. doi:10.1016/j.jss.2015.10.047

[9] Holte K. Postoperative ileus progress towards effective management. Drugs 2002; 62: 2603–2615. doi:10.2165/00003495-200262180-00004

[10] Koscielny A, Engel D, Maurer J et al. The role of lymphoid tissue in the attenuation of the postoperative ileus. Am J Physiol Gastrointest Liver Physiol 2013; 304: G401–G412. doi:10.1152/ajpgi.00161.2012

[11] The FO, Bennink RJ, Ankum WM et al. Intestinal handling-induced mast cell activation and inflammation in human postoperative ileus. Gut 2008; 57: 33–40. doi:10.1136/gut.2007.120238

[12] Gan TJ, Diemunsch P, Habib AS et al. Consensus guidelines for the management of postoperative nausea and vomiting. Anesth Analg 2014; 118: 85–113. doi:10.1213/ANE.0000000000000002

[13] Goldstein JL, Matuszewski KA, Delaney CP et al. Inpatient economic burden of postoperative ileus associated with abdominal surgery in the United States. Pharm Ther 2007; 32: 82–90

[14] Gustafsson UO, Scott MJ, Schwenk W et al. Guidelines for perioperative care in elective colonic surgery: Enhanced Recovery After Surgery (ERAS®) Society recommendations. World J Surg 2013; 37: 259–284. doi:10.1007/s00268-012-1772-0

[15] Zingg U, Miskovic D, Hamel CT et al. Influence of thoracic epidural analgesia on postoperative pain relief and ileus after laparoscopic colorectal resection: Benefit with epidural analgesia. Surg Endosc 2009; 23: 276–282. doi:10.1007/s00464-008-9888-x

[16] Khan SA, Khokhar HA, Nasr AR et al. Effect of epidural analgesia on bowel function in laparoscopic colorectal surgery: a systematic review and meta-analysis. Surg Endosc 2013; 27: 2581–2591. doi:10.1007/s00464-013-2794-x

[17] Marret E, Remy C, Bonnet F et al. Meta-analysis of epidural analgesia versus parenteral opioid analgesia after colorectal surgery. Br J Surg 2007; 94: 665–673. doi:10.1002/bjs.5825

[18] Levy BF, Scott MJ, Fawcett W et al. Randomized clinical trial of epidural, spinal or patient-controlled analgesia for patients undergoing laparoscopic colorectal surgery. Br J Surg 2011; 98: 1068–1078. doi:10.1002/bjs.7545

[19] Borzellino G, Francis NK, Chapuis O et al. Role of epidural analgesia within an eras program after laparoscopic colorectal surgery: a review and meta-analysis of randomised controlled studies. Surg Res Pract 2016; 2016: 7543684. doi:10.1155/2016/7543684

[20] Venara A. Postoperative ileus: Pathophysiology, incidence, and prevention. J Visc Surg 2016; 153: 439–446

[21] Watt DG, McSorley ST, Horgan PG et al. Enhanced recovery after surgery: which components, if any, impact on the systemic inflammatory response following colorectal surgery?: A systematic review. Medicine (Baltimore) 2015; 94: e1286. doi:10.1097/MD.0000000000001286

[22] Zhuang CL, Ye XZ, Zhang CJ et al. Early versus traditional postoperative oral feeding in patients undergoing elective colorectal surgery: a meta-analysis of randomized clinical trials. Dig Surg 2013; 30: 225–232. doi:10.1159/000353136

[23] Boelens PG, Heesakkers FF, Luyer MD et al. Reduction of postoperative ileus by early enteral nutrition in patients undergoing major rectal surgery: prospective, randomized, controlled trial. Ann Surg 2014; 259: 649–655. doi:10.1097/SLA.0000000000000288

[24] Shum NF, Choi HK, Mak JC et al. Randomized clinical trial of chewing gum after laparoscopic colorectal resection. Br J Surg 2016; 103: 1447–1452. doi:10.1002/bjs.10277

[25] Topcu SY, Oztekin SD. Effect of gum chewing on reducing postoperative ileus and recovery after colorectal surgery: A randomised controlled trial. Complement Ther Clin Pract 2016; 23: 21–25. doi:10.1016/j.ctcp.2016.02.001

[26] Zhang H, Deng Y-H, Shuai T et al. Chewing gum for postoperative ileus after colorectal surgery: A systematic review of overlapping meta-analyses. Chin Nurs Res 2017; 4: 92–104. doi:10.1016/j.cnre.2017.02.001

[27] van den Heijkant TC, Costes LM, van der Lee DG et al. Randomized clinical trial of the effect of gum chewing on postoperative ileus and inflammation in colorectal surgery. Br J Surg 2015; 102: 202–211. doi:10.1002/bjs.9691

[28] Lee H, Cho CW, Yoon S et al. Effect of sham feeding with gum chewing on postoperative ileus after liver transplantation-a randomized controlled trial. Clin Transplant 2016; 30: 1501–1507. doi:10.1111/ctr.12849

[29] Atkinson C, Penfold CM, Ness AR et al. Randomized clinical trial of postoperative chewing gum versus standard care after colorectal resection. Br J Surg 2016; 103: 962–970. doi:10.1002/bjs.10194

[30] Nelson R, Edwards S, Tse B. Prophylactic nasogastric decompression after abdominal surgery. Cochrane Database Syst Rev 2007; (3): CD004929. doi:10.1002/14651858.CD004929.pub3

[31] Traut U, Brugger L, Kunz R et al. Systemic prokinetic pharmacologic treatment for postoperative adynamic ileus following abdominal surgery in adults. Cochrane Database Syst Rev 2008; (1): CD004930. doi:10.1002/14651858.CD004930.pub3

Dieses Dokument wurde zum persönlichen Gebrauch heruntergeladen. Vervielfältigung nur mit Zustimmung des Verlages.

[32] Drake TM, Ward AE. Pharmacological management to prevent ileus in major abdominal surgery: a systematic review and meta-analysis. J Gastrointest Surg 2016; 20: 1253–1264. doi:10.1007/s11605-016-3140-0

[33] McCarthy G. Impact of intravenous lidocaine infusion on postoperative analgesia and recovery from surgery. Drugs Aging 2010; 70: 1149–1163

[34] Wongyingsinn M, Baldini G, Charlebois P et al. Intravenous lidocaine versus thoracic epidural analgesia: a randomized controlled trial in patients undergoing laparoscopic colorectal surgery using an enhanced recovery program. Reg Anesth Pain Med 2011; 36: 241–248. doi:10.1097/AAP.0b013e31820d4362

[35] Gungorduk K, Ozdemir IA, Gungorduk O et al. Effects of coffee consumption on gut recovery after surgery of gynecological cancer patients: a randomized controlled trial. Am J Obstet Gynecol 2017; 216: 145.e1–145.e7. doi:10.1016/j.ajog.2016.10.019

[36] Muller SA, Rahbari NN, Schneider F et al. Randomized clinical trial on the effect of coffee on postoperative ileus following elective colectomy. Br J Surg 2012; 99: 1530–1538. doi:10.1002/bjs.8885

[37] Vather R, Josephson R, Jaung R et al. Gastrografin in prolonged postoperative ileus: a double-blinded randomized controlled trial. Ann Surg 2015; 262: 23–30. doi:10.1097/SLA.0000000000001062

[38] Biondo S, Miquel J, Espin-Basany E et al. A double-blinded randomized clinical study on the therapeutic effect of gastrografin in prolonged postoperative ileus after elective colorectal surgery. World J Surg 2016; 40: 206–214. doi:10.1007/s00268-015-3260-9

[39] Paulasir S, Kaoutzanis C, Welch KB et al. Nonsteroidal anti-inflammatory drugs: do they increase the risk of anastomotic leaks following colorectal operations? Dis Colon Rectum 2015; 58: 870–877. doi:10.1097/DCR.0000000000000430

[40] Kono T, Shimada M, Yamamoto M et al. Complementary and synergistic therapeutic effects of compounds found in Kampo medicine: analysis of daikenchuto. Front Pharmacol 2015; 6: 159. doi:10.3389/fphar.2015.00159

[41] Yoshikawa K, Shimada M, Wakabayashi G et al. Effect of daikenchuto, a traditional Japanese herbal medicine, after total gastrectomy for gastric cancer: a multicenter, randomized, double-blind, placebo-controlled, phase II trial. J Am Coll Surg 2015; 221: 571–578. doi:10.1016/j.jamcollsurg.2015.03.004

[42] Shimada M, Morine Y, Nagano H et al. Effect of TU-100, a traditional Japanese medicine, administered after hepatic resection in patients with liver cancer: a multi-center, phase III trial (JFMC40-1001). Int J Clin Oncol 2015; 20: 95–104. doi:10.1007/s10147-014-0678-2

[43] Andersen J, Christensen H, Pachler JH et al. Effect of the laxative magnesium oxide on gastrointestinal functional recovery in fast-track colonic resection: a double-blind, placebo-controlled randomized study. Colorectal Dis 2012; 14: 776–782. doi:10.1111/j.1463-1318.2011.02796.x

[44] Hansen CT, Sorensen M, Moller C et al. Effect of laxatives on gastrointestinal functional recovery in fast-track hysterectomy: a double-blind, placebo-controlled randomized study. Am J Obstet Gynecol 2007; 196: 311–317

[45] Schulze T, Heidecke CD. Behandlung postoperativer Passagestörungen, Cholangitis und Pankreatitis. Chirurg 2015; 86: 540–546. doi:10.1007/s00104-015-0004-1

[46] Adamina M, Kehlet H, Tomlinson GA et al. Enhanced recovery pathways optimize health outcomes and resource utilization: a meta-analysis of randomized controlled trials in colorectal surgery. Surgery 2011; 149: 830–840. doi:10.1016/j.surg.2010.11.003

[47] Btaiche IF, Chan LN, Pleva M et al. Critical illness, gastrointestinal complications, and medication therapy during enteral feeding in critical ill adult patients. Nutrit Clin Pract 2010; 25: 32–49. doi:10.1177/0884533609357565

Bibliografie

DOI https://doi.org/10.1055/s-0043-120030
Intensivmedizin up2date 2018; 14: 87–102
© Georg Thieme Verlag KG Stuttgart · New York
ISSN 1614-4856

Dieses Dokument wurde zum persönlichen Gebrauch heruntergeladen. Vervielfältigung nur mit Zustimmung des Verlages.

Punkte sammeln auf CME.thieme.de

Diese Fortbildungseinheit ist 12 Monate online für die Teilnahme verfügbar. Sollten Sie Fragen zur Online-Teilnahme haben, finden Sie unter **cme.thieme.de/hilfe** eine ausführliche Anleitung. Wir wünschen viel Erfolg beim Beantworten der Fragen!

Unter **eref.thieme.de/ZZX9326** oder über den QR-Code kommen Sie direkt zum Artikel zur Eingabe der Antworten.

VNR 2760512018154651749

Thieme CME · Fortbildungspunkte 3

Frage 1

Wie ist der postoperative Ileus definiert?

A als ein mechanischer Ileus, der nach abdominalchirurgischen Eingriffen regelmäßig auftritt
B als eine vorübergehende Inhibierung der gastrointestinalen Motilität nach chirurgischer Intervention aufgrund nicht mechanischer Ursachen, welche eine ausreichende orale Nahrungsaufnahme verhindert
C als eine funktionelle Störung der gastrointestinalen Motilität, die vor allem nach der Anlage einer Anastomose auftritt und zur Insuffizienz derselben führt
D als starke, von Erbrechen begleitete postoperative Übelkeit aufgrund der intraoperativen Manipulation am Darm
E als eine postoperative Passagestörung, welche nur durch einen erneuten chirurgischen Eingriff behoben werden kann

Frage 2

Einer der folgenden Aspekt der Pathophysiologie eines postoperativen Ileus (POI) ist *nicht* korrekt beschrieben. Welcher?

A Das Geschehen ist multifaktoriell bedingt.
B Hormonelle und neurogene Ursachen spielen eine wichtige Rolle.
C Die Aktivierung der Entzündungskaskade ist involviert.
D Es gibt keine Hinweise auf iatrogene Faktoren.
E Ein ausgeglichener Wasser- und Elektrolythaushalt ist ein protektiver Faktor.

Frage 3

Wie häufig wird ein postoperativer Ileus (POI) in der Praxis beobachtet?

A in 10–30 % der Fälle
B in mindestens 50 % der Fälle bei offenen abdominal-chirurgischen Eingriffen
C in unter 10 % der Fälle
D in 20 % der Fälle bei orthopädischen Eingriffen
E Bei Manipulation des Darms während der OP kommt es in 99 % der Fälle zum postoperativen Ileus.

Frage 4

Welches ist *kein* Risikofaktor für das Auftreten eines postoperativen Ileus?

A lange OP-Zeiten
B präoperativer Nikotinabusus
C präoperativ erhöhtes Serumalbuminlevel
D Adipositas
E offene Eingriffe

Frage 5

Einer der folgenden Befunde ist *kein* Symptom eines postoperativen Ileus (POI). Welcher?

A aufgetriebenes, schmerzhaftes Abdomen
B Unfähigkeit, orale Nahrung bei sich zu behalten
C Fieber
D Übelkeit und Erbrechen
E verzögerter Abgang von Winden und Stuhl

Frage 6

Wie wird ein postoperativer Ileus (POI) in erster Linie diagnostiziert?

A über Kontrastmitteldarstellung der Magen-Darm-Passage
B Spiegelbildung im konventionellen Röntgen
C Spiegelbildung und Darstellung einer mechanischen Obstruktion mittels Computertomografie
D klinisch
E distendierte, flüssigkeitsgefüllte Darmschlingen in der Abdomensonografie

▸ **Weitere Fragen auf der folgenden Seite …**

Dieses Dokument wurde zum persönlichen Gebrauch heruntergeladen. Vervielfältigung nur mit Zustimmung des Verlages.

Punkte sammeln auf CME.thieme.de

Fortsetzung...

Frage 7

Wie hoch sind bei Vorliegen eines postoperativen Ileus (POI) durchschnittlich die zusätzlichen Kosten für das US-amerikanische Gesundheitssystem?

A 1,5 Milliarden US-Dollar/Jahr
B 50 Millionen US-Dollar/Jahr
C 300 Millionen Euro/Jahr
D 10 Millionen Euro/Jahr
E 3 Milliarden Britische Pfund/Jahr

Frage 8

Welche ist die Hauptmaßnahme bei dem Management eines postoperativen Ileus (POI)?

A die Gabe von Ondansetron
B die Anlage einer nasogastralen Sonde
C die Gabe von Gastrografin per os
D 3 × tägliche Schwenkeinläufe
E angemessene Prävention

Frage 9

Welche Maßnahme reduziert das Auftreten eines postoperativen Ileus (POI) *nicht*?

A adäquate Schmerztherapie mit Opioiden
B die Gabe von Alvimopan
C orale Aufnahme von Koffein
D die perioperative Anlage einer Epiduralanalgesie
E der Beginn von Mobilisation und oraler Nahrungsaufnahme am 1. postoperativen Tag

Frage 10

Welches der im Folgenden genannten Medikamente wird bei Vorliegen eines postoperativen Ileus (POI) *nicht* empfohlen?

A Lidocain i. v.
B Erythromycin
C Daikenchuto
D Neostigmin
E nichtsteroidale Antiphlogistika (NSAID)

Dieses Dokument wurde zum persönlichen Gebrauch heruntergeladen. Vervielfältigung nur mit Zustimmung des Verlages.