

Gastroenterologie *up2date*

1 · 2018

Ösophagus / Magen / Duodenum 4

## Gastrointestinale Blutung

*Alessandra Pohlmann  
Jonel Trebicka  
Martin Götz  
Martina Steurer*

VNR: 2760512018154651640  
DOI: 10.1055/s-0043-121449  
Gastroenterologie up2date 2018; 14 (1): 43–61  
ISSN 1616-9670  
© 2018 Georg Thieme Verlag KG

## Unter dieser Rubrik sind bereits erschienen:

**Neuroendokrine Neoplasien des gastroenteropankreatischen Systems** H. Jann, U.-F. Pape, M. Pavel Heft 2/2017

**Tumoren der Papille und des Duodenums** A. Wierick, M. Distler, J. Weitz, T. Welsch Heft 2/2017

**Ulkuskrankheit – Update** H. Koop, J. Labenz Heft 3/2016

**Ösophagusmotilitätsstörungen** J. Keller, U. Rosien, P. Layer Heft 3/2016

**Diagnostik und Therapie der Plattenepithel- und Adenokarzinome des Ösophagus nach Leitlinie** R. Porschen, A. Hölscher, W. Fischbach, S. Hollerbach, U. Vanhoefer Heft 1/2016

**Gastrointestinaler Stromatumor (GIST)** S. Cameron Heft 2/2015

**Obere gastrointestinale Blutungen** S. Gölder, H. Messmann Heft 2/2014

**Helicobacter pylori** C. Schulz, P. Malfertheiner Heft 1/2014

**Ösophagusdivertikel** M. Bechtler, R. Jakobs Heft 3/2012

**Aktuelle Diagnostik und Therapie der Achalasie** D. von Renteln, T. Rösch Heft 2/2012

**Chirurgische und internistische Diagnostik und Therapie des Ösophaguskarzinoms – Update** A. Hölscher, F. Lordick Heft 2/2012

**Aktuelle Diagnostik und Therapie des Magenkarzinoms – Update** M. Möhler, A. Palmqvist, P. Galle Heft 4/2011

**Neuroendokrine Neoplasien des gastroenteropankreatischen Systems** U.-F. Pape, M. Anlauf, M. Pavel Heft 4/2011

**Eosinophile Ösophagitis** P. Hruz, A. Straumann Heft 1/2011

**Barrett-Ösophagus – Diagnostik und Therapie – Update** H. Messmann, E. Endlicher Heft 1/2011

**Funktionelle Dyspepsie** H. Mönnikes, I. van der Voort Heft 4/2010

**Minimalinvasive Chirurgie: Oberer Gastrointestinaltrakt** M. Patrzyk, A. Schreiber, A. Glitsch Heft 1/2010

**MALT-Lymphom** W. Fischbach Heft 2/2009

**Helicobacter pylori: Diagnostik und Therapie** M. Selgrad, A. Kandulski, P. Malfertheiner Heft 4/2008

**Motilitätsstörungen des Ösophagus** H.-D. Allescher Heft 3/2008

**Gastroösophageale Varizen – Prophylaxe und Therapie** S. Zopf, E. Hahn, M. Raithel Heft 3/2008

**Gastroösophageale Refluxkrankheit – Klinik, Diagnostik und Therapie** H. Koop, T. Benter Heft 2/2008

**Chirurgische und internistische Diagnostik und Therapie des Ösophaguskarzinoms** F. Lordick, A. Hölscher Heft 4/2007

**Aktuelle Diagnostik und Therapie des Magenkarzinoms** M. Möhler, P. Galle Heft 1/2007

**Befunde am gastroösophagealen Übergang** H. Koop, C. Kurz Heft 1/2007

**Barrett-Ösophagus – Diagnostik und Therapie** H. Messmann Heft 3/2006

**Neuroendokrine Tumoren des Gastrointestinaltraktes** U. Plöckinger Heft 3/2006

**Ulkuskrankheit** H. Koop Heft 2/2006

**Funktionelle Dyspepsie** H.-D. Allescher Heft 1/2006

**Die obere gastrointestinale Blutung: Differenzialdiagnose und Therapie** H. Pohl, T. Rösch Heft 2/2005

### ALLES ONLINE LESEN



Mit der eRef lesen Sie Ihre Zeitschrift: online wie offline, am PC und mobil, alle bereits erschienenen Artikel. Für Abonnenten kostenlos! <https://eref.thieme.de/gastro-u2d>

### JETZT FREISCHALTEN



Sie haben Ihre Zeitschrift noch nicht freigeschaltet? Ein Klick genügt: [www.thieme.de/eref-registrierung](http://www.thieme.de/eref-registrierung)

# Gastrointestinale Blutung

Alessandra Pohlmann, Jonel Trebicka, Martin Götz, Martina Steurer



Gastrointestinale Blutungen sind insgesamt häufig – in ihrem klinischen Erscheinungsbild sind sie jedoch sehr unterschiedlich und sie bedürfen einer differenzierten Diagnostik und Therapie. Der folgende Artikel befasst sich mit dem Management, der Diagnostik und der Therapie gastrointestinaler Blutungen [1].

## Präendoskopisches Management

Das präendoskopische Management (► **Abb. 1**) umfasst eine Risikoeinschätzung der vorliegenden Blutungssituation, um eine Überwachungs- und Behandlungsstrategie festzulegen, sowie vorbereitende Maßnahmen [1].

### Risikoeinschätzung

Eine initiale Risikoeinschätzung erfordert

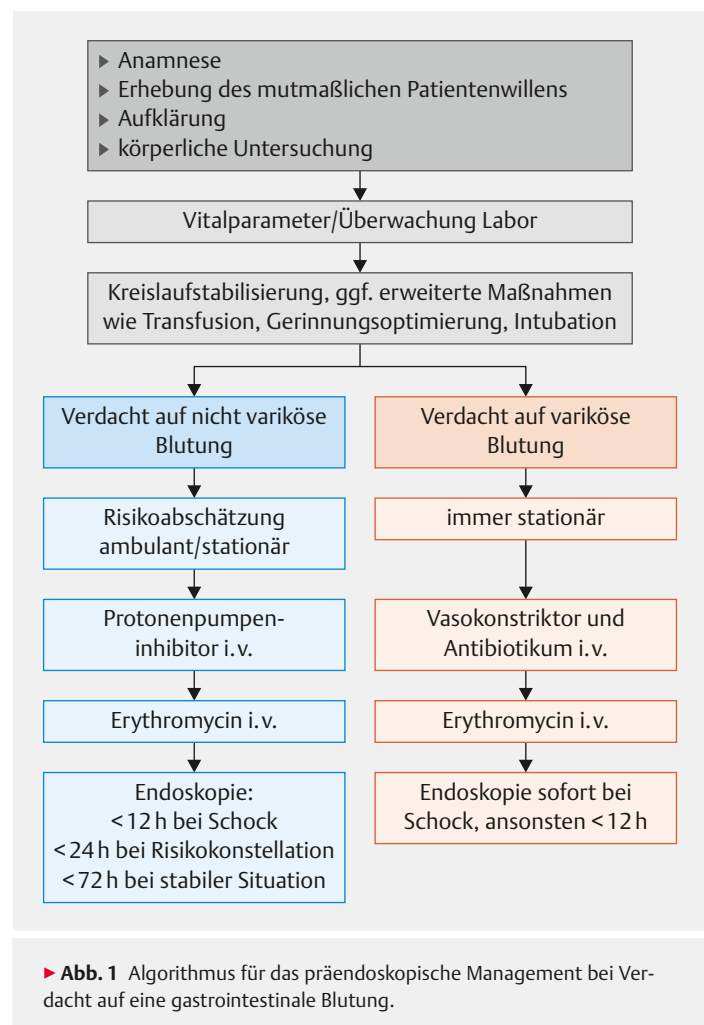
- die Anamnese mit den Fragen nach Blutungsmanifestation und -dauer, Begleitsymptomen, Medikation, Vorerkrankungen und mutmaßlichem Patientenwillen,
- die körperliche Untersuchung inklusive digital-rektaler Untersuchung,
- die Bestimmung von Vitalparametern und
- die Bestimmung des Hämoglobinwerts, der Gerinnung und des Laktatwertes [1–3].

Die Risikoeinschätzung ist wichtig, da sich das weitere Vorgehen und der Zeitpunkt der Endoskopie bei varikösen und bei *nicht* varikösen gastrointestinalen Blutungen prinzipiell unterscheiden [1]: Patienten mit einer varikösen gastrointestinalen Blutung sollen grundsätzlich stationär überwacht und so früh wie möglich endoskopisch therapiert werden. Dabei muss auch an mögliche nicht endoskopische Maßnahmen wie die Anlage eines transjugulären intrahepatischen portosystemischen Shunts (TIPS) und die Vorstellung an einem Lebertransplantationszentrum gedacht werden.

Dahingegen ist bei der nicht varikösen gastrointestinalen Blutung ein abgestuftes Vorgehen möglich [1]. Es reicht von einer ambulanten Endoskopie – bei hämodynamisch stabilen Patienten mit unterer gastrointestinaler Blutung und eindeutig niedrigem Risikoprofil – bis zu einer schnellstmöglichen Endoskopie nach vorbereitenden intensivmedizinischen Maßnahmen bei hämodynamischer Instabilität [1,4].

### Vorbereitende Maßnahmen

Hierzu gehört bei allen gastrointestinalen Blutungen mit hämodynamischen Auswirkungen eine intensivmedizinische Kreislaufstabilisierung vor der Endoskopie, die zur Reduktion der Mortalität beiträgt [1,5]. Bei Risikofaktoren wie Hämatemesis, Enzephalopathie und Vigilanz-



minderung kann bei einer Notfallendoskopie eine endotracheale Intubation erwogen werden, um das Aspirationsrisiko zu verringern [1].

Eine weitere stabilisierende Maßnahme stellt die Transfusion von Erythrozytenkonzentraten dar. Hierbei sollte jedoch insgesamt eine restriktive Transfusionsstrategie bevorzugt werden mit

- Transfusion bei einem Hämoglobinwert < 7 g/dl und
- Ziel-Hämoglobinwert zwischen 7 und 9 g/dl [1, 6].

Bei vermuteter nicht variköser Blutung ist außerdem die Gabe von Protonenpumpenhemmern (PPI) empfohlen, um Blutungsstigmata in der Endoskopie sowie die Notwendigkeit endoskopischer Interventionen zu reduzieren [1, 7]. Die Bedeutung der PPI bei der varikösen Blutung ist letztlich nicht geklärt [1, 7]. Vielmehr sollte bei Verdacht auf eine akute Varizenblutung unverzüglich eine intravenöse Therapie mit einem Vasokonstriktor (Terlipressin, Somatostatin oder Octreotid) begonnen werden. Bestätigt sich die variköse Blutungsursache, soll diese Therapie über 3–5 Tage weitergeführt werden [1, 5].

#### Merke

**Der Einsatz von Vasokonstriktoren vor der Endoskopie reduziert bei der Varizenblutung die Letalität und verbessert die Blutungskontrolle [8].**

Ferner ist bei Verdacht auf eine Varizenblutung die intravenöse Gabe eines Antibiotikums (beispielsweise Ceftriaxon oder Ciprofloxacin über 5–7 Tage) empfohlen [1, 9]. Das Ziel dieser Maßnahme ist, klinisch relevante bakterielle Infektionen zu verhindern sowie Re-Blutungsrate und Letalität zu reduzieren. Um den oberen Gastrointestinaltrakt besser beurteilen zu können, kann 30–120 min vor der Endoskopie Erythromycin oder alternativ Metoclopramid als Prokinetikum (mit jeweils unterschiedlichem Nebenwirkungsprofil) verabreicht werden [5].

Der Patient oder sein gesetzlicher Vertreter muss vor intensivmedizinischen oder endoskopischen Maßnahmen über Diagnose, Prognose, geplante Maßnahmen, Alternativen und Risiken aufgeklärt werden. In einer lebensbedrohlichen Situation ist es hierbei nicht vorgeschrieben, bestimmte Fristen einzuhalten. Falls eine Aufklärung nicht möglich sein sollte, muss zum Wohl des Patienten und nach seinem mutmaßlichen Willen entschieden werden [1, 5].

## Thrombozytenaggregationshemmer und orale Antikoagulanzen

### Blutungsrisiko

Das Risiko, eine gastrointestinale Blutung zu entwickeln, steigt unter der Einnahme von Thrombozytenaggregationshemmern, Vitamin-K-Antagonisten und oralen Antikoagulanzen. Dabei ist das allgemeine Blutungsrisiko (nicht nur gastrointestinale Blutungen) unter Einnahme des Thrombozytenaggregationshemmers Azetylsalizylsäure (ASS) erhöht (OR 1,7). Bei doppelter Plättchenhemmung mit zusätzlicher Clopidogrel-Einnahme steigt es im Vergleich zur ASS-Monotherapie (HR 2,7) deutlich an. Laut Studienlage gibt es bei Monotherapie keine eindeutige Überlegenheit eines der beiden Thrombozytenaggregationshemmer – ASS oder Clopidogrel – im Hinblick auf ein geringeres gastrointestinales Blutungsrisiko [10, 11].

#### Merke

**Das gastrointestinale Blutungsrisiko ist unter Thrombozytenaggregationshemmung erhöht – duale Thrombozytenaggregationshemmung steigert das Risiko im Vergleich zur Monotherapie zusätzlich.**

Bei Vorhofflimmern oder Thromboseereignissen sind hingegen Vitamin-K-Antagonisten oder direkt wirkende orale Antikoagulanzen (DOAK) wie Dabigatran, Rivaroxaban, Apixaban oder Doxaban indiziert. Sie sind ebenfalls mit einem erhöhten gastrointestinales Blutungsrisiko vergesellschaftet. 30–40% aller Blutungsereignisse bei oral antikoagulierten Patienten sind gastrointestinales Ursprungs [12], 6% davon verlaufen tödlich [13]. Allerdings unterscheidet sich das Risiko zwischen Vitamin-K-Antagonisten und DOAK bei diesen Indikationen nicht. Auch im Vergleich zu niedermolekularen Heparinen allein oder der Kombination dieser mit Vitamin-K-Antagonisten zeigten die DOAK kein erhöhtes Risiko für schwere gastrointestinale Blutungen.

Gemäß einer dänischen Studie [14] entwickelten Patienten unter einer Triple-Therapie mit Vitamin-K-Antagonist, Clopidogrel und ASS in 15,7% ein Blutungsereignis. Dies war bei der Kombination aus Vitamin-K-Antagonist und Clopidogrel nur in 13,9% der Fall. Im Vergleich zur Monotherapie mit Vitamin-K-Antagonisten führte somit die duale Antikoagulation zu einer 3,1-fachen und die Triple-Therapie zu einer 3,7-fachen Risikoerhöhung.

#### Merke

**Orale Antikoagulation in Kombination mit einfacher oder dualer Thrombozytenaggregationshemmung erhöht das Risiko für eine gastrointestinale Blutung erheblich im Vergleich zu einfacher oraler Antikoagulation.**

## Vorgehen bei Thrombozytenaggregationshemmung

Ist es unter Thrombozytenaggregationshemmung zu einer gastrointestinalen Blutung gekommen, muss im Einzelfall und interdisziplinär mit der die Antikoagulanzen verschreibenden Disziplin das weitere Vorgehen entschieden werden.

### Primärprophylaxe, niedriges Risiko

Thrombozytenaggregationshemmung zur Primärprophylaxe sollte periinterventionell pausiert werden. Im Fall eines langsamen, chronischen Blutverlusts und einer klinisch stabilen Situation kann die antithrombotische Therapie auch bis zur Endoskopie fortgeführt werden. Bei akuter, vital bedrohlicher Blutung muss die Aggregationshemmung gestoppt werden, bis eine sichere Hämostase erreicht ist. Ob darüber hinaus eine Aufhebung des aggregationshemmenden Effektes durch die Gabe von Thrombozytenkonzentraten erfolgen soll, muss im Hinblick auf das Risiko einer Ischämie entschieden werden. Gelingt eine endoskopische Blutstillung, wird von einer zusätzlichen Antagonisierung jedoch abgeraten.

Nach endoskopischer Blutungsstillung ist in der Regel eine sofortige Wiederaufnahme der Thrombozytenaggregationshemmung möglich. Bei der Patientengruppe mit niedrigem thromboembolischem Risiko (s. „Info – Niedriges Thromboembolierisiko“) unterliegt jedoch der Nutzen einer frühen Wiederaufnahme dem Risiko einer Nachblutung.

#### INFO

##### Niedriges Thromboembolierisiko

- Vorhofflimmern ohne Risikofaktoren\* (CHADS<sub>2</sub>-Score > 2)
- Herzinsuffizienz
- arterielle Hypertonie
- Alter > 75 Jahre
- Diabetes mellitus
- Z. n. Stroke/TIA
- venöse Thrombose vor > 3 Monaten
- zerebrale Ischämie vor > 6 Wochen
- Implantation eines Bare Metal Stents (BMS) vor > 6 Wochen ohne Risikofaktoren\*

\* Diabetes mellitus, chronische Niereninsuffizienz, Malignom, komplexe koronare Herzkrankheit, Z. n. Koronarstentthrombose, künstliche Aortenklappe, Bioklappe

### Sekundärprophylaxe, hohes Risiko

Patienten mit hohem thromboembolischem Risiko, die Thrombozytenaggregationshemmung zur Sekundärprophylaxe einnehmen, profitieren dagegen von einem sofortigen Beginn der Aggregationshemmung nach endoskopischer Blutungsstillung. In einer Studie von Sung et al. [15] zeigte sich bei diesem Patientenkollektiv keine verstärkte Rezidivblutungsrate nach zeitnaher ASS-Einnahme im Vergleich zu Placeboeinnahme. Hingegen wurde eine erhöhte 30-Tage-Mortalität beobachtet, wenn ASS erst verzögert wieder eingenommen wurde. In einer Metaanalyse [16] war bereits die Pausierung von ASS zur Sekundärprophylaxe mit einer dreifach erhöhten Rate an kardialen Ereignissen vergesellschaftet. Den Beobachtungen einer anderen Studie [17] zufolge ist sogar 5 Tage nach perioperativer ASS-Pausierung (unabhängig von gastrointestinaler Blutung) noch mit kardiovaskulären Ereignissen zu rechnen. Aus diesem Grund ist bei Patienten, die auf Thrombozytenaggregationshemmung zur Sekundärprophylaxe angewiesen sind, eine periinterventionelle Pausierung der Medikation kritisch zu bewerten.

Gleiches gilt für Patienten unter doppelter Thrombozytenaggregationshemmung: Eine periinterventionelle Pausierung ist bei lebensbedrohlicher Blutung ebenfalls potenziell möglich. Hat man sich dafür entschieden, gilt: Um ischämische Ereignisse nach kurzzeitiger Pausierung zu verhindern, ist die frühestmögliche Fortsetzung der Thrombozytenaggregationshemmung vor allem dringend empfohlen bei Patienten mit Implantation von

- „bare metal stents“ (BMS) innerhalb der letzten 4 Monate bzw.
- „drug eluting stents“ (DES) innerhalb der letzten 1–6 Monate.

#### Merke

**Das Pausieren der Thrombozytenaggregationshemmung ist bei Auftreten einer gastrointestinalen Blutung sinnvoll – die zeitnahe Wiederaufnahme hängt von der Indikation der Aggregationshemmung ab.**

### Vorgehen bei Vitamin-K-Antagonisten oder DOAK

Nach periinterventioneller Pausierung von Vitamin-K-Antagonisten oder DOAK sollte abhängig vom Schweregrad der Blutung und dem Thromboembolierisiko die Antikoagulation zum frühestmöglichen Zeitpunkt aufgenommen werden. Es gibt keine Daten, ab welchem Zeitpunkt die Wiederaufnahme spätestens zu beginnen ist, damit thromboembolische Ereignisse verhindert werden, ohne das Risiko einer gastrointestinalen Nachblutung zu erhöhen. Eine große retrospektive Studie mit 1329 Patienten, die eine gastrointestinale Blutung erlitten hatten, zeigte: Nach Wiederaufnahme innerhalb von 7 Tagen waren Mortalität und Thromboembolierate geringer als bei Wiederaufnahme nach 30 Tagen. Dabei wurde nach der

früheren Wiederaufnahme keine erhöhte Rezidivblutungsrate beobachtet [18].

### Merke

**Prinzipiell wird empfohlen, zum Zeitpunkt der Entlassung bzw. nach 7 Tagen die Antikoagulation mit Vitamin-K-Antagonisten oder DOAK wieder aufzunehmen.**

Allerdings sollten folgende Faktoren im Entscheidungsprozess zur Wiederaufnahme der oralen Antikoagulation abgewogen werden:

- Schweregrad der Blutung,
- Identifizierung und endoskopisches Stillen der Blutungsquelle oder spontanes Sistieren ohne Identifizierung der Blutungsquelle
- Indikation der Antikoagulation

Indikationen wie mechanische Herzklappen oder hohes Thromboembolierisiko machen in den meisten Fällen eine Wiederaufnahme vor dem 7. postinterventionellen Tag erforderlich.

### Antagonisierung der Antikoagulation

Unabhängig von der eingenommenen Antikoagulation und ihrer Indikation gilt: Bei lebensbedrohlichem Blutungsereignis steht auch bei Patienten mit hohem Thromboembolierisiko die Blutstillung im Vordergrund. Hierzu ist auch die Antagonisierung, sofern möglich, erlaubt: Die Wirkung von Thrombozytenaggregationshemmern wird am effektivsten durch Thrombozytenkonzentrate aufgehoben. Refraktäre Blutungen unter DOAK können mit PPSB (Prothrombinkomplex-Konzentrat) z. B. 40 IU/kg Körpergewicht behandelt werden. Im Fall von Dabigatran liegt sogar ein spezifisches Antidot namens Idarucizumab vor, wohingegen das seit 2015 in der EU zugelassene Andexanet alfa auch andere DOAK, niedermolekulares Heparin und Fondaparinux durch Bindung antagonisiert.

### Diagnostik

Bei der gastrointestinalen Blutung stehen zur Lokalisation der Blutungsquelle zur Verfügung:

- endoskopische Verfahren wie Ösophagogastroduodenoskopie (ÖGD), Koloskopie, Ballonenteroskopie und Kapselendoskopie sowie
- nicht endoskopische Verfahren wie CT-Angiografie, Angiografie und Szintigrafie.

Die Wahl der Methode richtet sich dabei nach der klinischen Präsentation.

### Endoskopische Verfahren

In der Regel ist die ÖGD die Methode der Wahl bei einer oberen gastrointestinalen Blutung, aber auch bei einer ausgeprägten Hämatochezie. Denn bei 10–15% der Pa-

tienten mit Symptomen einer unteren gastrointestinalen Blutung ist die Blutungsquelle im oberen Gastrointestinaltrakt zu finden.

Vor einer Koloskopie sollte auch bei schwereren Blutungen zumindest eine verkürzte, intensivierete Darmvorbereitung erfolgen. Anderenfalls sind die Sichtverhältnisse schlechter, es ist schwieriger, eine Hämostase zu erreichen, und es besteht auch eine erhöhte Perforationsgefahr. So sind bei einer schweren unteren gastrointestinalen Blutung im Notfall eine ÖGD und Rektosigmoidoskopie diagnostisch durchzuführen, eine Koloskopie jedoch erst nach einer lavagierenden Vorbereitung. Neben der Art der Diagnostik ist auch der Zeitpunkt entscheidend: Die diagnostische Ausbeute der Endoskopie sinkt mit zunehmendem Abstand zum Zeitpunkt der Aufnahme, insbesondere bei der unteren gastrointestinalen Blutung [1, 5, 19].

### Radiologische Verfahren

Bei Patienten mit Verdacht auf eine aktive gastrointestinale Blutung ohne endoskopisch detektierbare Blutungsquelle ist eine kontrastmittelgestützte Computertomografie (CT) empfohlen.

### Merke

**Die CT ist wegen ihrer guten örtlichen und zeitlichen Verfügbarkeit und der kurzen Untersuchungszeit besser geeignet zur Blutungsquellensuche als andere radiologische oder nuklearmedizinische Verfahren.**

Die CT-Angiografie erreicht in verschiedenen Metaanalysen eine mittlere Sensitivität von 85,2% und eine mittlere Spezifität von 92,1%. Mit modernen Geräten und Methoden gelingt eine Blutungsdetektion bereits ab einer Blutungsmenge von 0,25 ml/min. Außerdem können neben der reinen Blutungsquellendiagnostik auch weitere Informationen zur Blutungsursache und Therapieentscheidung erhoben werden. Prinzipiell sollte eine CT so früh wie möglich erfolgen, ggf. ist auch eine Wiederholung im Verlauf sinnvoll. Wird in der CT keine Blutungsquelle gefunden, erbringt oft auch eine angeschlossene invasive Angiografie keinen Blutungsquellennachweis [1, 20–22].

### Abklärung einer chronischen Blutung

Bei Verdacht auf eine chronische gastrointestinale Blutung ist eine ambulante Abklärung mittels ÖGD und Koloskopie und bei ausbleibendem Blutungsquellennachweis auch eine Kapselendoskopie empfohlen. Denn Letztere weist bezüglich eines Blutungsquellennachweises eine hohe Sensitivität und Spezifität und einen hohen negativen prädiktiven Wert auf. Bei klinischem Verdacht auf eine Stenose des Gastrointestinaltrakts darf eine Kapsel entweder nicht oder erst nach Beweis der Durchgängigkeit mittels vorheriger Patency-Kapseluntersuchung eingebracht werden. Wird keine Blutungsquelle nachgewiesen, ist eine Wiederholungsendoskopie nur sinnvoll,

wenn die Indexendoskopie von unzureichender Qualität war oder ein Risiko für ein familiär gehäuftes kolorektales Karzinom vorliegt. Für diagnostische Blutungsprovokationsmanöver durch Gabe von Antikoagulanzen besteht bei uneinheitlicher Datenlage keine Empfehlung [1,23].

Als weitere endoskopische Methode zur Diagnostik des mittleren Gastrointestinaltrakts kann nach Versagen der Kapselendoskopie die Device-assistierte Enteroskopie (DAE, z.B. als Doppelballonenteroskopie = DBE) angewandt werden. Auch sie weist ähnlich wie die Kapselendoskopie eine hohe Sensitivität und Spezifität bezüglich Detektion einer Blutungsquelle im mittleren Gastrointestinaltrakt auf [1].

Als Reserveverfahren ist noch die Technetium-Szintigrafie zu nennen, die im Einzelfall bei okkulten Blutungen angewendet werden kann [1].

## Therapie nicht variköser Blutungen

Nicht variköse Blutungen aus Ulzera, aber auch aus anderen Blutungsquellen können anhand der Forrest-Klassifikation eingeteilt und prognostisch abgeschätzt werden (► **Tab. 1**). Zusätzlich zu den Kriterien der Forrest-Klassifikation gelten die Ulkusgröße und -lokalisierung als weitere Indikatoren eines erhöhten Rezidivblutungsrisikos [1, 24].

### Endoskopische Blutstillung

Zu den Möglichkeiten der endoskopischen Blutstillung zählen Injektionstherapien, thermische und mechanische Verfahren. Als Reserveoptionen stehen insbesondere „Over-the-Scope“ Clips (OTSC) oder Hämostasesprays zur Verfügung.

Bei der Injektionstherapie erfolgt die Blutstillung in erster Linie durch Gefäßkompression infolge eines Gewebedödems. Einen zusätzlichen vasokonstriktiven Effekt hat evtl. die Anwendung von Epinephrin. Außerdem kann durch die Applikation von Fibrinkleber ein Verschluss von Blutgefäßen erreicht und die Wundheilung beschleunigt werden.

### Merke

**Die Injektionstherapie soll zur Reduktion des Rezidivblutungsrisikos mit einem zweiten – mechanischen oder thermischen – Verfahren kombiniert werden, da der Kompressionseffekt durch die Kochsalzlösung nur kurzzeitig ist.**

Thermische Verfahren führen zu einem gezielten, direkten Gefäßverschluss. Dies kann durch verschiedene Verfahren (bipolare Sonden, Heater-Sonden, ESD-Messer, monopolare Sonden, Argon-Plasma-Koagulation [APC]) erreicht werden.

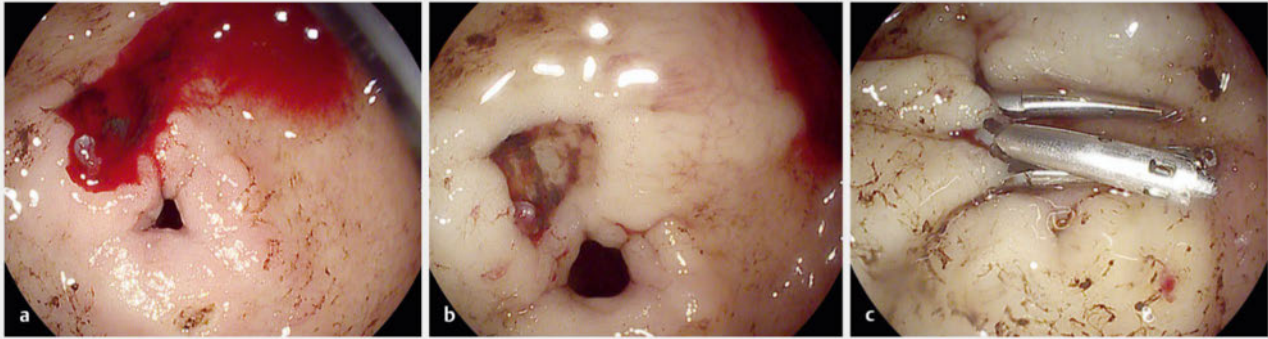
Bei den mechanischen Verfahren werden Metallclips zum mechanischen Gefäßverschluss und zur Adaptation von Wund- und Resektionsrändern appliziert (► **Abb. 2**). Durch einen OTSC, der erst nach Ansaugen oder Einziehen des Gewebes in die Aufsatzkappe freigesetzt wird, können tiefere Gewebeschichten erfasst werden. Somit kann insbesondere bei großen Gefäßstümpfen oder Rezidivblutungen eine nachhaltigere Blutstillung erreicht werden (► **Abb. 3**).

Hämosprays bilden eine mechanische Barriere über der Blutung. Sie erhöhen durch Absorption des Serums die Konzentration an Gerinnungsfaktoren im Bereich der Wunde. Durch negative Ladung ziehen sie positiv geladene Eiweiße aus der Blutbahn an und verstärken somit die intrinsische Gerinnungskaskade. Die Effekte sind je nach Präparat unterschiedlich; die Anwendung ist vergleichsweise einfach und sicher. Neuere Agenzien, die nur im Rahmen von klinischen Studien zum Einsatz kommen, sind beispielsweise bovine Gerinnungsfaktoren oder ein synthetisches Aminosäuregel.

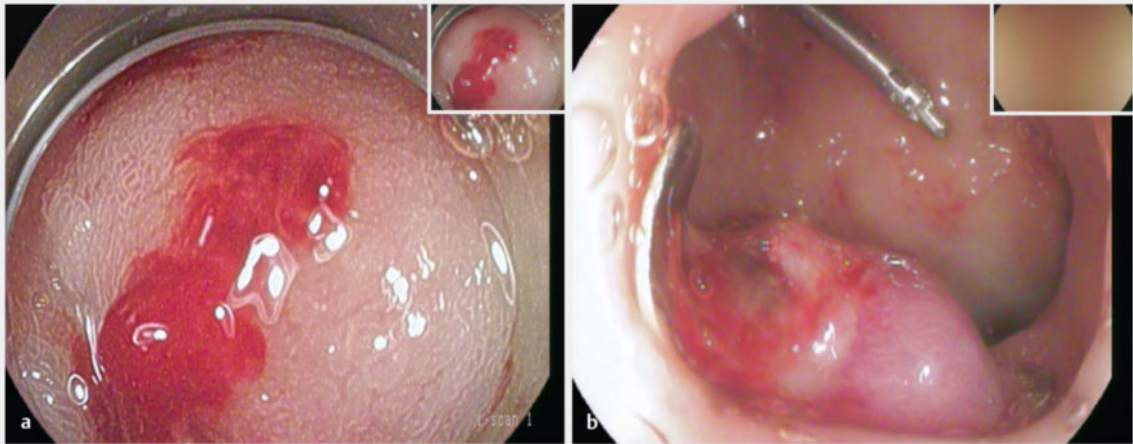
Die Wahl der Methode zur endoskopischen Blutstillung hängt von der Blutungsursache ab. ► **Tab. 2** gibt hierüber einen Überblick.

► **Tab. 1** Forrest-Klassifikation und abgeleitete Behandlungsoptionen [1,25].

Blutungstyp	Beschreibung	Therapie
I	aktive Blutung	endoskopisch
▪ Ia	aktive, arteriell spritzende Blutung	endoskopisch
▪ Ib	aktive Sickerblutung	endoskopisch
II	inaktive Blutung	endoskopisch
▪ IIa	inaktive Blutung mit sichtbarem Gefäßstumpf	endoskopisch
▪ IIb	inaktive Blutung mit Koagelauflagerung auf einer Ulkusläsion	ggf. endoskopische Koagelentfernung zur Detektion darunterliegender aktiver Blutungen oder Gefäßstümpfe
▪ IIc	inaktive Blutung mit Hämatinauflagerung auf einer Ulkusläsion	keine endoskopische Intervention erforderlich
III	keine Blutung, aber sichtbare Läsion und Blutungsanamnese	keine endoskopische Intervention erforderlich



► **Abb. 2** Endoskopische Therapie einer Ulkusblutung. a Sickerblutung (Forrest Ib) aus einem Ulkus präpylorisch. b Nach Spülung wird der Gefäßstumpf sichtbar. c Der Gefäßstumpf wird mit Clips versorgt.



► **Abb. 3** Endoskopische Therapie einer arteriellen Blutung mit OTSC. a Arterielle Blutung (Forrest Ia) aus einem großen Gefäßstumpf unmittelbar postpylorisch (zur besseren Einstellbarkeit wurde eine Kappe verwendet). b Die Applikation eines konventionellen Clips war bereits fehlgeschlagen, sodass hier ein OTSC appliziert wurde, dessen beide Tranchen rechts und links des Ulkus sichtbar sind.

► **Tab. 2** Gastrointestinale Blutungsquellen und die endoskopischen Blutstillungsmethoden der Wahl (modifiziert nach [1, 25–28]).

Blutungsquelle	Endoskopisches Verfahren
Ulkus	F Ia, F Ib, F IIa: <ul style="list-style-type: none"> <li>▪ Injektionstherapie in Kombination mit mechanischem oder thermischem Hämostaseverfahren</li> <li>▪ mechanisches Verfahren allein</li> </ul>
Mallory-Weiss-Läsion	<ul style="list-style-type: none"> <li>▪ Injektionstherapie und/oder mechanische Verfahren</li> <li>▪ in Ausnahmefällen auch Gummibandligatur sinnvoll</li> </ul>
vaskuläre Malformation	<ul style="list-style-type: none"> <li>▪ primär thermisches Verfahren (z. B. APC), bei der Strahlenproktitis ist APC besonders etabliert</li> <li>▪ beim GAVE-Syndrom selten auch Gummibandligatur</li> <li>▪ bei Dieulafoy-Läsionen häufig auch Injektionsverfahren und mechanische Verfahren</li> </ul>
Malignome	<ul style="list-style-type: none"> <li>▪ Injektionsverfahren, thermische Verfahren, beschichtete Stents, Hämospray</li> <li>▪ nach endoskopischem Therapieversagen: Embolisation, Radiatio, Chirurgie möglich</li> </ul>
Divertikelblutung	<ul style="list-style-type: none"> <li>▪ Injektionstherapie und mechanische Verfahren</li> <li>▪ in der Regel jedoch spontanes Sistieren</li> </ul>
Blutungen bei endoskopischer Resektion	<ul style="list-style-type: none"> <li>▪ Injektionsverfahren, thermische Verfahren, mechanische Verfahren, ggf. Kombination</li> <li>▪ auch Hämosprays</li> </ul>

APC: Argon-Plasma-Koagulation, F: Forrest, GAVE: Gastric antral vascular Ectasia.



Bei Blutungen aus malignomsuspekten Läsionen oder gastroduodenalen Ulzera können Biopsien bei der Erstdiagnose sinnvoll sein – falls die Schwere der Blutung und die Gerinnungssituation des Patienten die Entnahme erlauben. So kann ein mögliches Malignom oder die Besiedelung mit *Helicobacter pylori* ohne Zeitverzug gesichert bzw. ein Folgeeingriff vermieden werden [1].

### Nicht endoskopische Blutstillung

Nur bei Versagen der endoskopischen Blutstillung sollten offen-chirurgische oder radiologische Verfahren zum Einsatz kommen. Bei gleichwertigen Ergebnissen in der Blutstillung müssen diese in Abhängigkeit von Art, Lokalisation und Schwere der Blutung, Komorbiditäten und lokaler Expertise gewählt werden [1, 25, 29, 30].

## Therapie von Blutungen bei portalem Hypertonus

Patienten mit einer fortgeschrittenen Leberzirrhose – gleich welcher Genese – sind nicht nur aufgrund ihrer eingeschränkten Syntheseleistung von Gerinnungsfaktoren für Blutungsereignisse prädestiniert. Im Zuge des zirrhotischen Umbaus entwickelt sich ein portaler Hypertonus, der als hepatisch-venöser Druckgradient (HVPG)  $> 5$  mmHg definiert ist

#### Merke

**Klinisch signifikant wird ein portaler Hypertonus meist erst durch Ausbildung von Varizen, die ab Druckerhöhungen  $> 10$  mmHg auftreten.**

#### DEFINITION

##### Signifikante Varizenblutung

Unter einer signifikanten Varizenblutung versteht man

- eine während der Endoskopie sichtbare Blutung aus Magen- bzw. Ösophagusvarizen oder
- den Nachweis von frischem Blut im Magen bei gleichzeitigem Vorliegen höhergradiger Varizen, einhergehend mit
  - Hypotonie (systolischer Blutdruck  $< 100$  mmHg),
  - Tachykardie (Herzfrequenz  $> 100$ /min) und
  - Bedarf von mehr als 2 Erythrozytenkonzentraten innerhalb von 24 h.

Der Ösophagus ist die häufigste Varizenlokalisierung bei portalem Hypertonus. Ösophagusvarizen kommen bei kompensierten Patienten nach neueren Daten in ca. 35% bzw. bei hepatisch dekompenzierten Patienten in 48% vor [31]. Isolierte gastrale Varizen präsentieren sich hingegen nur in 2% bei portalem Hypertonus, eine portal hy-

#### FALLBEISPIEL

Am Silvesterabend wird ein 55-jähriger Patient mit Hämatemesis vom Rettungsdienst in die Notaufnahme gebracht. Der Notarzt berichtet, von einem Angehörigen verständigt worden zu sein, nachdem der Patient zu Hause frischblutig erbrochen habe. Seither sei er nur noch schwer erweckbar. Bei Eintreffen in der Notfallambulanz ist der Patient zwar wach, aber nicht mehr anamnestizierbar. Blutdruck und Puls (90/60 mmHg, 110 bpm) deuten auf einen beginnenden Schock hin, die Volumensubstitution wurde bereits durch den Notarzt begonnen. In der zügig abgenommenen Blutgasanalyse zeigt sich ein Hb von 6,4 g/dl. Im Rahmen der körperlichen Untersuchung fällt ein Sklerenikterus auf, der Patient wirkt abgesehen von einem ausladenden Abdomen und leichten Unterschenkelödemen eher kachektisch. Der mitgebrachte Entlassungsbrief eines stationären Aufenthalts vor 5 Monaten enthält u. a. folgende Diagnosen: äthyltoxische Leberzirrhose Child-Pugh B, MELD 10, Z. n. hepatischer Enzephalopathie, bekannte Ösophagusvarizen II°, bislang ohne Blutungsereignis.

pertensive Gastropathie wird in 37% dokumentiert. Prinzipiell ist jedoch auch die Entstehung sog. ektoper Varizen im gesamten Intestinum, Kolon und Rektum möglich und wurde sogar um das Ostium eines Anus praeter beobachtet. Die Prävalenz kolorektaler Varizen beträgt nach Literaturrecherche zwischen 32 und 46% [32–34].

### Varizen-Screening bei Leberzirrhose

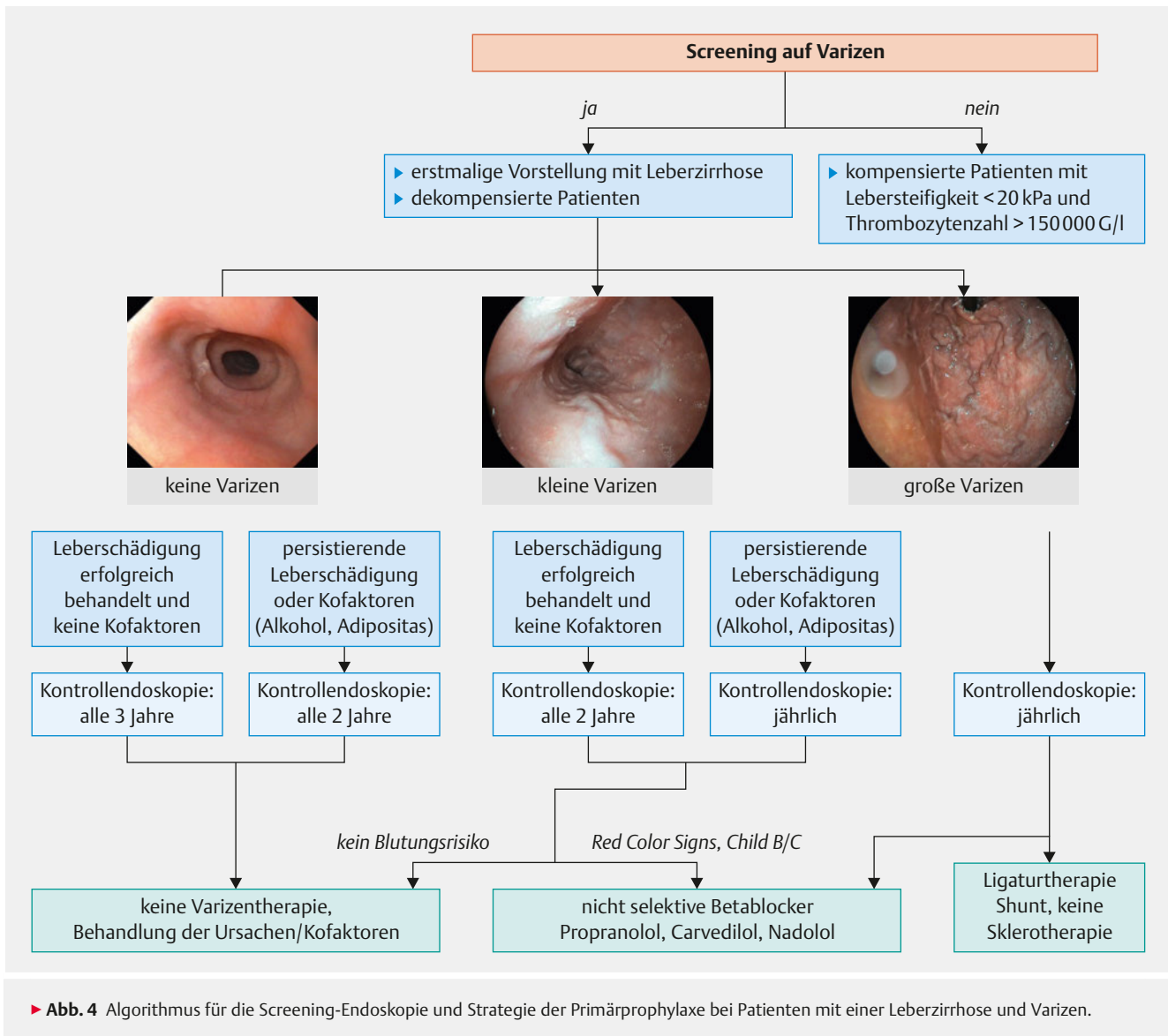
Zur Einschätzung des individuellen Blutungsrisikos wird bei Erstdiagnose einer Leberzirrhose eine anschließende Gastroskopie empfohlen (► **Abb. 4**).

#### Merke

**Von einer Screening-Endoskopie kann abgesehen werden, wenn die Lebersteifigkeit in der transienten Elastografie unter 20 kPa und die Thrombozytenzahl  $> 150\,000/\mu\text{l}$  beträgt.**

Denn bei dieser Konstellation ist das Blutungsrisiko als sehr gering einzustufen. Ob diese Voraussetzungen anhalten, sollte man jährlich mittels transienter Elastografie und Blutbild kontrollieren. Bei Befundänderung soll eine Gastroskopie nachgeholt werden. Lassen sich in der Indexgastroskopie keine Varizen nachweisen, ist je nach Zirrhosegrad eine gastroscopische Reevaluation in 1–3 Jahren notwendig (► **Abb. 4**).

Bei Vorliegen von Varizen ist das Untersuchungsintervall sowohl vom Ausmaß der Varizen als auch dem Kompensationsstatus der Zirrhose abhängig:



- Jährliche Kontrollen werden allen dekompensierten Patienten sowie kompensierten, aber *nicht therapierten* Patienten mit Varizen < 5 mm empfohlen.
- Hingegen sollten kompensierte Patienten mit *therapierter* Grunderkrankung oder fehlender Aktivität, fehlenden Kofaktoren, aber Vorliegen von Varizen < 5 mm nur alle 2 Jahre eine Kontrollgastroskopie erhalten.
- Sofern *keine* Varizen in der Indexgastroskopie vorlagen, genügt bei Patienten mit *therapierter* Grunderkrankung und fehlenden Kofaktoren eine Kontrollgastroskopie alle 3 Jahre (▶ **Abb. 4**).

### Primärprophylaxe einer Varizenblutung

Abgesehen von regelmäßigen gastroscopischen Kontrollen ist je nach endoskopischem Befund eine medikamentöse oder auch direkt endoskopische Therapie zur Verhinderung einer Varizenblutung möglich.

Eine prophylaktische medikamentöse Therapie mit Betablockern ist nicht indiziert, wenn keine Varizen vorliegen. Denn in einer großen, internationalen, placebokontrollierten Studie zeigte diese Therapie keinen Vorteil im Hinblick auf das spätere Auftreten von Varizenblutungen oder das Überleben. Selbst bei Vorliegen kleiner Varizen (< 5 mm) wird die Empfehlung zur Betablocker-Therapie nicht eindeutig ausgesprochen. Es gibt Daten, denen zufolge diese Primärprophylaxe keinen Vorteil bringt in Bezug auf die Entstehung von großen Varizen (OR 1,05; 95%-KI 0,25–4,36;  $p = 0,95$ ), einer ersten Varizenblutung (OR 1,05; 95%-KI 0,24–1,47;  $p = 0,26$ ) oder auf ein verbessertes Überleben (OR 0,70; 95%-KI 1,45–8,33;  $p = 0,005$ ). Laut anderer Daten war zumindest eine niedrigere Progressionsrate von kleinen zu großen Varizen unter Carvedilol-Therapie zu beobachten [35].

Hingegen wird eine eindeutige Empfehlung zur Blutungsprophylaxe ausgesprochen, wenn

- Varizen < 5 mm mit entweder gleichzeitigen Blutungs-bereitschaftszeichen wie „red spots“ oder „red wale signs“ vorhanden sind oder
- ein Child-Pugh-Stadium C vorliegt.

#### Merke

Bei Varizen > 5 mm sollte immer eine Primärprophylaxe entweder medikamentös mit nicht selektiven Betablockern oder endoskopisch mittels einer Ligation erfolgen. Die beiden Verfahren sind als gleichwertig anzusehen (► Abb. 4).

Ziel der Betablocker-Therapie ist eine Reduktion des portalen Drucks < 12 mmHg. Dies lässt sich allerdings aufgrund der Invasivität der Druckbestimmung im klinischen Alltag nicht kontrollieren. Daher muss man sich an der maximal tolerierten Dosis mit einer Herzfrequenzsenkung auf 50–55 Schläge pro Minute orientieren.

Es gibt Studien, denen zufolge Carvedilol einen größeren portaldrucksenkenden Effekt aufweist als Propranolol oder Nadolol. Therapieversagen unter Propranolol ist definiert als Nichterreichen einer Senkung des HVPG auf < 12 mmHg oder um > 20%. In einer neueren Studie konnte bei Therapieversagen unter Propranolol noch ein Therapieansprechen auf Carvedilol und somit eine Reduktion der Blutungsrate und hepatischen Dekompensation beobachtet werden. Kommt es jedoch auch hierunter zu keinem Therapieansprechen, sollte eine endoskopische Primärprophylaxe erfolgen.

#### INFO

##### Weitere Indikationen

Eine Primärprophylaxe sollte auch bei Patienten mit (therapierefraktärem) Aszites angewendet werden. Sie ist mit einem Überlebensvorteil vergesellschaftet und reduziert das Auftreten eines akut-auf-chronischen Leberversagens [36, 37].

Patienten mit Budd-Chiari-Syndrom oder Thrombose der Pfortader bzw. der Mesenterialgefäße sollten neben der Antikoagulation unbedingt eine Primärprophylaxe der Varizenblutung erhalten. Es gelten die gleichen Empfehlungen wie bei Patienten mit portalem Hypertonus ohne Budd-Chiari-Syndrom.

Unabhängig vom Vorliegen von Varizen wird auch für Patienten mit ausgeprägter portal-hypertensiver Gastropathie eine medikamentöse Primärprophylaxe empfohlen. Patienten mit nur gering ausgeprägter portal-hypertensiver Gastropathie profitieren nicht von einer medikamentösen Prophylaxe.

In der Primärprophylaxe sollen medikamentöse und endoskopische Therapie nicht kombiniert werden, da hierunter in einer randomisierten multizentrischen Studie eine Zunahme von Komplikationen festzustellen war [36]. Bei Versagen der medikamentösen oder endoskopischen Prophylaxe sollten alle Patienten einer TIPS-Evaluation unterzogen werden.

#### Transfusionsmanagement bei Varizenblutung

Anhand der hämodynamischen Stabilität, des Hämoglobinwertes, des Hämatokrits und der Geschwindigkeit des Hb-Abfalls lässt sich klinisch eine Beurteilung des Blutungsschweregrads abgeben.

Prinzipiell sollte bei Patienten mit Child-Pugh-A- oder -B-Leberzirrhose einem restriktiven Transfusionsvorgehen mit Transfusion von Erythrozytenkonzentraten erst ab Hb < 7 g/dl der Vorzug gegeben werden. Dies ging mit einem signifikant besseren Überleben (HR 0,30; 95%-KI 0,11–0,85) und einer niedrigeren Reblutungsrate als bei frühzeitiger Transfusion bereits ab Hb ≤ 9 g/dl einher [6]. Für Patienten im Stadium Child-Pugh C machte ein frühes oder späteres Transfundieren keinen Unterschied.

#### Merke

Risikofaktoren für eine frühzeitige Reblutung sind Alter > 60 Jahre, alkoholische Leberzirrhose, Thrombozytopenie, Enzephalopathie und ein hoher Schweregrad der Blutung mit initialem Hb-Abfall < 8 g/dl.

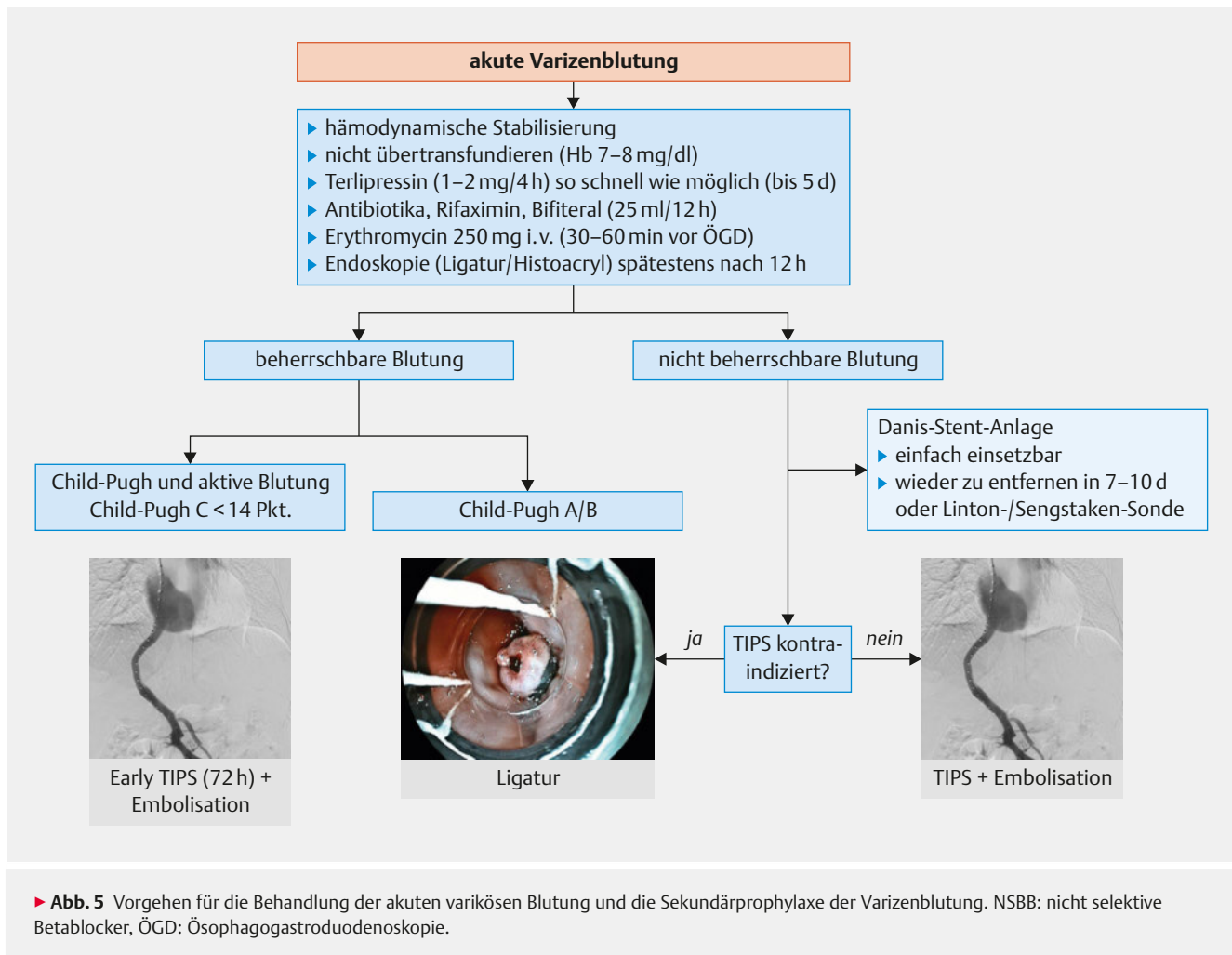
#### Verdacht auf akute Varizenblutung

Bereits beim Verdacht auf eine akute Blutung aus Varizen oder im Rahmen einer portal-hypertensiven Gastropathie sollte eine medikamentöse vasoaktive Therapie mit einem Vasopressin-Analogen begonnen werden. Hierzu bieten sich an:

- Terlipressin 1–2 mg alle 4 h i. v. oder
- Somatostatin 250 µg als Bolus, gefolgt von 250–500 µg/h i. v., oder
- Octreotid 25–50 µg/h i. v.

Die Therapie mit Vasopressin-Analoga ist über das Blutungsereignis hinaus maximal 5 Tage vorgesehen. Des Weiteren sollte eine antibiotische Therapie begonnen und der Einsatz von Protonenpumpeninhibitoren erwogen werden.

Die endoskopische Therapie stellt die zweite wichtige Säule in der Kontrolle von Varizenblutungen dar. Sie sollte so früh wie möglich, spätestens jedoch 12 h nach Blutungsbeginn erfolgen. Die Varizenligatur ist als Methode der ersten Wahl anzusehen. Gelingt es hierunter nicht, die Blutung zu stoppen, sollte eine Sklerotherapie mit Injektion von n-Butyl-2-Cyanoacrylat zum Einsatz kommen (► Abb. 5).

**FALLBEISPIEL****Endoskopievorbereitung**

Bei unserem Patienten wird die Arbeitshypothese einer akuten Varizenblutung gestellt und die Endoskopie über eine notfallmäßige ÖGD informiert. In der Zwischenzeit erbricht der Patient erneut massenhaft koaguliertes Blut und ist anschließend nicht mehr erweckbar, sodass eine Schutzintubation bei Glasgow Coma Scale 5 notwendig wird.

Währenddessen wird umgehend ein Terlipressin-Perfusor zur Vasokonstriktion vorbereitet und Erythromycin als Kurzinfusion zur Beschleunigung der Magenentleerung vor Endoskopie infundiert. Patient und Endoskopiehintergrund treffen gleichzeitig auf der Intensivstation ein. Während die Magenspiegelung vorbereitet wird, erhält der Patient eine antibiotische Prophylaxe mit Ceftriaxon i. v. sowie die ersten Erythrozytenkonzentrate.

**Merke**

**Wichtig ist die Kombination aus medikamentöser und endoskopischer Therapie.**

Hierdurch konnten eine bessere primäre Blutstillung (HR 1,12; 95%-KI 1,02–1,23) und eine niedrigere Rate an Reblutungen innerhalb der ersten 5 Tage nach Initialblutung (HR 1,28; 95%-KI 1,18–1,39) beobachtet werden [38].

## Primäres Therapieversagen

### DEFINITION

#### Therapieversagen

Das primäre Versagen der Blutstillung ist definiert als

- fortgesetztes frischblutiges Erbrechen,
- Entwicklung eines hypovolämischen Schocks sowie
- Hb-Abfall um 3 g/dl (1,86 mmol/l) innerhalb der ersten 24 h postinterventionell.

Das Versagen der Therapie zur Kontrolle einer aktiven Blutung ist durch das Auftreten einer Reblutung in den ersten 5 Tagen definiert.

Bei Therapieversagen und neuer oder anhaltender Varizenblutung steht die hämodynamische Stabilisierung und erneute Blutstillung im Vordergrund. Kann keine adäquate Blutungskontrolle durch Ligatur- oder Sklerosierungstherapie erzielt werden, sollte die Anlage eines beschichteten Metallstents oder einer Sengstaken- bzw. Linton-Nachlas-Sonde als Bridging-Verfahren eingesetzt werden. Dem vollbeschichteten, selbstexpandierenden Metallstent ist gegenüber der Einlage einer Sengstaken- oder Linton-Nachlas-Sonde bei Ösophagusvarizen der Vorzug zu geben. Denn mittels Stents konnte eine signifikant höhere Blutungskontrolle erzielt werden [39]. Beide Verfahren sind zeitlich limitiert und stellen keine definitive Versorgung der Blutungsquelle dar. Stents werden durchschnittlich nach 11 Tagen, spätestens jedoch nach 14 Tagen, Sonden bereits nach 24 h entfernt. Die Entfernung geht mit einer hohen Reblutungsrate einher, sodass zwischenzeitlich bei allen Patienten mit portalem Hypertonus die Implantation eines TIPS evaluiert werden muss.

### TIPS-Implantation

Bei primärem Therapieversagen und fehlenden Kontraindikationen wird bei Hochrisikopatienten (HVPG > 20 mmHg, Patienten mit 10–13 Punkten im Child-Pugh-Score oder 7–9 Punkten und aktiver Blutung) mit akuter Varizenblutung die Anlage eines sog. TIPS empfohlen.

#### Merke

**In mehreren Studien konnte gezeigt werden: Patienten nach TIPS-Implantation hatten im Vergleich zu rein endoskopisch-medikamentös behandelten Patienten ein geringeres Risiko einer Rezidivblutung und ein verbessertes Gesamtüberleben.**

Dabei entwickelten sie weder signifikant häufiger noch ein ausgeprägteres Bild einer hepatischen Enzephalopathie [40].

### FALLBEISPIEL

#### Therapie

In der ÖGD zeigen sich bei unserem Patienten Ösophagusvarizen III° mit aktiver Blutung an mehreren Stellen. Mittels Ligatur gelingt die Kontrolle der Blutung auch nach einer Stunde nicht zufriedenstellend, sodass die Entscheidung für den Einsatz eines überbrückenden Danis-Stents getroffen wird. Nach Stabilisierung der Hämodynamik wird zunächst duplexsonografisch der Verdacht auf eine Pfortaderthrombose gestellt und in einer Kontrastmittel-CT bestätigt. Daraufhin wird die Indikation zum Early-TIPS innerhalb von 72 h gestellt und dieser am Folgetag komplikationslos angelegt.

Nach weiteren 3 Tagen kann der Patient extubiert werden und anschließend der Danis-Stent endoskopisch geborgen werden. Es kommt zu keinen weiteren Blutungsereignissen, der Hb-Wert bleibt nach Transfusion von kumulativ 4 Erythrozytenkonzentraten stabil bei 10 g/dl. Zur Prophylaxe einer hepatischen Enzephalopathie erhält der Patient bedarfsadaptiert Lactulose oral. 7 Tage nach TIPS-Anlage wird der TIPS-Trakt duplexsonografisch kontrolliert und zeigt sich offen und mit guter Flussgeschwindigkeit. Nach insgesamt 3 Wochen kann der Patient rekompensiert aus der stationären Behandlung entlassen werden. Die TIPS-Nachsorge erfolgt ambulant.

## Sekundäres Therapieversagen

### TIPS-Implantation

Auch bei sekundärem Therapieversagen sollte bei fehlenden Kontraindikationen nach der Notfallversorgung langfristig ein TIPS implantiert werden. Ein sekundäres Therapieversagen liegt bei erneuter Varizenblutung > 5 Tage nach initialer Blutstillung vor und wird kurzfristig wie eine erstmalig auftretende Blutung therapiert: mit einer endoskopischen und medikamentösen Therapiekombination, bis die Blutung kontrolliert ist.

In der Sekundärprophylaxe weisen TIPS und endoskopische Therapie vergleichbare Überlebensraten auf. Hingegen zeigte sich eine niedrigere Reblutungsrate in der mit TIPS behandelten Patientengruppe (7%) im Vergleich zu ausschließlich medikamentös behandelten Patienten (26%). Allerdings entwickeln Patienten sogar nach einem kleinkalibrigen TIPS (8 mm) immer noch häufiger hepatische Enzephalopathien (18%) als die medikamentös geführten Patienten (8%). Dies sollte bei der Wahl des Therapieregimes berücksichtigt werden.

#### Merke

**Bei der TIPS-Implantation sollte PTFE-beschichteten Stents der Vorzug gegeben werden, denn sie weisen im Vergleich zu Bare Metal Stents eine deutlich höhere Offenheitsrate auf [40–42].**

Zusätzlich kann eine Embolisation der Ösophagus- oder Fundusvarizen erwogen werden: Die Varizen werden nach transhepatischer Punktion der Pfortader im Rahmen der TIPS-Implantation retrograd aufgesucht und entweder mittels Coiling oder Gefäßverschlussystemen (z. B. Amplatzer Vascular Plugs) verschlossen.

### Weitere Therapiemöglichkeiten

Alternativ zum TIPS besteht die Möglichkeit der BRTO (balloon-occluded retrograde transvenous obliteration), die vor allem bei gastrischen Varizen bislang gute Ergebnisse erzielen konnte. Hierbei wird ein Ballon über einen gastrokavalen oder gastrogenalen Shunt eingeschwenkt und die Varize dahinter sklerosiert. Aufgrund der aktuellen Datenlage kann jedoch noch keine Empfehlung für dieses Verfahren ausgesprochen werden.

Ein Reserveverfahren bei Versagen der medikamentösen und endoskopischen oder Versagen der TIPS-Therapie bzw. Kontraindikationen hierfür ist ein distaler spleno-renalener Shunt (DSRS). Die Anlage eines DSRS kann in den genannten Fällen von einem mit der Operation vertrauten Operateur geprüft werden. Studien zeigten keinen signifikanten Unterschied hinsichtlich Reblutung (TIPS 10,5%; DSRS 5,5%,  $p = 0,29$ ) oder Enzephalopathieauftreten (TIPS 50%, DSRS 50%). Das Überleben nach 2 und nach 5 Jahren war nicht signifikant unterschiedlich ( $p = 0,87$ ).

## Prophylaxe und postendoskopisches Management

### Protonenpumpeninhibitoren

Protonenpumpeninhibitoren (PPI) wie Pantoprazol oder Omeprazol finden häufig Einsatz in der Therapie gastrointestinaler Blutungen. Allerdings konnte in einer Metaanalyse von 20 Studien [43] kein Vorteil einer hochdosierten PPI-Therapie bei reinen Varizenblutungen beobachtet werden. PPI beeinflussen die Rezidivblutungsrate akuter Varizenblutungen nicht, ihr einziger positiver Effekt besteht in einer signifikanten Reduktion der Größe von Ligaturulzera. Demgegenüber steht jedoch ein erhöhtes Risiko, unter PPI-Medikation eine spontan-bakterielle Peritonitis zu entwickeln. Daher sollten PPI nur eingesetzt werden, wenn andere Indikationen unabhängig von der Varizenblutung – z. B. Gastritiden oder peptische Ulzera – bestehen.

### Antibiotikaphylaxe

Unabhängig vom Schweregrad der Varizenblutung und dem später gewählten Therapieverfahren gilt für alle Patienten mit Leberzirrhose: Eine antibiotische Prophylaxe wird bereits bei Verdacht auf eine Blutung begonnen, spätestens aber innerhalb von 8 h nach Auftreten des Blutungsereignisses [44]. Varizenblutungen und bakterielle Infektionen beeinflussen sich gegenseitig nachteilig: 20–

40% der stationär aufgenommenen Patienten mit akuter Varizenblutung entwickeln eine bakterielle Infektion binnen 48 h. Andersherum konnte ein häufigeres Auftreten von Rezidivblutungen innerhalb einer Woche beobachtet werden, wenn eine bakterielle Infektion vorlag (43,5%) verglichen mit Patienten ohne Infekt (9,8%) [45, 46].

### Merke

**Patienten mit einer Child-C-Zirrhose sind besonders gefährdet und entwickeln im Vergleich zu Patienten in den Stadien Child A und B dreimal häufiger eine bakterielle Infektion.**

Am häufigsten treten spontan-bakterielle Peritonitiden, Harnwegsinfekte und Blutstrominfektionen auf, die meist durch *E. coli*, Klebsiellen, Enterokokken und Pseudomonaden ausgelöst werden [47, 48]. Hieraus leitet sich die Empfehlung zum Einsatz antibiotischer Substanzen gegen gramnegative Enterobacteriaceae ab: Empfohlen wird Ciprofloxacin 400 mg i. v. (1–0–1) bzw. 500 mg p. o. (1–0–1), Norfloxazin 400 mg p. o. (1–0–1) oder Ceftriaxon 2 g i. v. (1–0–0). Für Child-C-Patienten in Zentren mit hoher Chinolon-Resistenz sollte auf Gruppe-3-Cephalosporine zurückgegriffen werden. Die Medikation sollte initial über 3–4 Tage i. v. erfolgen und dann für mindestens weitere 3–4 Tage oral fortgesetzt werden.

### Vasoaktive Substanzen

Wie bereits dargestellt werden bei Abwesenheit von Kontraindikationen (wie z. B. einem akuten Koronarsyndrom) vasoaktive Substanzen (Terlipressin, Somatostatin, Octreotid) zur Senkung des portalvenösen Drucks eingesetzt. Ihnen kommt ein mindestens genauso wichtiger Stellenwert wie der endoskopischen Therapie zu. Die vasoaktive Therapie sollte noch vor Beginn der Endoskopie begonnen werden und wird meist 5 Tage lang fortgesetzt (Dosierungen s. Abschnitt „Verdacht auf akute Varizenblutung“). Alle 3 Substanzen sind als einander ebenbürtig zu betrachten: Unterschiede im Hinblick auf Rezidivblutungsrate, Therapieerfolg an Tag 5 oder Mortalität konnten nicht beobachtet werden [8].

### Therapie von Gerinnungsstörungen

Patienten mit einer fortgeschrittenen Leberzirrhose leiden aufgrund ihrer eingeschränkten Lebersyntheseleistung unter einem Mangel an Gerinnungsfaktoren, insbesondere den Vitamin-K-abhängigen Faktoren X, IX, VII, II. Dies macht die Patienten prinzipiell anfälliger für Blutungskomplikationen. Im Gegensatz zu mit Vitamin-K-Antagonisten behandelten Patienten mangelt es ihnen jedoch auch an gerinnungshemmenden Proteinen wie Antithrombin III oder Plasminogen. Das bedeutet, dass der Quick bzw. INR zwar pathologische Werte annimmt, jedoch keine zuverlässige Aussage über das tatsächliche Blutungsrisiko wiedergibt.

Der INR ließe sich mithilfe von Frischplasma (FFP), Prothrombinkomplex-Konzentrat (PPSB) oder der Substitution von rekombinantem Faktor VII normalisieren. Allerdings ist der Nutzen eines routinemäßigen Einsatzes von Gerinnungsfaktoren genauso wenig wie belegt wie der von Thrombozytenkonzentraten und wird daher nicht empfohlen.

## Wiederaufnahme der Antikoagulation

Wann eine duale Thrombozytenaggregationshemmung bzw. orale Antikoagulation nach stattgehabter Blutung wieder aufgenommen werden kann, richtet sich nach dem Rezidivblutungsrisiko und dem Risiko eines thromboembolischen Ereignisses (s. auch Abschnitt „Thrombozytenaggregationshemmer und orale Antikoagulantien“). Die wichtigsten Faktoren für das praktische Vorgehen sind unter „Praxis“ zusammengefasst.

### PRAXIS

#### Frühe Wiederaufnahme

Für eine frühe Antikoagulation sprechen:

- Implantation einer mechanischen Herzklappe (v. a. Mitralklappenersatz)
- Z. n. komplexer perkutaner Koronarintervention (PCI): Hauptstammintervention, langstreckige Intervention
- Z. n. Implantation eines bioresorbierbaren Stents
- Z. n. Stentthrombose
- Z. n. PCI < 4 Wochen
- Z. n. PCI bei ACI (acute cardiac infarction)
- hoher CHA<sub>2</sub>DS<sub>2</sub>-VAsC-Score (> 2 Punkte)

Seitens der Endoskopie kann eine frühe Wiederaufnahme vertreten werden bei

- suffizient versorgter Blutung
- niedrigem Rezidivblutungsrisiko (Forrest IIc, III)
- Prädiktoren für ein generell niedrigeres Blutungsrisiko (junge Patienten, hoher BMI, männliches Geschlecht)

#### Spätere Wiederaufnahme

Ein späterer Wiederbeginn kann erwogen werden bei

- Z. n. PCI > 4 Wochen
- Z. n. elektiver PCI bei stabiler Angina pectoris
- Z. n. tiefer Beinvenenthrombose/Lungenarterienembolie > 6 Wochen

So spät wie möglich sollte wieder begonnen werden bei

- hohem Rezidivblutungsrisiko (Forrest Ia, Ib, IIa, IIb)
- Ösophagusvarizen generell
- Prädiktoren für ein erhöhtes Blutungsrisiko (hohes Alter, niedriger BMI, weibliches Geschlecht)

## Prävention hepatischer Enzephalopathie

Patienten mit höhergradiger Leberzirrhose oder nach TIPS-Implantation leiden aufgrund des reduzierten Ammoniakabbaus vermehrt unter hepatischen Enzephalopathien (HE). Um deren Auftreten zu verhindern bzw. zu minimieren, wird der Einsatz von Lactulose p. o. stuhlfrequenzadaptiert oder Rifaximin oral 400 mg (1–0–1) empfohlen. Die beiden Substanzen sind sich hinsichtlich der Vermeidung einer HE ebenbürtig.

## Second-Look-Endoskopie

### Merke

**Konnte eine endoskopische Blutungskontrolle z. B. mittels Ligaturtherapie etabliert werden, ist eine routinemäßige Second-Look-Endoskopie innerhalb von 48 oder 72 h nicht mehr empfohlen.**

Ergeben sich Hinweise auf eine Rezidivblutung, muss die Endoskopie natürlich wiederholt werden. Auch bei Blutungen, die initial nur mittels Ballontamponade gestoppt werden konnten, ist eine Reendoskopie innerhalb der nächsten 24 h notwendig. Allerdings kann in diesen Situationen nicht von einer klassischen Second-Look-Endoskopie gesprochen werden.

## Postinterventionelle Überwachung

Die Art und Frequenz der postinterventionellen Überwachung richtet sich nach dem Schweregrad der Blutung und der damit einhergehenden hämodynamischen Stabilität sowie dem eingesetzten Sedativum.

Hämodynamisch instabile Patienten mit Hypotonie, Tachykardie und Tachypnoe müssen einem intensivmedizinischen Monitoring zugeführt werden. Bei hämodynamisch stabilen Patienten mit kontrollierter Blutungssituation reicht dagegen eine postinterventionelle Monitorüberwachung im Rahmen des Aufwachprozesses aus. Zum Monitoring gehören Pulsoxymetrie, Blutdrucküberwachung und ggf. ein EKG. Sauerstoffsubstitution, Absaugung und ein Notfallkoffer für den Reanimationsbedarf sollten zusätzlich zur Verfügung stehen.

Für die Entscheidung, das Monitoring zu beenden, sollten Scoring-Systeme wie z. B. das Post Anaesthetic Discharge Scoring System (PADSS) herangezogen werden. Diese berücksichtigen Vitalparameter, Mobilität, Übelkeit/Erbrechen, Aspirationsgefahr, Schmerzen, Blutung und Miktion.

**KERNAUSSAGEN**

- Die Kombination aus oraler Antikoagulation und einfacher bzw. dualer Thrombozytenaggregationshemmung erhöht das Risiko einer gastrointestinalen Blutung erheblich im Vergleich zu ausschließlicher oraler Antikoagulation.
- Zur Einschätzung des individuellen Blutungsrisikos wird bei Erstdiagnose einer Leberzirrhose eine Gastroskopie empfohlen. Darauf kann nur verzichtet werden, wenn die Lebersteifigkeit in der transienten Elastografie unter 20 kPa liegt und die Thrombozytenzahl > 150000/μl beträgt.
- Eine prophylaktische medikamentöse Therapie mit Betablockern ist beim Fehlen von Varizen nicht indiziert. Bei Varizen > 5 mm sollte immer eine Primärprophylaxe mit Betablockern oder Ligaturtherapie erfolgen.
- Eine medikamentöse vasoaktive Therapie mit einem Vasopressin-Analogen ist bereits beim Verdacht auf eine akute Blutung aus Varizen oder im Rahmen einer portal-hypertensiven Gastropathie indiziert.
- Außerdem sollte eine antibiotische Therapie begonnen und der Einsatz von Protonenpumpeninhibitoren erwogen werden. Anschließend muss so schnell wie möglich die endoskopische Versorgung angestrebt werden.
- Bei primärem (Reblutung < 5 Tage nach initialer Blutstillung) oder sekundärem Therapieversagen (Reblutung > 5 Tage nach initialer Blutstillung) wird bei Hochrisikopatienten mit akuter Varizenblutung die Anlage eines TIPS empfohlen.

**Interessenkonflikt**

Die Autoren geben an, dass kein Interessenkonflikt vorliegt.

**Autorinnen / Autoren****Alessandra Pohlmann**

Jahrgang 1987. 2007–2013 Studium der Humanmedizin an der Heinrich-Heine Universität Düsseldorf. Seit 2014 Facharztausbildung Innere Medizin in der Medizinischen Klinik I, Universitätsklinikum Bonn.

**Jonel Trebicka**

Prof. Dr. med., MD, PhD. Jahrgang 1976. Medizinstudium an der Universität Bonn. Facharztausbildung Innere Medizin und Gastroenterologie am Universitätsklinikum Bonn. Forschungsaufenthalte in Barcelona und Kopenhagen. 2012 Habilitation in Innerer Medizin. Seit 2012 Oberarzt der Medizinischen Klinik und Poliklinik I des Universitätsklinikums Bonn. 2014 Professur für Gastroenterologie und Hepatologie an der University of Southern Denmark.

**Martin Götz**

Univ.-Prof. Dr. med. 1992–1998 Medizinstudium an der Universität Heidelberg und der Ludwig-Maximilians-Universität München. 1999–2000 II. Medizinische Klinik, Klinikum Großhadern, Ludwig-Maximilians-Universität München. 2000–2012 I. Medizinische Klinik und Poliklinik, Universitätsklinik Mainz. Seit 2012 Innere Medizin I, Universitätsklinikum Tübingen, Leiter des Schwerpunkts CED und der Interdisziplinären Endoskopie.

**Martina Steurer**

Jahrgang 1984. 2004–2010 Studium der Humanmedizin an der Eberhard-Karls-Universität Tübingen. Seit 2011 Facharztausbildung für Innere Medizin mit Schwerpunkt Gastroenterologie an der Klinik für Innere Medizin 1, Universitätsklinikum Tübingen. Schwerpunkte: Sonografie, Endoskopie, gastrointestinale Tumoren.

**Korrespondenzadresse****Prof. Dr. med. Jonel Trebicka, MD, PhD**

Medizinische Klinik und Poliklinik I  
Universitätsklinikum Bonn  
Sigmund-Freud-Straße 25  
53105 Bonn  
jonel.trebicka@ukbonn.de

**Wissenschaftlich verantwortlich gemäß Zertifizierungsbestimmungen**

Wissenschaftlich verantwortlich gemäß Zertifizierungsbestimmungen für diesen Beitrag ist Prof. Dr. med. Jonel Trebicka, Bonn.



## Literatur

- [1] Götz M, Anders M, Biecker E et al. S2k-Leitlinie 021/028: Gastrointestinale Blutung. Stand 05/2017. Im Internet: <http://www.awmf.org/leitlinien/detail/ll/021-028.html>; Stand: 25.01.2018
- [2] Gralnek IM, Dumonceau JM, Kuipers EJ et al. Diagnosis and management of nonvariceal upper gastrointestinal hemorrhage: European Society of Gastrointestinal Endoscopy (ESGE) Guideline. *Endoscopy* 2015; 47: a1–a46. doi:10.1055/s-0034-1393172
- [3] Koch A, Buendgens L, Dücker H et al. [Bleeding origin, patient-related risk factors, and prognostic indicators in patients with acute gastrointestinal hemorrhages requiring intensive care treatment. A retrospective analysis from 1999 to 2010]. *Med Klin Intensivmed Notfmed* 2013; 108: 214–222
- [4] Hreinsson JP, Gumundsson S, Kalaitzakis E et al. Lower gastrointestinal bleeding: incidence, etiology, and outcomes in a population-based setting. *Eur J Gastroenterol Hepatol* 2013; 25: 37–43
- [5] Denzer U, Beilenhoff U, Eickhoff A et al. [S2k guideline: quality requirements for gastrointestinal endoscopy, AWMF registry no. 021-022]. *Z Gastroenterol* 2015; 53: E1–E227
- [6] Villanueva C, Colomo A, Bosch A et al. Transfusion strategies for acute upper gastrointestinal bleeding. *N Engl J Med* 2013; 368: 11–21
- [7] Sreedharan A, Martin J, Leontiadis GI et al. Proton pump inhibitor treatment initiated prior to endoscopic diagnosis in upper gastrointestinal bleeding. *Cochrane Database Syst Rev* 2010; (7): CD005415
- [8] Seo YS, Park SY, Kim MY et al. Lack of difference among terlipressin, somatostatin, and octreotide in the control of acute gastroesophageal variceal hemorrhage. *Hepatology* 2014; 60: 954–963
- [9] Chavez-Tapia NC, Barrientos-Gutierrez T, Tellez-Avila F et al. Meta-analysis: antibiotic prophylaxis for cirrhotic patients with upper gastrointestinal bleeding – an updated Cochrane review. *Aliment Pharmacol Ther* 2011; 34: 509–518
- [10] Seshasai SR, Wijesuriya S, Sivakumaran R et al. Effect of aspirin on vascular and nonvascular outcomes: meta-analysis of randomized controlled trials. *Arch Intern Med* 2012; 172: 209–216
- [11] McQuaid KR, Laine L. Systematic review and meta-analysis of adverse events of low-dose aspirin and clopidogrel in randomized controlled trials. *Am J Med* 2006; 119: 624–638
- [12] Caldeira D, Barra M, Ferreira A et al. Systematic review with meta-analysis: the risk of major gastrointestinal bleeding with non-vitamin K antagonist oral anticoagulants. *Aliment Pharmacol Ther* 2015; 42: 1239–1249
- [13] Gallagher AM, van Staa TP, Murray-Thomas T et al. Population-based cohort study of warfarin-treated patients with atrial fibrillation: incidence of cardiovascular and bleeding outcomes. *BMJ Open* 2014; 4: e003839
- [14] Hansen ML, Sorensen R, Clausen MT et al. Risk of bleeding with single, dual, or triple therapy with warfarin, aspirin, and clopidogrel in patients with atrial fibrillation. *Arch Intern Med* 2010; 170: 1433–1441
- [15] Sung JJ, Lau JY, Ching JY et al. Continuation of low-dose aspirin therapy in peptic ulcer bleeding: a randomized trial. *Ann Intern Med* 2010; 152: 1–9
- [16] Biondi-Zoccai GG, Lotrionte M, Agostoni P et al. A systematic review and meta-analysis on the hazards of discontinuing or not adhering to aspirin among 50,279 patients at risk for coronary artery disease. *Eur Heart J* 2006; 27: 2667–2674
- [17] Burger W, Chemnitz JM, Kneissl GD et al. Low-dose aspirin for secondary cardiovascular prevention – cardiovascular risks after its perioperative withdrawal versus bleeding risks with its continuation – review and meta-analysis. *J Intern Med* 2005; 257: 399–414
- [18] Qureshi W, Mittal C, Patsias I et al. Restarting anticoagulation and outcomes after major gastrointestinal bleeding in atrial fibrillation. *Am J Cardiol* 2014; 113: 662–668
- [19] Laine L, Shah A. Randomized trial of urgent vs. elective colonoscopy in patients hospitalized with lower GI bleeding. *Am J Gastroenterol* 2010; 105: 2636–2641; quiz 2642
- [20] Jaecle T, Stuber G, Hoffmann MH et al. Detection and localization of acute upper and lower gastrointestinal (GI) bleeding with arterial phase multi-detector row helical CT. *Eur Radiol* 2008; 18: 1406–1413
- [21] Frattaroli FM, Casciani E, Spoletini D et al. Prospective study comparing multi-detector row CT and endoscopy in acute gastrointestinal bleeding. *World J Surg* 2009; 33: 2209–2217
- [22] García-Blázquez V, Vicente-Bártulos A, Olavarria-Delgado A et al. Accuracy of CT angiography in the diagnosis of acute gastrointestinal bleeding: systematic review and meta-analysis. *Eur Radiol* 2013; 23: 1181–1190
- [23] Pennazio M, Spada C, Eliakim R et al. Small-bowel capsule endoscopy and device-assisted enteroscopy for diagnosis and treatment of small-bowel disorders: European Society of Gastrointestinal Endoscopy (ESGE) Clinical Guideline. *Endoscopy* 2015; 47: 352–376
- [24] Elmunzer BJ, Young SD, Inadomi JM et al. Systematic review of the predictors of recurrent hemorrhage after endoscopic hemostatic therapy for bleeding peptic ulcers. *Am J Gastroenterol* 2008; 103: 2625–2632; quiz 2633. doi:10.1111/j.1572-0241.2008.02070.x
- [25] Laine L, McQuaid KR. Endoscopic therapy for bleeding ulcers: an evidence-based approach based on meta-analyses of randomized controlled trials. *Clin Gastroenterol Hepatol* 2009; 7: 33–47; quiz 1–2. doi:10.1016/j.cgh.2008.08.016
- [26] Huang SP, Wang HP, Lee YC et al. Endoscopic hemoclip placement and epinephrine injection for Mallory-Weiss syndrome with active bleeding. *Gastrointest Endosc* 2002; 55: 842–846
- [27] Swanson E, Mahgoub A, MacDonald R et al. Medical and endoscopic therapies for angiodysplasia and gastric antral vascular ectasia: a systematic review. *Clin Gastroenterol Hepatol* 2014; 12: 571–582
- [28] Akhtar K, Byrne JP, Bancewicz J et al. Argon beam plasma coagulation in the management of cancers of the esophagus and stomach. *Surg Endosc* 2000; 14: 1127–1130
- [29] Kato M, Jung Y, Gromski MA et al. Prospective, randomized comparison of 3 different hemoclips for the treatment of acute upper GI hemorrhage in an established experimental setting. *Gastrointest Endosc* 2012; 75: 3–10
- [30] Beggs AD, Dilworth MP, Powell SL et al. A systematic review of transarterial embolization versus emergency surgery in treatment of major nonvariceal upper gastrointestinal bleeding. *Clin Exp Gastroenterol* 2014; 7: 93–104
- [31] D’Amico G, Pasta L, Morabito A et al. Competing risks and prognostic stages of cirrhosis: a 25-year inception cohort study of 494 patients. *Aliment Pharmacol Ther* 2014; 39: 1180–1193

- [32] Dhiman RK, Saraswat VA, Choudhuri G et al. Endosonographic, endoscopic, and histologic evaluation of alterations in the rectal venous system in patients with portal hypertension. *Gastrointest Endosc* 1999; 49: 218–227
- [33] Ghoshal UC, Biswas PK, Roy G et al. Colonic mucosal changes in portal hypertension. *Trop Gastroenterol* 2001; 22: 25–27
- [34] Chen LS, Lin HC, Lee FY et al. Portal hypertensive colopathy in patients with cirrhosis. *Scand J Gastroenterol* 1996; 31: 490–494
- [35] Bhardwaj A, Kedarisetty CK, Vashishtha C et al. Carvedilol delays the progression of small oesophageal varices in patients with cirrhosis: a randomised placebo-controlled trial. *Gut* 2017; 66: 1838–1843
- [36] Leithead JA, Rajoriya N, Tehami N et al. Non-selective  $\beta$ -blockers are associated with improved survival in patients with ascites listed for liver transplantation. *Gut* 2015; 64: 1111–1119
- [37] Mookerjee RP, Pavesi M, Thomsen KL et al. Treatment with non-selective beta blockers is associated with reduced severity of systemic inflammation and improved survival of patients with acute-on-chronic liver failure. *J Hepatol* 2016; 64: 574–582
- [38] Bañares R, Albillos A, Rincón D et al. Endoscopic treatment versus endoscopic plus pharmacologic treatment for acute variceal bleeding: a meta-analysis. *Hepatology* 2002; 35: 609–615
- [39] Escorsell A, Pavel O, Cardenas A et al. Esophageal balloon tamponade versus esophageal stent in controlling acute refractory variceal bleeding: A multicenter randomized, controlled trial. *Hepatology* 2016; 63: 1957–1967
- [40] Qi X, Jia J, Bai M et al. Transjugular intrahepatic portosystemic shunt for acute variceal bleeding: a meta-analysis. *J Clin Gastroenterol* 2015; 49: 495–505
- [41] Barrio J, Ripoll C, Bañares R et al. Comparison of transjugular intrahepatic portosystemic shunt dysfunction in PTFE-covered stent-grafts versus bare stents. *Eur J Radiol* 2005; 55: 120–124
- [42] Bureau C, Pagán JCG, Layrargues GP et al. Patency of stents covered with polytetrafluoroethylene in patients treated by transjugular intrahepatic portosystemic shunts: long-term results of a randomized multicentre study. *Liver Int* 2007; 27: 742–747
- [43] Lo EA, Wilby KJ, Ensom MH. Use of proton pump inhibitors in the management of gastroesophageal varices: a systematic review. *Ann Pharmacother* 2015; 49: 207–219
- [44] Brown MR, Jones G, Nash KL et al. Antibiotic prophylaxis in variceal hemorrhage: timing, effectiveness and *Clostridium difficile* rates. *World J Gastroenterol* 2010; 16: 5317–5323
- [45] Bernard B, Cadranet JF, Valla D et al. Prognostic significance of bacterial infection in bleeding cirrhotic patients: a prospective study. *Gastroenterology* 1995; 108: 1828–1834
- [46] Bleichner G, Boulanger R, Squara P et al. Frequency of infections in cirrhotic patients presenting with acute gastrointestinal haemorrhage. *Br J Surg* 1986; 73: 724–726
- [47] Hou MC, Lin HC, Liu TT et al. Antibiotic prophylaxis after endoscopic therapy prevents rebleeding in acute variceal hemorrhage: a randomized trial. *Hepatology* 2004; 39: 746–753
- [48] Hsieh WJ, Lin HC, Hwang SJ et al. The effect of ciprofloxacin in the prevention of bacterial infection in patients with cirrhosis after upper gastrointestinal bleeding. *Am J Gastroenterol* 1998; 93: 962–966

## Bibliografie

DOI <https://doi.org/10.1055/s-0043-121449>  
 Gastroenterologie up2date 2018; 14: 43–61  
 © Georg Thieme Verlag KG Stuttgart · New York  
 ISSN 1616-9670

## Punkte sammeln auf [CME.thieme.de](https://cme.thieme.de)



Diese Fortbildungseinheit ist 12 Monate online für die Teilnahme verfügbar. Sollten Sie Fragen zur Online-Teilnahme haben, finden Sie unter [cme.thieme.de/hilfe](https://cme.thieme.de/hilfe) eine ausführliche Anleitung. Wir wünschen viel Erfolg beim Beantworten der Fragen!

Unter [eref.thieme.de/ZZX949W](https://eref.thieme.de/ZZX949W) oder über den QR-Code kommen Sie direkt zum Artikel zur Eingabe der Antworten.

VNR 2760512018154651640



### Frage 1

Welche Aussage zur Risikoeinschätzung einer akuten Blutung ist falsch?

- A Die Anamnese mit der Frage nach Blutungsmanifestation und -dauer, Begleitsymptomen, Medikation, Vorerkrankungen und mutmaßlichem Patientenwillen ist ein wichtiger Bestandteil einer Risikoeinschätzung.
- B Neben einer allgemeinen körperlichen Untersuchung gehört auch eine digital-rektale Untersuchung zur Erfassung einer Risikoabschätzung.
- C Wichtig für eine Risikoabschätzung ist auch die Bestimmung verschiedener Laborparameter wie Hämoglobinwert, Gerinnungsparameter, Laktatwert.
- D Die Bestimmung von Vitalparametern spielt für diese Einschätzung keine Rolle.
- E Anhand der initialen Risikoabschätzung werden eine Überwachungs- und Behandlungsstrategie festgelegt sowie vorbereitende Maßnahmen eingeleitet.

### Frage 2

Welche Aussage zu präendoskopischen Maßnahmen ist richtig?

- A Jeder Patient mit einer akuten gastrointestinalen Blutung sollte vor Beginn einer Endoskopie intubiert werden.
- B Eine präendoskopische Transfusion hat einen Hämoglobinwert von größer 10 g/dl zum Ziel.
- C Bei Verdacht auf eine akute Varizenblutung sollte unverzüglich eine intravenöse Therapie mit einem Vasokonstriktor wie Terlipressin, Somatostatin oder Octreotid eingeleitet werden.
- D Bei nicht varikösen und varikösen Blutungen sollten in jedem Fall Protonenpumpenhemmer (PPI) zum Einsatz kommen und für mindestens 4 Wochen verabreicht werden.
- E Das Prokinetikum Erythromycin sollte aufgrund seines Nebenwirkungsprofils generell nicht eingesetzt werden.

### Frage 3

Welche Aussage ist richtig?

- A Das gastrointestinale Blutungsrisiko ist unter Einnahme von Vitamin-K-Antagonisten nach Studienlage höher als unter der Einnahme direkt wirkender oraler Antikoagulanzen (DOAK).
- B Thrombozytenaggregationshemmung mit ASS oder Clopidogrel zur Primärprophylaxe muss 3 Tage vor der geplanten Endoskopie abgesetzt und deren Wirkung durch die Transfusion von Thrombozytenkonzentraten antagonisiert werden.
- C Patienten mit niedrigem thromboembolischem Risikoprofil profitieren im Hinblick auf Nachblutungen von einer verzögerten Wiederaufnahme der Thrombozytenaggregationshemmung, wohingegen Patienten mit hohem thromboembolischem Risiko auf eine sofortige Wiederaufnahme der antikoagulatorischen Medikation angewiesen sind.
- D Prinzipiell wird empfohlen, die Antikoagulation mit Vitamin-K-Antagonisten oder DOAK unabhängig von ihrer Indikation aufgrund ihres hohen Nachblutungsrisikos frühestens 14 Tage nach stattgehabtem Blutungsereignis wieder aufzunehmen.
- E Bei lebensbedrohlichen Blutungen unter Dabigatran-Einnahme sollte die Antagonisierung mittels Vitamin-K-Substitution erfolgen.

► Weitere Fragen auf der folgenden Seite ...

## Punkte sammeln auf CME.thieme.de

Fortsetzung...

### Frage 4

Welche Aussage zur Diagnostik gastrointestinaler Blutungen ist richtig?

- A Bei 10–15% der Patienten mit Symptomen einer unteren gastrointestinalen Blutung ist die Blutungsquelle im oberen Gastrointestinaltrakt zu finden, daher sollte zumindest bei einer ausgeprägten Hämatochezie auch eine Gastroskopie durchgeführt werden.
- B Bei einer Notfallkoloskopie kann zur Zeitersparnis auf eine vorbereitende Lavage verzichtet werden.
- C Bei einer gastrointestinalen Blutung kommen radiologische Verfahren wie CT, MRT, Positronen-Emissions-Tomografie (PET-CT) und Szintigrafie gleichwertig zum Einsatz.
- D Mit modernen Geräten kann in der CT-Angiografie eine Blutung bereits ab einer Blutungsmenge von 0,5 ml/h nachgewiesen werden.
- E Die Doppelballonenteroskopie (DBE) dient zur Untersuchung des unteren Gastrointestinaltrakts.

### Frage 5

Welche Aussage zur Forrest-Klassifikation ist falsch?

- A Die Forrest-Klassifikation dient zur Einteilung nicht variköser Blutungen aus Ulzera.
- B Zusätzlich können auch gastrointestinale Blutungen mit nicht ulzerösen, nicht varikösen Blutungsquellen nach dieser Klassifikation eingeteilt werden.
- C Blutungen Forrest Ia, Ib und IIa sollen endoskopisch versorgt werden.
- D Bei einer Blutung Forrest III ist meistens keine endoskopische Intervention notwendig.
- E Die Blutung Forrest III entspricht einer aktiven, arteriellen Blutung.

### Frage 6

Welche Aussage zur Therapie nicht variköser gastrointestinaler Blutungen ist richtig?

- A „Over-the-Scope“ Clips (OTSC) gehören aufgrund ihrer Effektivität bezüglich der Blutstillung zur Therapie der ersten Wahl unabhängig von der Blutungsquelle.
- B Hämosprays sollten nur bei Blutungen aus vaskulären Malformationen zum Einsatz kommen.
- C Bei einer Ulkusblutung können Injektionstherapien mit mechanischen oder thermischen Hämostaseverfahren zur Blutstillung kombiniert werden.
- D Ein spontanes Sistieren der Blutung ist bei einer Divertikelblutung nicht wahrscheinlich.
- E Prinzipiell sollten bei Endoskopien zur Blutungsquellensuche und Blutstillung keine Biopsien entnommen werden.

### Frage 7

Welche Aussage zur primären Blutungsprophylaxe ist richtig?

- A Die portaldrucksenkende Betablocker-Therapie ist Teil der Primärprophylaxe bei Patienten mit Zirrhose, auch wenn noch keine Ösophagusvarizen vorliegen.
- B Es sollte keine Kombination aus medikamentöser und endoskopischer Therapie zur Primärprophylaxe erfolgen.
- C Selektive Betablocker zur Primärprophylaxe sind der endoskopischen Ligaturtherapie bei höhergradigem portalem Hypertonus mit Ösophagusvarizen vorzuziehen.
- D Jeder Patient mit portalem Hypertonus sollte eine TIPS erhalten.
- E Bei Patienten, deren portaler Hypertonus auf einer Pfortaderthrombose oder einem Budd-Chiari-Syndrom beruht, ist eine adäquate Antikoagulation notwendig. Eine weitere medikamentöse Primärprophylaxe, z. B. mit einem nicht selektiven Betablocker, erübrigt sich dann.

### Frage 8

Welche Aussage zum Vorgehen bei akuter Varizenblutung ist falsch?

- A Bereits beim Verdacht auf eine akute Varizenblutung sollte eine vasoaktive Therapie z. B. mit Terlipressin 1–2 mg alle 4 h i. v. begonnen werden.
- B In der akuten Blutungssituation sollten alle Zirrhosepatienten unabhängig von ihrem Child-Pugh-Stadium frühzeitig (spätestens ab Hb 9 g/dl) und großzügig (mindestens 2 Erythrozytenkonzentrate) transfundiert werden.
- C Im Rahmen der akuten Blutung ist die Kombination einer medikamentösen und endoskopischen Therapie empfohlen.
- D Die Varizenligatur ist der Sklerotherapie mit Injektion von n-Butyl-2-Cyanoacrylat vorzuziehen.
- E Eine antibiotische Prophylaxe gegen gramnegative Enterobacteriaceae wird bei akuter gastrointestinaler Blutung empfohlen.

► Weitere Fragen auf der folgenden Seite ...

## Punkte sammeln auf CME.thieme.de

Fortsetzung...

### Frage 9

Welche Aussage ist richtig? Bei einem primären Therapieversagen bei einer Ösophagusvarizenblutung ...

- A handelt es sich um fortgesetztes frischblutiges Erbrechen, die Entwicklung eines hypovolämischen Schocks oder eines Hb-Abfalls um  $> 5$  g/dl innerhalb der ersten 7 Tage.
- B sollte nicht erst erneut eine Ligaturtherapie versucht, sondern direkt ein Metallstent oder eine Linton-Nachlas-Sonde ösophageal eingesetzt werden.
- C kann mithilfe der Implantation eines vollbeschichteten, selbstexpandierenden Metallstents eine kurzfristige Blutungskontrolle für maximal 14 Tage ermöglicht werden.
- D ist die TIPS-Implantation der medikamentösen endoskopischen Kombinationstherapie nach Studienlage unterlegen und sollte daher nur in Ausnahmefällen evaluiert werden.
- E ist die Anlage eines distalen splenorenalen Shunts (DSRS) der TIPS-Implantation vorzuziehen, da ein DSRS mit geringeren Raten postinterventioneller hepatischer Enzephalopathie einhergeht.

### Frage 10

Welche Aussage ist richtig? Zum postendoskopischen Management nach Ösophagusvarizenblutung zählt ...

- A standardmäßig der Einsatz von PPI wie Pantoprazol, da sie eine signifikante Reduktion der Ligaturulzera bewirken.
- B eine antibiotische Prophylaxe mit Ciprofloxacin, Norfloxacin oder Ceftriaxon, da Patienten mit Varizenblutungen ein erhöhtes Risiko für die Entwicklung einer bakteriellen Infektion binnen 48 h aufweisen.
- C der frühestmögliche Einsatz vasoaktiver Substanzen zur Senkung des portalen Hypertonus, wobei Terlipressin gegenüber Somatostatin oder Octreotid zu bevorzugen ist.
- D die Normalisierung des INR mithilfe von Frischplasma (FFP) oder Prothrombinkomplex-Konzentraten (PPSB), da deren routinemäßiger Einsatz in zahlreichen Studien mit einem signifikant geringeren Nachblutungsrisiko vergesellschaftet war.
- E eine Second-Look-Endoskopie nach 14 Tagen, um u. a. das Nachblutungsrisiko aus Ligaturulzera einschätzen zu können.