Thieme

Doppler-Duplex-Sonografie der hirnversorgenden Gefäße – Fallstricke

Timo Uphaus, Klaus Gröschel

Dieser CME-Fortbildungsartikel soll einen strukturierten Untersuchungsgang der Doppler- und Duplexsonografie der hirnversorgenden Gefäße vermitteln und dabei auf besondere Schwierigkeiten/Fallstricke hinweisen. Im Einzelnen werden Kriterien zur Stenosegraduierung, häufig auftretende Fehlermöglichkeiten sowie anatomische und methodische Besonderheiten dargestellt.

ABKÜRZUNGEN

AB	Arteria basilaris
ACA	Arteria cerebri anterior
ACC	Arteria carotis communis
ACE	Arteria carotis externa
ACI	Arteria carotis interna
ACM	Arteria cerebri media
ACP	Arteria cerebri posterior
AV	Arteria vertebralis
HWK	Halswirbelkörper
IMT	Intima-Media-Dicke
NASCET	North American Symptomatik Carotid Endarterectomy Trial
PRF	Pulsrepetitionsfrequenz
PSV	Peak systolic velocity (systolische Spitzengeschwindigkeit)
PDV	Peak diastolic velocity (diastolische Spitzengeschwindigkeit)

Methoden

Die Doppler- und Duplexsonografie sind 2 Methoden, die zur Untersuchung der extra- sowie intrakraniellen Gefäßabschnitte verwendet werden und sich je nach Indikation und zu untersuchendem Gefäßabschnitt ergänzen. Aufgrund der technischen Weiterentwicklung und Kostenreduktion der Geräte hat der Einsatz der Duplexsonografie rasch zugenommen. Die Methode der Duplexsonografie hat zudem bildgebende und untersuchungstechnische Vorteile, sodass sie in der klinischen Routine vornehmlich zum Einsatz kommt. So ist z. B. mittels der alleinigen Doppler-Sonografie keine Bestimmung des Gefäßdurchmessers, gelegentlich keine exakte anatomische Zuordnung und methodenbedingt keine Winkelkorrektur der Flussgeschwindigkeiten möglich. Somit können bei der Messung Fehler auftreten. Dennoch bietet auch die Doppler-Sonografie einige indikationsspezifische Vorteile und Besonderheiten, sodass sie auch zu Ausbildungszwecken vorgehalten werden sollte.

Die Wahl des Schallkopfes

Die extrakranielle Untersuchung erfolgt mit einem Lineararray-Schallkopf (5–10 MHz, Darstellungstiefe ca. 4 cm, Fokusbereich 2–2,5 cm), der eine gute Darstellung der Gefäße über eine Länge von 3–4 cm Bildbreite erlaubt. Die transkranielle und transnuchale Untersuchung erfolgt mittels eines Phased-Array-Schallkopfes (bis 2,5 MHz, Darstellungstiefe transkraniell: 15 cm, Fokus ca. 6 cm, Darstellungstiefe transnuchal: 12 cm, Fokus ca. 6 cm). Die niedrigere Frequenz erlaubt eine höhere Eindringtiefe. Eine möglichst geringe Sonden-Auflagefläche hilft bei der guten Ausnutzung des häufig kleinen transtemporalen Schallfensters. Ein Nachteil ist die geringe Auflösung aufgrund der geringen Schallwandler-Fläche.

Bewertungskriterien und Dokumentation

Um eine eindeutige nationale und internationale Vergleichbarkeit des Stenosegrades zu gewährleisten, erfolgt die Graduierung von Gefäßstenosen der A. carotis interna einheitlich anhand der NASCET-Kriterien [1]. Zur Qualitätssicherung muss der Befund anhand der Bild- und Kurvendokumentation nachvollziehbar sein. Im Falle eines Normalbefundes reicht eine sog. „Basis-Dokumentation“ aus. Bei pathologischen Veränderungen erfolgt eine entsprechend dem Befund ausführlichere Dokumentation, welche die Pathologie nachvollziehbar abbildet. Bei der Doppler-Sonografie ist die Angabe des Frequenz-Zeit-Spektrums unter Angabe der maximalen systolischen und enddiastolischen Maximalfrequenz, sowie des Mean-Wertes sinnvoll. In der Schnitt-Bild-Sonografie ist die Abbildung von anatomischen Leitstrukturen und deren Beschriftung obligat. In der farbkodierten Duplexsonografie sollte das Gefäß mittels Farbkodierung und anatomischer Leitstruktur dargestellt werden. Das Dopplerspektrum ist mit dem Wert der angewandten Winkelkorrektur anzuzeigen. Hilfestellung für eine suffiziente Dokumentation bieten die DEGUM (Deutsche Gesellschaft für Ultraschall in der Medizin; www.degum.de) und die DGKN (Deutsche Gesellschaft für Klinische Neurologie; www.dgkn.de), die Mindestanforderungen an Quali-

Dieses Dokument wurde zum persönlichen Gebrauch heruntergeladen. Vervielfältigung nur mit Zustimmung des Verlages.

tät und Dokumentation von Ultraschalluntersuchungen angeben. Für eine ausführliche Beschreibung/Erlernung der technischen Grundvoraussetzungen, Erhebung normaler und pathologischer Befunde verweisen wir auf einschlägige Sekundärliteratur [2, 3].

Merke

Die Bilddokumentation der Doppler- und Duplexsonografie hirnversorgender Gefäße sollte bestimmte Mindestanforderungen erfüllen und objektiv nachvollziehbar sein. Die Stenosegraduierung erfolgt anhand der NASCET-Definition.

Untersuchungsablauf

Im Folgenden soll der sich in der klinischen Routine anbietende Untersuchungsablauf der Doppler-/Duplexsonografie dargestellt werden, um eine strukturierte und standardisierte Untersuchung zu ermöglichen. ▶ **Tab. 1** bietet eine Übersicht über den Untersuchungsgang und die Besonderheiten der Dokumentation. Die Untersuchung startet mit den extrakraniellen Gefäßabschnitten, bevor eine intrakranielle Untersuchung durchgeführt wird [2]. Dies ermöglicht die Einordung potentieller intrakranieller Auffälligkeiten auf der Basis weiter proximal liegender extrakranieller Pathologien (z. B. Kollateralfluss bei ACI-, Vertebralis-Stenose) und reduziert einen Wechsel der Schallköpfe auf ein Minimum.

Untersuchungsgang extrakranieller Gefäßabschnitte

Im medialen Augenwinkel lassen sich mit einer hochfrequenten Doppler-Stiftsonde (8–10 MHz) gut die Endäste der A. ophthalmica (A. supratrochlearis) darstellen. Mithilfe eines Kompressionstests (Druck auf Äste der A. carotis externa) kann das Druck- bzw. Strömungsgleichgewicht zwischen A. carotis ext. und A. carotis int. beurteilt werden – im Normalfall ist der Druckgradient der ACI größer. Darüber hinaus kann fakultativ die A. centralis retinae mittels Duplexsonografie retrobulbär (transorbital) dargestellt werden. Hierzu ist wegen der niedrigen Flussgeschwindigkeiten und der Gewebeschonung eine spezielle Geräteeinstellung (Reduktion des Mechanical Index) notwendig. Ein voreingestelltes Programm bietet sich hierfür an. Bei klinischer Relevanz kann auch die Breite der Nervenscheide des N. opticus in diesem Bereich gemessen werden. Die Messung erfolgt 3 mm hinter der retinalen Ebene. Dabei ist auf einen geraden Verlauf des N. opticus zu achten [4].

Untersuchung der A. subclavia und der A. carotis communis

Die Darstellung der A. subclavia erfolgt mit der Sondenposition in der Supraklavikulargrube. Hier lässt sich das typische triphasische Strömungsprofil ableiten. Gerade bei schwierigen Untersuchungsbedingungen empfiehlt sich die Verwendung der Doppler-Stiftsonde, wenn die Untersuchung mit dem Linear-Schallkopf nicht gelingen sollte. Bei fehlender Darstellbarkeit der A. subclavia sollte eine Kombination aus Auskultation und Pulstastung (bzw. Blutdruckmessung) im Seitenvergleich die Ultraschall-Untersuchung ergänzen [3]. Der Linear-Schallkopf wird im Anschluss in kraniokaudaler Ausrichtung zur Darstellung der A. carotis communis verwendet. Dabei sollte auf eine Darstellung von möglichst weit proximal bis distal zur Karotisbifurkation geachtet werden. Um auch exzentrische Plaques darzustellen, empfiehlt sich eine regelmäßige Kippung des Schallkopfes in beide Richtungen bei Darstellung der A. carotis communis (ACC) im Längsschnitt.

Die Bestimmung der Intima-Media-Dicke (IMT) erfolgt im Bereich der ACC im Längsschnitt in einer Plaque-freien Region 2 cm unterhalb des Bulbus. Die IMT kann in vielen Geräten anhand einer semi-automatisierten Messung bestimmt werden (Definition einer Plaque: in das Gefäß ragende Wandstruktur > 0,5 cm oder > 50 % der umgebenden IMT). Sie wird an der sondenfernen Gefäßwand gemessen und nur dann beurteilt, wenn das Gefäß nahezu parallel zur Schallsonde verläuft [3].

Cave

Im Bereich des Bulbus sind methodenbedingt durch den helixartigen Blutfluss häufig retrograde Strömungsanteile anzutreffen. Sie sind nicht Ausdruck eines rückwärtigen Blutflusses und sollten daher nicht als pathologisch gewertet werden.

▶ **Tab. 1** Übersicht der Dokumentation des extrakraniellen Untersuchungsganges bei Normalbefund.

Gefäß	
A. subclavia	Proximalen Gefäßabschnitt darstellen, im Dopplerspektrum typisches triphasisches Profil
A. carotis communis	B-Bild im Längsschnitt mit Dopplerspektrum, Dokumentation von Plaques und ggf. Intima-media Verbreiterung (gemessen 2 cm proximal des Bulbus an der Sondenfernen ACC-Wand)
A. carotis interna	Übergang der A. carotis communis in die A. carotis interna im B-Bild, Dopplerspektrum der A. carotis interna ableiten
A. carotis externa	Übergang der A. carotis communis in die A. carotis externa im B-Bild mit Dopplerspektrum der A. carotis externa (Dokumentation von Undulationen zur eindeutigen Gefäßidentifikation)
A. vertebralis	B-Bild im Verlauf des V2-Abschnittes mit Dopplerspektrum und Durchmesserbestimmung des Gefäßes

Dieses Dokument wurde zum persönlichen Gebrauch heruntergeladen. Vervielfältigung nur mit Zustimmung des Verlages.

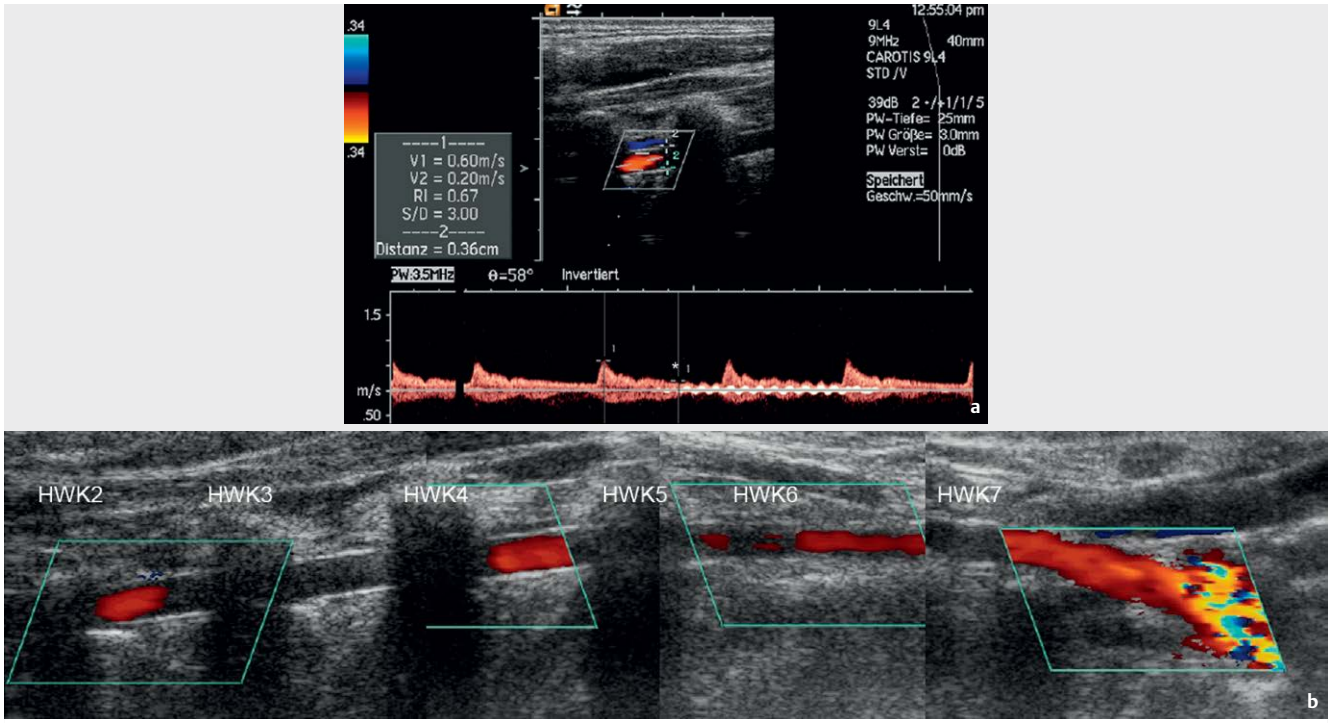

▶ **Abb. 1** A. vertebralis. **a** Darstellung der A. vertebralis (rot) mit parallel verlaufender Vene (blau) im V2-Bereich und Nachweis von Undulationen am Mastoid (*). **b** Verfolgung der A. vertebralis von V0 bis V2 nach kranial mit den Schallschatten der Transversalfortsätze der Halswirbelkörper (HWK) als anatomische Leitstruktur.

Untersuchung der A. carotis externa und interna

Wird der kraniale Teil der Sonde nach ventral gekippt, kommt regelhaft die A. carotis externa (ACE) zur Darstellung. Das typische pulsatile Flussprofil und eine mögliche Modulation des Signals durch die Fortleitung rhythmischer Druckbewegungen auf die A. temporalis superficialis helfen bei der sicheren Identifikation der ACE. Wird der kraniale Teil der Sonde aus dieser Position nach dorsal gekippt, gelangt der proximale Anteil der A. carotis interna (ACI) in den Fokus. Da die ACI an die intrakranielle Gefäßversorgung angeschlossen ist, hilft bei der Identifikation das aufgrund der hohen Diastole im Vergleich zum geringen enddiastolischen Fluss in der ACE typische „weiche" Flussprofil. Die A. carotis communis weist demgegenüber eine Mischung aus dem Flussprofil der ACE und der ACI auf. Die ACI wird so weit wie möglich nach distal verfolgt. Dabei ist im Bereich des Kieferwinkels häufig eine Rotation der Linearsonde um 45 Grad in eine quere Kippung nötig. Die Verwendung eines Sektorschallkopfes oder der Doppler-Stiftsonde ermöglicht manchmal eine weitere distale Darstellbarkeit, als es mit dem Linearschallkopf möglich ist.

Untersuchung der A. vertebralis

Nach extrakranieller Darstellung des vorderen Kreislaufes richtet sich der Fokus auf das posteriore Versorgungsgebiet. Bei der Identifikation der A. vertebralis im V2-Bereich hilft zunächst die Fokussierung auf die A. carotis communis und im Anschluss eine etwas senkrechtere Aufrichtung des Schallkopfes, sodass in der Tiefe die A. vertebralis zur Darstellung kommt. Wegen des tieferen Fokus und der im Vergleich zum vorderen Stromkreislauf reduzierten Flussgeschwindigkeiten bietet sich eine Geräte-Voreinstellung an, die eine Reduktion der Pulsrepititionsfrequenz (PRF) und Erhöhung der Eindringtiefe realisiert. Als Leitstruktur zur Verfolgung des V2-Segments, das in etwa auf Höhe HWK6 in die Transversalfortsätze eintritt und bis zur Atlasschlinge verläuft, dienen die Schallschatten der Transversalfortsätze der Wirbelkörper. Das V1-Segment kann durch Verfolgung des proximalen V2-Segments nach kaudal beurteilt werden und mündet in der Darstellung des V0-Segments (Abgangsbereich der A. vertebralis aus der A. subclavia, siehe ▶ **Abb. 1**). Mit der Darstellung der Atlasschlinge (V3) endet die Dokumentation der extrakraniellen A. vertebralis. Hierzu wird der Schallkopf unterhalb des Mastoids aufgesetzt. Die A. vertebralis verläuft im Bereich der Atlasschlinge bogenförmig und ähnelt einer „Henkeltasse", da das Flussprofil zunächst zur Sonde hin und im Anschluss wieder von der Sonde weg zeigt [2].

Merke

Die sichere Unterscheidung zwischen A. carotis externa und interna gelingt durch fortgeleitete Undulationen der A. temporalis superficialis.

Dieses Dokument wurde zum persönlichen Gebrauch heruntergeladen. Vervielfältigung nur mit Zustimmung des Verlages.

▶ **Abb. 2** Nachweis eines „Spot Signs" retrobulbär als Hinweis auf einen Embolus im Bereich der distalen A. centralis retinae.

Fallstricke bei der Untersuchung extrakranieller Gefäßabschnitte

Nullfluss oder retrograder Fluss der A. supratrochlearis

Im Normalfall stellt sich die A. supratrochlearis mit einem antegraden Fluss auf die Sonde hin dar („orthograd"; Druck der ACI ist größer als der der ACE). Zeigt die A. supratrochlearis im medialen Augenwinkel kein oder ein retrogrades Flusssignal, so deutet dies auf eine ipsilaterale ACI-Stenose oder einen ACI-Verschluss hin. Dabei ist der Druckgradient zu Gunsten der ACE verschoben. Bei einem stark elongierten Gefäßverlauf kann fälschlich auch ein „orthograder" Fluss abgeleitet werden, wodurch eine Stenose übersehen werden könnte. Ein Kompressionstest sorgt hier für Klarheit und sollte regelhaft zur Anwendung kommen. Eine Kompression der ACE im Bereich der A. facialis oder A. temporalis superf. führt im Normalfall zu einer Zunahme des orthograden Flussanteils. Bei einem retrograden Flusssignal findet sich hier eine Flussabnahme und sichert den Befund einer proximalen Pathologie der ACI, für die diese Flussphänomene gelten [2].

CAVE

Eine Stenose distal des Abganges der A. ophthalmica kann einen Fallstrick darstellen: hier ist die Periorbitalarterie unauffällig oder sogar mit einer Strömungszunahme abzuleiten.

Hyperechogenität des N. opticus

Eine punktförmige Hyperechogenität im Bereich des retrobulbären N. opticus in Kombination mit einer Amaurosis kann als „Spot-Sign" gewertet werden [5]. Es deutet auf einen echogenen Embolus am Ende der A. centralis retinae hin (▶ **Abb. 2**) und geht oft mit einem Verschluss des Gefäßes einher. In diesem Fall sollte nach einer ipsilateralen ACI-Stenose oder einer weiter proximal gelegenen Emboliequelle gefahndet werden, um entsprechende sekundärprophylaktische Maßnahmen ergreifen zu können.

Plaquemorphologie

Im Bereich der A. carotis communis und interna treten Gefäßplaques auf, welche sonografisch in echoarme und echoreiche Plaques unterteilt werden können. Echoreiche Plaques können die Untersuchung erschweren, da durch eine Schallauslöschung in diesem Bereich die Beurteilung des Restlumens und die Identifikation von Stenosierungen erschwert sein könnten. In diesem Fall kann der poststenotische Jet-Strom weiterhelfen, der allerdings nur bei mittel- und hochgradigen Stenosen weit in den poststenotischen Gefäßabschnitt reicht. Bei höchstgradigen Stenosen kann sich dies wegen der hämodynamisch relevanten Flussreduktion als schwierig erweisen, sodass für die Quantifizierung der Engstelle indirekte Kriterien zu berücksichtigen sind (z. B. ein „Konfetti-Zeichen" distal der Stenose, erhöhte Pulsatilität und verminderte Strömungsgeschwindigkeiten in vorgeschalteten Gefäßabschnitten) [1]. Die Plaquemorphologie sollte im Befund beschrieben werden (echoarm vs. echoreich; ulcerierte vs. glatte Plaqueoberfläche), da sie dem Kliniker bei der individuellen Risiko-Stratifizierung bezüglich des Embolierisikos weiterhilft. Echoarme, inhomogene Plaques gelten als instabil, da sie ein höheres Embolierisiko aufweisen als echoreiche Plaques [3] (▶ **Abb. 3**).

Kriterien zur Stenosegraduierung der A. carotis interna

Eine zuverlässige Graduierung der Stenose der A. carotis interna nach NASCET gelingt über die Anwendung von sogenannten Haupt- und Zusatzkriterien [1] (▶ **Tab. 2**). Als wichtigste Hauptkriterien wird die Stenose im B-Bild, im Farbdoppler-Bild und im Dopplerfrequenz-Spektrum dargestellt. Eine Bestimmung der maximalen Strömungsgeschwindigkeit im Stenosemaximum, der maximalen poststenotischen Flüsse, der lokalen Gefäßeinengung im B-Bild sowie der Nachweis/Ausschluss eines Kollateralkreislaufes erlaubt eine erste Abschätzung des Stenosegrades (▶ **Tab. 2**). Als Zusatzkriterien werden Befunde im Bereich der A. carotis communis berücksichtigt: die diastolische Strömungsverlangsamung und die Erhöhung des Stenose-Index, welcher sich aus der systolischen Flussgeschwindigkeit der ACI in Relation zur ACC berechnet. Darüber hinaus werden Strömungsstörungen sowohl im Bereich des Stenosemaximums (Erhöhung der enddiastolischen Strömungsgeschwindigkeit, musical murmurs) als auch parastenotisch (Konfetti-Zeichen) beachtet. Das „Konfetti-Zeichen" beschreibt Vibrationen der perivaskulären Weichteile, die durch eine starke Jet-Strömung auf Gefäßwände verursacht werden und als bunte Artefakte („Konfetti") in Erscheinung treten (häufig erst nach Reduktion der PRF sichtbar).

Dieses Dokument wurde zum persönlichen Gebrauch heruntergeladen. Vervielfältigung nur mit Zustimmung des Verlages.

WINKELKORREKTUR

Die Duplexsonografie bietet gegenüber dem Doppler den Vorteil, dass Strömungsgeschwindigkeiten genau gemessen werden können. Voraussetzung hierzu ist allerdings eine korrekte Winkelkorrektur (Winkel zwischen Dopplerschallstrahl und Gefäßachse). ▶ **Abb. 4** zeigt beispielhaft, wie eine Abgangsstenose der ACI bei fehlerhafter Winkelkorrektur überbewertet werden kann. Es empfiehlt sich, das Gefäß „bandförmige" über 1 cm proximal und distal der Messstelle darzustellen, sodass die Flussrichtung des Stenosejets sichtbar wird und der Winkel entsprechend angepasst werden kann.

Fehlerquellen bei der Einschätzung von Stenosen der A. carotis interna

Fälschlicherweise zu hohe Werte

Bei sehr kurzstreckigen Stenosen könnte der Stenosegrad als zu hoch eingeschätzt werden, wenn vornehmlich die systolische Spitzengeschwindigkeit im Stenosemaximum berücksichtigt wird. Im Vergleich zu langstreckigen Stenosen werden hier deutlich höhere Strömungsgeschwindigkeiten im Jet-Strom gemessen. Fälschlicherweise zu hohe Werte ergeben sich regelhaft bei einem kontralateralen Karotis-Verschluss. Dies kann schnell als niedriggradige Stenose fehlgedeutet werden, enspricht aber wohl eher einer kompensatorischen Flusserhöhung. Bis zu 30 % kann die PSV bei einem kontralateralen Verschluss erhöht sein – dies gilt es bei der Graduierung mitzuberücksichtigen. Vorsicht ist ebenfalls bei der Graduierung von in-Stent Restenosen geboten: hier lassen sich regelhaft innerhalb des Stents höherer Flussgeschwindigkeiten ableiten, die eine Re-Stenose vortäuschen können. Ca. 20 % der systolischen Spitzengeschwindigkeit gehen alleine auf das Vorhandensein eines Stents zurück. Eine hochgradige Stenose der A. carotis interna führt regelhaft zu einer „Externalisierung" der ipsilateralen ACC – hier steigt die Pulsatilität, vornehmlich durch eine Abnahme der diastolischen Flussgeschwindigkeit. Flussrelevante höchstgradige Stenosen können einen Verschluss vortäuschen. Hier muss das Gerät für die Detektion von niedrigen Flussgeschwindigkeiten post-stenotisch optimiert werden oder der Einsatz von Echokontrastverstärkern zu Hilfe genommen werden um eine Pseudookklusion mit distalem Restfluss zu erkennen.

Fälschlicherweise zu niedrige Werte

Demgegenüber kann der Stenosegrad bei sehr langstreckigen Stenosen als fälschlicherweise zu niedrig eingeschätzt werden. Es sei hier an das Hagen-Poiseuille-Gesetz erinnert, bei dem der Hauptwiderstand zwar durch den Durchmesser determiniert wird, aber eben auch relevant von der Länge abhängt. Ein weiterer Fallstrick für die Unterschätzung einer proximalen ACI-Stenose ist die Beurteilung bei vorgeschalteten Strömungshindernissen, wie z. B. einer ACC oder Truncus-Stenose. In diesem Fall kann oft ein pseudovenöses Flussprofil in der ACC detektiert werden. Eine zusätzlich distal nachgeschaltete Stenose, z. B. im Siphon-Bereich, führt ebenfalls zu einer erschwerten Stenosegraduierung. Diese könnte dann ebenfalls als falsch zu niedrig eingeschätzt werden. Wenn auch selten, kann ein Steal-Phänomen über die A. carotis externa bei einer relevanten AV-Fistel oder einem Glomustumor erfolgen, sodass es zu einer Abnahme der Flussgeschwindigkeit der ACI kommen kann. Handelt es sich um eine aus einem Ast der A. carotis externa gespeiste durale AV-Fistel, ist eine Verwechslung mit der ACI möglich, da es zu einer „Internalisierung" des Strömungsprofils kommen kann. Aufgrund der oben genannten Fallstricke empfiehlt sich daher immer, alle Haupt- und Nebenkriterien kritisch zu berücksichtigen, um eine abschließend korrekte Einschätzung der kompletten Hämodynamik abgeben zu können.

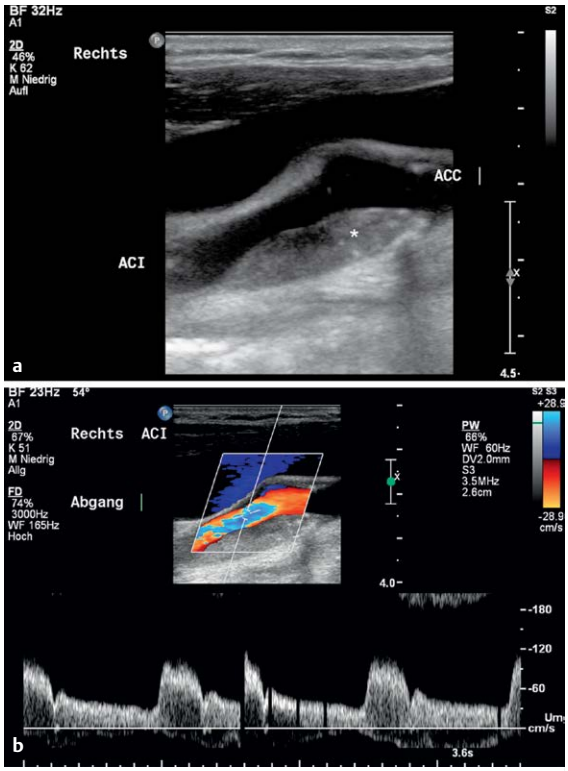

▶ **Abb. 3** **a** Große, überwiegend echoarme Plaques im B-Bild (*) in der Karotisbifurkation ohne begleitende hämodynamisch relevante Stenose der ACI. **b** Der Patient hatte einen ipsilateralen, embolisch anmutenden Media-Infarkt ohne Nachweis einer anderen Emboliequelle.

Besonderheiten der A. vertebralis

Als Leitstruktur für die Gefäßdarstellung im mittleren V2-Bereich dienen die Transversalfortsätze der Dornfortsätze. Wegen der parallel verlaufenden Vene und der insgesamt niedrigen Flussgeschwindigkeit der A. vertebralis besteht die Gefahr der Verwechslung der A. vertebralis mit der V. vertebralis.

Dieses Dokument wurde zum persönlichen Gebrauch heruntergeladen. Vervielfältigung nur mit Zustimmung des Verlages.

▶ **Tab. 2** Stenosegraduierung der A. carotis interna [1].

Stenosegrad (NASCET-Definition) (%)		10	20 – 40	50	60	70	80	90	Verschluss
Stenosegrad alt (ECST-Definition) (%)		45	50 – 60	70	75	80	90	95	Verschluss
Hauptkriterien	1. B-Bild	+ + +	+						
	2. Farbdoppler-Bild	+	+ + +	+	+	+	+	+	+ + +
	3. Systolische Spitzengeschwindigkeit im Stenosemaximum (cm/s) ca.			200	250	300	350 – 400	100 – 500	
	4. Systolische Spitzengeschwindigkeit poststenotisch (cm/s)					> 50	< 50	< 30	
	5. Kollateralen und Vorstufen (Periorbitalarterien/ACA)					(+)	+ +	+ + +	+ + +
Zusatzkriterien	6. Diastolische Strömungsverlangsamung prästenotisch (ACC)					(+)	+ +	+ + +	+ + +
	7. Strömungsstörungen poststenotisch			+	+	+ +	+ + +	(+)	
	8. Enddiastolische Strömungsgeschwindigkeit im Stenosemaximum (cm/s) ca.			bis 100	bis 100	über 100	über 100		
	9. Konfetti-Zeichen				(+)	+ +	+ +		
	10. Stenoseindex ACI/ACC			≥ 2	≥ 2	≥ 4	≥ 4		

Anmerkungen zu den Kriterien 1 – 10: Stenosegrad nach NASCET (%): Die Zahlenangaben betreffen jeweils einen 10%-Bereich (± 5%). Krit. 2: Nachweis der geringgradigen Stenose (lokal Alias-Effekt) in Abgrenzung zur nicht stenosierenden Plaque, Darstellung der Strömungsrichtung bei mittel- und hochgradigen Stenosen sowie Nachweis des Gefäßverschlusses. Krit. 3: Kriterien gelten für Stenosen mit einer Länge von 1 – 2 cm und nur eingeschränkt bei Mehrgefäßprozessen. Krit. 4: Messung weit distal, außerhalb der Zone mit Jetstrom und Strömungsstörungen. Krit. 5. Evtl. ist nur eine der Kollateralverbindungen betroffen: wenn allein extrakraniell untersucht wird, ist die Wertigkeit der Befunde geringer. Krit. 9: Konfetti-Zeichen ist nur erkennbar bei niedrig eingestellter PRF. Abkürzungen: ACA: A. cerebri anterior. ACC: A. carotis communis. ACI: A. carotis interna.

Zur sicheren Identifikation der A. vertebralis und zur Verhinderung falsch pathologischer Befunde können Undulationen im Bereich des Mastoids als Identifikationshilfe verwendet werden (▶ **Abb. 1**). Zudem kann die Lokalisation der Karotisbifurkation – in der Regel in der Mitte des 4. Halswirbelkörpers – als Orientierungshilfe dienen. Sie erleichtert die Zuordnung der zervikalen Transversalfortsätze bei der Untersuchung des V2-Segmentes der A. vertebralis [2].

Merke

Bei Stenosen der A. subclavia lässt sich in der V2 häufig eine systolische Entschleunigung des Flussprofils detektieren (Subclavian steal syndrom 1. Grades). Dies kann über einen Pendelfluss (2. Grades) bis zu einer kompletten Flussumkehr der A. vertebralis (3. Grades) führen.

Asymmetrien des Gefäßdurchmessers der A. vertebralis im V2-Segment sind häufig. Von einer Vertebralishypoplasie spricht man bei einem Gefäßdurchmesser unterhalb von 2,5 mm oder einer Relation beider Gefäßdurchmesser > 1:1,7. Vertebralishypoplasien sind häufiger rechts (7,9%) als links (3,8%). Bei einer Hypoplasie ist eine kompensatorische Flusserhöhung auf der Gegenseite möglich, die nicht als beginnende Stenose fehlgedeutet werden darf. Grundsätzlich tritt eine Stenose der A. vertebralis selten auf, da die paarigen Gefäße gemeinsam in die A. basilaris münden. Bei einer Stenosierung von 70% einer A. vertebralis nimmt die distale Durchblutung bis auf 1–2% des Ausgangswertes ab. Daraus resultiert häufig eine distale Thrombosierung des Gefäßes mit konsekutivem Verschluss. Ein Verschluss zeigt häufig einen Pendelfluss bzw. ein „Stumpfsignal" und völliges Fehlen einer diastolischen Strömungskomponente, welche z. B. bei einer hypoplastischen Vertebralarterie noch ableitbar ist [2, 3].

Cave

Eine Schwierigkeit kann die Winkelkorrektur aufgrund des ungünstigen Beschallungswinkels bei nahezu parallel zum Schallkopf verlaufendem Gefäß im V2-Bereich sein. Beim Gefäßabgang aus der A. subclavia muss eine Verwechslung mit dem Truncus thyreocervicalis vermieden werden. Ein „weicheres" Flussprofil und eine Verfolgbarkeit des Gefäßes bis in den V2-Bereich erleichtern die Identifikation der A. vertebralis.

Hier sei angemerkt, dass gerade bei schlechten Untersuchungsbedingungen, durch Atemexkursionen und weitergeleitete Pulsationen des Aortenbogens eine suffiziente Darstellung des Vertebralisabganges nicht immer möglich ist.

Dieses Dokument wurde zum persönlichen Gebrauch heruntergeladen. Vervielfältigung nur mit Zustimmung des Verlages.

Untersuchungsgang intrakranieller Gefäßabschnitte

Eine Übersicht der Schallfenster und der zu untersuchenden Gefäße gibt ▶ **Tab. 3** wieder. Die Untersuchung der unterschiedlichen intrakraniellen Stromgebiete gelingt sowohl über ein transorbitales, ein transtemporales, als auch ein transnuchales Schallfenster. Methodisch kommen hier entweder ein Phased-Array Duplex Schallkopf oder eine 2 MHz-Doppler-Stiftsonde zum Einsatz. In den letzten Jahren hat sich auch in diesem Bereich zunehmend die Duplex-Sonografie als Standard durchgesetzt. Insbesondere bei insuffizientem Schallfenster besitzt die Doppler-Sonde aber weiterhin einen Stellenwert, da sich mit ihr häufig noch ein Signal ableiten lässt, wenn die Duplex-Sonde kein suffizientes Schallfenster findet.

Transnuchale Untersuchung

Für die transnuchale Untersuchung des hinteren Stromgebietes wird zunächst das Foramen magnum als Leitstruktur eingestellt. Hierfür wird die Sonde zwei Querfinger unterhalb des Hinterhauptes in Richtung der Stirn des Patienten angesetzt. Zur Lagerung bietet sich eine sitzende Position oder die Seitenlage an, wobei der Patient gebeten wird, sein Kinn bei geradem Hals auf die Brust zu neigen. Die V4-Segmente sollten so im Duplexmodus bds. dargestellt werden. Der Zusammenfluss zur A. basilaris (vertebrobasiläres "Y") liegt meist in 7–8 cm Tiefe und wird soweit wie möglich nach distal verfolgt (▶ **Abb. 5a**). Zur Darstellung des distalen V3-Segments wird die Sonde der Seite entsprechend nach latero-kaudal gekippt.

Transtemporale Untersuchung

Ein suffizientes transtemporales Schallfenster lässt sich zumeist in der Mitte auf einer gedachten Verbindungslinie zwischen äußerem Augenwinkel und oberem Ohransatz einstellen. Von einem nicht suffizienten Schallfenster spricht man, wenn die Gegenseite der Kalotte nicht sicher dargestellt werden kann. Bei vorhandenem Schallfenster wird der hypoechogene Hirnstamm, der sich von der hyperechogenen perimesenzephalen Cisterne abhebt, mit seiner typischen schmetterlingsförmigen Kontur eingestellt. Nachdem der Farbmodus eingeschaltet wurde, lässt sich hier die A. posterior darstellen, die sich um den Hirnstamm schlängelt. Die P1- und P2-Segmente lassen sich ungefähr anhand ihrer Flussrichtung unterscheiden: Das P1-Segment (nach Aufteilung der A. basilaris bis zur A. communicans posterior) weist meist einen Fluss in Richtung der Sonde auf. Dem gegenüber zeigt das P2-Segment (nach Abgang der A. communicans posterior) im distalen Abschnitt einen Fluss von der Sonde weg. Die A. cerebri media findet sich etwas weiter ventral, mit Flussrichtung auf die Sonde zulaufend. Oft ist auch noch die Mediabi-/trifurkation mit den proximalen M2-Ästen darstellbar. Im Normalfall mit ihrem Fluss von der Sonde weggerichtet

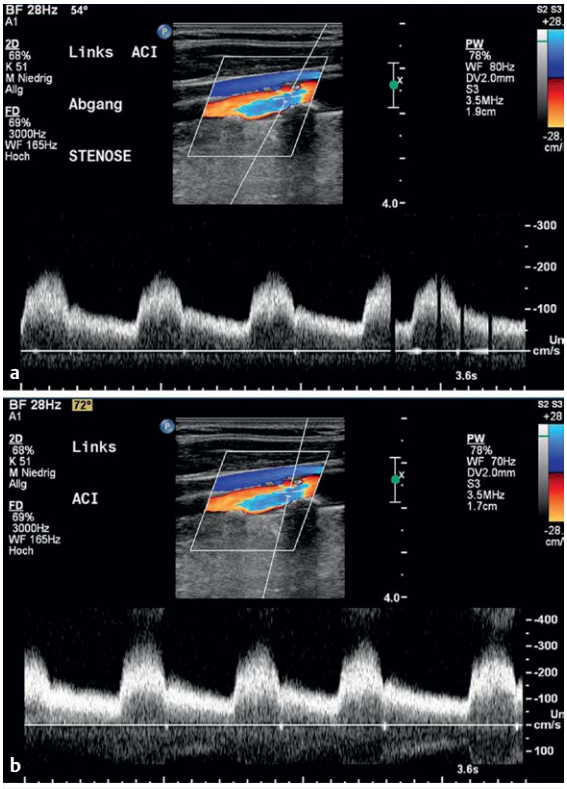

▶ **Abb. 4** Farbkodierte Duplexsonografie einer Abgangsstenose der A. carotis interna links unter Berücksichtigung unterschiedlicher Winkelkorrekturen. Bei korrekter Winkelkorrektur (<60°, siehe A) zeigt sich im Stenosemaximum eine maximale Geschwindigkeit von 200 cm/s, während bei Winkelkorrektur um 72° die maximale Geschwindigkeit um 100 cm/s überschätzt wird (300 cm/s bei Winkelkorrektur um 72°, siehe B). Man beachte die distale Schallauslöschung (Schallschatten) der teils echoreichen Plaque.

(orthograd) findet sich etwas weiter ventral die A. cerebri anterior. Die A. communicans posterior lässt sich aufgrund ihrer Größe und der variablen Anatomie oft nicht sicher darstellen. Der distale Abschnitt der A. carotis interna (Karotis-T, bzw. C1-Abschnitt) lässt sich untersuchen, indem die Sonde senkrecht gekippt (koronare Schnittführung) und auf den gegenüberliegenden Jochbogen ausgerichtet wird. Der hyperechogene Schallschatten der Sellaregion kann als Leitstruktur hilfreich sein. In koronarer Schnittführung kommt nach Identifizierung des Karotis-T und einer leichten Kippung der Sonde nach dorsal der Basilariskopf zur Darstellung. Die Aufzweigung der A. basilaris in die A. cerebri post. stellt sich als T-förmige Gefäßstruktur dar, welche an einen Springbrunnen erinnert. In der ▶ **Abb. 5b** zeigt sich beispielhaft eine duplexsonografische Darstellung der meist gut darstellbaren A. cerebri anterior, media und posterior über ein transtemporales Schallfenster in der axialen Ebene.

Dieses Dokument wurde zum persönlichen Gebrauch heruntergeladen. Vervielfältigung nur mit Zustimmung des Verlages.

▶ **Tab. 3** Übersicht des intrakraniellen Untersuchungsganges unter Berücksichtigung der unterschiedlichen Schallfenster.

Gefäß	Doppler-Sonografie	Duplex-Sonografie
Transtemporales Schallfenster		
A. cerebri media	M1, Tiefe 45–55 mm	Farbkodierter Axialschnitt mit Dopplerspektrum M1-Abschnitt
A. cerebri anterior	A1, Tiefe 70–75 mm	Farbkodierter Axialschnitt mit Dopplerspektrum A1-Abschnitt
A. carotis interna (distal, Karotis-T)	–	Farbkodierter Koronarschnitt mit Dopplerspektrum A. carotis interna
A. cerebri posterior	P1 bzw. P2, Tiefe 65–75 mm	Farbkodierter Axialschnitt mit Dopplerspektrum P1-Abschnitt
A. basilaris	–	Farbkodierter Koronarschnitt mit Dopplerspektrum A. basilaris
Transnuchales Schallfenster		
A. vertebralis	Tiefe 60–70 mm	Farbkodierte Darstellung des Vertebralis-Basilaris-Übergangs („vertebrobasiläres Y") mit Dopplerspektrum der A. basilaris und der Aa. vertebrales.
A. basilaris	70–110 mm Möglichst weit distal	

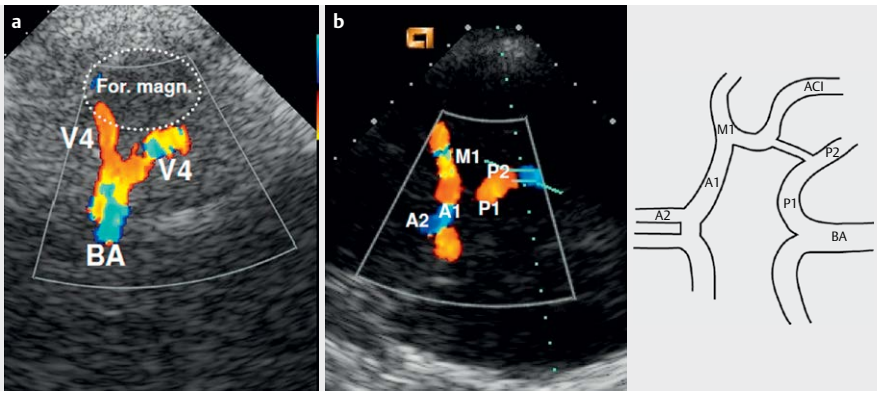

▶ **Abb. 5** **a** Transnuchale Darstellung des vertebrobasilären Überganges („Y") mit den paarig angelegten V4-Segmenten und der proximalen A. basilaris. **b** Transtemporale Darstellung der A. cerebri anterior, media und posterior.

Fallstricke bei der Untersuchung intrakranieller Gefäßabschnitte

Schwierige Darstellung der A. basilaris

Die Darstellung der gesamten A. basilaris gelingt oft nicht, da das Gefäß insbesondere bei Vertebralishypoplasien stark gebogen verläuft, sodass es nicht in einer axialen Ebene dargestellt werden kann. Daraus resultiert eine oftmals nur punktförmige Darstellung des Gefäßes beim Verfolgen nach weiter kranial [6]. In diesem Fall besteht Verwechslungsgefahr mit anderen Gefäßen (z. B. Aa. cerebelli). Bei einem nicht darstellbaren vertebrobasilären Übergang sollte die Untersuchung mit Positionierung der Schallsonde von weiter lateral versucht werden. Im Einzelnen können der Basilariskopf und die kranialen Anteile der A. Basilaris auch über das transtemporale Schallfenster dargestellt werden. Bei der Stenosegraduierung hat sich eine Einteilung in größer bzw. kleiner 50 % etabliert. ▶ **Tab. 4** gibt einen Überblick über die entsprechenden systolischen Spitzengeschwindigkeiten unterschiedlicher intrakranieller Gefäßabschnitte als wichtigstes Stenosekriterium [7].

▶ **Tab. 4** Normwerte der transkraniellen Duplexsonografie [7]

Gefäß	Normwerte (PSV/PDV) in [cm/s]	Stenose > 50 % (PSV) [cm/s]
ACM	< 140/55	220
ACA	< 110/50	155
ACP	< 90/35	145
AV	< 80/30	120
AB	< 90/35	120

Stenosen der A. cerebri media

Die Diagnostik des Media-Hauptstammes ist mittels Duplex- und Doppler-Sonografie zuverlässig möglich. Über das M1-Segment hinausgehend sinkt die Zuverlässigkeit und es ist wichtig zu beachten, dass insbesondere der negativ prädiktive Wert hier niedrig ist. Wichtig ist die Unterscheidung zwischen Hyperperfusion und stenosebedingter erhöhter Strömungsgeschwindigkeit. Eine Hyperperfusion ist wahrscheinlich 4–6 Wochen nach einem größeren Schlaganfall, bei Vorliegen einer

Dieses Dokument wurde zum persönlichen Gebrauch heruntergeladen. Vervielfältigung nur mit Zustimmung des Verlages.

Subarachnoidal-Blutung oder entzündlicher Hirnerkrankungen. Hilfreich kann hier der Quotient der systolischen Spitzengeschwindigkeit der A. cerebri media zur A. carotis interna sein (Lindegaard-Index): Werte über 3 sprechen für lokale Strömungsbeschleunigungen (z. B. Vasospasmus oder Stenose), wobei erhöhte Flussgeschwindigkeiten der A. cerebri media und ein Wert unter 2 auf eine Hyperperfusion hindeuten. Das transtemporale Schallfenster führt regelmäßig dazu, dass wenig energiereiche Frequenzanteile, wie sie regelhaft bei hochgradigen Stenosen vorkommen, nicht erfasst werden können und eine Stenosedetektion erschweren.

Verschlüsse der A. cerebri media

Die Diagnose eines Verschlusses der A. cerebri media basiert auf der fehlenden Darstellbarkeit des Gefäßes. Dabei ist darauf zu achten, dass intrakranielle Gefäße anhand des Schnittbildes (B-Bild) nicht zuverlässig dargestellt werden können, sondern im Duplex-Modus über ihre Flüsse detektiert werden. Daraus folgt, dass eine eindeutige Aussage bezüglich eines Verschlusses der A. cerebri media nur zu treffen ist, wenn durch die Darstellung anderer Hirnbasis-Arterien ein ausreichendes transtemporales Schallfenster dokumentiert werden kann. Hierbei genügt die alleinige Darstellung der A. cerebri posterior nicht, da diese nicht selten bei schlechten Untersuchungsbedingungen isoliert dargestellt werden kann. In jedem Fall ist somit der Nachweis der ipsilateralen A. cerebri anterior, oder bei Karotis-T-Verschluss, der kontralateralen ACA/ACM zu fordern. Gerade bei qualitativ grenzwertigem bzw. nicht ausreichendem Schallfenster können Ultraschallkontrastverstärker noch für eine suffiziente Beurteilung sorgen. Mithilfe eines Seitenvergleiches gewinnt man weitere diagnostische Sicherheit, da einer Reduktion der mittleren Strömungsgeschwindigkeit der MCA im Seitenvergleich um mehr als 30 % mit hoher Wahrscheinlichkeit ein Hauptast- oder ein distaler Gefäßverschluss zugrunde liegt.

Besonderheiten der A. cerebri anterior

Stenosen der A. cerebri anterior im A1-Segment sind im Vergleich zu Mediastenosen relativ selten. Häufig werden Stenosen bei intaktem R. communicans anterior übersehen, da eine Kollateralversorgung hier die Perfusion aufrecht erhält und somit keine auffälligen lokalen Strömungsphänomene auftreten. Eine häufig auftretende Hypoplasie der A. cerebri anterior kann die Beurteilung zusätzlich erschweren, da das Gefäßlumen an sich im B-Bild nicht dargestellt werden kann. Von Bedeutung ist eine Flussumkehr in der A. cerebri anterior: bei einem proximalen Verschlussprozess (z. B. hochgradige ACI-Stenose oder Verschluss) bildet sich hier ein Kollateralkreislauf aus, in dem die A. cerebri media über die nun retrograde ACA (Flussrichtung zur Sonde hin) ihr Blut von der Gegenseite über die A. com. ant. bezieht.

Stenosen und Verschlüsse der A. cerebri posterior

Analog zur A. cerebri anterior lassen sich relativ häufig auftretende Abgangsstenosen der A. cerebri posterior bei vorhandenem R. communicans posterior nur indirekt anhand einer Hyperperfusion in diesem Bereich erkennen. Bei hypoplastischem oder fehlendem R. communicans posterior können Stenosen sowohl im P1-, als auch im P2-Segment zuverlässig anhand erhöhter Strömungsgeschwindigkeiten und Turbulenzen erkannt werden [8].

Anatomische Varianten

Grundsätzlich nehmen anatomische Varianten von kaudal nach kranial hinzu. Das V4-Segment bzw. die A. basilaris weist häufig einen sehr geschlängelten Verlauf auf. Dies ist insbesondere bei lang bestehender arterieller Hypertonie oder altersbedingter Abnahme der Körpergröße der Fall. Darüber hinaus ist ein PICA-Ending der A. vertebralis im V4-Segment möglich, d. h. die A. vertebralis erschöpft sich in der A. cerebelli inf. post. und hat keinen Anschluss an die A. basilaris. Die A. cerebri posterior kann in bis zu einem Drittel der Fälle einen „embryonalen“ Abgang direkt von der ACI aufweisen. Diese Gefäßanomalie trifft vor allem bei hypoplastischer Vertebralarterie auf. Dies ist von klinischer Relevanz, da ein Infarkt im Stromgebiet der A. cerebri posterior dann dem „vorderen“ Stromgebiet zuzuordnen ist und eine vorangehende Stenose der ACI trotz „Posteriorinfarktes“ als symptomatisch zu werten wäre.

KERNAUSSAGEN

Die Duplex- und Doppler-Sonografie der hirnversorgenden Gefäße ist eine breit verfügbare und kostengünstige Methode zur Evaluation der hirnversorgenden Gefäße. Ihr kommt insbesondere nach einem ischämischen Schlaganfall bzw. einer transitorisch Ischämische Attacke, oder in der Nachverfolgung pathologischer Befunde bzw. nach revaskularisierenden Eingriffen eine besondere Bedeutung zu [9]. Eine strukturierte Untersuchung ist die Basis für eine aussagekräftige und nachvollziehbare Befundung. Detaillierte anatomische Kenntnisse sind für eine eindeutige Identifikation der Gefäße unabdingbar. Um pathologische Befunde der intrakraniellen Gefäße unter Berücksichtigung von weiter proximal gelegenen Stenosen werten zu können, bietet sich zunächst eine Untersuchung der extrakraniellen Gefäße an. Fallstricke können sich aus methodischen, anatomischen und pathologischen Besonderheiten ergeben, deren Kenntnis für eine suffiziente Befundung unabdingbar ist.

Interessenkonflikt

Die Autoren geben an, dass kein Interessenkonflikt besteht.

Dieses Dokument wurde zum persönlichen Gebrauch heruntergeladen. Vervielfältigung nur mit Zustimmung des Verlages.

Autorinnen/Autoren

PD Dr. med. Klaus Gröschel
Facharzt- und Intensivmedizinausbildung an den Universitätskliniken Tübingen, Jena und Göttingen. Seit 2011 ist er an der Klinik und Poliklinik für Neurologie der Universitätsmedizin Mainz, deren geschäftsführender Stellvertreter er seit 2013 ist, angestellt. Dr. Gröschel ist DEGUM Seminarleiter und interessiert sich für neurovaskuläre Fragestellungen und Themen an der Schnittstelle Herz/Hirn.



Dr. med. Timo Uphaus
Medizinstudium an der Westfälischen Wilhelms Universität Münster. 2013 Staatsexamen. 2013 Dissertation in der Kardiologie. Seit 2014 Weiterbildung zum Neurologen an der Klinik und Poliklinik für Neurologie, Universitätsmedizin Mainz. 2015 Forschungsaufenthalt in Montreal (CHUM). Forschungsinteresse auf dem Gebiet neurovaskulärer und neuroimmunologischer Erkrankungen.

Korrespondenzadresse

PD Dr. med. Klaus Gröschel
Universitätsmedizin Mainz
Klinik und Poliklinik für Neurologie
Langenbeckstraße 1
55131 Mainz
klaus.groeschel@unimedizin-mainz.de

Wissenschaftlich verantwortlich gemäß Zertifizierungsbestimmungen

Wissenschaftlich verantwortlich gemäß Zertifizierungsbestimmungen für diesen Beitrag ist PD Dr. med. Klaus Gröschel, Mainz.

Literatur

[1] Arning C, Widder B, von Reutern GM et al. Revision of DEGUM ultrasound criteria for grading internal carotid artery stenoses and transfer to NASCET measurement. Ultraschall Med 2010; 31: 251–257

[2] Valdueza JM, Schreiber SJ, Roehl JE et al. Neurosonology and Neuroimaging of Stroke. Thieme; 2008

[3] Widder B, Görtler M. Doppler- und Duplexsonografie der hirnversorgenden Arterien. 6. Aufl. Berlin: Heidelberg Springer; 2004

[4] Bäuerle J, Lochner P, Kaps M et al. Intra- and interobsever reliability of sonographic assessment of the optic nerve sheath diameter in healthy adults. J Neuroimaging 2012; 22: 42–45

[5] Schlachetzki F, Boy S, Bogdahn U et al. The retrobulbar "spot sign" – ocular sonography for the differential diagnosis of temporal arteritis and sudden blindness. Ultraschall Med 2010; 31: 539–542

[6] Pade O, Eggers J, Schreiber SJ et al. Complete basilar artery assessment by transcranial color-coded duplex sonography using the combined transforaminal and transtemporal approach. Ultraschall Med 2011; 32: (Suppl 2): E63–E68

[7] Baumgartner RW, Mattle HP, Schroth G. Assessment of >/=50% and <50% intracranial stenoses by transcranial color-coded duplex sonography. Stroke 1999; 30: 87–92

[8] Klötzsch C, Popescu O, Berlit P. Assessment of the posterior communicating artery by transcranial color-coded duplex sonography. Stroke 1996; 27: 486–489

[9] Gröschel K, Gröschel S. Sonographische Kontrollen nach revaskularisierenden Eingriffen der Arteria carotis interna. Das Neurophysiologie Labor 2014; 36: 158–166

Bibliografie

DOI https://doi.org/10.1055/s-0043-122890
Online-Publikation: 3.4.2018
Klin Neurophysiol 2018; 49: 85–96
© Georg Thieme Verlag KG Stuttgart · New York
ISSN 1434-0275

Dieses Dokument wurde zum persönlichen Gebrauch heruntergeladen. Vervielfältigung nur mit Zustimmung des Verlages.

Punkte sammeln auf CME.thieme.de

Diese Fortbildungseinheit ist 12 Monate online für die Teilnahme verfügbar. Sollten Sie Fragen zu Online-Teilnahme haben, finden Sie unter cme.thieme.de/hilfe eine ausführliche Anleitung. Wir wünschen viel Erfolg beim Beantworten der Fragen!

Unter https://eref.thieme.de/ZZX95IA oder über den QR-Code kommen Sie direkt zum Artikel zur Eingabe der Antworten.

VNR 2760512018154653448

Thieme CME · Fortbildungspunkte 3

Frage 1

Welche Aussage zum „embryonalen" Abgang als anatomische Variante der A. cerebri posterior ist *richtig*?

A Die A. cerebri posterior geht aus der A. vertebralis ab.
B Die A. cerebri posterior geht aus dem Truncus brachiocephalicus ab.
C Die A. cerebri posterior geht aus der A. carotis interna ab.
D Die A. cerebri posterior geht aus einer paarig angelegten A. basilaris ab.
E Die A. cerebri posterior geht aus der A. cerebri anterior ab.

Frage 2

Welche Aussage ist *falsch*?
Die Duplex-Sonografie bietet gegenüber der Doppler-Sonografie Vorteile, sodass sie sich in der klinischen Routine zunehmend durchsetzt. Dazu gehören:

A Der Gefäßdurchmesser kann bestimmt werden.
B Das Flusssignal kann einer anatomischen Struktur exakt zugeordnet werden.
C Eine Winkelkorrektur kann durchgeführt werden.
D Das Vorliegen eines suffizienten transtemporalen Schallfensters kann durch die Darstellung der kontralateralen Schädelkalotte geprüft werden.
E Durch die breite Verfügbarkeit und die kostengünstige Anschaffungder Duplex-Sonografie hat die Doppler-Sonografie keinen Stellenwert mehr.

Frage 3

Welche häufige anatomische Variante der A. vertebralis ist *richtig*?

A Die A. vertebralis endet in der A. cerebelli superior.
B Die A. vertebralis endet in der A. cerebri posterior.
C Die A. vertebralis endet in der A. cerebelli inferior anterior.
D Die A. vertebralis endet in der A. cerebelli inferior posterior.
E Die A. vertebralis endet in die A. communicans posterior.

Frage 4

Welche Aussage ist *falsch*?
Gefäßasymmetrien im Bereich der A. vertebralis werden im Rahmen der extrakraniellen Duplex-Sonografie bewertet. Hierbei gilt:

A Eine Hypoplasie der Vertebralarterie tritt häufiger rechts als links auf.
B Hochgradige Stenosen der A. vertebralis sind selten.
C Bei kontralateraler Stenose oder Hypoplasie wird eine kompensatorische Flusserhöhung der Gegenseite beobachtet, die als Stenose fehlgedeutet werden kann.
D Die Messung des Gefäßdurchmessers erfolgt im V4-Segment.
E Ein Gefäßdurchmesser unter 2,5 mm wird als Hypoplasie gewertet.

Frage 5

Welche Aussage zu einer 70 %igen ACI-Stenose ist *falsch*?

A Die Stenosegraduierung erfolgt einheitlich nach der „NASCET"-Konvention.
B Systolische Spitzengeschwindigkeiten von 400 cm/s sind typisch.
C Vorstufen von Kollateralkreisläufen können sich ausbilden.
D Die post-stenostische systolische Spitzengeschwindigkeit liegt > 50 cm/s.
E Die diastolische Spitzengeschwindigkeit im Stenosemaximum liegt > 100 cm/s.

Frage 6

Welche Aussage ist *falsch*?
Bei der Untersuchung der extrakraniellen Gefäße folgt man einem strukturierten Untersuchungsgang. Hierbei sollten folgende Gefäße regelhaft untersucht und dokumentiert werden:

A A. vertebralis
B A. carotis interna
C A. carotis externa
D A. carotis communis
E Truncus thyreocervicalis

Dieses Dokument wurde zum persönlichen Gebrauch heruntergeladen. Vervielfältigung nur mit Zustimmung des Verlages.

CME-Fragen bei CME.thieme.de

Fortsetzung …

Frage 7

Welche Aussage ist *falsch*?
Bei der Untersuchung der intrakraniellen Gefäße folgt man einem strukturierten Untersuchungsgang. Hierbei werden folgende Gefäße untersucht:

A A. cerebri media
B A. cerebri anterior
C Aa. centrales anterolaterales
D A. cerebri posterior
E A. basilaris

Frage 8

Welche Aussage ist *richtig*?

A Echoreiche Plaques weisen ein höheres Embolierisiko auf als echoarme Plaques.
B Bei einer hochgradigen Stenose nimmt die Pulsatilität im vorgeschalteten Gefäßabschnitt ab.
C Zirkuläre echoreiche Plaques sind für die Beurteilung des Stenosemaximums kein Problem.
D Die Beschreibung der Plaque-Morphologie ist bei der Duplex-Sonografie der hirnversorgenden Gefäße nicht notwendig.
E Das „Konfetti-Zeichen“ ist ein indirektes Zeichen einer hochgradigen Stenose, welches durch Vibrationen der perivaskulären Weichteile verursacht wird.

Frage 9

Welche Aussage zum Circulus arteriosus willisi ist *falsch*?

A Der Circulus arteriosus willisii ist Grundlage von Kollateralkreisläufen zwischen dem vorderen und hinteren Stromkreislauf.
B Eine Voraussetzung für die Ausbildung von Kollateralkreisläufen ist das Vorhandensein einer A. communicans anterior oder – posterior.
C Bei einer Stenose der A. carotis interna kann sich ein Kollateralkreislauf über A. cerebri anterior und die A. communicans anterior ausbilden.
D Bei einer Stenose der A. basilaris kann sich ein Kollateralkreislauf über die A. communicans posterior ausbilden.
E Beim Vorliegen eines Kollateralkreislaufes über die A. cerebri anterior zeigt sich dort eine orthograde (von der Sonde weg gerichtete) Flussrichtung.

Frage 10

Welche Aussage zur Untersuchung der A. subclavia ist *falsch*?

A Die sonografische Untersuchung der A. subclavia gelingt nicht immer zuverlässig.
B Bei fehlender duplex-sonographischer Darstellbarkeit sollte eine Doppler-Stiftsonde zur Hilfe genommen werden.
C In der klinischen Untersuchung lassen sich auskultatorisch Strömungsgeräusche im Bereich der Supraklavikulargrube detektieren.
D Blutdruckdifferenzen an den Armen treten auch bei hochgradiger Subclavia-Stenose nicht auf.
E Bei einem Subclavian-Steal-Syndrom lassen sich Strömungsbesonderheiten in den Vertebralarterien ableiten.

Hinweis
Dieser Artikel wurde gemäß des Erratums vom 2.8.2018 geändert.

Erratum
Im oben genannten Titel ist auf Seite 89 rechte Spalte, letzter Absatz der letzte Satz fehlerhaft. Richtig ist:
Wegen der parallel verlaufenden Vene und der insgesamt niedrigen Flussgeschwindigkeit der A. vertebralis besteht die Gefahr der Verwechslung der A. vertebralis mit der V. vertebralis.
Auf Seite 92, Tabelle 4, wird die Abkürzung „PDV“ genannt. Sie fehlt im Abkürzungsverzeichnis auf Seite 85 und wurde dort hinzugefügt: PDV = Peak diastolic velocity (diastolische Spitzengeschwindigkeit)

Dieses Dokument wurde zum persönlichen Gebrauch heruntergeladen. Vervielfältigung nur mit Zustimmung des Verlages.

Ergänzendes Material

Duplex Sonography of the Brain-Supplying Arteries – Pitfalls

ABSTRACT

This CME article presents a structured examination of duplex sonography of the brain-supplying arteries, especially focusing on difficulties and pitfalls. Criteria for stenosis grading and common mistakes as well as anatomical and methodical characteristics are described in detail.

Schlüsselwörter
Duplexsonographie, hirnversorgende Arterien, Neurosonologie, zerebrovaskuläre Diagnostik

Key words
duplex sonography, brain-supplying arteries, neurosonology, cerebrovascular diagnostic

Dieses Dokument wurde zum persönlichen Gebrauch heruntergeladen. Vervielfältigung nur mit Zustimmung des Verlages.