

## Die periphere arterielle Verschlusskrankheit

Peter Huppert, Holger Lawall, Gerd Rümenapf



Zwei Patienten kommen in Ihre radiologische Abteilung mit der Anforderung zur Abklärung einer Durchblutungsstörung der Beine. Beide nehmen im weiteren Verlauf ganz unterschiedliche Wege, wenn die Erkrankungen auch auf den ersten Blick sehr ähnlich erscheinen. Wenn Sie sich die Beschreibungen und Bilder der Fallbeispiele ansehen, werden Sie vielleicht den Unterschied nicht sofort erkennen. Wenn Sie den Artikel gelesen haben, werden Sie die am Ende dargestellten Wege der beiden Patienten besser verstehen.

### FALLBEISPIEL

Herr A. B. ist 64 Jahre alt, seit dem 30. Lebensjahr Raucher und normalgewichtig. Seit etwa 3 Monaten schmerzt ihn die rechte Wade, wenn er von seiner Wohnung zügig zu der 300 m entfernten Haltestelle läuft. Die linke Wade schmerzt auch, aber deutlich geringer. Nach wenigen Minuten Ruhe lässt der Schmerz immer nach. Sein Hausarzt tippte auf das Hüftgelenk und hat ihn zum Orthopäden geschickt, der im Röntgenbild aber nichts Eindeutiges gefunden hat. Ein Freund rät ihm: „Geh doch mal zum Angiologen, der hat mir auch geholfen.“ Dieser hat dann bei Herrn B. Blutdruck gemessen – nicht nur am Arm, sondern auch an beiden Beinen. Anschließend hat er ihn zum Radiologen geschickt. Der Radiologe hat Herrn B. in „die Röhre“ gesteckt und dabei ist die Aufnahme, die in ►Abb. 1 gezeigt ist, herausgekommen.

An welcher Erkrankung leidet der Herr B.?

- Herr B. hat ein orthopädisches Leiden. Wenn im Röntgen nichts Eindeutiges zu sehen war, sollte ein MRT der Hüftgelenke erfolgen.
- Herr B. hat eine arterielle Verschlusskrankheit, eine sog. Schaufensterkrankheit. Die Ursache ist ein Verschluss der rechten Beckenarterie sowie beider Poplitealarterien.
- Herr B. hat eine kritische Durchblutungsstörung seines rechten Beins, da die rechte Beckenschlagader und beide Poplitealarterien streckenweise vollständig verschlossen sind.
- Die Beschwerden des Herrn B. sind weiterhin unklar, die MRT-Untersuchung erklärt die Beschwerden nicht ausreichend.

- Die Beschwerden sind typisch für eine rheumatische Erkrankung, die Befunde in der MRT-Untersuchung stehen nicht im Zusammenhang damit.

### FALLBEISPIEL

Frau B. A. ist 75 Jahre alt und seit 25 Jahren Diabetikerin, übergewichtig, und geraucht hat sie nie. Seit 3 Wochen hat sie eine 2 Euro große, gerötete „offene Stelle“ an der Sohle des rechten Vorfußes, die schon fast 1 cm tief ist, aber fast nicht schmerzt. Der Fuß ist geschwollen. Ihr Hausarzt sagt, das kommt vom „Zucker“, und hat die Insulinbehandlung angepasst. Die offene Stelle ist aber nicht besser geworden. Daraufhin wurde sie zum Angiologen geschickt, der den Blutdruck gemessen hat – auch an beiden Beinen. Die Werte waren sehr hoch. Daher hat Frau A. gedacht, eine Durchblutungsstörung kann es dann ja nicht sein. Im Ultraschall war bis zum Oberschenkel an den Gefäßen alles in Ordnung, etwa ab dem Kniegelenk war es unklar. Der Angiologe hat Frau A. dann gleich in die Klinik eingewiesen. Dort wurde ihr erklärt, dass in ihrem Fuß eine Infektion steckt und dass sie schon morgen zu einer Katheteruntersuchung in die Radiologie geschickt wird. Dort wurden dann die Bilder aufgenommen, die in ►Abb. 2 dargestellt sind.

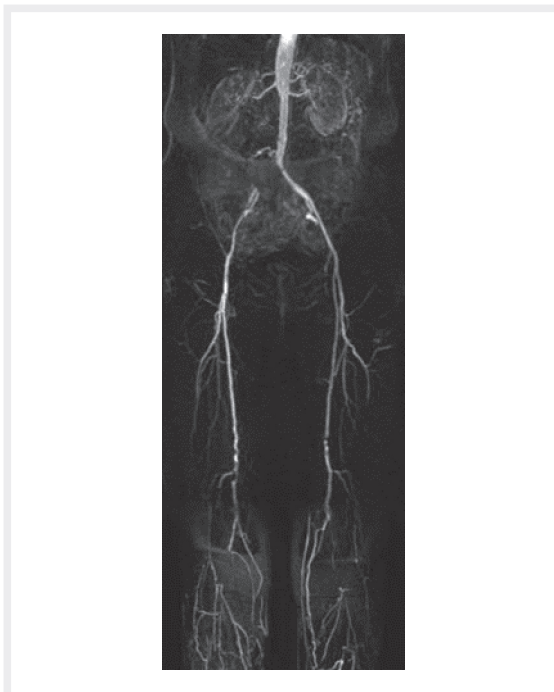An welcher Erkrankung leidet Frau A.?

- Frau A. leidet nur an Diabetes mellitus. Die angiografischen Aufnahmen zeigen zwar einzelne verschlossene Gefäßabschnitte, diese sind bei älteren Menschen mit Zuckererkrankung aber normal und haben nichts mit der „offenen Stelle“ zu tun.

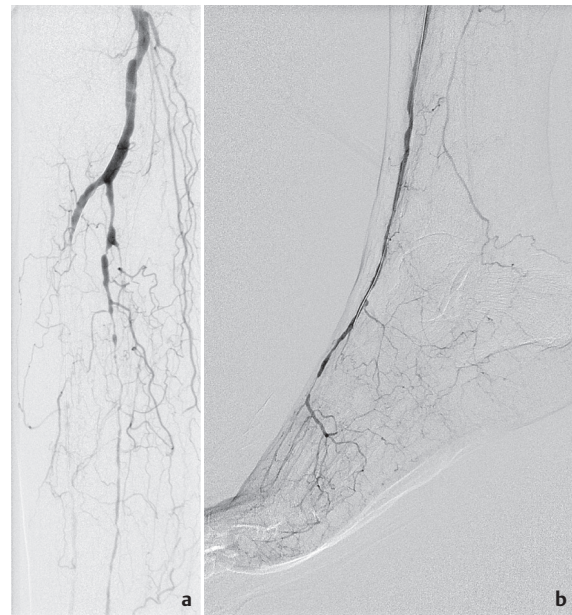
- Frau A. leidet an einer lokalen Druckstelle ihres Fußes und sollte sich besseres Schuhwerk zulegen. Die angiografischen Aufnahmen sind normal für ältere Menschen.
- Frau A. hat eine kritische Durchblutungsstörung ihres Fußes. Dies ist typisch für Patienten mit Diabetes mellitus. Die angiografischen Aufnahmen zeigen Gefäßverschlüsse, die neben der Zuckererkrankung hierfür ursächlich sind.
- Frau A. hat keine Schmerzen an der „offenen Stelle“. Daher kann sie keine Durchblutungsstörung haben, die „offene Stelle“ muss andere Ursachen haben.
- Frau A. leidet an einer Schaufensterkrankheit. Die angiografischen Bilder zeigen typische Gefäßverschlüsse. Die „offene Stelle“ hat eine andere Ursache, z. B. eine Verletzung oder schlechtes Schuhwerk.

## Einleitung

Die periphere arterielle Verschlusskrankheit (PAVK) ist eine häufige, bevorzugt bei älteren Menschen auftretende Erkrankung, die zu Verengungen und Verschlüssen der Becken- und Beinarterien führt. Sie wird meist durch die Arteriosklerose hervorgerufen. Diese hat bekannte Risikofaktoren; die wichtigsten sind Nikotinabusus, arterielle Hypertonie, Diabetes mellitus und erhöhte Blutfette.



► **Abb. 1** MRT-Aufnahme des Herrn. B.



► **Abb. 2** DSA-Bilder der Patientin A; **a** Rechter Unterschenkel; **b** Rechter Fuß

Da die Arteriosklerose stets eine Erkrankung des gesamten arteriellen Gefäßsystems ist, haben Patienten mit einer PAVK ein erhöhtes Risiko für entsprechende Veränderungen an Arterien von Herz, Hirn und Nieren und damit verbundene Erkrankungen.

Die PAVK wird in Schweregrade eingeteilt, das häufigste Beschwerdebild ist die Claudicatio intermittens (Schaufensterkrankheit) und das Endstadium ist die kritische Ischämie mit Gewebedefekten. Die Diagnostik erfolgt bei PAVK stufenweise und orientiert sich am Schweregrad; am Anfang stehen klinische Untersuchung, vergleichende Blutdruckmessungen an Armen und Beinen sowie eine Ultraschalluntersuchung der Gefäße. Danach kann es, abhängig von der Therapie, in vielen Fällen erforderlich sein, weitere bildgebende Diagnostik durchzuführen. Die Therapie besteht bei allen Patienten aus einer Basisbehandlung der Arteriosklerose, die die Minderung der Risikofaktoren zum Ziel hat. Bei Claudicatio intermittens genügt oft vermehrte körperliche Aktivität mit Gehtraining, um die Symptome zu bessern, bei kritischer Ischämie dagegen ist unverzüglich eine Verbesserung der Durchblutung durch Beseitigung der Gefäßverschlüsse erforderlich. Dabei werden interventionelle Verfahren wegen ihrer geringen Invasivität bevorzugt, sofern sie im Einzelfall gleichwertige Ergebnisse erwarten lassen wie offen chirurgische Verfahren. Nicht alle Gefäßverschlüsse lassen sich interventionell gut, sicher und dauerhaft beseitigen, sodass operative Verfahren nach wie vor einen hohen Stellenwert haben. Die interdisziplinäre Behandlung von Patienten mit PAVK, wie sie in Gefäßzentren praktiziert wird, ist besonders effektiv, da hier die Expertise aller notwendigen Fachdisziplinen einfließt.

► **Tab. 1** Stadien der PAVK nach Fontaine und nach Rutherford.

Stadium	Klassifikation		Symptomatik
	Fontaine	Rutherford	
symptomloses Stadium	I	0	In diesem Stadium hat der Patient fast keine Beschwerden. Die Diagnose einer PAVK ist meist ein Zufallsbefund.
Stadium der Claudicatio intermittens	Ila/b	1-3	Der Patient hat bei längeren Gehstrecken starke Schmerzen in Wade, Fuß oder Oberschenkel. Hier wird in Stadium Ia (schmerzfreie Gehstrecke > 200m) und in Ib (schmerzfreie Gehstrecke < 200m) unterteilt.
Stadium der kritischen Ischämie	III	4	Ruheschmerzen
	IV	5, 6	Nekrose, Ulkus (R5), Gangrän (R6) (► <b>Abb. 3</b> )

## Klinische Grundlagen, Epidemiologie und Risikofaktoren

### Ursache der PAVK

Wenn durch krankhafte Veränderungen der Gefäßwand das freie Lumen von Extremitätenarterien eingeengt wird, entsteht eine Mangel durchblutung der Beine oder Arme, und man spricht von einer peripheren arteriellen Verschlusskrankheit (PAVK). Die häufigste Ursache hierfür ist die Arteriosklerose, meist in Form der Atherothrombose mit Lumeneinengungen durch Plaques und Thromben. Andere, seltene Ursachen (< 5 %) sind die Vaskulitis (Gefäßwandentzündung) und externe Kompressionssyndrome wie das Entrapment-Syndrom der A. poplitea in der Kniekehle infolge eines atypischen Muskelansatzes. Neben der chronisch verlaufenden Form der PAVK kommt es wesentlich seltener zu akuten arteriellen Durchblutungsstörungen. Diese können durch

- traumatische Verletzungen
- Embolien
- frische Thrombosen

auf dem Boden von Plaquebildungen entstehen. Während bei chronischer PAVK meist mehr oder weniger stark ausgeprägte Umgehungskreisläufe (Kollateralen) ausgebildet sind, ist dies bei akuten Gefäßverschlüssen nicht der Fall. Dies hat akut einsetzende Symptome zur Folge.

### Schweregrade der PAVK

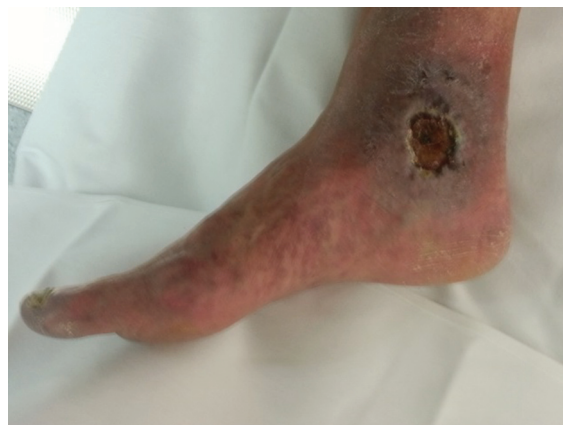Liegen morphologische Gefäßwandveränderungen mit geringem Einengungsgrad vor, führen diese nicht unmittelbar zu Symptomen. Nur etwa jeder 5. Patient mit nachgewiesenen arteriellen Gefäßwandveränderungen hat auch Symptome [1]. Die zuverlässigste und zugleich einfache Methode ist die Bestimmung des sog. Knöchel-Arm-Index (Ankle brachial Index, ABI). Werte unter 0,9 gelten als Nachweis einer PAVK. Die PAVK wird nach dem

Schweregrad der Symptome in verschiedene Stadien eingeteilt. Die gebräuchlichsten Klassifikationen hierfür sind die nach Fontaine und nach Rutherford (► **Tab. 1**).

Das Stadium der Claudicatio intermittens ist durch Schmerzen unter Gehbelastung charakterisiert. Diese treten je nach Lokalisation der Gefäßveränderungen in der betroffenen Muskulatur auf:

- Gesäß
- Oberschenkel
- Unterschenkel
- Fuß

Typisch hierfür ist, dass die Schmerzen nach einer individuell unterschiedlich langen Gehstrecke auftreten und regelhaft nach wenigen Minuten Belastungspause, also Stehenbleiben, vollständig abklingen („Schaufensterkrankheit“). Der ABI liegt am betroffenen Bein meist zwischen 0,5 und 0,9.

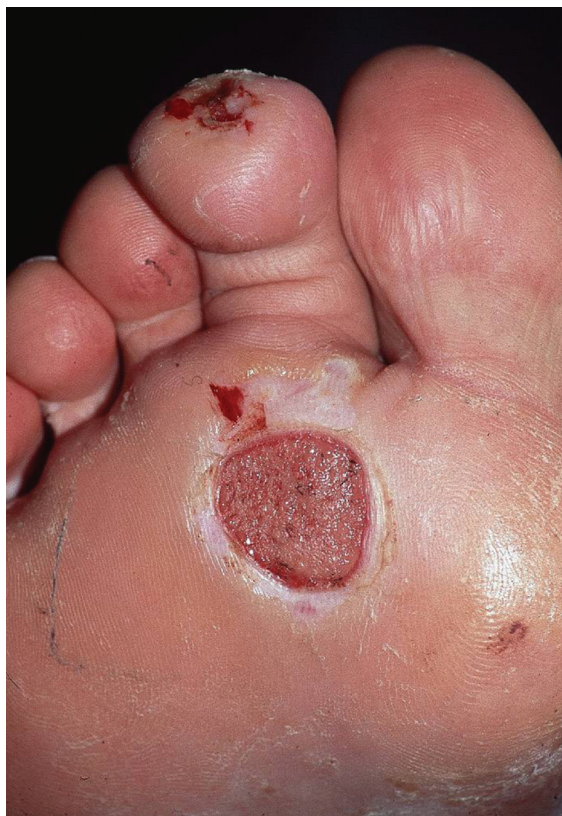

► **Abb. 3** Fortgeschrittene pAVK vor allem der kleinen Gefäße und Ulkus über dem Innenknöchel (Dedehayir T. Angiografie für MTRA/RT. Stuttgart: Thieme 2018)

### Merke

Der Knöchel-Arm-Index (Ankle brachial Index, ABI) ist der Quotient aus dem niedrigsten Knöchelarterien-  
druck am Fuß und dem mittleren Oberarmarterien-  
druck. Er wird seitentrennt bestimmt.

In den Stadien der kritischen Ischämie haben die Patienten Schmerzen in Ruhe, also auch ohne Belastung. Diese treten meist in den Füßen auf und dort an den Zehen, den sog. „letzten Wiesen“ der Extremitätendurchblutung. Bei weiter fortschreitender Durchblutungsstörung kommt es zu Gewebeuntergängen („Beininfarkten“) mit Haut- und Weichteilnekrosen. Diese können sich nachfolgend infizieren und so zu einem schweren septischen, lebensbedrohlichen Krankheitsbild führen. Das Endstadium ist die Gangrän („schwarzer Fuß“). Bei kritischer Ischämie mit Gewebenekrosen ist die Durchblutung selbst in Ruhe nicht ausreichend, um Gewebeuntergänge zu verhindern. Da die Abheilung von Gewebedefekten zusätzlichen Bedarf an Sauerstoff und Nährstoffen verursacht, ist deren Voraussetzung meist eine interventionelle oder operative Behandlung zur Verbesserung der Durchblutung.



► **Abb. 4** Neuropathischer diabetischer Fuß. (Luft D, Coerper S, Balletshofer B. Steckbrief. In: Balletshofer B, et al. Endokrinologie und Diabetes. Stuttgart: Thieme 2009)

### Häufigkeit der PAVK

Die PAVK ist eine häufige Erkrankung, wenn auch nur jeder 5. Patient bei Feststellung der Diagnose Symptome hat. Die Häufigkeit (Prävalenz) der PAVK liegt in der Gesamtbevölkerung bei 3–10 % und steigt ab einem Alter von 70 Jahren auf 15–20 % [2], [3]. In einer deutschen, bundesweiten epidemiologischen Studie mit 6880 Patienten im Alter > 65 Jahren hatte etwa jeder Fünfte (21 %) eine PAVK mit Symptomen oder einem ABI von < 0,9 [3]. Im jüngeren Lebensalter sind Männer häufiger betroffen, meist mit Symptomen der Claudicatio intermittens; bei Frauen tritt die PAVK vermehrt im höheren Alter auf und ist dann oft im fortgeschrittenen Stadium der kritischen Ischämie.

### Risikofaktoren

Wenn eine PAVK festgestellt wird, muss bedacht werden, dass die meist zugrunde liegende Arteriosklerose eine systemische Erkrankung ist, die daher alle Arterien mehr oder weniger schwer betrifft. Daher haben Patienten mit einer PAVK, sei sie symptomatisch oder asymptomatisch, generell ein erhöhtes Risiko für schwerwiegende Herz- und Gefäßerkrankungen an anderen Gefäßregionen, hauptsächlich den Herzkranzgefäßen und den hirnersorgenden Arterien. Daher ist bei Patienten mit PAVK die Häufigkeit des Auftretens von Herzinfarkten bis 4-fach und von ischämischen Schlaganfällen bis 3-fach erhöht. Bei Patienten mit chronischer Herzschwäche (Herzinsuffizienz), die zusätzlich an einer PAVK leiden, erhöht sich die Gefahr von Herzinfarkten und verringert sich die Erfolgschance einer Behandlung der peripheren Durchblutungsstörung. Die wichtigsten Risikofaktoren für die Entstehung der Arteriosklerose sind:

- Nikotin (Rauchen)
- Bluthochdruck
- erhöhte Blutfette, wie z. B. Cholesterin
- Diabetes mellitus (► **Tab. 2**)

Bei Patienten mit Diabetes mellitus erhöht sich das Risiko für eine PAVK infolge Arteriosklerose etwa um den Faktor 1,9 gegenüber Patienten ohne Diabetes mellitus. Betroffen sind überwiegend die kleinen Arterien, d. h. die Arterien des Unterschenkels und Fußes. Neben der Arteriosklerose kann bei Diabetes mellitus eine chronische Nervenschädigung vorkommen (diabetische Neuropathie) (► **Abb. 4**). Diese kann dazu führen, dass Schmerzempfindungen am Fuß nicht mehr vorhanden sind und Verletzungen und Wunden („offene Stellen“) nicht schmerzhaft empfunden werden.

Die PAVK ist somit Teil einer Systemkrankheit der arteriellen Gefäße und weist als sog. „Marker-Krankheit“ auf ein erhöhtes Risiko für kardiovaskuläre Ereignisse hin. Patienten mit symptomatischer PAVK haben ein höheres Risiko zu versterben als Patienten mit Arteriosklerose der Herzkranz- und Hirnarterien [4, 5]. Besonders Patienten



► **Tab. 2** Einteilung des Diabetes mellitus. (nach Grethen H. et al. Innere Medizin: Stuttgart: Thieme 13. Aufl. 2010)

Typ	Kurzform	Beschreibung	Epidemiologie
Typ-1 oder insulinabhängiger Diabetes	IDDM = insulin-dependent diabetes mellitus	nahezu vollständiger Mangel an endogenem Insulin	Prävalenz 0,3 % in Mitteleuropa
Typ-2 oder insulinunabhängiger Diabetes	NIDDM = non-insulin-dependent diabetes mellitus	chronische Hyperglykämie. pathophysiologisch durch eine verminderte Insulinwirkung, d. h. Insulinresistenz, und durch eine gestörte Insulinsekretion charakterisiert.	In Deutschland sind etwa 6 bis 8 % der Bevölkerung erkrankt.

mit kritischer Ischämie haben ein hohes Risiko, an kardiovaskulären Ereignissen – insbesondere Herzinfarkten – zu versterben. In einer größeren Studie aus England betrug diese Rate im Verlauf von einem Jahr 20 % [6].

Bei Patienten mit Claudicatio intermittens verbessert sich die Symptomatik in etwa einem Drittel der Fälle spontan durch Ausbildung von Kollateralen, bei etwa einem Viertel verschlechtert sich die Symptomatik – aber nur etwa 2 % erleiden innerhalb von 10 Jahren eine Amputation. Dennoch ist auch bei diesen Patienten das Risiko für kardiovaskuläre Ereignisse erhöht.

#### Merke

**Es ist wichtig, Patienten mit PAVK über das erhöhte Risiko aufzuklären, ihnen zu vermitteln, wie sie dieses verringern können, und sie geeignet zu behandeln!**

## Basisdiagnostik

Die Diagnostik muss dem klinischen Stadium, dem Allgemeinzustand des Patienten und der Prognose seiner Erkrankungen angemessen sein. Dabei sind

- Alter
- Begleiterkrankungen
- die gewünschte Lebensqualität
- das Therapieziel

maßgebend für Art und Umfang der Diagnostik.

In der klinischen Untersuchung werden je nach Stadium der PAVK folgende Punkte auffallen:

- fehlende Fußpulse
- Strömungsgeräusche
- Blässe
- Kälte
- livide Hautfarbe

## Bestimmung des ABI-Werts

Bei Diabetikern können Symptome einer Polyneuropathie hinzukommen. Die Bestimmung des ABI ist die entscheidende apparative Untersuchung zur Feststellung

einer PAVK (Werte < 0,9 belegen eine PAVK). Bei Diabetikern werden aufgrund starker Gefäßwandverkalkungen fälschlich zu hohe Blutdruckwerte am Knöchel gemessen und damit falsch hohe ABI-Werte ermittelt. Die Verkalkungen in den Gefäßwänden verhindern die Kompression. In einigen Fällen kann es hilfreich sein, den Blutdruck an den Zehen zu messen. Weitere angiologische Spezialmethoden zur Feststellung, Schweregradbestimmung und Differenzialdiagnose der PAVK sind

- Belastungsuntersuchungen
- Oszillografie
- Kapillarmikroskopie
- transkutane Sauerstoffdruckmessungen

Diese kommen selten zum Einsatz.

Zu beachtende Differenzialdiagnosen, im Stadium der Claudicatio intermittens sind:

- Stenosen des Spinalkanals
- Arthrosen der Hüftgelenke

#### Merke

**Je niedriger der ABI-Wert umso ausgeprägter ist die PAVK.**

## Farbcodierte Duplexsonografie

Bei PAVK ist eine der Situation des einzelnen Patienten angemessene Stufendiagnostik erforderlich, durch die die Therapie zweckmäßig gesteuert werden soll. Die farbcodierte Duplexsonografie ist hierfür eine Basismethode im gefäßmedizinischen Alltag. Sie ist die bildgebende Methode der ersten Wahl, um Zusammenhänge zwischen den Symptomen einer PAVK, dem ABI-Wert und pathologischen Veränderungen an den die Extremitäten versorgenden Arterien herzustellen. Nur so können weiterführende diagnostische Maßnahmen und die anschließende Therapie geplant werden. Ihre Aussagekraft ist abhängig von der Expertise des Untersuchers und den Untersuchungsbedingungen. Starker Meteorismus und Adipositas schränken die Untersuchungsqualität ein. Anhand der klinischen und duplexsonografischen Befunde ist zu entscheiden, ob weitere bildgebende Diagnostik erforderlich ist oder

ob die Information genügt, um die Therapie einzuleiten. Hierfür sollen zwei typische Situationen beispielhaft genannt werden:

1. Werden in der Sonografie fortgeschrittene aortoiliakale Gefäßwandveränderungen diagnostiziert, ist es erforderlich, diese mittels CTA oder MRA anatomisch präzise darzustellen. Dies ist insbesondere vor interventionellen Behandlungen erforderlich, um diese genau planen zu können (Zugänge, Materialien, Risiken). Auch bei langstreckigen femoropoplitealen Verschlüssen ist eine vorherige MRA zur Planung einer interventionellen Revaskularisation vorteilhaft und vor Bypassoperation notwendig.
2. Werden bei einem Patienten mit kritischer Ischämie duplexsonografisch ein regelrechter aortoiliakaler Einstrom und normale Darstellungen der A. femoralis communis und der Femoralisgabel festgestellt, ist dies für die weitere Therapie ausreichend. Eine MRA oder CTA ist hier nicht erforderlich. Da bei diesen Patienten die Katheterintervention die Methode der ersten Wahl ist, wird der nächste Schritt die antegrade Arteriografie in Interventionsbereitschaft sein. Sollte der Gefäßbefund für eine Intervention nicht geeignet sein oder diese nicht gelingen, werden DSA-Aufnahmen zur Planung einer Bypassoperation erstellt. Hierzu müssen die krurpedalen Arterien in 2 Ebenen dargestellt werden.

## Weiterführende Diagnostik mit CTA und MRA

### Computertomografische Angiografie (CTA)

Die CTA ist ein weitgehend standardisiertes und untersucherunabhängiges Verfahren, durch das hochaufgelöste 2- und 3-dimensionale Gefäßdarstellungen von der Aorta bis pedal gewonnen werden. Die Vorteile sind:

- die robuste Methodik mit kurzer Untersuchungszeit
- die standardisierte Dokumentation
- die Erkennung und Quantifizierung von Gefäßwandverkalkungen
- die Beurteilbarkeit perivasaler pathologischer Veränderungen
- Erkennen von:
  - Stenosierungen, auch innerhalb von Stents
  - Verschlüssen
  - Aneurysmen
  - thrombotischen Auflagerungen

Die Nachteile sind:

- Notwendigkeit von jodhaltigem Kontrastmittel
- ionisierende Strahlen

Dies ist jedoch in Relation zu patientenbezogenen Risiken richtig zu werten – unter Beachtung von

- Alter

- Nierenfunktion
- Stadium der PAVK

Jodhaltige Kontrastmittel werden über die Nieren ausgeschieden und wirken daher nephrotoxisch. Dies kann zu einer durch Kontrastmittel blank verursachten Nierenfunktionsstörung führen (kontrastmittelinduzierte Nephropathie, CIN). Hierunter versteht man den temporären Anstieg des Serumkreatininwerts um mindestens 0,5 mg/dl (oder um 25 % des Ausgangswertes) im zeitlichen Zusammenhang mit der Kontrastmittelgabe. Dies ist meist nur temporär. In der Normalbevölkerung ist mit 1 % CIN bei intravenöser und mit 3 % CIN bei intraarterieller Kontrastmittelgabe zu rechnen. Bei Patienten mit Risikofaktoren für eine Kontrastmittelgabe wie

- vorbestehende Nierenfunktionsstörung
- Diabetes mellitus
- Dehydratation
- Einnahme nephrotoxischer Medikamente

steigt die Häufigkeit auf bis zu 50 % an. Neuere Untersuchungen zeigen, dass es auch ohne Kontrastmittelgabe während eines Krankenhausaufenthalts zu Schwankungen des Kreatininwerts kommt. Die wichtigste prophylaktische Maßnahme gegen eine Nierenschädigung durch Kontrastmittel ist die Hydratation („Wässerung“). Für andere medikamentöse Maßnahmen gibt es keine eindeutigen Wirkungsnachweise.

### Magnetresonanztomografische Angiografie (MRA)

Die MRA ist ebenfalls weitgehend standardisiert und untersucherunabhängig. Sie liefert übersichtliche 2- und 3-dimensionale Darstellungen der Gefäße, die die Extremitäten von der Aorta bis zu den Unterschenkeln versorgen. Die kontrastangehobene MRA in Subtraktionstechnik mit Rekonstruktion von MIP-Datensätzen ist die MR-Methodik der Wahl. Andere Verfahren sind besonderen Indikationen vorbehalten. Beispielsweise gelingt die Darstellung der pedalen Endstrombahn mit speziellen MR-Techniken und kann im Einzelfall bedeutsam sein. Auch mittels time-of-flight (TOF) Techniken lassen sich Extremitätenarterien darstellen, allerdings mit deutlich höherem Zeitaufwand.

Der Vorteil der MRA ist die Nichtinvasivität, auch im Hinblick auf

- ionisierende Strahlung
- nephrotoxische Kontrastmittel

Die Nachteile sind die üblichen Einschränkungen für die MRT:

- Herzschrittmacher
- Implantate
- Klaustrophobie

- Limitationen der Darstellbarkeit bzw. des Ausschlusses von In-Stent-Restenosen und Gefäßwandverkalkungen
- verfahrensinhärente Überschätzung von Stenosegraden

Ungeübte können hier zu Fehleinschätzungen kommen. Die Untersuchungen erfordern relativ hohe Kontrastmittelmengen von 0,2–0,3mmol/kg Körpergewicht. Bei Patienten mit eingeschränkter Nierenfunktion (glomeruläre Filtrationsrate, GFR < 60 ml/min/1,73 qm) sind die besonderen Risiken der nephrogenen systemischen Sklerose (NSF) zu beachten. Bei dieser Erkrankung kommt es zu einer bindegewebigen Verhärtung von Haut und Schleimhäuten, die progredient und in seltenen Fällen auch tödlich verlaufen kann. Freies Gadolinium, welches bei Patienten mit Nierenfunktionsstörung verzögert ausgeschieden wird, kann als toxisches Agens diese Fibrosierungen verursachen. In makrozyklischen Kontrastmitteln ist Gadolinium sehr fest gebunden, sodass das Risiko der Verursachung einer NSF hier sehr gering ist. Dennoch ist bei Patienten mit schwerer Nierenfunktionsstörung (GFR < 30 ml/min/1,73 qm) eine MRA mit Kontrastmittel zu vermeiden. Wenn eine MRA nicht vermeidbar ist, sollte die Kontrastmittelmenge minimiert werden und eine frühzeitige Dialyse ist vorteilhaft.

## Digitale Subtraktionsangiografie (DSA)

Die intraarterielle DSA ist unverändert der Goldstandard in der Darstellung der Becken- und Beinarterien.

Die Vorteile sind:

- die detailgenaue morphologische und zugleich funktionelle Beurteilbarkeit der Arterien bis zur Endstrombahn
- die Option, an die Diagnostik direkt die interventionelle Kathethertherapie anzuschließen

Die Nachteile sind:

- die Invasivität mit arterieller Gefäßpunktion
- die ionisierende Strahlung
- die Notwendigkeit jodhaltiger Kontrastmittel

Letzteres kann in geeigneten Fällen durch Kohlendioxid (CO<sub>2</sub>) als Kontrastmittel teilweise ersetzt werden. Hierzu sind methodische Modifikationen zu beachten:

- kontrollierte CO<sub>2</sub>-Injektion
- Schmerzmedikation
- digitale Bildsummation bei der DSA-Nachverarbeitung

Bei Patienten mit fortgeschrittenen Lungenfunktionsstörungen (bei Lungenemphysem oder Lungenfibrose) ist das Verfahren kontraindiziert.

## Grundsätze der Behandlung

Die Therapie von Patienten mit PAVK hat 3 Säulen:

1. die Verminderung der vaskulären Risikofaktoren
2. die Behandlung von Begleiterkrankungen
3. bei Symptomatik die Verbesserung des peripheren Blutflusses durch interventionelle oder operative Revaskularisation

Das Stadium der PAVK bestimmt dabei die Behandlungsziele:

- Bei asymptomatischen Patienten ist das Behandlungsziel die Risikoreduktion kardiovaskulärer Erkrankungen durch die Basistherapie.
- Bei Claudicatio intermittens kommen durchblutungsfördernde Maßnahmen zur Verbesserung des schmerzfreien Gehens hinzu.
- Bei Patienten mit kritischer Ischämie steht der Erhalt der Extremität und des Lebens im Vordergrund.

## Basistherapie

Die Verminderung der Arterioskleroserisikofaktoren, die Therapie von Begleiterkrankungen und die medikamentöse Prophylaxe von kardiovaskulären Krankheitsereignissen bezeichnet man als Basistherapie, die bei jedem Patienten mit PAVK durchgeführt werden sollte. Sie umfasst

- regelmäßige körperliche Aktivität, insbesondere Gehtraining, welches möglichst regelmäßig und nach Dauer und Häufigkeit strukturiert sein sollte
- die Gewichtsreduktion bei Übergewicht
- Nikotinstopp bei Rauchern
- die Behandlung von:
  - Bluthochdruck
  - Diabetes mellitus
  - Hypercholesterinämie

Die Amputationsrate ist bei Rauchern deutlich erhöht.

### Merke

**Die Basistherapie beinhaltet auch die Prophylaxe kardiovaskulärer Krankheitsereignisse durch medikamentöse Hemmung der Blutplättchen mit Aspirin oder Clopidogrel.**

## Behandlung bei Claudicatio intermittens

Neben der o. g. Basistherapie und der medikamentösen Hemmung der Blutplättchenaktivität kommt es hier darauf an, die schmerzfreie Gehstrecke zu verlängern. Durch strukturiertes Gehtraining lässt sich diese in vielen Fällen so verlängern, dass dies für die gewünschte Lebensqualität ausreichend ist. Vorteil dieses Vorgehens ist, dass dies maßgeblich zur gewünschten körperlichen Aktivität beiträgt und nachhaltig ist. Sollte die gewünschte Lebensqualität nicht erreicht und eine Verbesserung vom Patienten ausdrücklich gewünscht

werden, kann angeboten werden, geeignete Gefäßläsionen zu beseitigen. Die Indikation hierfür ist aber enger zu stellen als bei Patienten mit kritischer Ischämie, da die Amputationsgefahr bei Patienten mit Claudicatio sehr gering ist. Stenosierungen und Verschlüsse sollten an den Beckenarterien und an der A. femoralis superficialis bevorzugt interventionell behandelt werden; an der Femoralisgabel und an A. femoralis communis operativ durch Desobliteration.

### Behandlung bei kritischer Ischämie

Diese Patienten haben sehr oft auch in anderen Gefäßregionen eine fortgeschrittene Arteriosklerose, insbesondere an den Koronararterien und den hirnversorgenden Arterien, sodass die Basistherapie und spezielle regionale Gefäßtherapien bedeutsam sind. Die kritische Ischämie erfordert eine schnelle interdisziplinäre Entscheidung, ob und wie zweckmäßig revaskularisiert werden kann. Häufig sind mehrere Gefäßetagen (aortoiliakal, femoropopliteal, kruropedal) betroffen. Dann ist es erforderlich, von proximal nach distal zu revaskularisieren. Ziel ist es, einen frei durchgängigen Blutstrom bis zum Fuß wiederherzustellen. Wegen der geringen Invasivität und der vergleichbar guten Ergebnisse im Hinblick auf den Extremitätenerhalt sind interventionelle Verfahren gegenüber offen chirurgischen zu bevorzugen [7]. Diese Patienten haben aufgrund kardiovaskulärer, pulmonaler, renaler und anderer Begleiterkrankungen oft ein erhöhtes Operationsrisiko und eine eingeschränkte Lebenserwartung. Dabei ist zu akzeptieren, dass interventionelle Behandlungen häufiger Rezidiv Eingriffe – meist erneute Interventionen – nach sich ziehen als operative Versorgungen mit Venenbypässen. Bypässe unter Verwendung von Kunststoffen haben schlechtere Langzeitergebnisse.

Bei kritischer Ischämie sind die Behandlungsziele:

- Schmerzfreiheit
- Abheilung von Gewebedefekten
- Vermeidung großer Amputationen
- Wiederherstellung der Gehfähigkeit und damit die Verbesserung der Lebensqualität
- die Verlängerung des Überlebens

Neben der Revaskularisation ist eine strukturierte Wundbehandlung und die Therapie von Infektionen sehr wichtig. Begrenzte Amputationen („Minor Amputationen“) sind bei vollständigem Gewebeuntergang trotz erfolgreicher Revaskularisation oft nicht vermeidbar. Nachfolgend ist die Anpassung von geeignetem Schuhwerk zur Entlastung druckgefährdeter Regionen des Fußes erforderlich. Bei Patienten, bei denen eine Revaskularisation nicht möglich ist, kann eine Behandlung mit gefäßweiternden Medikamenten (Prostanoide) durchgeführt werden. Der Stellenwert zellbasierter Behandlungen, z. B. mit Stammzellen, ist begrenzt und derzeit unklar.

## Interventionelle und offen chirurgische Revaskularisation

Der Grundsatz der Therapie ist, dass sich perkutane interventionelle und offen chirurgische Behandlungen zur Revaskularisation durchblutungsgestörter Extremitäten so ergänzen sollten, dass das gewünschte Ergebnis mit dem geringsten Risiko und Aufwand erreicht wird. Nachfolgebehandlungen sollten möglichst selten vorkommen und durch vorangegangene Therapien nicht verhindert oder maßgeblich erschwert werden. Bei Stenosen oder Verschlüssen der distalen Aorta und der Beckenarterien sind interventionelle Verfahren sehr effektiv. Durch Verbesserung der Rekanalisationstechniken und Materialien können heute auch komplexe Läsionen interventionell gut und sicher behandelt werden. Hierbei können mehrere Gefäßzugänge (beidseits in der Leistenbeuge oder brachial) erforderlich sein. Die technische Erfolgsrate (vollständige Rekanalisation ohne Reststenose > 30 %) beträgt > 90 %, und > 85 % der behandelten Gefäße sind nach einem Jahr unverändert offen. Gute Expertise, geeignete Instrumente und sicheres Komplikationsmanagement sind Voraussetzung hierfür.

### Stentangioplastie

Die Stentangioplastie ist bei komplexen Stenosen und Verschlüssen Methode der Wahl. Wegen der exakten Platzierbarkeit und der Stabilität werden ballonexpandierte Stents vom Palmaz-Typ bei proximalen Rekanalisationen nahe der Aorta bevorzugt. Bei Rekanalisation der A. iliaca externa nahe der beweglichen Gefäße in der Leistenbeuge sind flexible Nitinolstents besser geeignet. Bei Interventionen an den Beckenarterien haben Komplikationen wie Gefäßrupturen und Dissektionen erhebliche Folgen, sodass das interventionelle Team schnell und zielgerichtet handeln muss. Stentgrafts mit geeigneten Dimensionen müssen sofort verfügbar sein. Das Kreislaufmonitoring ist bei diesen Interventionen regelhaft von Beginn an erforderlich. Bei Stenosen oder Verschlüssen an der A. femoralis communis („Leistenarterie“) und an der Femoralisgabel ist die offene Operation mit Ausschälung des Verschlussmaterials (Thrombendatherektomie, TEA) die Methode der Wahl. Ballonangioplastien ergeben unzureichende Ergebnisse, und Stents neigen aufgrund der hohen Belastung durch Biegungen in diesem Bewegungssegment zu Verschlüssen und auch Materialbrüchen.

### Behandlung femoropoplitealer Stenosen und Verschlüsse

Auch bei der Behandlung femoropoplitealer Stenosen und Verschlüsse unterhalb des Leistenbandes soll endovaskulären, d. h. interventionellen Verfahren der Vorzug gegeben werden, wenn der angiografische Befund erwarten lässt, dass die Ergebnisse denen der Bypassoperation gleichwertig sind. Dies trifft insbesondere auf kurzstreckige Stenosen und Verschlüsse bis etwa 10 cm Länge zu. Bei sehr langen



Verschlüssen (> 20 cm) sind interventionelle Rekanalisationen immer noch meist am Anfang erfolgreich, man muss aber mit einer erhöhten Wahrscheinlichkeit von Restenosen und Reverschlüssen rechnen. Im Stadium der Claudicatio intermittens muss hier die konservative Therapie mit strukturiertem Gehtraining bedacht werden, deren Ergebnisse langfristig vergleichbar gut sind. Kurz- und mittelfristig führt die Intervention aber zu einer raschen Beseitigung der Beschwerden.

Gelingt es, ein stenosefreies, glatt berandetes Gefäßlumen durch die Intervention zu erzielen, sind die Ergebnisse in über 60 % der Fälle über mehrere Jahre gut. Oft, aber nicht immer, gelingt dies erst nach Implantation von Stents. Hierbei werden – wegen der Flexibilität – selbstexpandierende Nitinolstents bevorzugt. Dabei kann es durchaus genügen, die Stents nur an den kritischen Punkten mit Reststenose und/oder Dissektion zu implantieren (sog. „Spot Stenting“) und nicht über die gesamte behandelte Länge.

In Vergleichsstudien waren die Ergebnisse nach regelhaften Stentimplantationen (primäre) bei Verschlusslängen > 6 cm und besonders > 12 cm besser im Vergleich zu Ballondilatationen mit evtl. anschließenden Stentimplantationen (sekundäre). Medikamentenbeschichtete Ballons und Stents verringern die Häufigkeit von erneut auftretenden Stenosen und Verschlüssen an der Femoral- und Poplitealarterie. In welchen Situationen dies besonders zutrifft, ist heute noch nicht vollständig geklärt. Medikamentenbeschichtete Ballons sollten dann verwendet werden, wenn es für Patienten besonders wichtig ist, eine erneute Intervention (Reintervention) zu vermeiden. Zur Beschichtung wird bei fast allen Ballons und Stents das Medikament Paclitaxel verwendet. Dieses wirkt ähnlich wie ein Cytostatikum hemmend auf die Zellteilung. So wird die Ausbildung einer Restenose verringert, die auf der vermehrten Proliferation von Zellen der Gefäßwand beruht. Ob medikamentenbeschichtete Stents oder Ballons die bessere Lösung sind, ist bisher auch nicht eindeutig geklärt. Ökonomische Aspekte spielen auch eine Rolle, da diese Instrumente teurer sind als herkömmliche Ballonkatheter und Stents.

### Subintimale Rekanalisation

Die Rekanalisation femoropoplitealer Gefäßverschlüsse kann besondere Techniken erfordern, wenn die Standardmethode mit Führungsdraht und Katheter innerhalb des Gefäßlumens erfolglos bleibt. Hierzu gehört die sog. subintimale Rekanalisation, bei der mit einem Gleitkatheter und einer Schlaufe eines Gleitdrahtes innerhalb der Gefäßwandschichten ein neues Gefäßlumen erzeugt wird. Am Ende wird die Verbindung zum normalen blutdurchströmten Gefäßlumen wieder hergestellt. Gelingt dies nicht mit üblichen Instrumenten, können als weiteres Verfahren sog. Re-Entry-Systeme verwendet werden. Dies sind Katheter, in deren Spitze eine Punktionsnadel integriert ist. Mit

dieser wird in das meist nur wenige Millimeter entfernte distal gelegene offene Gefäßlumen punktiert. Durch die Punktionsnadel kann ein dünner Führungsdraht vorgelegt werden; über diesen kann im nächsten Schritt eine Ballondilatation vorgenommen werden.

Die häufigsten Komplikationen der Interventionen an der Femoralarterie sind

- die Dissektion
- die periphere Embolie in Unterschenkelarterien

Beides kann interventionell behandelt werden – mit Stentimplantation und Aspiration. Nur selten werden Operationen erforderlich. Wenn sehr lange femoropopliteale Verschlüsse vorliegen (> 20 cm), insbesondere wenn diese auch die Verzweigungsregion der Poplitealarterie in der Kniekehle einbeziehen, sollten Bypassoperationen erwogen werden. Diese haben gute Langzeitergebnisse wenn körpereigene Venen als Bypassmaterial verwendet werden und die Patienten kein erhöhtes Operationsrisiko haben. Die Langzeitergebnisse mit Kunststoffbypässen sind allerdings schlechter.

#### Merke

**Wird bei Bypassoperationen körpereigenes Material verwendet, werden gute Langzeitergebnisse erzielt.**

### Revaskularisation von Stenosen und Verschlüssen der Unterschenkelarterien

Die Revaskularisation von Stenosen und Verschlüssen der Unterschenkelarterien ist fast immer nur bei Patienten mit kritischer Ischämie erforderlich. Operative und interventionelle Behandlungen sind hinsichtlich des Erfolgs für die Patienten (Abheilung der Gewebedefekte und Erhalt der Extremität und des Lebens) gleichwertig [8]. Die interventionellen Behandlungen sind aber weniger belastend und haben weniger Komplikationen, was sich auch in einer geringeren Sterberate im Zusammenhang mit der Behandlung zeigt. Auf der anderen Seite führen interventionelle Behandlungen häufiger zu erneuten Gefäßverschlüssen und ziehen nachfolgende Behandlungen, meist erneute Interventionen, nach sich. Dies führt insgesamt zu der Empfehlung, so lang als möglich die Behandlungen mit interventionellen Verfahren durchzuführen. Nur wenn dies nicht gelingt und mehrfach Reverschlüsse auftreten, kommen Bypassoperationen in Betracht. Dies trifft insbesondere auf Patienten mit sehr langen Gefäßverschlüssen zu. Wenn möglich, sollten auch hier körpereigene Venen als Bypassmaterial verwendet werden.

Bei der interventionellen Behandlung von Verschlüssen der Unterschenkelarterien sind gute Rekanalisationstechniken besonders wichtig, da das Gefäßlumen meist schmal und die Gefäßwände fragil sind. Es soll ein möglichst glattes Gefäßlumen erzielt werden [9], welches einen unbehinderten Blutstrom bis in die Gefäße des Fußes ermöglicht. Hierzu werden spezielle Führungsdrähte und Katheter mit

niedrigem Profil bevorzugt. Rekanalisationstechniken über retrograde Punktionen an Arterien des Fußes können in Einzelfällen zum technischen Erfolg der Behandlung beitragen, wenn sonst ein Anschluss distal nicht erreicht werden kann. Die normale Ballondilatation ist an den Unterschenkelarterien die Methode der Wahl. Stents werden nur implantiert, wenn es trotz mehrfachen Ballondilatationen nicht gelingt, ein durchgängiges Gefäßlumen zu erreichen. Stents sollten nicht in Gefäßsegmenten implantiert werden, die später für Bypassanastomosen benötigt werden. Diese Frage muss vor der Intervention interdisziplinär geklärt werden.

### Merke

**Der Nutzen medikamentenbeschichteter Ballons bei der Behandlung von Unterschenkelarterien ist derzeit unklar.**

Nach normaler Ballondilatation von Unterschenkelarterien kommt es im Langzeitverlauf häufig zu erneuten Stenosierungen und Gefäßverschlüssen, was in den meisten Fällen aber nicht zum Verlust der Extremität führt. 3–5 Jahre nach der interventionellen Behandlung sind etwa 60–40 % der Gefäße unverschlossen geblieben, aber 80–90 % der Extremitäten konnten erhalten werden. Dieser Unterschied liegt darin begründet, dass zur Abheilung von Gewebedefekten eine vermehrte Durchblutung erforderlich ist, die durch die Intervention erreicht wird. Abheilungen dauern etwa 6–12 Monate. Danach genügt für das abgeheilte Gewebe eine geringere Ruhedurchblutung zum Erhalt. Wenn sich das behandelte Gefäß durch Restenose wieder verschließt, kommt es daher nicht zwangsläufig wieder zu einem erneuten Gewebedefekt. Dies tritt meist erst dann ein, wenn zusätzliche Schäden z. B. durch Verletzungen auftreten.

## Interdisziplinäre Betreuung von Patienten in Gefäßzentren

Die Betreuung von Patienten mit PAVK erfordert ein hohes Maß an Kooperation verschiedener Fachdisziplinen, die regelhaft beteiligt sind:

- Angiologen
- Gefäßchirurgen
- Radiologen

Bei vielen Patienten werden zusätzlich weitere Fachärzte benötigt:

- Kardiologen
- Diabetologen
- Neurologen
- Nephrologen

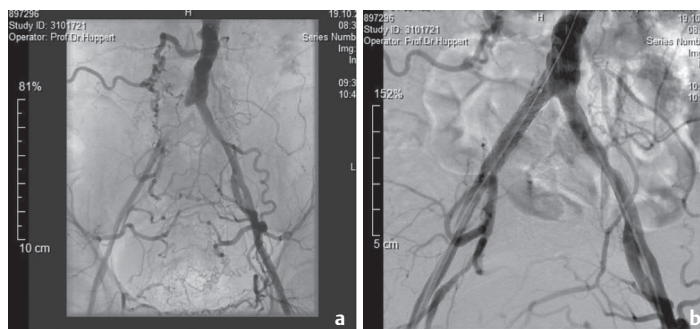
Diese komplexe interdisziplinäre Betreuung ist in Gefäßzentren am besten zu realisieren, da hier fachliche und strukturelle Qualitätsmerkmale für eine entsprechende Zertifizierung gefordert werden. Für Ärzte und Assistenzpersonal in der Radiologie ist es wichtig, mehr über die Erkrankung PAVK zu wissen, als es die Durchführung der radiologischen Untersuchungen im engeren Sinne erfordert. Dieses gefäßmedizinische Wissen trägt direkt zur Verbesserung der interdisziplinären Arbeit und zur Betreuung der Patienten bei. Dies war das Ziel dieses Beitrags. Wer sich weitergehend zu dieser Thematik informieren möchte, kann dies in der S3-Leitlinie PAVK von 2015 tun, die auf der Internetseite der Arbeitsgemeinschaft wissenschaftlicher medizinischer Fachgesellschaften ([www.awmf.de](http://www.awmf.de)) unter dem Stichwort Angiologie frei zugänglich ist [10].

### FALLBEISPIEL

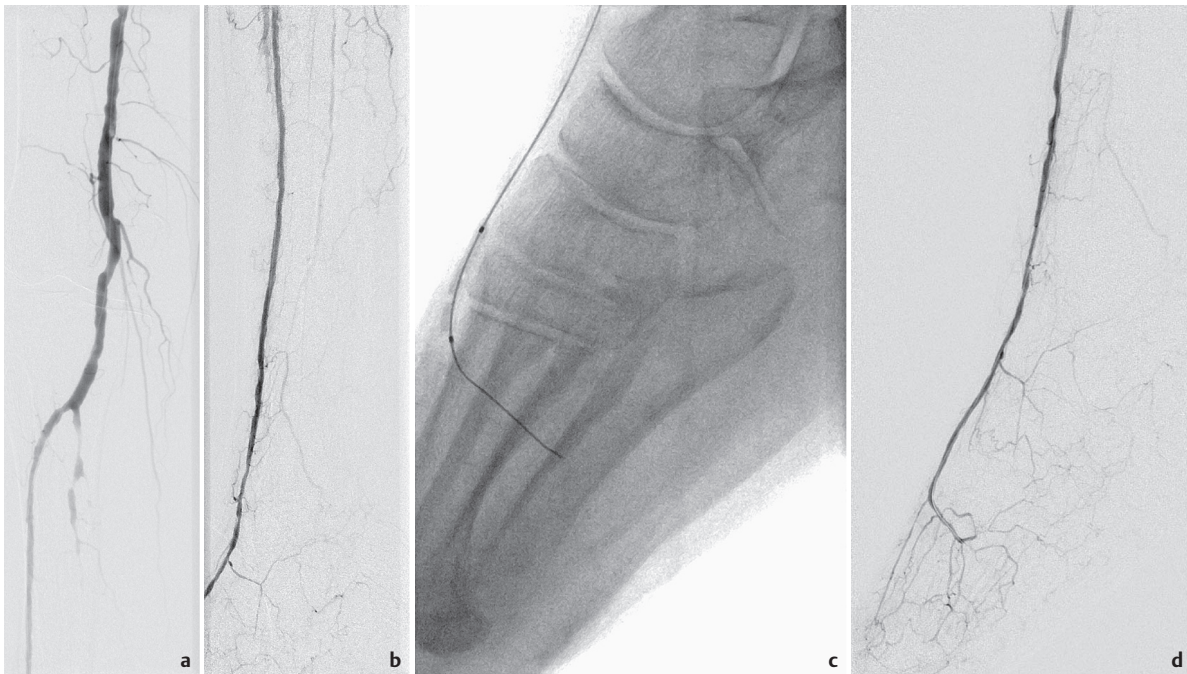Herr A. B. ist an einer PAVK erkrankt. Das Erkrankungsstadium ist die Claudicatio intermittens. Die MRA zeigte als Ursache Verschlüsse der rechten oberen Beckenarterie und beider Poplitealarterien. Die Behandlungsmöglichkeit der ersten Wahl ist die Angioplastie der Beckenarterie mit Stentimplantation (► **Abb. 5**). Nach der Stentangioplastie war Herr B. nahezu beschwerdefrei. Die maximale schmerzfreie Gehstrecke lag nach der Behandlung anfangs bei schon über 500 m und nach 3 Monaten konsequentem Gehtraining konnte er unbegrenzt laufen. Die Behandlung der Verschlüsse der Poplitealarterien war somit nicht erforderlich.

### FALLBEISPIEL

Frau B. A. ist an einer PAVK erkrankt. Der Diabetes mellitus ist eine wesentliche Ursache ihrer PAVK. Das Stadium der Erkrankung ist die kritische Ischämie. Infolge der Schmerzempfindlichkeit ihres Fußes hatte sie sich unbemerkt eine offene Stelle durch Aufscheuern zugezogen, die nicht abheilte. In diesem Stadium der PAVK trägt eine Wiederherstellung der Durchblutung entscheidend zur Abheilung eines



► **Abb. 5** Beckenarteriografie des Herrn B; **a** Beckenarteriografie vor Rekanalisation; **b** Ergebnis der Rekanalisation direkt nach der Stententfaltung mit noch liegendem Ballonkatheter.



► **Abb. 6** Ballonangioplastie; **a** Rekanalisation der proximalen A. tibialis anterior; **b** Rekanalisation der distalen A. tibialis anterior. **c** 1,5 mm-Ballon in Höhe der verbliebenen Stenosierung in der A. dorsalis pedis am Fußrücken; **d** Nach Ballonangioplastie ist die A. dorsalis pedis stenosefrei.

Gewebedefekts bei. Die Behandlungsmethode der ersten Wahl ist die interventionelle Ballonangioplastie (► **Abb. 6**). Diese führte zu einer deutlichen Verbesserung der Durchblutung, die Abheilung des Gewebedefektes dauerte aber noch 4 Monate. Frau A. bekam spezielles Schuhwerk zur Druckentlastung.

#### Kernaussagen

- Die periphere arterielle Verschlusskrankheit (PAVK) ist eine häufige, bevorzugt bei älteren Menschen auftretende Erkrankung. Sie wird meist durch die Arteriosklerose hervorgerufen. Da die Arteriosklerose eine Erkrankung des gesamten arteriellen Gefäßsystems ist, haben Patienten mit einer PAVK ein erhöhtes Risiko für entsprechende Veränderungen an Arterien von Herz, Hirn und Nieren und damit verbundene Erkrankungen.
- Die Diagnostik erfolgt bei PAVK stufenweise und orientiert sich am Schweregrad.
- Die Therapie besteht bei allen Patienten aus einer Basisbehandlung der Arteriosklerose. Bei Claudicatio intermittens genügt oft vermehrte körperliche Aktivität mit Gehtraining, bei kritischer Ischämie dagegen ist unverzüglich eine Verbesserung der Durchblutung durch Beseitigung der Gefäßverschlüsse erforderlich.

- Interventionelle Verfahren werden wegen ihrer geringen Invasivität bevorzugt. Nicht alle Gefäßverschlüsse lassen sich interventionell gut, sicher und dauerhaft beseitigen, sodass operative Verfahren nach wie vor einen hohen Stellenwert haben.
- Die interdisziplinäre Behandlung von Patienten mit PAVK, wie sie in Gefäßzentren praktiziert wird, ist besonders effektiv.


#### Danksagung

Für seine Mitwirkung bei der Erstellung dieses Manuskriptes sind die Autoren Herrn Prof. Dr. med. Curt Diehm zu besonderem Dank verpflichtet. Prof. Diehm, der in Heidelberg, Genf und Paris Humanmedizin studiert hat, ist Arzt für Innere Medizin, Kardiologie, Angiologie, Phlebologie und Sportmedizin. Nach langjährigen leitenden Tätigkeiten an der Universität Heidelberg und im Klinikum Karlsbad-Langensteinbach ist Prof. Diehm heute als ärztlicher Direktor und leitender Arzt der Angiologie und Kardiologie an der Max Grundig Klinik tätig. Er ist Autor zahlreicher wissenschaftlicher Artikel und Lehrbücher sowie Mitherausgeber nationaler und internationaler Journale. Wir danken Herrn Prof. Diehm für seine zahlreichen wertvollen Anregungen beim Verfassen dieses Artikels.

#### Interessenkonflikt

Die Autoren geben an, dass keine Interessenkonflikte vorliegen.

## Autorinnen/Autoren



### Prof. Dr. Peter Huppert

1974–1990 Studium und Ausbildung an den Universitäten in Leipzig und Tübingen, 1991–1997 Oberarzt der Radiologischen Universitätsklinik Tübingen. Seit 1998 Direktor des Instituts für Radiologie, Neuroradiologie und Nuklearmedizin am Klinikum Darmstadt. Schwerpunkte seiner klinischen und wissenschaftlichen Tätigkeit sind die vaskuläre und onkologische Interventionsradiologie. Besondere Aufmerksamkeit widmet Prof. Huppert der Ausbildung junger Radiologen auf dem Gebiet der interventionellen Radiologie. Mitherausgeber der S3-Leitlinie zur PAVK.



### Dr. Holger Lawall

1981–1987 Studium der Humanmedizin Universität Mainz und Universität des Saarlandes. 1994 Facharztprüfung Innere Medizin. Oberarzt in Dortmund und Heidelberg, Erwerb Schwerpunktanerkennung Angiologie, Schwerpunktbezeichnung Diabetologie und Zusatzbezeichnung Phlebologie. Seit 2011 Chefarzt der Abt. Angiologie/Diabetologie und Leiter des Gefäßzentrums am Asklepios Westklinikum Hamburg. Mitherausgeber der S3-Leitlinie zur PAVK.



### Prof. Dr. Gerd Rümenapf

1976 bis 1983 Studium der Humanmedizin an der Universität Erlangen-Nürnberg. 1993 Facharztprüfung Chirurgie 1994 Habilitation im Fach Chirurgie an der Universität Erlangen-Nürnberg. 1996 bis 1999 Oberarzt in der Gefäßchirurgie am Rhön Klinikum Bad Neustadt an der Saale. Seit 1999 Chefarzt der Gefäßchirurgie am Diakonissen-Stiftungskrankenhaus in Speyer. Seit 2004 Leiter des Landesgrenzen überschreitenden Oberrheinischen Gefäßzentrums Speyer-Mannheim (Diakonissen-Stiftungskrankenhaus Speyer, Diakonissen Krankenhaus Mannheim). Koautor der S3 Leitlinie PAVK. Koautor mehrerer nationaler Versorgungsleitlinien Diabetes.

## Korrespondenzadresse

### Prof. Dr. med. Peter Huppert

Direktor des Institutes für Radiologie,  
Neuroradiologie und Nuklearmedizin,  
Klinikum Darmstadt,  
Grafenstr.  
9, D-64283 Darmstadt  
E-Mail: peter.huppert@mail.klinikum-darmstadt.de

## Literatur

- [1] Fowkes FG, Housley E, Cawood EH, Macintyre CC, Ruckley CV, Prescott RJ. Edinburgh Artery Study: prevalence of asymptomatic and symptomatic peripheral arterial disease in the general population. *Int J Epidemiol* 1991; 20: 384–392
- [2] Criqui MH, Fronek A, Barrett-Connor E et al. The prevalence of peripheral arterial disease in a defined population. *Circulation*, 1985; 71: 510–515
- [3] Diehm C, Schuster A, Allenberg H et al. High prevalence of peripheral arterial disease and comorbidity in 6,880 primary care patients: cross sectional study. *Atherosclerosis*, 2004; 172: 95–105
- [4] Steg PG, Buatt DL, Wilson PW et al. One-year cardiovascular event rates in outpatients with athero thrombosis. *JAMA*, 2007; 297: 1197–1206
- [5] Malyar N, Furstenberg T, Wellmann J et al. Recent trends in morbidity and in-hospital outcomes of in-patients with peripheral arterial disease: a nationwide population-based analysis. *Eur Heart J*, 2013; 34: 2706–2714
- [6] Adam DJ, Beard JD, Cleveland T, et al. Bypass versus angioplasty in severe ischaemia of the leg (BASIL): multicentre, randomised controlled trial. *Lancet* 2005; 366: 1925–1934
- [7] Lawall H, Huppert P, Espinola-Klein C, Ruemenapf G: German guideline on the diagnosis and treatment of peripheral artery disease – a comprehensive update 2016. *Vasa* 2017; 46: 79–86
- [8] Bradbury AW, Adam DJ, Bell J, et al. Bypass versus Angioplasty in Severe Ischaemia of the Leg (BASIL) trial: An intention-to-treat analysis of amputation-free and overall survival in patients randomized to a bypass surgery-first or a balloon angioplasty-first revascularization strategy. *J Vasc Surg* 2010; 51: 55–175
- [9] Huppert P, Eldergash O: Perkutane Rekanalisation infraploptaler Arterien. In: Chavan A (Hrsg.): *Vaskuläre Interventionen*. Stuttgart: Thieme 2017: 45–61
- [10] *Periphere arterielle Verschlusskrankheit (PAVK), Diagnostik, Therapie und Nachsorge (S3-Leitlinie PAVK)*. Im Internet: [www.awmf.de](http://www.awmf.de); Stand: 24.01.2018
- [11] Hutzler R. Die periphere arterielle Verschlusskrankheit. *Radiopraxis*, 2012; 5: 35–42. DOI: 10.1055/s-0032-1304019
- [12] Dedehayir T. *Angiografie für MTRA/RT*. Stuttgart: Thieme. 2018



## Punkte sammeln auf CME.thieme.de



Diese Fortbildungseinheit ist 12 Monate online für die Teilnahme verfügbar. Sollten Sie Fragen zur Online-Teilnahme haben, finden Sie unter <http://cme.thieme.de/hilfe> eine ausführliche Anleitung. Wir wünschen viel Erfolg beim Beantworten der Fragen!

Unter [eref.thieme.de/ZZX8MFK](http://eref.thieme.de/ZZX8MFK) oder über den QR-Code kommen Sie direkt zum Artikel zur Eingabe der Antworten.



### Frage 1

#### An welcher Erkrankung leidet Herr B.?

- A Herr B. hat ein orthopädisches Leiden. Wenn im Röntgen nichts Eindeutiges zu sehen war, sollte ein MRT der Hüftgelenke erfolgen.
- B Herr B. hat eine arterielle Verschlusskrankheit, eine sog. Schaufensterkrankheit. Die Ursache ist ein Verschluss der rechten Beckenarterie sowie beider Poplitealarterien.
- C Herr B. hat eine kritische Durchblutungsstörung seines rechten Beins, da die rechte Beckenschlagader und beide Poplitealarterien streckenweise vollständig verschlossen sind.
- D Die Beschwerden des Herrn B. sind weiterhin unklar, die MRT-Untersuchung erklärt die Beschwerden nicht ausreichend.
- E Die Beschwerden sind typisch für eine rheumatische Erkrankung, die Befunde in der MRT-Untersuchung stehen nicht im Zusammenhang damit.

### Frage 2

#### An welcher Erkrankung leidet Frau A.?

- A Frau A. leidet nur an Diabetes mellitus. Die angiografischen Aufnahmen zeigen zwar einzelne verschlossene Gefäßabschnitte, diese sind beim älteren Menschen mit Zuckererkrankung aber normal und haben nichts mit der „offenen Stelle“ zu tun.
- B Frau A. leidet an einer lokalen Druckstelle ihres Fußes und sollte sich besseres Schuhwerk zulegen. Die angiografischen Aufnahmen sind normal für ältere Menschen.
- C Frau A. hat eine kritische Durchblutungsstörung ihres Fußes. Dies ist typisch für Patienten mit Diabetes mellitus. Die angiografischen Aufnahmen zeigen Gefäßverschlüsse, die neben der Zuckererkrankung hierfür ursächlich sind.
- D Frau A. hat keine Schmerzen an der „offenen Stelle“. Daher kann sie keine Durchblutungsstörung haben, die „offene Stelle“ muss andere Ursachen haben.
- E Frau A. leidet an einer Schaufensterkrankheit. Die angiografischen Bilder zeigen die Gefäßverschlüsse hierfür. Die „offene Stelle“ hat eine andere Ursache, z. B. eine Verletzung oder schlechtes Schuhwerk.

### Frage 3

#### Welche Aussage ist richtig?

- A Die PAVK ist in Deutschland selten. Es sind überwiegend Menschen im jüngeren Alter betroffen.
- B Von der PAVK sind fast ausschließlich Männer betroffen.
- C Die PAVK ist eine isolierte Erkrankung der Gefäße an den Beinen, andere Gefäßregionen wie Herz und Gehirn sind bei diesen Patienten so gut wie nie betroffen.
- D Die PAVK ist eine häufige Erkrankung, die meist durch die Arteriosklerose hervorgerufen wird. Sie nimmt im Alter an Häufigkeit zu und die Patienten haben ein erhöhtes Risiko auch an anderen Gefäßen, wie den Herzkranzgefäßen und den hirnersorgenden Gefäßen, arteriosklerotische Veränderungen und hierdurch verursachte Erkrankungen zu bekommen.
- E Die PAVK ist eine häufige Erkrankung, sie tritt aber nur in einem Alter ab etwa 70 Jahren auf.

### Frage 4

#### Welche Aussage ist richtig?

- A Die PAVK hat keine bekannten Risikofaktoren. Ihr Auftreten ist wahrscheinlich erblich bedingt, also Veranlagung.
- B Risikofaktor der PAVK ist ausschließlich das Rauchen; wer nicht raucht, bekommt keine PAVK.
- C Wichtige Risikofaktoren der PAVK sind das Rauchen, die Zuckerkrankheit, der Bluthochdruck und erhöhte Blutfette.
- D Eine PAVK bekommt nur wer erhöhte Blutfette hat, ohne diese kommt es nicht zu Fetteinlagerungen in arteriosklerotischen Plaques und daher auch nicht zur PAVK.
- E Die PAVK ist ausschließlich eine Folge des Bluthochdrucks, daher sind Menschen mit normalem Blutdruck von dieser Erkrankung nicht betroffen.

### Frage 5

#### Welches sind die wichtigsten ersten Schritte der Basisdiagnostik, wenn der Verdacht auf eine periphere arterielle Verschlusskrankheit (PAVK) besteht?

- A Am Beginn sollte eine MRA durchgeführt werden, da dies am wenigsten invasiv ist.



## CPD-Fragen

Fortsetzung ...

- B Am Beginn sollte eine CTA durchgeführt werden, da hiermit Gefäßverschlüsse und auch deren Verkalkungsgrad gut erkennbar sind.
- C Es sollte sofort eine Katheterangiografie erfolgen, um bei der Behandlung keine Zeit zu verlieren.
- D Neben der klinischen Untersuchung werden zuerst die Blutdruckwerte an Armen und Beinen bestimmt und daraus der Knöchel-Arm-Index ermittelt, danach folgt eine Ultraschalluntersuchung der Gefäße.
- E Zuerst müssen alle anderen möglichen Ursachen ausgeschlossen werden, wie Arthrosen der Hüftgelenke, Verengungen des Spinalkanals und rheumatische Erkrankungen.

### Frage 6

**Wenn eine PAVK durch den erniedrigten Knöchel-Arm-Index und eine Ultraschalluntersuchung nachgewiesen wurde, z. B. mit Verschlüssen an den Oberschenkelarterien, und vor der interventionellen oder operativen Behandlung eine weiterführende bildgebende Diagnostik erforderlich ist,**

- A sollte diese immer mit der MRA erfolgen.
- B sollte diese immer mit der CTA erfolgen.
- C sind CTA und MRA zu ungenau. Es ist immer eine Katheterangiografie erforderlich, um genau planen zu können.
- D wird der Patient über die Vor- und Nachteile einer MRA und CTA aufgeklärt und sollte dann zwischen den Verfahren wählen.
- E werden vom Radiologen die Risikofaktoren für eine MRA und eine CTA ermittelt und abgewogen. Daraus ergibt sich dann, welches Verfahren für den jeweiligen Patienten besser geeignet ist.

### Frage 7

**Wenn eine PAVK nachgewiesen ist, gilt allgemein folgender Grundsatz:**

- A Alle Verengungen müssen interventionell oder operativ beseitigt werden, da ansonsten die Erkrankung dort fortschreitet und zur Amputation führt.
- B Es wird erst operativ oder interventionell behandelt, wenn eine Amputation droht.
- C Es werden die Risikofaktoren der Arteriosklerose wie Bluthochdruck, Diabetes mellitus und erhöhte Blutfette – soweit nötig – behandelt und bei Rauchern eine Unterstützung zur Nikotinentwöhnung angeboten. Gefäßverschlüsse werden in Abhängigkeit vom Stadium der Erkrankung unterschiedlich behandelt.
- D Den Patienten wird zu mehr aktiver Bewegung geraten; eine weitere Behandlung ist solange keine Amputation droht nicht erforderlich.

- E Alle gut erreichbaren Gefäßverschlüsse sollten interventionell durch Ballonangioplastie oder Stentimplantation beseitigt werden, um den Patienten eine bestmögliche Lebensqualität zu ermöglichen. Weitere Behandlungen sind nicht erforderlich.

### Frage 8

**Bei einem 60-jährigen Patienten mit PAVK im Stadium der Claudicatio intermittens und einer Einschränkung der schmerzfreien Gehstrecke auf 150 m ist es richtig, wenn:**

- A eine etwa 1 cm lange, hochgradige Verengung der oberen Beckenschlagader durch Dehnung mit einem Ballon, ggf. mit einer Stentimplantation, beseitigt wird, wenn sich seine Beschwerden trotz intensiver körperlicher Bewegung nicht ausreichend gebessert haben.
- B ihm ausschließlich zu intensiver körperlicher Bewegung geraten wird, da eine interventionelle Behandlung an dieser Stelle viel zu gefährlich ist und meist erfolglos.
- C ihm zu einer operativen Behandlung geraten wird, da nur hierdurch seine Beschwerden konsequent beseitigt werden.
- D ihm ausschließlich blutverdünnende Medikamente verordnet werden
- E ihm zu körperlicher Ruhe und Behandlung seines Bluthochdruckes geraten wird, da dies meist zu einer ausreichenden Besserung führt.

### Frage 9

**Bei einem 89-jährigen Patienten besteht seit etwa 1 Woche eine kritische Ischämie der Zehen mit großen, schmerzhaften Gewebedefekten. Die Angiografie zeigte an allen 3 Unterschenkelarterien etwa 3–5 cm lange Verschlüsse. Die Fußarterien sind aber unverschlossen. Bei diesem Patienten ist es richtig, wenn**

- A eine sofortige Bypassoperation durchgeführt wird, da alle 3 Unterschenkelarterien betroffen sind und daher keine andere Behandlung möglich ist.
- B der Fuß unverzüglich amputiert wird, um Schlimmeres zu verhindern.
- C sofort als einzige Maßnahme eine medikamentöse Blutverdünnung eingeleitet wird, weil dies fast immer ausreicht.
- D eine interventionelle Behandlung vorzugsweise mit Ballonangioplastie durchgeführt wird und anschließend eine Blutverdünnungstherapie fortgeführt wird.
- E Eine interventionelle Behandlung vorgenommen wird und wegen der besseren Haltbarkeit alle Gefäßverschlüsse durch Stentimplantationen beseitigt werden.

## CPD-Fragen

Fortsetzung ...

### Frage 10

**Bei einem Patienten mit einem 5 cm langen Verschluss der rechten Beckenarterie soll eine interventionelle Behandlung durchgeführt werden. Was ist richtig?**

- A Bei dem Patienten muss ein venöser Zugang vorliegen, und es ist eine Kreislaufüberwachung mit einem Monitorsystem vorzubereiten.
- B Interventionelle Behandlungen an Beckenarterien werden aufgrund der Schmerzhaftigkeit und des Risikos immer in Vollnarkose durchgeführt, und es muss überprüft werden, ob auch ein Narkoseteam bereit steht.
- C Interventionelle Behandlungen sind minimal invasiv, daher ist eine Kreislaufüberwachung mit einem Monitorsystem nicht erforderlich.
- D Die Behandlung kann nur durchgeführt werden, wenn der Patient zuvor alle Medikamente abgesetzt hat, insbesondere Aspirin (ASS) wegen der Blutungsgefahr; das muss zuvor auf Station überprüft werden.
- E Im Katheterschrank fehlen einige Instrumente, die Nachbestellungen der Stentgrafts sind noch nicht eingetroffen; das ist aber ohne Bedeutung da, die Beckenarterien normalerweise mit normalen Stents behandelt werden. Es genügt, wenn dem zuständigen Arzt der fehlende Bestand im Katheterschrank nach der Beckenarterienintervention mitgeteilt wird.