



# Abordaje Volar de las Fracturas de Radio Distal y la Vaina del *Flexor Carpi Radialis*. Una Encuesta Regional y Nacional

## *Distal Radius Fracture Volar Approach and the flexor carpi radialis sheath. A Regional and National Questionnaire Survey*

Ana Scott-Tennent De Rivas<sup>1,2</sup> Pau Forcada Calvet<sup>1,2,3,4</sup> Amer Mustafa Gondolbeu<sup>1,2,3,4</sup>  
 Laura Prats Gispert<sup>1,2,3</sup> Marta Bonjorn Martí<sup>1,2,3</sup>

<sup>1</sup>Unidad Extremidad Superior COT, Hospital Arnau de Vilanova Lleida, Lleida, Spain

<sup>2</sup>Unidad Extremidad Superior COT, Hospital Santa Maria Lleida, Lleida, Spain

<sup>3</sup>Departamento de Anatomía, Universitat de Lleida, Lleida, Spain

<sup>4</sup>Departamento de Anatomía Humana, Laboratorio de Macro y Microdissección y Anatomía Quirúrgica, Universitat de Barcelona, Barcelona, Spain

Address for correspondence Ana Scott-Tennent De Rivas, MD, Unidad Extremidad Superior COT, Hospital Arnau de Vilanova Lleida, Lleida, Spain (e-mail: residenciacotarnau@gmail.com).

Rev Iberam Cir Mano 2023;51(1):e16–e22.

### Resumen

**Introducción** Se han descrito diferentes abordajes volares para para la osteosíntesis de las fracturas de radio distal; algunos de ellos acceden a través de la vaina del *flexor carpi radialis* (FCR) (Abordaje FCR), mientras que otros evitan abrirla (Abordaje Henry clásico). En la literatura no encontramos estudios que comparen si existen diferencias entre ellos. Nuestra hipótesis es que, a pesar de ello, existen diferentes opiniones al respecto entre los cirujanos que operan estas fracturas.

**Materiales y métodos** Se realizó una encuesta online a los miembros de la *Societat Catalana de Cirurgia Ortopèdica i Traumatologia (SCCOT)* y a los de la *Sociedad Española de Cirugía de Mano (SECMA)* a través de un cuestionario anónimo utilizando la plataforma de SurveyMonkey (*Momentive Inc., San Mateo, California, EE. UU.* [www.momentive.ai](http://www.momentive.ai)) con el objetivo de valorar sus preferencias con respecto al manejo de la vaina del tendón del FCR. El análisis de las respuestas se realizó a través de tablas con filtros y tabulaciones cruzadas utilizando el software de análisis del mismo programa.

**Resultados** Desde Octubre 2020-2021 se obtuvieron 99 respuestas, 55 cirujanos de extremidad superior o mano y 41 cirujanos ortopédicos generales. 72,72% abren la vaina del FCR, 63% creen que ello facilita su cirugía. 21,21% prefiere respetar la vaina tendinosa y el 53% opinan que preservarla disminuye el riesgo de complicaciones, siendo el exceso de fibrosis y la lesión yatrogénica de las estructuras neurovasculares las más temidas.

### Palabras clave

- ▶ Fractura de radio
- ▶ Abordaje volar
- ▶ Flexor carpi radialis
- ▶ Vaina del tendón

recibido  
 31 de mes de julio de 2022  
 aceptado  
 07 de marcha de 2023

DOI <https://doi.org/10.1055/s-0043-1769601>.  
 ISSN 1698-8396.

© 2023. SECMA Foundation. All rights reserved.  
 This is an open access article published by Thieme under the terms of the Creative Commons Attribution-NonDerivative-NonCommercial-License, permitting copying and reproduction so long as the original work is given appropriate credit. Contents may not be used for commercial purposes, or adapted, remixed, transformed or built upon. (<https://creativecommons.org/licenses/by-nc-nd/4.0/>)  
 Thieme Revinter Publicações Ltda., Rua do Matoso 170, Rio de Janeiro, RJ, CEP 20270-135, Brazil

**Conclusiones** Creemos que existe discrepancia de opiniones en cuanto al manejo de la vaina del tendón del FCR en el abordaje volar de las fracturas de radio distal y la justificación de elegir un abordaje u otro. Dada la alta incidencia de estas fracturas y la ausencia de análisis clínicos previos, los resultados obtenidos en esta encuesta podrían servir como base para la realización de estudios clínicos en el futuro.

## Abstract

**Introduction** Different approaches have been described for volar plating of distal radius fractures. Accordingly, the access to the deep volar compartment may be done through the *flexor carpi radialis* (FCR) tendon sheath (FCR approach) or between the radial artery and the FCR tendon, without violating the aforementioned sheath (classic Henry approach). We have not been able to find any study neither comparing both approaches nor focusing on the potential benefits or risks of each. Our hypothesis is that there is a disparity of opinion between surgeons operating distal radius fractures about which approach is better.

**Materials and methods** An anonymous internet cross sectional self-completion questionnaire was sent as an email to the members of *Societat Catalana de Cirurgia Ortopèdica i Traumatologia (SCCOT)* as well as the members of the *Sociedad Española de Cirugía de Mano (SECMA)* in order to evaluate their preferences on how to manage the FCR tendon sheath during volar distal radius exposure. Analysis was done using SurveyMonkey analyzing software (*Momentive Inc., San Mateo, California, EE. UU.* [www.momentive.ai](http://www.momentive.ai)) with cross-table data, and trends were extrapolated.

**Results** From October 2020-2021 a total of 99 answers were obtained, 55 Upper Limb/Hand and 41 General Orthopaedic Surgeons. 72,72% usually open the FCR sheath and 63% of them think this surgical gesture facilitates their surgery. 21,21% prefer to preserve FCR tendon sheath and 53% choose this approach because it causes less complications. Excessive scarring and iatrogenic neurovascular injury are the most feared complications.

**Conclusion** The disparity of opinions shown in this survey towards opening or preserving the FCR tendon sheath and the justification given might serve as a basis for designing clinical studies comparing both approaches.

## Keywords

- ▶ Radius Fracture
- ▶ volar approach
- ▶ flexor carpi radialis
- ▶ tendon sheath

## Introducción

Entre las fracturas de miembros superiores, la fractura de radio distal (FRD) es el motivo de consulta más frecuente en el servicio de urgencias y su incidencia parece ir en aumento.<sup>1-3</sup>

Las placas volar se han convertido en un pilar para aquellas fracturas que necesitan cirugía desde que Orbay describió su técnica.<sup>4</sup>

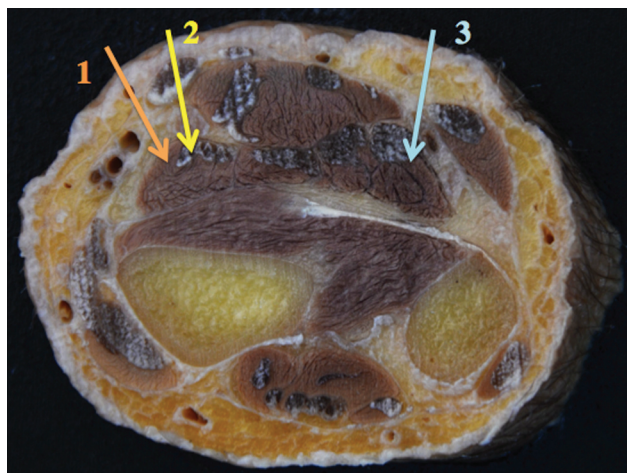
Aunque puede haber algunas variaciones, existen principalmente tres abordajes anatómicos que permiten el acceso volar del radio distal. Estos son: el abordaje de Henry, el abordaje *flexor carpi radialis* (FCR) y el abordaje volar extendido.<sup>5</sup> Los dos primeros se utilizan con frecuencia, ya que ambos proporcionan una magnífica exposición de la región volar del radio distal.

Se han descrito variaciones para estos abordajes.<sup>4-11</sup> Todos ellos son similares en cuanto a la ubicación de la incisión cutánea y la disección anatómica más profunda. Sin embargo, pueden diferir en su disección superficial, ya que el acceso al compartimento volar profundo puede ser a través de la vaina

del tendón FCR (también conocido como trans-FCR, abordaje FCR o abordaje de Henry modificado según la literatura revisada) o entre la arteria radial y el tendón FCR, sin violar la vaina antes mencionada (clásico abordaje de Henry)<sup>5,7</sup> (► **Figura 1**).

El FCR es uno de los músculos del compartimiento del músculo volar superficial en el antebrazo. Sus fibras musculares terminan unos 8 cm antes de la articulación radiocarpiana, donde su porción tendinosa está rodeada por una vaina sinovial hasta su inserción distal. A nivel del trapecio, el tendón queda aislado del túnel carpiano por un amplio tabique que formará parte de su propio túnel osteofibroso.<sup>12,13</sup>

Por su estrecha relación, existen algunas estructuras anatómicas neurovasculares que corren el riesgo de lesionarse al exponer el radio distal a través de un abordaje volar<sup>7</sup> (► **Figura 2**). Teóricamente, preserva la vaina del tendón FCR evita que se deteriore su vascularización, lo que podría influir en la cicatrización y la fibrosis postoperatorias,<sup>13,14</sup> además de proteger la rama cutánea palmar (RCP). Sin embargo, la arteria radial tiene potencialmente más riesgo.



**Fig. 1** Abordajes de fracturas de radio distal volar (FRD).<sup>5</sup> 1 (naranja): Abordaje clásico de Henry, entre la arteria radial y la vaina FCR; 2 (amarillo): el enfoque FCR o trans-FCR; 3 (azul): el abordaje extendido volar.

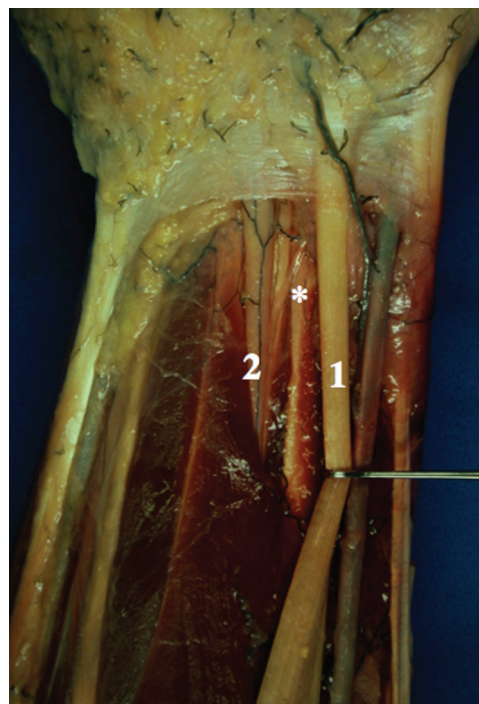
Por el contrario, el abordaje FCR protege la arteria radial, ya que no requiere su disección directa, pero está más cerca y por lo tanto tiene más riesgo potencial de dañar la RCP.<sup>7</sup> Otra ventaja teórica de este abordaje es que, al abrir la vaina FCR, ofrece una visión más amplia de la región anteromedial del radio distal, lo que facilita la reducción abierta de las fracturas intraarticulares del radio distal, especialmente aquellas con un fragmento clave de la faceta semilunar palmar.<sup>4,6,15,16</sup>

A pesar de estos razonamientos teóricos, no hemos podido encontrar ningún estudio que compare ambos abordajes ni se centre en los posibles beneficios o riesgos de abrir la vaina FCR durante la exposición de la fractura del radio distal. Además, tenemos la sensación de que existe controversia entre los cirujanos que tratan fracturas de radio distal sobre qué abordaje se debe utilizar.

Nuestra hipótesis es que sí existe controversia entre los cirujanos que tratan estas fracturas. Por este motivo, decidimos diseñar un cuestionario de encuesta de auto-cumplimentación. El objetivo principal fue detectar disparidad en la preferencia de un enfoque u otro. Los objetivos secundarios fueron evaluar si la preferencia varía según la subespecialidad del cirujano y ver las razones que pueden influir en su elección.

## Materiales y métodos

Para responder a nuestra hipótesis, se diseñó un cuestionario transversal de auto-cumplimentación virtual utilizando SurveyMonkey (*Momentive Inc., San Mateo, California, EE. UU.* [www.momentive.ai](http://www.momentive.ai)) que consta de 4 preguntas de opción múltiple más una pregunta adicional con respuesta descriptiva. El tiempo esperado para contestar todo el cuestionario fue de 1 minuto. El formulario fue enviado como un correo electrónico a los afiliados de la Sociedad Catalana de Ortopedia y Traumatología (*Societat Catalana de Cirurgia Ortopèdica i Traumatologia (SCCOT)*) así como a los miembros de la Sociedad Española de Cirugía de la Mano de



**Fig. 2** Relación anatómica entre el nervio mediano y su rama cutánea palmar (RCP) (\*), el nervio mediano (1) y el *flexor carpi radialis* (FCR) (2)

(SECMA), con el fin de cubrir los diferentes perfiles de cirujanos que tratan las fracturas de radio distal. Este correo electrónico contenía una breve introducción sobre el tema, su objetivo, un recordatorio de su anonimato y una solicitud de no dejar ninguna pregunta en blanco. A continuación, se expusieron las 4 preguntas y sus respuestas de opción múltiple, seguidas de un enlace más un código QR que abría el programa de encuestas para que se pudiera completar en línea. El idioma utilizado fue el castellano para los miembros de la Sociedad Nacional (SECMA) y el catalán para los cirujanos de la Sociedad Regional (SCCOT). La encuesta fue anónima y el correo electrónico solo se envió una vez (→ **Figuras 3 and 4**).

La plataforma de encuestas estuvo disponible y abierta durante un año (octubre de 2020-2021) para que pudiéramos recopilar tantas respuestas como fuera posible. El análisis estadístico se realizó utilizando SurveyMonkey (*Momentive Inc., San Mateo, California, EE. UU.* [www.momentive.ai](http://www.momentive.ai)) analizando el software con datos de tablas cruzadas y tablas de Excel, y las tendencias se extrapolaron tanto con números brutos como con porcentajes.

Se utilizan frecuencias absolutas y relativas para describir los resultados de la encuesta. La distribución binomial exacta se usa para probar la preferencia por abrir la vaina FCR y proporcionar una estimación de su intervalo de confianza del 95%. Para evaluar si la preferencia variaba según la subespecialidad del cirujano, se utilizó la prueba exacta de Fisher. Se utilizó el software R<sup>17</sup> aplicando un nivel de significación del 5%.

## Resultados

Un total de 99 cirujanos respondieron la encuesta, 51 eran miembros activos de SCCOT y 48 eran cirujanos de SECMA.

### Fijación de la fractura del radio distal: abordaje volar y vaina del flexor radial del carpo

Las fracturas del radio distal son una de las fracturas más comunes que se presentan en los servicios de urgencias. Desde que Orbay describió su técnica en 2001, las placas de osteosíntesis volares de ángulo fijo se han utilizado con éxito para tratar la gran mayoría de estas fracturas. Para ello, se han descrito diferentes abordajes anatómicos; algunos de ellos acceden a través de la vaina del *flexor carpi radialis* (FCR), mientras otros evitan abrirla con intención de preservar esta estructura.

Desde el Servicio de Traumatología del Hospital Universitario Arnau de Vilanova de Lleida estamos realizando un trabajo de investigación relacionado con este tema.

El propósito de esta encuesta es poder hacerse una idea sobre cuál de estas dos opciones es la más utilizada entre los cirujanos que tratan este tipo de fracturas.

Los datos de esta encuesta son anónimos. Tanto los contenidos como los resultados serán tratados con la máxima confidencialidad.

Por favor, rellene las 4 preguntas que encontrará en el enlace y/o el código QR que se adjuntan continuación sin dejar ninguna en blanco. Muchas gracias por su ayuda.

#### 1. Soy ...

- Cirujano plástico
- Cirujano ortopédico general
- Cirujano ortopédico de extremidades superiores o mano
- Otro (específico)

#### 2. ¿Con qué frecuencia opera fracturas de radio distal?

- Nunca
- <5 al mes
- 5-10 al mes
- > 10 al mes
- Otro (específico)

Figs. 3 and 4 Ejemplo de correo electrónico en español para miembros de SECMA que incluye el cuestionario, así como el enlace de la encuesta y el código QR para acceder a la plataforma SurveyMonkey (*Momentive Inc., San Mateo, California, EE. UU.* [www.momentive.ai](http://www.momentive.ai)) y responder online.

Hubo 55 Cirujanos de Miembro Superior/Mano, 41 cirujanos que se consideraban Cirujanos Ortopédicos Generales, 1 Cirujano Plástico, 1 se consideraba Cirujano de Hombro y hubo 1 respuesta omitida en esta pregunta, que fue la única en toda la encuesta. En general, 59 de 99 (60%) suelen operar menos de cinco fracturas de radio distal al mes. Entre los respondedores, hubo una clara preferencia por abrir la vaina FCR, 72 de 99 (72,72%), significativamente diferente de la indiferencia (50%), con un valor de  $p < 0,0001$  y un intervalo de confianza del 95% binomial exacto estimado de [62,9%, 81,2%]. Sin embargo, 21/99 (21,21 %) eligió el enfoque de

Henry, y 6/99 (6%) respondió abriendo la vaina FCR solo algunas veces.

Centrándonos en los cirujanos ortopédicos generales, 35/41 (85,36%) eran miembros activos de SCCOT, 36/41 (87,80%) operaban menos de 5 fracturas de radio distal al mes, 30/41 (73,17%) optaron por abrir la vaina FCR y hubo heterogeneidad en el motivo por el cual se eligió este abordaje, siendo la sensación de facilidad la respuesta más escogida 21/41 (51,22%) entre las demás opciones. Concentrándonos en los cirujanos de Miembro Superior/Mano, 41/55 (74,54%) eran miembros activos de

SECMA, 30/55 (54,54%) operaban entre 5-10 fracturas de radio distal al mes, 41/55 (74,54%) abrieron la vaina FCR durante su cirugía y 29/55 (52,72%) eligieron su acceso a volar distal del radio por su facilidad. En cuanto a la elección de un abordaje u otro, no hubo diferencias estadísticamente significativas entre los cirujanos ortopédicos generales y los cirujanos de mano/miembro superior (test exacto de Fisher p-valor = 1).

Del grupo de cirujanos que abrieron la vaina FCR, 43/72 (61%) eran cirujanos de miembro superior y/o mano y 46/72 (63,88%) contemplaron que este gesto les facilita la cirugía, mientras que 15/72 (21 %) de los cirujanos que operaban a través de la FCR creían que este abordaje ofrecía menos complicaciones. De las 9 respuestas dadas a por qué abrir la vaina FCR es menos riesgosa, 5 consideraron que el abordaje brinda una exposición más amplia y/o más cómoda, 6 pensaron que este abordaje protege el nervio mediano así como la RCP y 2 mencionaron la arteria radial como una estructura potencial en riesgo si la disección se realiza entre el tendón FCR y la propia arteria.

De 21/99 (21,21%) cirujanos que seleccionaron no abrir la vaina FCR, 11/21 (52,38%) consideraron que preservar esta estructura ofrece menos complicaciones, 2/21 (9,52%) pensaron que hace su cirugía más sencilla, 4/21 (19,04%) recién lo aprendieron así y 4/21 (19,04%) tuvieron otras razones que no fueron especificadas. En total, 13/21 (62%) que eligieron este abordaje fueron cirujanos de extremidad superior/mano. Todos aquellos que decidieron dar una explicación sobre por qué la preservación de la vaina del tendón FCR puede ser menos perjudicial estuvieron de acuerdo en que este enfoque evita la cicatrización dolorosa, la fibrosis y la rigidez extraarticular.

## Discusión

Durante los últimos años, las placas volar para las fracturas de radio distal han aumentado considerablemente y siguen creciendo. Sin embargo, las complicaciones después de dicha cirugía no deben subestimarse. A efectos de este estudio, sólo vamos a nombrar los relacionados con la disección quirúrgica a través de una zona anatómica rodeada de estructuras neurovasculares clave. En este sentido, se ha descrito lesión de la arteria radial. Esto puede ser una ruptura directa del vaso durante la operación o la creación de un pseudoaneurisma debido a la fricción o conmoción cerebral durante la disección. También hay nervios alrededor de esta región anatómica potencialmente en riesgo. Entre ellos, la neuropatía del nervio mediano es la más temida. Sin embargo, las estructuras neurales más pequeñas, como la RCP y la rama superficial del nervio radial, también están en riesgo. Además, la lesión de estos nervios sensibles se ha relacionado con el síndrome de dolor regional complejo, con una incidencia estimada de 3 a 10%.<sup>18</sup>

La diferencia entre abrir o no la vaina FCR ha generado debate sobre qué abordaje es más seguro. Al respecto, se han realizado algunos estudios cadavéricos basados en la concepción de que la comprensión profunda de la anatomía disminuye la posible lesión iatrogénica.<sup>7,14,19</sup>

Según la encuesta, se encontraron algunas discrepancias entre los cirujanos que operaron estas fracturas. No obstante, hubo una tendencia a abrir el tendón FCR, y esto no fue diferente entre los cirujanos ortopédicos generales o de mano. Del mismo modo, no hubo diferencia entre subespecialidades en el principal motivo aducido para abrir la vaina, que fue facilitar su cirugía, y esta inclinación no difirió entre los cirujanos que operaron más FRD de los que operaron menos. Sin embargo, la principal razón para conservar la vaina no fue hacer menos difícil el acceso, sino evitar complicaciones. Según sus respuestas, las cicatrices aparentemente dolorosas, la fibrosis y la rigidez extraarticular parecían ser las principales preocupaciones.

Entre los 9 cirujanos que dieron sus razones de por qué el abordaje que utilizaron puede causar menos complicaciones, solo cinco hablaron sobre el nervio mediano y/o la RCP. Todos ellos abren la vaina FCR y consideraron este abordaje como más seguro en este sentido, al contrario de lo que han planteado algunos estudios anatómicos y observacionales.<sup>7,19,20</sup> Un estudio anatómico realizado por Conti Mica et al (2016)<sup>7</sup> sobre abordajes de radio distal volar demostró que al abrir el lado cubital del FCR en el abordaje de Henry modificado (que se realiza abriendo la vaina del FCR), tanto la RCP como la mediana los nervios están en peligro. No obstante, la arteria radial está más cerca y por tanto más susceptible de lesionarse en el abordaje clásico de Henry (2). Su estudio mostró que en un promedio de 10 proximal al pliegue de la muñeca, el nervio mediano se encuentra a 0,1 mm del tendón FCR. Cuanto más distales mayor distancia hay entre éstas y las estructuras, siendo 4,5 mm el espacio medio de una a otra en el pliegue de la muñeca. Por otra parte, complicaciones graves como el síndrome de dolor regional complejo, el dolor de pilares, la cicatrización y la fibrosis se han relacionado con la lesión de RCP durante los abordajes de radio distal volar. *Samson et al (2017)*<sup>21</sup> identificaron siete pacientes con lesión iatrogénica de RCP durante la osteosíntesis de FRD volar a partir de una revisión retrospectiva de la base de datos de 5 años, dos de los cuales presentaban síntomas de SDRRC. La RCP está ubicada en el lado radial del nervio mediano, cerca del tendón FCR a este nivel (→ **Figure 1**). A modo de conclusión, en su estudio se exponen las siguientes ideas: en primer lugar, tener en cuenta estas relaciones anatómicas es primordial a la hora de operar fracturas de radio distal. En segundo lugar, apartar suavemente el FCR hacia su lado cubital debería mantener seguros los nervios descritos. En tercer lugar, durante el enfoque de Henry modificado, la vaina FCR debe abrirse por su lado radial para evitar lesiones en la RCP.<sup>7</sup>

En contraste con esto, se han publicado otros estudios que describen varios patrones de ramificación anómalos de la RCP en relación con el tendón FCR.<sup>19,20</sup> *Glickel et al (2019)*<sup>19</sup> por ejemplo, descubrió que las variaciones anatómicas de la trayectoria de RCP alrededor de la vaina FCR se pueden contemplar en aproximadamente el 18,8% de los pacientes. Entre estas variaciones, había RCP que cruzaban volar, dorsal o corrían dentro de la vaina FCR.<sup>19</sup> Similarmente, *Jones et al (2016)*<sup>20</sup> realizaron un estudio observacional en el que diez cirujanos acudieron a cirugía de FRD en el que se utilizó un

abordaje FCR para detectar anomalías de RCP durante 7 meses (julio 2015-enero 2016). Concluyeron que abrir la vaina del tendón FCR por su lado radial es seguro la mayor parte del tiempo, pero no se debe olvidar que existen variaciones anatómicas que se deben tener en cuenta.<sup>20</sup>

Debido a la naturaleza del estudio, existen algunas limitaciones evidentes. La principal limitación es el bajo número de participantes. El entusiasmo de la población objetivo por responder es un inconveniente común de cualquier estudio de investigación de encuestas. Por eso tratamos de diseñar un cuestionario muy corto y que esté disponible durante un año. Sin embargo, asumimos que, a menos que se haya respondido pronto o sin problemas una vez recibido el correo electrónico, las posibilidades de olvidarse de completar el cuestionario eran altas. Además, el cuestionario fue enviado por correo electrónico y respondido electrónicamente, lo que produce un sesgo de selección al hacer que la población con conocimientos informáticos sea más proclive a cumplimentarlo. Además, deben ser miembros activos de una de las dos sociedades mencionadas al mismo tiempo. Otra fuente de sesgo potencial es que la encuesta solo se ha enviado a un grupo de cirujanos nacional y regional. Difundir estas preguntas a una población más amplia o fuera del país podría mostrar una mayor o menor disparidad de opiniones, hecho que podría reforzar o debilitar nuestra hipótesis. Se podría enviar el mismo o un cuestionario similar al extranjero para comprobar si éste no está influenciado geográficamente.

Sin embargo, hubo una baja tasa de preguntas no respondidas (1 de 99 × 4 respuestas obligatorias), lo que muestra una alta tasa de cumplimiento.

Con todo, a pesar de las limitaciones mencionadas, creemos que esta encuesta muestra que, además de la falta de evidencia en este campo, también existe desacuerdo entre los cirujanos que tratan la FRD. En consecuencia, es necesario realizar más investigaciones clínicas para llegar a una conclusión.

## Conclusión

Dada la elevada incidencia actual de fractura de radio distal y la disparidad de opiniones encontrada, además de la ausencia de estudios centrados en este campo, pensamos que esta encuesta podría servir de base para diseñar estudios que comparen ambos abordajes, para determinar si abrir o conservar la vaina FCR es mejor o más seguro.

### Conflicto de intereses

Los autores aseguran que no tienen ningún conflicto de interés en este tema.

### Agradecimientos

En primer lugar, los autores quisieran agradecer a los cirujanos que dedicaron su tiempo a responder el cuestionario, ya que este trabajo no hubiera sido posible sin ellos.

En segundo lugar, también nos gustaría agradecer a la junta directiva y al secretario de SECMA y SCCOT por facilitar la distribución de nuestra encuesta entre sus miembros.

En tercer lugar, debemos agradecer a Montserrat Martínez del Institut de Recerca Biomètica Lleida (IRB) por su ayuda con las estadísticas y el análisis de datos.

Y por último, pero no menos importante, también queremos expresar nuestro agradecimiento al Dr. Manuel Llusà (PhD) y a todo el equipo del Laboratorio de Macro y Microdissección y Anatomía Quirúrgica del departamento de Anatomía Humana Universitat de Barcelona (UB) por su trabajo en contribución a la difusión del conocimiento anatómico, que ha servido de inspiración para este trabajo y, lo que es más importante, nos ha enseñado a ser más conscientes y respetuosos con la anatomía en nuestra práctica diaria.

## Bibliografía

- 1 MacIntyre NJ, Dewan N. Epidemiology of distal radius fractures and factors predicting risk and prognosis. *J Hand Ther* 2016;29(02):136-145
- 2 Stirling ERB, Johnson NA, Dias JJ. Epidemiology of distal radius fractures in a geographically defined adult population. *J Hand Surg Eur Vol* 2018;43(09):974-982
- 3 Nellans KW, Kowalski E, Chung KC. The epidemiology of distal radius fractures. *Hand Clin* 2012;28(02):113-125
- 4 Orbay JL, Badia A, Indriago IR, et al. The extended flexor carpi radialis approach: a new perspective for the distal radius fracture. *Tech Hand Up Extrem Surg* 2001;5(04):204-211
- 5 Ilyas AM. Surgical approaches to the distal radius. *Hand (N Y)* 2011;6(01):8-17
- 6 Orbay JL, Gray R, Vernon LL, Sandilands SM, Martin AR, Vignolo SM. The EFCR Approach and the Radial Septum-Understanding the Anatomy and Improving Volar Exposure for Distal Radius Fractures: Imagine What You Could Do With an Extra Inch. *Tech Hand Up Extrem Surg* 2016;20(04):155-160
- 7 Conti Mica MA, Bindra R, Moran SL. Anatomic considerations when performing the modified Henry approach for exposure of distal radius fractures. *J Orthop* 2016;14(01):104-107
- 8 Tannan SC, Pappou IP, Gwathmey FW, Freilich AM, Chhabra AB. The Extended Flexor Carpi Radialis Approach for Concurrent Carpal Tunnel Release and Volar Plate Osteosynthesis for Distal Radius Fracture. *J Hand Surg Am* 2015;40(10):2026-2031.e1
- 9 Igeta Y, Vernet P, Facca S, et al. The minimally invasive flexor carpi radialis approach: a new perspective for distal radius fractures. *Eur J Orthop Surg Traumatol* 2018;28(08):1515-1522
- 10 Gwathmey FW Jr, Brunton LM, Pency RA, Chhabra AB. Volar plate osteosynthesis of distal radius fractures with concurrent prophylactic carpal tunnel release using a hybrid flexor carpi radialis approach. *J Hand Surg Am* 2010;35(07):1082-1088.e4
- 11 Clembosky G, Rodríguez GLG. Fractura de radio distal: abordaje mínimamente invasivo con preservación del pronador cuadrado. *Rev Argent Ortop Traumatol* 2015;80(03):150-157
- 12 Bishop AT, Gabel G, Carmichael SW. Flexor carpi radialis tendinitis. Part I: Operative anatomy. *J Bone Joint Surg Am* 1994;76(07):1009-1014
- 13 Schmidt HM. Clinical anatomy of the m. flexor carpi radialis tendon sheath. *Acta Morphol Neerl Scand* 1987;25(01):17-28
- 14 Raspanti A, Delcroix L, Ghezzi S, Innocenti M. Study of the tendinous vascularization for the compound radial forearm flap plus flexor carpi radialis tendon. *Surg Radiol Anat* 2016;38(04):409-414

- 15 Alteret al. - 2019 - Complications of Volar Plating of Distal Radius Fr.pdf.
- 16 Hintringer W, Rosenauer R, Pezzei C, et al. Biomechanical considerations on a CT-based treatment-oriented classification in radius fractures. Arch Orthop Trauma Surg 2020;140(05):595–609
- 17 R Core Team. 2022R: A language and environment for statistical computing. R Foundation for Statistical Computing, Vienna, Austria. URL <https://www.R-project.org/>
- 18 Berglund LM, Messer TM. Complications of volar plate fixation for managing distal radius fractures. J Am Acad Orthop Surg 2009;17(06):369–377
- 19 Glickel SZ, Glynn SM, Chang AL, Janowski JW, Barron OA, Catalano LW III. Anomalous Courses of the Palmar Cutaneous Branch of the Median Nerve in Relation to the Flexor Carpi Radialis Tendon for ORIF of Distal Radius Fractures. Hand (N Y) 2020;15(04):521–525
- 20 Jones C, Beredjikian P, Matzon JL, Kim N, Lutsky K. Incidence of an Anomalous Course of the Palmar Cutaneous Branch of the Median Nerve During Volar Plate Fixation of Distal Radius Fractures. J Hand Surg Am 2016;41(08):841–844
- 21 Samson D, Power DM. Iatrogenic Injuries of the Palmar Branch of the Median Nerve Following Volar Plate Fixation of the Distal Radius. J Hand Surg Asian Pac Vol 2017;22(03):343–349