



Artroscopia y Tenoscopia en el Tratamiento de la Tenosinovitis del Sexto Compartimento: Descripción Técnica y Serie de Pacientes

Arthroscopy and Tenoscopy in the Treatment of 6th Compartment Tenosynovitis: Technical Description and Series of Patients

Ricardo Kaempf de Oliveira¹ João Pedro Farina Brunelli¹ Márcio Aita³ Pedro J. Delgado⁴
Elisa De Torres-De Torres⁵ Fernando Corella²

¹ Departamento de Cirugía de la Mano, Santa Casa de Misericórdia de Porto Alegre, Porto Alegre, Brazil

² Departamento de Cirugía, Unidad de Cirugía de la Mano, Hospital Universitario Quirónsalud Madrid, Universidad Complutense de Madrid, Madrid, Spain

³ Departamento de Cirugía de la Mano, Faculdade de Medicina do ABC, Santo André, Brasil

⁴ Departamento de Cirugía de la Mano, Unidad de Cirugía de la Mano, Hospital Universitario Madrid Montepríncipe, Universidade CEU San Pablo, Boadilla del Monte, Madrid, Espanha

Address for correspondência Ricardo Kaempf de Oliveira, MD, Rua Leopoldo Bier, 825 Conjunto 301, Porto Alegre, RS, CEP: 90620-100 (e-mail: ricardokaempf@gmail.com).

⁵ Departamento de Ortopedia y Traumatología, Unidad de Cirugía de la Mano, Hospital Universitario de Móstoles, Madrid, Spain

Rev Iberam Cir Mano 2023;51(1):e48–e55.

Resumen

Denominamos tenoscopia al procedimiento en el que se realiza un abordaje endoscópico de las vainas tendinosas. Ya se ha descrito para el tratamiento de trastornos de tobillo, codo, hombro, muñeca y mano. Hemos tratado con tenoscopia una serie de ocho muñecas en seis pacientes con procesos inflamatorios crónicos del sexto compartimento extensor de la muñeca sin mejoría con tratamiento conservador inicial. El procedimiento comienza con una artroscopia de los espacios radiocarpiano y mediocarpiano para descartar otras causas intraarticulares de dolor en el lado cubital de la muñeca. Luego, a través del portal 6R, se reseca la cápsula y la porción profunda de la vaina del extensor carpi ulnaris, accediendo a la cara interna del sexto compartimento. Con la vista completa del sexto compartimento interno, se crea un portal específico para el extensor carpi ulnaris ubicado dos centímetros proximal a la articulación. Luego se realiza una sinovectomía amplia del compartimento con rasuradora, tanto proximal como distal a la articulación. La rama sensible dorsal del nervio cubital permanece segura durante todo el procedimiento. Hemos realizado tenoscopia del sexto compartimento extensor en ocho muñecas de seis pacientes en los que había fracasado el tratamiento conservador y hemos obtenido una gran mejoría

Palabras clave

- ▶ dolor de muñeca
- ▶ extensor carpi ulnaris
- ▶ tenosinovitis
- ▶ dolor en el lado cubital de la muñeca
- ▶ portales de artroscopia
- ▶ complicación de la artroscopia de muñeca

recibido
15 de octubre de 2022
aceptado
07 de marzo de 2023

DOI <https://doi.org/10.1055/s-0043-1769605>.
ISSN 1698-8396.

© 2023. SECMA Foundation. All rights reserved.
This is an open access article published by Thieme under the terms of the Creative Commons Attribution-NonDerivative-NonCommercial-License, permitting copying and reproduction so long as the original work is given appropriate credit. Contents may not be used for commercial purposes, or adapted, remixed, transformed or built upon. (<https://creativecommons.org/licenses/by-nc-nd/4.0/>)
Thieme Revinter Publicações Ltda., Rua do Matoso 170, Rio de Janeiro, RJ, CEP 20270-135, Brazil

de los síntomas con el procedimiento, sin complicaciones graves ni recidiva de la lesión. La tenoscopia del extensor carpi ulnaris permite la sinovectomía del sexto compartimento extensor, conservando el retináculo extensor. Con un enfoque mínimamente invasivo, este procedimiento causa menos daño local a los tejidos blandos, con menos formación de tejido cicatricial en comparación con los procedimientos abiertos clásicos. Al utilizar una visión clara del compartimento a través de la tenoscopia, se reduce el riesgo de adherencias y lesiones en los tendones extensores cubitales.

Abstract

We call tenoscopy the procedure where an endoscopic approach to tendon sheaths is performed. It has already been described for the treatment of ankle, elbow, shoulder, wrist, and hand disorders. We have treated with tenoscopy a series of eight wrists in six patients with chronic inflammatory processes of the sixth extensor compartment of the wrist with no improvement with initial conservative treatment. The procedure begins with an arthroscopy of the radiocarpal and midcarpal spaces to rule out other intra-articular causes of ulnar-sided pain in the wrist. Then, through the 6R portal, the capsule, and the deep portion of the sheath of the extensor carpi ulnaris are resected, gaining access to the inside aspect of the sixth compartment. With the full view of the inner sixth compartment, a specific portal is created for the extensor carpi ulnaris located two centimeters proximal to the joint. Then a wide synovectomy of the compartment is performed with a shaver, both proximal and distal to the joint. The dorsal sensitive branch of the ulnar nerve remains safe throughout the procedure. We have performed tenoscopy of the sixth extensor compartment in eight wrists of six patients who had failed conservative treatment and obtained great improvement of symptoms with the procedure, with no serious complications or lesion recurrence. Tenoscopy of the extensor carpi ulnaris allows synovectomy of the sixth extensor compartment, preserving the extensor retinaculum. With a minimally invasive approach, this procedure causes less local damage to soft tissues, with less scar tissue formation when compared with classic open procedures. By using a clear view of the compartment through tenoscopy, the risk of adhesions and injury to the ulnar extensor tendons is decreased.

Keywords

- ▶ wrist pain
- ▶ extensor carpi ulnaris
- ▶ tenosynovitis
- ▶ wrist ulnar-sided pain
- ▶ arthroscopy portals
- ▶ wrist arthroscopy complication

Introducción

El dolor en el lado cubital de la muñeca es un síntoma común de varias enfermedades como la tendinitis del extensor carpi ulnaris (ECU) y flexor carpi ulnaris (FCU), artrosis entre el pisiforme y el piramidal, lesión del complejo fibrocartilago triangular (CFCT), síndrome de pinzamiento cubitocarpiano, inestabilidad de la articulación radiocubital distal (ARCD) y lesión del ligamento lunopiramidal, entre otros. La complejidad de las estructuras y la proximidad de los sitios anatómicos dificultan el diagnóstico, incluso cuando se dispone de exámenes de imágenes de alta definición.¹⁻³

La tenosinovitis estenosante del sexto compartimento extensor de la muñeca (SCEM) se describió por primera vez en 1927 y comprende una enfermedad que es como la lesión del primer compartimento descrita por De Quervain. Es un proceso inflamatorio tendinoso que puede ser causado por enfermedades reumáticas, fricción ósea tras fractura de apófisis estiloides cubital, impacto por apófisis estiloides

prominente, inestabilidad cubital distal o sobrecarga generada por actividades repetitivas en pronación y desviación cubital de la muñeca. Por lo tanto, la vaina del tendón de la ECU se inflama, generando hinchazón y compresión del tendón dentro del compartimento.⁴⁻⁸ El tratamiento inicial se realiza con medidas conservadoras, siendo eficaz en la mayoría de los pacientes. Sin embargo, las lesiones que no responden o aquellas con afectación crónica pueden requerir tratamiento quirúrgico, y la tenosinovectomía abierta es el tratamiento estándar, con liberación del compartimento y resección del tejido inflamatorio tanto del tendón como de las estructuras adyacentes.

La tenoscopia se puede utilizar para realizar una exploración endoscópica de la cara interna de la vaina del tendón, y este procedimiento se ha descrito para el tratamiento de enfermedades del tobillo, el codo, el hombro, la muñeca y la mano.⁹⁻¹²

Presentamos una serie de ocho muñecas operadas con tenoscopia ECU en seis pacientes con tenosinovitis crónica de

la ECU, junto con descripción detallada de la técnica y resultados.

Métodos

De forma retrospectiva, desde enero de 2018 hasta diciembre de 2021, se evaluaron e incluyeron en el estudio todos los pacientes tratados con tenoscopia de SCEM con tenosinovitis del ECU refractaria al tratamiento conservador durante al menos cuatro meses. Hemos incluido en la serie ocho tenoscopias en seis pacientes.

Se excluyeron los pacientes que presentaron inestabilidad del tendón del ECU dentro del sexto compartimento, los pacientes que se sometieron a procedimientos óseos asociados y los pacientes que presentaron cambios degenerativos de la ARCD asociados a tenosinovitis. Para ello, todos los pacientes fueron sometidos a radiografías y resonancia magnética antes de la cirugía.

Anatomía y Biomecánica

Omokawa et al.¹³ dividieron el tendón del ECU en tres zonas. La zona I está ubicada en el surco cubital; zona II en la estiloides cubital; y la zona III en el triquetrum. Las diferencias anatómicas de las vainas y estructuras estabilizadoras en cada zona son considerables y deben ser tenidas en cuenta en el tratamiento de enfermedades y sinovitis del ECU.

En la Zona I, el tendón del ECU corre hacia un surco en el cúbito distal y está estabilizado por el retináculo extensor que se une al radio, el cúbito y los huesos del carpo. En su parte profunda el tendón ECU tiene una vaina, que es una estructura de tejido conectivo unida al retináculo y al suelo del sexto compartimento.

Un poco más distal, dejando el surco del hueso cubital, en la zona II, la vaina está más tensa y conecta el tendón ECU con la apófisis estiloides cubital y con el ligamento radiocubital dorsal. También hay en este punto una estructura de fibras de colágeno orientadas en paralelo que conectan el retináculo extensor con la estiloides cubital llamada "línea jugata", que es importante para la estabilización del tendón.

Por otro lado, la zona III, la parte más distal del ECU, en su camino antes de insertarse en la base del quinto metacarpiano, está desprovista de una vaina profunda. Sin embargo, hay extensiones del retináculo en esta área llamadas septos retinaculares, que pueden ser cubitales y radiales, y están presentes de forma variable en la población, manteniendo el tendón ECU cerca del piramidal en una posición relativamente estable.

Otro aspecto anatómico importante es la presencia de extensiones accesorias del tendón ECU que se insertan en diferentes partes de la base del quinto metacarpiano y otras estructuras dorsales. Estas variaciones anatómicas pueden ser una causa adicional del dolor observado en las tendinopatías ECU, además de limitar el movimiento de la muñeca y el dedo meñique.^{14,15}

La anatomía del surco óseo en el cúbito distal también es variable.¹⁶ Los pacientes con surcos poco profundos se han

asociado con un mayor riesgo de inestabilidad y, en consecuencia, de tendinopatía ECU. En tales casos, cuando se confirma este cambio, la profundización del surco puede ser un paso en el tratamiento.¹⁷

La flexión y extensión de la muñeca y la rotación del antebrazo también influyen en la estabilidad del tendón del ECU. Ghatan et al.¹⁸ han demostrado la importancia de la funda profunda del ECU para la estabilidad. También han señalado que la supinación del antebrazo y la flexión de la muñeca tienden a generar una fuerza que desplaza el tendón del ECU fuera de su ranura. Por otro lado, la pronación forzada, especialmente con la extensión de la muñeca, aprieta la parte distal de la subvaina, aumentando así el dolor en pacientes con un proceso inflamatorio en el ECU y SCEM.

Técnica Quirúrgica

Los aspectos clínicos (►Fig. 1) y los hallazgos radiológicos (►Fig. 2) se revisan antes de iniciar el procedimiento. Con el paciente en decúbito supino y un torniquete neumático aplicado al brazo proximal, el miembro superior se coloca sobre la mesa para cirugía de la mano. Como en todas las artroscopias de muñeca, el procedimiento se realiza con la ayuda de una torre de tracción de muñeca, junto con trampas quirúrgicas para los dedos. (►Fig. 3).

El procedimiento comienza con la inspección de la articulación radiocarpiana (ARC) utilizando los portales ¾ y 6R para descartar otras enfermedades intraarticulares que pueden causar dolor en el lado cubital de la muñeca, como rupturas del CFCT, del ligamento lunopiramidal y pinzamiento cúbitocarpiano. Luego, la articulación mediocarpiana (AMC) se evalúa por la misma razón.

A continuación, utilizando el shaver a través del portal 6R, se realiza una resección de la cápsula cubital al portal 6U junto con la parte profunda de la vaina del ECU, lo que permite la visualización del tendón del ECU y la posterior entrada de la óptica dentro del sexto compartimento extensor (►Fig. 4). Luego, con la óptica en el portal 6R, se crea un portal ECU proximal, ubicado dos centímetros proximal al extremo distal del cúbito. Podemos utilizar una aguja para definir la posición correcta de este portal, mirando con el visor dentro del compartimento, utilizando así la técnica de afuera hacia adentro. En esta ubicación, utilizando los portales 6R y ECU proximal, pudimos visualizar directamente el interior del compartimento, conservando el retináculo extensor que se fija en la parte más distal del cúbito y el tendón ECU. Además, debido a la ubicación del portal, las ramas sensoriales del nervio cubital están protegidas, ya que están ubicadas más distal y cubitalmente al portal del ECU. En caso de una sinovitis muy extensa, también se puede crear un segundo portal específico para el ECU a dos centímetros distal al cúbito distal, el llamado portal distal del ECU.

Una vez creados los portales, se realiza una sinovectomía del tendón ECU y la vaina interna del sexto compartimento tanto proximal como distalmente a la articulación (►Fig. 5).

Antes del cierre del portal, se suelta el torniquete para comprobar la integridad de los haces vasculares. Las

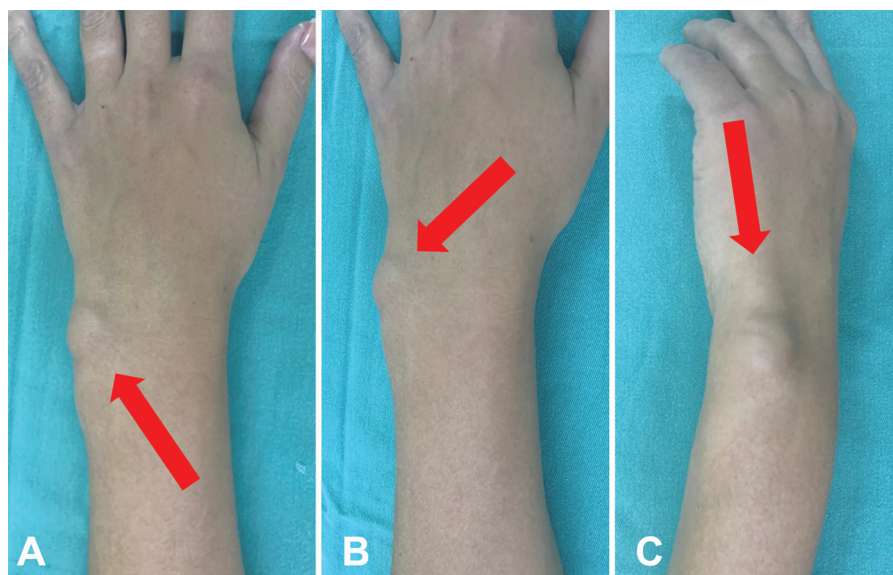


Fig. 1 Paciente de 38 años con tenosinovitis crónica del sexto compartimiento extensor de la muñeca (flecha roja) por artritis reumatoide (A, B y C).

incisiones se suturan con suturas de nailon monofilamento 5-0. Obsérvese el aspecto posoperatorio que demuestra la resolución completa del edema (►Fig. 6). Se aplican apósitos estériles con gasas y vendajes estériles y se utiliza una losa de yeso de brazo corto, inmovilizando la muñeca por un corto período de tiempo hasta que se cambia el apósito, lo que ocurre de tres a siete días después de la cirugía. Después del período de inmovilización, la muñeca operada se deja con movimiento libre y se indica a los pacientes que usen una órtesis removible en función de su dolor.

Los pacientes fueron seguidos de forma ambulatoria, con consultas semanales durante un mes y luego con

evaluaciones trimestrales. Por lo general, los pacientes no se someten a un protocolo de rehabilitación específico con un terapeuta de mano. Están orientados a realizar ejercicios de estiramiento y ganar movilidad y fuerza en casa.

Serie de casos

Hemos tratado ocho muñecas de seis pacientes en los últimos cuatro años utilizando la técnica de tenoscopia descrita anteriormente. La mayoría de los pacientes tenían un diagnóstico previo de artritis reumatoide u otra enfermedad reumática crónica, fueron tratados con fármacos antirreumáticos modificadores de la enfermedad y sin procedimientos invasivos previos realizados en la muñeca.

Los datos clínicos y epidemiológicos de los pacientes se resumen en la ►Tabla 1. Había cinco pacientes mujeres y un paciente hombre. La edad media el día del procedimiento fue de 54,6 años, con un rango de 38 a 68 años. De las ocho muñecas operadas, seis fueron del lado derecho y dos del izquierdo; dos pacientes se sometieron a procedimientos bilaterales en diferentes momentos (muñecas $\frac{1}{2}$ y $\frac{3}{4}$). Cuatro pacientes tenían artritis reumatoide, un paciente tenía lupus y uno tenía hipotiroidismo. El tiempo medio de tratamiento conservador de la tenosinovitis de muñeca previo a la cirugía fue de 5,1 meses, con un rango de 4 a 6 meses. El seguimiento postoperatorio medio fue de 17,9 meses, con un rango de 12 a 30 meses.

Para analizar el dolor, se utilizó una escala análoga visual en una regla, que va desde cero (sin dolor) hasta 10 (dolor máximo ya experimentado). Antes de la cirugía, los pacientes informaron un promedio de 7, con un rango de 5 a 9. Después de la operación, el dolor promedio fue de 1, con un rango de cero a dos. Así, entre las ocho muñecas operadas, dos permanecieron con dolor leve (puntuación dos en la escala) y tienen controlados los síntomas del dolor con medicación.

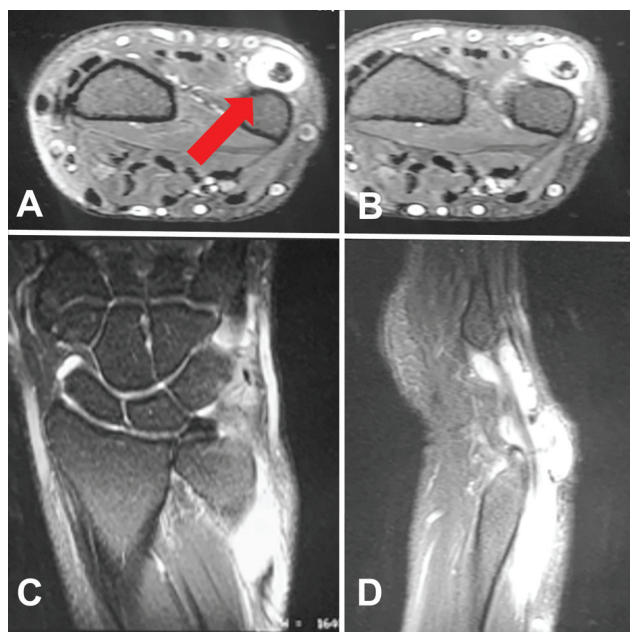

Fig. 2 Las imágenes de RM demuestran tenosinovitis del ECU (flecha roja) con poca afectación intraarticular. Vistas transversal (A y B), coronal (C) y sagital (D).

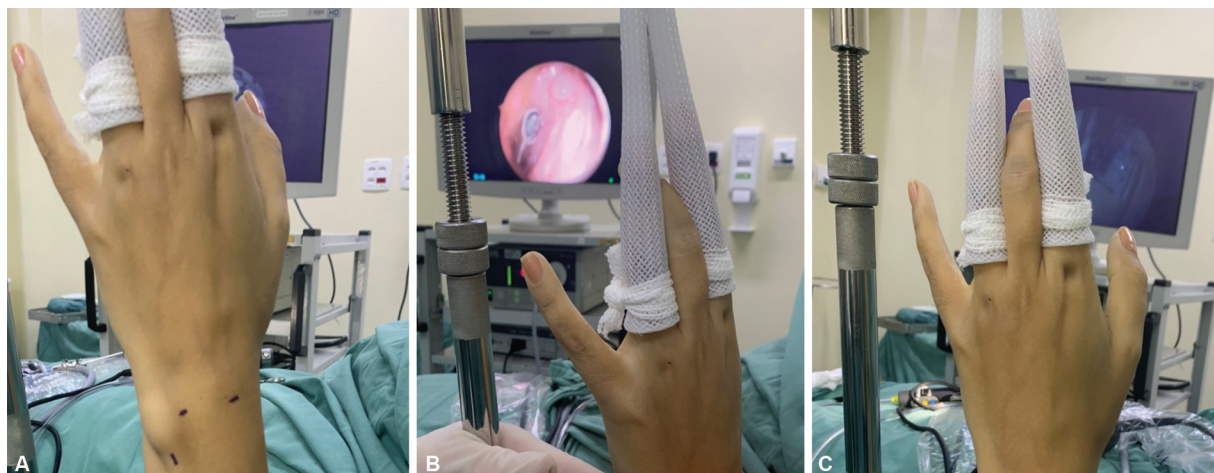


Fig. 3 Tratamiento inicial con técnica de artroscopia clásica (A). La tenoscopia continúa con el endoscopio en el portal 6R. El tratamiento se realiza con el endoscopio insertado a través del portal 6R y la instrumentación a través del portal proximal del portal específico del ECU (ECU proximal) (B). Resolución completa del aumento de volumen por sinovitis (C).

No hubo casos de infección, cicatrización hipertrófica, síndrome de dolor regional complejo o complicaciones que requirieran un segundo procedimiento. Tampoco hubo recidiva de la lesión durante el seguimiento. En cuanto al movimiento, todos los pacientes mostraron una recuperación completa en comparación con el movimiento antes del procedimiento.

Con respecto al resultado del tratamiento informado por los seis pacientes, les pedimos que eligieran entre las siguientes opciones: muy satisfecho, satisfecho, poco

satisfecho y no satisfecho. Del total de pacientes, cinco se consideraron muy satisfechos y uno se consideró satisfecho.

Discusión

El dolor de muñeca en el lado cubital es una característica común de muchos trastornos, como la tendinitis de ECU y FCU, la artrosis y la inestabilidad de ARCD, las lesiones de CFCT, el síndrome de pinzamiento cúbitocarpiano y la lesión del ligamento lunopiramidal, entre otros. La complejidad de las estructuras y su proximidad dificultan el diagnóstico, incluso cuando se dispone de pruebas de imagen de última generación.¹⁹

Además, puede haber una asociación de enfermedades. Kakar and Garcia-Elias²⁰ definieron un algoritmo denominado “trébol de cuatro hojas” para diagnosticar y tratar las lesiones del cúbito de la muñeca, demostrando que la patología en esta región puede ser secundaria a deformidad ósea, inestabilidad del ECU, defectos condrales y lesiones del CFCT, y la asociación entre ellas es común.

Otro problema menos frecuente que también puede generar dolor en el lado cubital de la muñeca es la tenosinovitis ECU. Ha habido un interés creciente en identificar, comprender y tratar esta patología de la ECU, que a menudo se puede resolver mediante procedimientos y cirugías mínimamente invasivos que imponen menos daño a las estructuras sanas.

De Torres et al. describió una forma segura y factible de visualizar el tendón ECU y el aspecto interno de SCEM a través de portales artroscópicos específicos de ECU, proponiendo que durante una artroscopia de muñeca que tiene como objetivo investigar el dolor en el lado cubital, un paso importante a seguir es la evaluación de ECU, así como la vaina profunda y el retináculo extensor del sexto compartimento.²¹

Como ha demostrado nuestra serie, la mayoría de los pacientes con tenosinovitis de la ECU son portadores de alguna patología reumática, como artritis reumatoide y

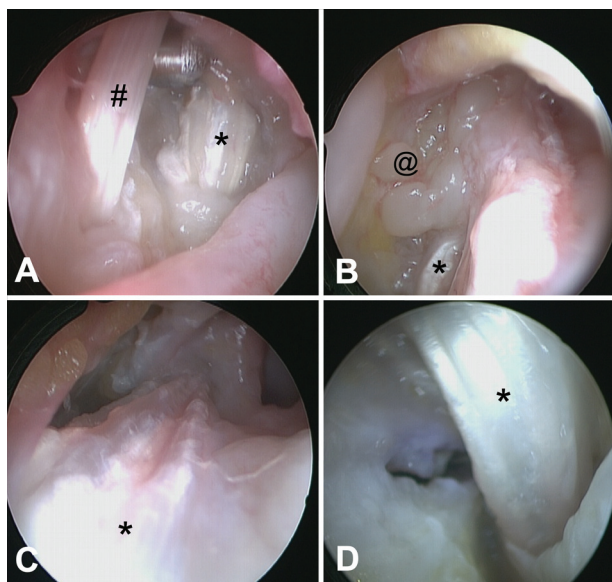


Fig. 4 Vista de la articulación radiocarpiana, con el endoscopio en el portal $\frac{3}{4}$ y el shaver en el portal 6R, entre los tendones del ECU y EDQ (A). Vista interior del sexto compartimento extensor, con el endoscopio en el portal 6U. Hay sinovitis extensa con pannus inflamatorio en toda la región (B). Vista distal del compartimento extensor después de tenosinovectomía (C). Vista proximal del compartimento después de tenosinovectomía (D). # Extensor digiti quinti *Extensor carpi Ulnaris @ sinovite.

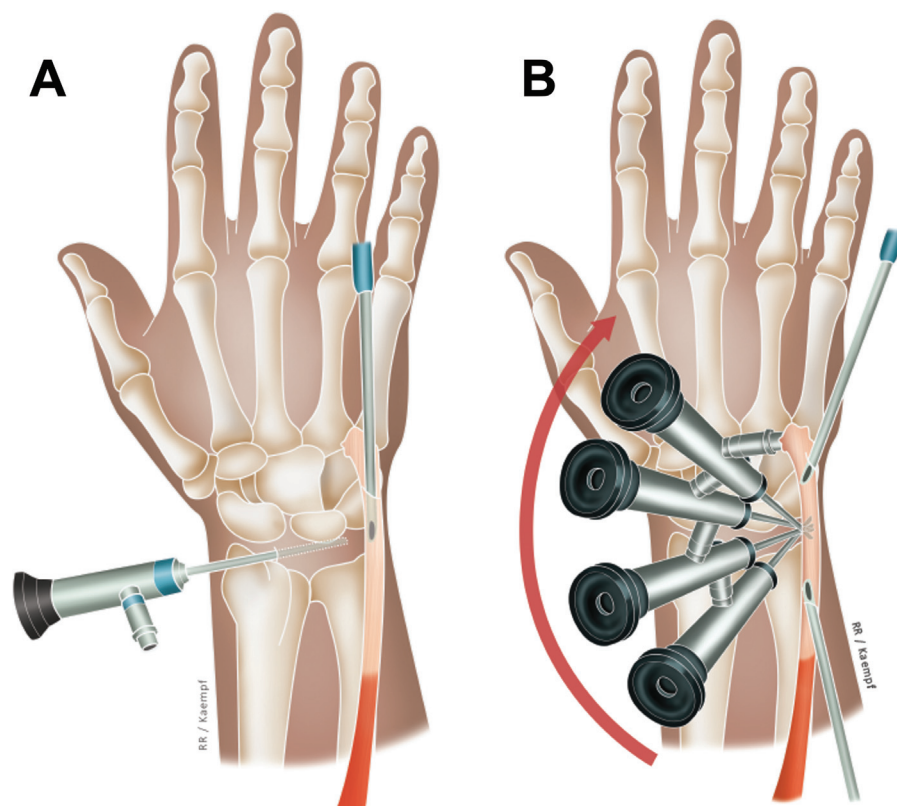


Fig. 5 Dibujo esquemático de la técnica para la sinovectomía ECU. El alcance está en el portal $\frac{3}{4}$ que muestra la parte profunda de la vaina del ECU durante un procedimiento de afeitado de la sinovitis de la ECU con la afeitadora en el portal 6R (A). Posteriormente, con el endoscopio en el portal 6R, es posible visualizar la parte interna del sexto compartimento y la vaina de la ECU proximal y distal. Luego, la afeitadora se puede colocar en los portales específicos del ECU (proximal o distal) para la sinovectomía. (B).

lupus. En estos pacientes se produce la formación de un pannus inflamatorio dentro del SCEM, que puede comprimir e invadir el tendón del ECU, pudiendo incluso evolucionar a su rotura si no se trata.⁹

Otras enfermedades como la gota, las infecciones por micobacterias y las enfermedades por depósito de amiloide también pueden manifestarse como tenosinovitis del sexto compartimento.⁹ Otra posible causa para la aparición de un proceso inflamatorio es la tenosinovitis estenosante del ECU, generada por el engrosamiento de la vaina profunda del sexto compartimento, una estructura rica en colágeno que envuelve todo el tendón conectando con el surco cubital, el ligamento radiocubital dorsal y los huesos piramidal y pisiforme.

El tratamiento de los pacientes con tenosinovitis del ECU comienza con medidas conservadoras, con el uso de fármacos, ortesis y hielo. Las lesiones crónicas que no han respondido al tratamiento conservador pueden requerir tratamiento quirúrgico. La sinovectomía es el objetivo del procedimiento, y la técnica abierta sigue siendo el estándar de atención, con una liberación amplia del compartimento y resección del tejido inflamatorio, tanto del tendón ECU como de las estructuras adyacentes ubicadas dentro del sexto compartimento.

La tenosinovitis del ECU también puede ocurrir después de lesiones traumáticas o degenerativas de las estructuras responsables de la estabilidad del ECU, como el retináculo extensor y su vaina profunda. Sabemos que el retináculo

extensor está fijado a los huesos del radio, cúbito, piramidal y pisiforme, lo que restringe el movimiento excesivo del tendón del ECU durante actividades que requieren flexión y extensión de la muñeca, así como en las inclinaciones laterales y el movimiento de pronación-supinación del antebrazo. Además, en esta región hay una estructura llamada “línea jugata”, que es una conexión de fibras de colágeno densas y orientadas longitudinalmente que conectan la vaina profunda de la ECU y la apófisis estiloides cubital. Su lesión genera inestabilidad del tendón ECU, con dolor en el lado cubital de la muñeca, principalmente durante actividades forzadas de supinación, flexión y desviación cubital de la muñeca; el paciente también puede notar que un tendón se rompe o cede a medida que entra y sale del surco cubital durante el movimiento.¹⁸ Los pacientes con estos síntomas no se incluyeron en nuestra serie y para ellos, además de la sinovectomía, se justifica algún tipo de estabilización del ECU. Así, durante el procedimiento de tenoscopia ECU, uno de los pasos de la cirugía debe ser probar la estabilidad del tendón, lo que se puede hacer moviendo la muñeca en todos los planos y bajo la vista directa del tendón movilizado con la ayuda de una sonda.

Otra causa común de dolor en esta región es la ruptura del tendón ECU debido a la fricción crónica y repetida sobre las irregularidades óseas, ya sea por osteofitos o por secuelas de fracturas. En estos casos, el tendón debe repararse durante el procedimiento y también la lesión ósea.

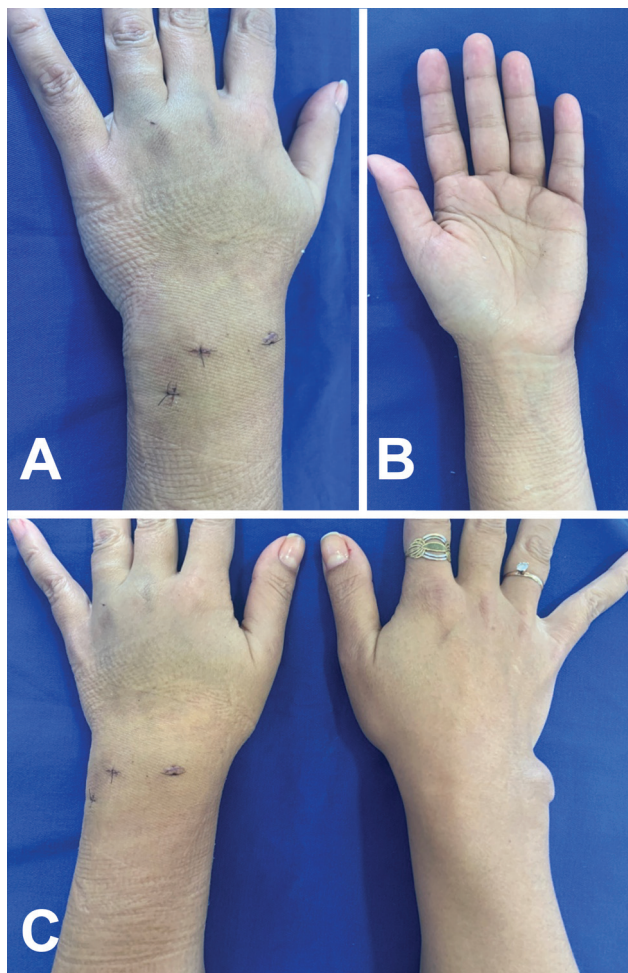


Fig. 6 Postoperatorio de 12 días de artroscopia y tenoscopia que muestra portales de acceso ¾, 6R y ECU proximal. Hay una desaparición completa del aumento de volumen causado por la sinovitis de la ECU, más evidente si se compara con el lado contralateral que se intervino unos meses después.

Durante la tenoscopia del ECU es importante realizar una sinovectomía completa de toda la parte interna del sexto compartimento extensor, ya que la sinovitis residual puede ser causa de dolor postoperatorio. Los riesgos potenciales de la tenoscopia ECU, que incluyen lesión del tendón, su inestabilidad posterior y daño a las ramas sensoriales dorsales del nervio cubital, se reducen con la realización adecuada del procedimiento de la técnica. El portal proximal específico del tendón ECU es seguro y no daña el retináculo extensor porque se crea dos centímetros proximal al retináculo. Además, la rama sensorial dorsal del nervio cubital se ubica distal y cubital al portal, permaneciendo ilesa durante el procedimiento. Por ello, en nuestra serie no hemos tenido ninguna complicación grave relacionada con el procedimiento.

Conclusión

El uso de la tenoscopia para el tratamiento de la tenosinovitis crónica del ECU demostró ser un procedimiento factible y eficaz. Es una técnica reproducible, segura y con resultados

Tabla 1 Lista de pacientes tratados, datos demográficos y clínicos

Paciente (muñeca ¹)	Edad	Género	Dominancia	Lado afectado	Patología de base	Tiempo de tratamiento conservador (tiempo)	Tiempo de seguimiento (meses)	EVA del dolor (preoperatorio)	EVA del dolor (postoperatorio)	Condiciones ortopédicas asociadas
1	67	F	D	D	AR	4	30	5	1	RL artritis
2	67	F	D	I	AR	5	12	5	1	RL artritis
3	38	F	D	D	AR	5	20	9	1	-
4	38	F	D	I	AR	6	18	9	1	-
5	43	F	D	D	AR	4	18	6	0	-
6	55	F	D	D	-	6	12	7	2	-
7	60	F	D	D	AR	5	15	8	0	-
8	68	F	D	D	HT	6	18	8	2	-

Abreviaturas: F, femenino; HT, hipotiroidismo; I, izquierda; M, masculino; D, derecha; AR, artritis reumatoide; RL, radiosemilunar; EVA, escala analógica visual. ¹Algunos pacientes tenían afectación bilateral.

satisfactorios. Si la técnica se realiza correctamente, la sinovectomía se realiza de forma segura, sin aumento del riesgo de ECU y lesión de la rama sensitiva dorsal del nervio cubital y no genera inestabilidad ni lesión del retináculo extensor.

Es un procedimiento mínimamente invasivo con baja morbilidad, bajo riesgo de complicaciones y sin recidivas en nuestra serie. Presentamos así buenos resultados con el tratamiento de la tenosinovitis del ECU mediante sinovectomía por tenoscopia, que deja poca cicatrización, el paciente queda inmobilizado por poco tiempo, con rápida reincorporación al trabajo y recuperación funcional. Teniendo en cuenta el coste y la curva de aprendizaje, destacamos que esta técnica es una buena alternativa a la clásica técnica abierta.

La ventaja de esta técnica endoscópica y mínimamente invasiva es la posibilidad de realizar una tenosinovectomía extensa y segura con menor formación de tejido cicatricial y menor disección, generando buenos resultados estéticos. Observamos menos dolor y rigidez postoperatoria durante el seguimiento clínico, minimizando el riesgo de distrofia y formación de adherencias. Además, se puede realizar la evaluación simultánea de diagnósticos diferenciales o adicionales, como la evaluación de CFCT, ligamentos cubitales de la muñeca, superficies condrales del carpo y cúbito distal, entre otros.

Por ello, abogamos por el uso de la tenoscopia ECU para el tratamiento de la tenosinovitis crónica, ya que nuestra serie ha mostrado excelentes resultados clínicos en cuanto al mantenimiento del movimiento y la resolución del dolor, sin complicaciones ni recurrencias significativas, y con altos índices de satisfacción de los pacientes.

Declaración de Aprobación Ética

El presente estudio fue sometido y aprobado por el Comité de Ética de nuestra Institución.

Declaración de consentimiento informado

No hay información (nombres, iniciales, números de identificación del hospital o fotografías) en el manuscrito enviado que pueda usarse para identificar a los pacientes.

Aprobación ética

Todos los procedimientos realizados en estudios con participantes humanos se realizaron de acuerdo con los estándares éticos institucionales y/o del comité de investigación nacional y la Declaración de Helsinki de 1964 y sus enmiendas posteriores o estándares éticos comparables.

Financiamiento

Este estudio no recibió ningún apoyo financiero para el desarrollo de este trabajo.

Declaración de conflicto de intereses

Los autores no tienen ningún conflicto de intereses potencial con respecto a este artículo.

Bibliografía

- 1 Watanabe A, Souza F, Vezeridis PS, Blazar P, Yoshioka H. Ulnar-sided wrist pain. II. Clinical imaging and treatment. *Skeletal Radiol* 2010;39(09):837–857
- 2 Vuillemin V, Guerini H, Bard H, Morvan G. Stenosing tenosynovitis. *J Ultrasound* 2012;15(01):20–28
- 3 Eo S, Bahk S, Jones NF. Wrist pain due to abnormal extensor carpi ulnaris tendon. Vol. 43, *Archives of Plastic Surgery Korean Society of Plastic and Reconstructive Surgeons*; 2016:389–390
- 4 Hajj AA, Wood MB. Stenosing tenosynovitis of the extensor carpi ulnaris. *J Hand Surg Am* 1986;11(04):519–520
- 5 Sanmartín-Fernández M, Couceiro-Otero J, Costas-Alvarez M, Sotelo-García A. Extensor carpi ulnaris tenosynovitis caused by the tip of an oversized ulnar styloid: a case report. *J Wrist Surg* 2015;4(01):65–67
- 6 Bortolotto C, Draghi F. Rupture of the sheath of the extensor carpi ulnaris tendon in a patient affected by rheumatoid arthritis. *Journal of Ultrasound Springer Science and Business Media*; 2016:77–79
- 7 Inoue G, Tamura Y. Surgical treatment for recurrent dislocation of the extensor carpi ulnaris tendon. *J Hand Surg [Br]* 2001;26(06):556–559
- 8 Montalvan B, Parier J, Brasseur JL, Le Viet D, Drape JL. Extensor carpi ulnaris injuries in tennis players: a study of 28 cases. *Br J Sports Med* 2006;40(05):424–429, discussion 429
- 9 Lui TH. Extensor Tendoscopy of the Wrist. *Arthrosc Tech* 2016;5(04):e751–e756
- 10 Lui TH. Flexor Pollicis Longus Tendoscopy. *Arthrosc Tech* 2017;6(01):e249–e254
- 11 Lui TH. Endoscopic Ganglionectomy of Palmar Ganglion via Flexor Carpi Radialis Tendoscopy. *Arthrosc Tech* 2017;6(05):e1459–e1463
- 12 Lui TH, Lau AYC. Endoscopic Ganglionectomy and Release of the Sixth Extensor Compartment. *Arthrosc Tech* 2019;8(02):e111–e115
- 13 Omokawa S, Gumpangseth T, Komutattananont P, Inchai C, Mahakkanukrauh P. Anatomical Study of Stabilizing Structures of the Extensor Carpi Ulnaris Tendon Around the Wrist. *J Hand Surg Am* 2021;46(10):930.e1–930.e9
- 14 Barfred T, Adamsen S. Duplication of the extensor carpi ulnaris tendon. *J Hand Surg Am* 1986;11(03):423–425
- 15 Allende C, Le Viet D. Extensor carpi ulnaris problems at the wrist—classification, surgical treatment and results. *J Hand Surg [Br]* 2005;30(03):265–272
- 16 Nakashima T, Hojo T, Furukawa H. Deep and shallow forms of the sulcus for extensor carpi ulnaris. Vol. 183. *J Anat* 1993
- 17 Iorio ML, Bayomy AF, Huang JI. Morphology of the extensor carpi ulnaris groove and tendon. *J Hand Surg Am* 2014;39(12):2412–2416
- 18 Ghatan AC, Puri SG, Morse KW, Hearn KA, von Althann C, Carlson MG. Relative Contribution of the Subsheat to Extensor Carpi Ulnaris Tendon Stability: Implications for Surgical Reconstruction and Rehabilitation. *J Hand Surg Am* 2016;41(02):225–232
- 19 Lillegraven S, Bøyesen P, Hammer HB, et al. Tenosynovitis of the extensor carpi ulnaris tendon predicts erosive progression in early rheumatoid arthritis. *Ann Rheum Dis* 2011;70(11):2049–2050
- 20 Kakar S, Garcia-Elias M. The “four-LeafClover” Treatment Algorithm: A Practical Approach to Manage Disorders of the Distal Radioulnar Joint. *Journal of Hand Surgery W. B. Saunders*; 2016:551–564
- 21 de Torres-de Torres E, Hernández MO, Corella Montoya F. Visualization of the extensor carpi ulnaris and its subsheat using standard wrist arthroscopy. *Journal of Hand Surgery: European Volume SAGE Publications Ltd*; 2021:208–209