



Monoartrite persistente do joelho como apresentação de Doença de Lyme: um desafio diagnóstico. Relato de caso

Persistent Knee Monoarthritis as a Lyme Disease Presentation: A Diagnostic Challenge: Case Report

Rita Alçada¹ Nuno Pina Gonçalves² Rita Torres³ Maria Helena Lourenço³
Bárbara Flor de Lima⁴ Francisco Guerra Pinto⁵

¹ Serviço de Ortopedia do Hospital de Cascais, Dr. José de Almeida, Cascais, Portugal

² Hospital Dr. Nélio Mendonça, Funchal, Madeira, Portugal

³ Centro Hospitalar Lisboa Ocidental, Lisboa, Portugal

⁴ Hospital Prof. Doutor Fernando Fonseca, Amadora, Portugal

⁵ Hospital Ortopédico de Sant'Ana, Parede, Portugal

Endereço para correspondência Rita Alçada, Serviço de Ortopedia do Hospital de Cascais, Av. Brigadeiro Victor Novais Gonçalves, 2755-009 Alcabideche, Portugal (e-mail: rita.alcada@gmail.com).

Rev Bras Ortop

Resumo

Na investigação da monoartrite do joelho deverão ser considerados vários diagnósticos diferenciais. Relata-se o caso de uma doente com episódios recorrentes de derrame do joelho, em que a clínica inespecífica implicou várias hipóteses diagnósticas, imprecisões terapêuticas e um atraso na implementação de terapêutica adequada.

Durante mais de 2 anos, a doente foi avaliada em diferentes consultas de Ortopedia e Reumatologia. Realizou múltiplas terapêuticas incluindo uma artroscopia do joelho com meniscectomia parcial, com melhoria transitória das queixas, contudo sem diagnóstico definitivo. Após coleta de amostras de líquido sinovial com exames microbiológicos sucessivamente negativos, verificou-se uma sobreposição de artrite séptica por microrganismos atípicos isolados no tecido sinovial (*Pantoea spp.* e *Staphylococcus saprophyticus*) e artrite de Lyme. Foi realizada lavagem e desbridamento cirúrgico, seguido de antibioterapia dirigida com resposta transitória, por infeção persistente (estadio 3).

O caso apresentado demonstra a necessidade de uma abordagem multidisciplinar da monoartrite do joelho.

Palavras-chave

- ▶ artrite séptica
- ▶ doença de Lyme
- ▶ gonalgia
- ▶ monoartrite
- ▶ relato de caso

Trabalho desenvolvido no Hospital Ortopédico de Sant'Ana, Parede, Portugal.

recebido
10 de agosto de 2022
aceito
27 de fevereiro de 2023

DOI <https://doi.org/10.1055/s-0043-1771487>.
ISSN 0102-3616.

© 2024. The Author(s).

This is an open access article published by Thieme under the terms of the Creative Commons Attribution 4.0 International License, permitting copying and reproduction so long as the original work is given appropriate credit (<https://creativecommons.org/licenses/by/4.0/>).

Thieme Revinter Publicações Ltda., Rua do Matoso 170, Rio de Janeiro, RJ, CEP 20270-135, Brazil

Abstract

There are several differential diagnoses for knee monoarthritis. We report a patient with recurrent episodes of knee effusion, in which the non-specific clinical condition implied several diagnostic hypotheses, therapeutic inaccuracies, and a delay in implementing adequate treatment.

For more than 2 years, the patient underwent different Orthopedics and Rheumatology visits. She received multiple therapies, including a knee arthroscopy with partial meniscectomy with transient improvement of the complaints but not a definitive diagnosis. After collecting synovial fluid samples and successively negative microbiological tests, we established the diagnosis of overlap of septic arthritis by atypical microorganisms isolated from synovial tissue (*Pantoea* spp. and *Staphylococcus saprophyticus*) and Lyme arthritis. Washing and surgical debridement followed by targeted antibiotic therapy resulted in a transient response due to persistent infection (stage 3). This case demonstrates the need for a multidisciplinary approach to knee monoarthritis.

Keywords

- ▶ arthritis, septic
- ▶ case report
- ▶ gonalgia
- ▶ Lyme disease
- ▶ monoarthritis

Introdução

A monoartrite do joelho tem diversas causas, implicando um diagnóstico diferencial complexo^{1,2} (► **Table 1**). A monoartrite de Lyme, apesar de amplamente reconhecida na literatura, continua a representar um desafio diagnóstico que requer alta suspeição clínica, por ser frequente a ausência de contexto epidemiológico (picada de carrapato) ou de exames culturais positivos.¹⁻⁴ Os autores apresentam um caso de monoartrite secundária a doença de Lyme com diagnóstico tardio.

Relato do Caso

Paciente do sexo feminino, de 39 anos, sem antecedentes relevantes, apresentou-se com quadro súbito de derrame articular e dor de ritmo misto no joelho direito, em maio de 2019. Negava queixas em outras articulações, febre, lesões cutâneas ou outra sintomatologia, bem como mordida por carrapato ou outro agente (► **Fig. 1**).

Dadas as queixas predominantemente inflamatórias, foi avaliada por dois reumatologistas, tendo realizado prova terapêutica com metotrexato e prednisolona durante 4 meses, sem melhoria.

Após 17 meses realizou Ressonância Magnética (RMN) que confirmou derrame articular e a presença de cisto de Baker, foco de edema medular do planalto externo e rotura do menisco interno (► **Fig. 2**). Nesta ocasião sem queixas meniscais.

Após 18 meses do início do quadro, por persistência de queixas e discreto agravamento das queixas mecânicas foi submetida a artroscopia do joelho com coleta de líquido sinovial (exame bacteriológico negativo).

Concomitantemente, foram realizadas microfracturas da lesão do planalto externo, meniscectomia parcial interna, excisão de sistema valvular do cisto de Baker e infiltração intra-articular com betametasona. No período pós-operatório

Table 1 Quadro ilustrativo do diagnóstico diferencial de monoartrite do joelho^{1,6}

Infeciosa	Bacteriana (gonocócica e não-gonocócica) Viral Espiroquetas (Lyme, Sífilis) Fúngica
Microcristalina	Gota Pseudogota Hidroxiapatite/Fosfato de cálcio básico Oxalato de cálcio
Traumática	Fratura oculta / de stress Leão meniscal e/ou ligamentar Corpo estranho
Inflamatória / Auto-Imune	Artrite reactiva Artrite psoriática Espondilite anquilosante Artrite Reumatóide Lúpus Sarcoidose Behçet
Metabólica	Hiperparatiroidismo Hipotiroidismo Hemocromatose Acromegália Amiloidose
Tumoral	Osteocondroma Osteoide osteoma Sinovite vilonodular pigmentada Tumor maligno (primário ou metastático)
Outros	Artrose Coagulopatia Vasculite Osteonecrose

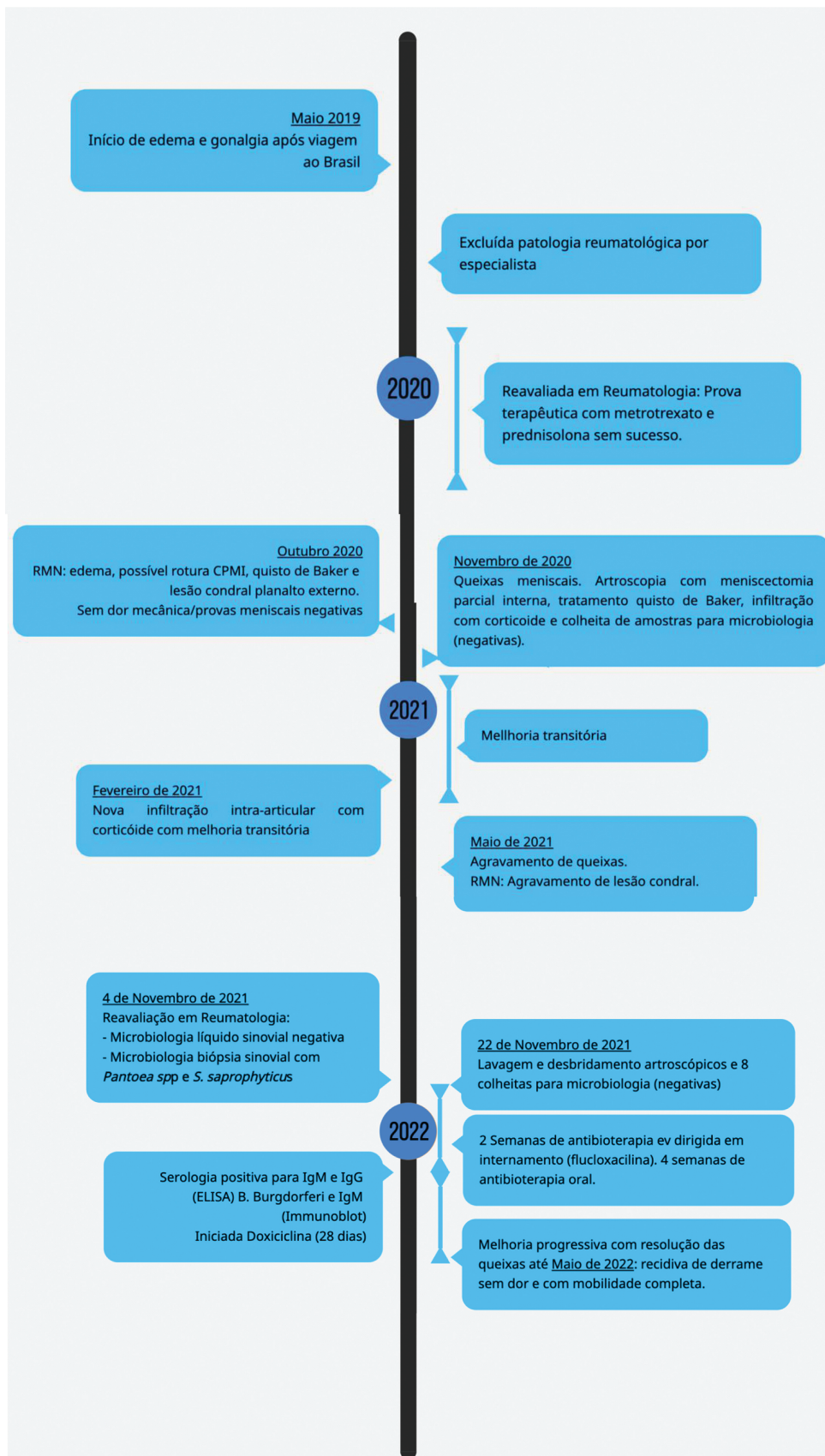

Fig. 1 Timeline da evolução do caso relatado.

Descrição: Evolução clínica desde o início do quadro. Destaca-se recidiva das queixas em Maio de 2022, mantendo derrame com impotência funcional e dor residuais em Agosto de 2022.

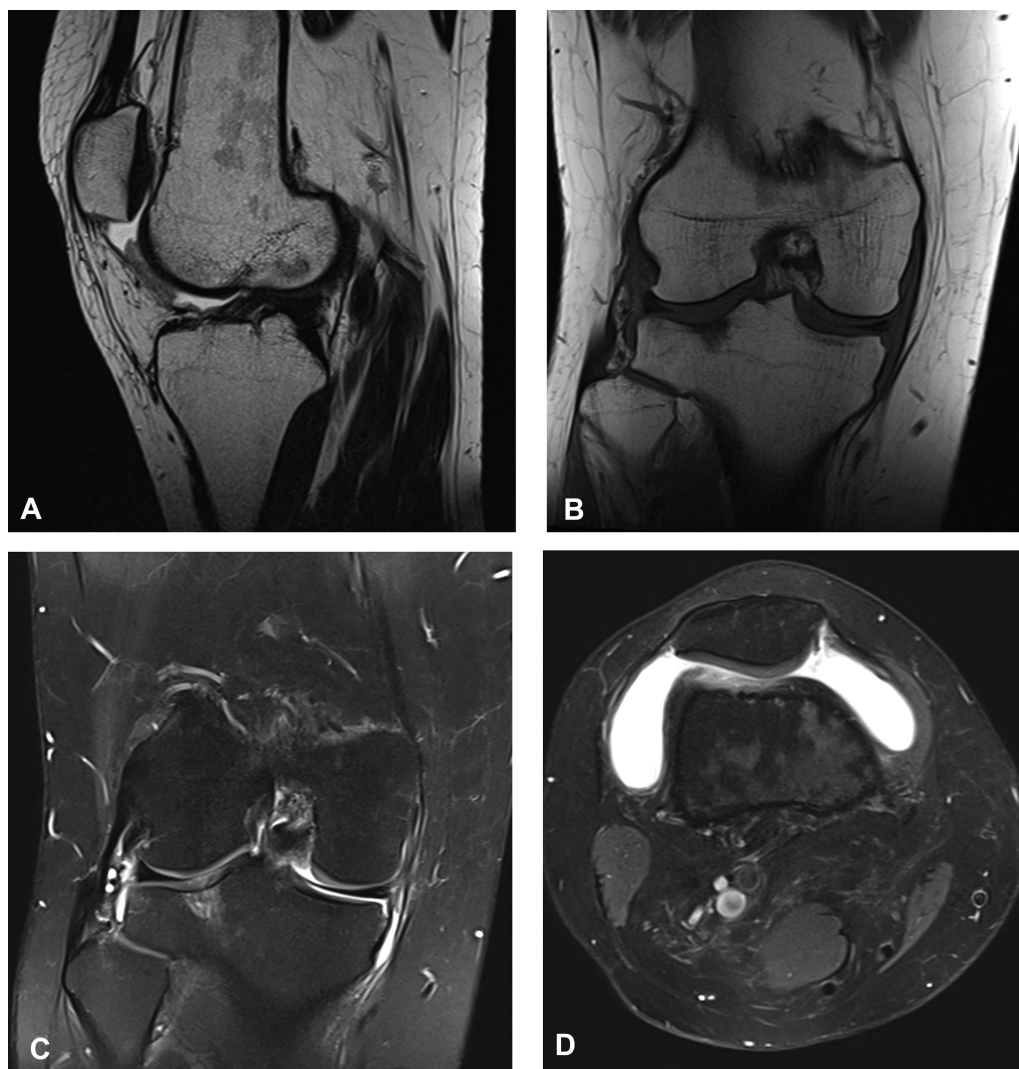


Fig. 2 Imagens de Ressonância Magnética .

Descrição: RMN de 3 de Outubro de 2020. É possível observar derrame intra-articular, lesão do planalto tibial externo, irregularidade do corno posterior do menisco interno e cisto de Baker.

- A: Corte Sagital, T1
- B: Corte Coronal T1
- C: Corte Coronal T2
- D: Corte Axial T2

apresentou melhoria significativa, com diminuição do edema e recuperação do arco de mobilidade.

Após seis meses apresentou duas recidivas da monoartrite, interpretadas como inflamação residual e controladas com novas infiltrações. Repetiu RMN, observando-se apenas a já conhecida lesão condral. Não sendo justificável o quadro clínico por lesão estrutural, foi solicitada uma terceira avaliação pela Reumatologia.

Nessa observação, 2 anos e meio após início do quadro, realizou controle laboratorial para esclarecimento do quadro de monoartrite crônica do joelho de causa indeterminada. Destacavam-se: aumento da velocidade de sedimentação (36mm/h), e proteína C reactiva (PCR), estudo de doenças auto-imunes e hemoculturas negativos. Foi realizada nova artrocentese e biópsia da membrana sinovial ecoguiada, com remoção de 6 fragmentos de membrana para exame histopatológico e 5 para bacteriológico (de anaeróbios, aeróbios,

micobacterias, fungos e parasitas), pesquisa de *Neisseria Gonorrhoeae*, *Chlamydia trachomatis* e *Borrelia Burgdorferi*. O líquido sinovial apresentava-se amarelo citrino turvo com bioquímica sugestiva de artropatia inflamatória crônica (22240cél/uL, 4.9g/dL de proteínas), sem cristais e com culturas negativas. O exame histológico da membrana sinovial foi sugestivo de sinovite crônica com moderada atividade inflamatória e infiltrado predominantemente linfóide, mas com cultura em aerobiose positiva para *Pantoea spp.* e *Staphylococcus saprophyticus*, sensíveis à oxacilina. Assumiu-se o diagnóstico de artrite séptica crônica com indicação cirúrgica. A paciente foi submetida a lavagem e desbridamento, sinovectomia e coleta de tecido e líquido sinoviais para exame bacteriológico (8 amostras negativas) por via artroscópica. Cumpriu 2 semanas de flucloxacilina endovenosa com resolução progressiva do derrame e dor, mantendo PCR negativa durante a internação hospitalar. Teve alta com

Table 2 Quadro resumo com os exames microbiológicos realizados

Data	Método de Colheita	Amostra	Resultado
22/11/2020	Artroscopia	Líquido sinovial	Negativo
03/11/2021	Artrocentese ecoguiada	Líquido sinovial	Negativo (aeróbios, anaeróbios, micobactérias, parasitas, fungos e pesquisa de <i>N. gonorrhoeae</i> e <i>C. trachomatis</i>)
		Biópsia sinovial	<i>Pantoea spp.</i> e <i>S. Saprophyticus</i>
22/11/2021	Artroscopia	Líquido Sinovial Biópsia Sinovial	Negativo (total de 8 colheitas: anaeróbios, aeróbios e micobactérias)
Novembro-Dezembro 2021	Serologia	Serologia	IgM e IgG positivas para <i>B. burgdorferi</i> (ELISA) e IgM positiva (<i>Immunoblot</i>)
13/01/2022	Artrocentese ecoguiada	Líquido sinovial	Pesquisa de DNA de <i>B. burgdorferi</i> negativa (sob antibioterapia)
26/05/2022	Artrocentese ecoguiada	Líquido sinovial	Pesquisa de DNA de <i>B. burgdorferi</i> negativa
	Serologia	Serologia	IgM e IgG inconclusivos para <i>B. burgdorferi</i> (ELISA). Teste confirmatório com IgM positiva e IgG negativa (<i>Immunoblot</i>)

Legenda: *C. trachomatis*, *Chlamydia trachomatis*; *N. gonorrhoeae*, *Neisseria gonorrhoeae*; *S. Saprophyticus*, *Staphylococcus Saprophyticus*.

indicação para manter antibioterapia oral durante mais 8 semanas pós cirurgia (flucloxacilina 2g de 6 em 6h).

Seis semanas após a lavagem artroscópica, obteve-se o resultado da sorologia de *B. burgdorferi* realizada em laboratório de referência, que foi positiva para IgG e IgM por método ELISA, com teste confirmatório IgM por *Immunoblot* positivo. Após discussão multidisciplinar (Reumatologia, Infeciologia e Ortopedia), a antibioterapia foi alterada para doxiciclina durante 28 dias, admitindo-se Doença de Lyme. Foi realizada nova biópsia da sinovial para pesquisa de DNA de *B. burgdorferi*, que foi negativa (sob antibioterapia).

A doente evoluiu favoravelmente, com resolução progressiva do quadro, retomou a atividade laboral e a deambulação sem limitações. Aos 6 meses pós lavagem, desbridamento e início de antibioterapia destaca-se novo episódio de derrame, sem dor ou impotência funcional. Repetiu artrocentese mantendo pesquisa de DNA de *B. burgdorferi* negativa, com serologia inconclusiva para IgG e IgM por método ELISA, com teste confirmatório por *Immunoblot* IgM positivo e IgG negativo (► **Table 2**).

Discussão

O caso relatado ilustra a complexidade do diagnóstico diferencial de monoartrite do joelho por Doença de Lyme.^{1,2} As múltiplas colheitas negativas e a ausência de métodos sensíveis de identificação de *B. burgdorferi* levaram à atribuição das queixas da doente à patologia meniscal, cisto de Baker, lesão da cartilagem e inflamação residual pós-operatória. Verificou-se uma sobreposição de artrite séptica e doença de Lyme em que as queixas inespecíficas implicaram um atraso significativo no diagnóstico. É valorizável a identificação de *S. coagulase* negativo em biópsia profunda, sendo que é possível contaminação por *Pantoea spp.* Apenas uma abordagem multidisciplinar permitiu o

diagnóstico e tratamento adequados mais de dois anos após o início das queixas.

A monoartrite na doença de Lyme localiza-se mais frequentemente no joelho e afeta até 60% dos doentes não tratados, sendo o derrame articular o principal achado clínico.⁵⁻⁷ Frequentemente não é documentada a mordedura de carrapato.^{5,6} A ausência de rubor e calor, a avaliação analítica e os exames bioquímico e histológico no caso descrito são também sugestivos de artrite de Lyme.^{1,5,7,8} Destaca-se que, dado o tempo de evolução, seria de esperar positividade para IgG de *B. burgdorferi* também na análise confirmatória (*Immunoblot*).⁶ A pesquisa de DNA de *B. burgdorferi* no líquido sinovial após início de antibioterapia é frequentemente negativa.^{5,6} Também a cultura deste microrganismo é difícil e a sua sensibilidade limitam a sua utilização para diagnóstico.^{1,5} Como neste caso, o diagnóstico é geralmente feito com base na seropositividade associada a artrite.⁵ A doxiciclina está indicada na artrite de Lyme, com excelente resposta clínica na maioria dos doentes.^{5,6,8}

Estamos perante uma infeção persistente (estadio 3), sendo o joelho mais comumente afetado, com episódios frequentes de artrite alternados com períodos de remissão.⁷⁻⁹ Este tipo de evolução é relativamente frequente e sugere que a inflamação articular pode manter-se apesar da irradiação da *Borrelia burgdorferi*, condicionando uma lesão da sinovial com achados semelhantes aos encontrados noutras formas de artrite inflamatória crônica.^{7,9}

Assim, a complexidade da marcha diagnóstica do caso apresentado reitera a importância de realizar uma abordagem multidisciplinar dos doentes com monoartrite do joelho.

Suporte Financeiro

Este estudo não recebeu nenhum suporte financeiro de fontes públicas, comerciais, ou sem fins lucrativos.

Conflito de Interesses

Dra. Bárbara Flor de Lima declarou bolsa ou contrato com o Hospital Prof. Doutor Fernando Fonseca como especialista em doenças infecciosas. A autora também declarou pagamento da Escola Médica de Lisboa por ter atuado como assistente de microbiologia convidada.

Os outros autores declaram não haver conflito de interesses.

Referências

- 1 Maury EE, Flores RH. Acute monoarthritis: diagnosis and management. *Prim Care* 2006;33(03):779–793
- 2 Sack K. Monoarthritis: differential diagnosis. *Am J Med* 1997;102(1A):30S–34S
- 3 Ma L, Cranney A, Holroyd-Leduc JM. Acute monoarthritis: what is the cause of my patient's painful swollen joint? *CMAJ* 2009;180(01):59–65
- 4 Siva C, Velazquez C, Mody A, Brasington R. Diagnosing acute monoarthritis in adults: a practical approach for the family physician. *Am Fam Physician* 2003;68(01):83–90
- 5 Arvikar SL, Steere AC. Diagnosis and treatment of Lyme arthritis. *Infect Dis Clin North Am* 2015;29(02):269–280
- 6 Matzkin E, Suslavich K, Curry EJ. Lyme Disease Presenting as a Spontaneous Knee Effusion. *J Am Acad Orthop Surg* 2015;23(11):674–682
- 7 Lochhead RB, Strle K, Arvikar SL, Weis JJ, Steere AC. Lyme arthritis: linking infection, inflammation and autoimmunity. *Nat Rev Rheumatol* 2021;17(08):449–461
- 8 Miller JB, Aucott JN. Stages of Lyme Arthritis. *J Clin Rheumatol* 2021;27(08):e540–e546
- 9 Bennett JE, Dolin R, Blaser MJ. *Mandell, Douglas, and Bennett's principles and practice of infectious diseases*. Philadelphia Elsevier; 2020