



Tratamento cirúrgico de lesão periparto do anel pélvico: Relato de caso

Surgical Treatment of Peripartum Pelvic Ring Injury: Case Report

Ewerton Borges de Souza Lima¹ Marco Antonio Rojas Janco¹
Ubiratan Stefani de Oliveira Saturnino¹ Tarcísio Alves Leal¹ Fernando Baldy dos Reis¹
Luiz Fernando Cocco¹

¹ Escola Paulista de Medicina, Universidade Federal de São Paulo, São Paulo, SP, Brasil

Rev Bras Ortop

Endereço para correspondência Ewerton Borges de Souza Lima, médico, ortopedista e traumatologista, especialista em Cirurgia de Ombro e Cotovelo, Rua Estado de Israel 713, Vila Clementino, São Paulo, SP, 04022-002, Brasil (e-mail: ewertonbslima@gmail.com).

Resumo

Durante o período gestacional, ocorre a dilatação da sínfise púbica, de forma a permitir o parto vaginal. No entanto, o alargamento exacerbado pode indicar lesão ligamentar, instabilidade pélvica, e desencadear queixa algica importante. Tal quadro é uma condição incomum, denominada disjunção da sínfise púbica periparto (DSPP). Neste artigo, relatamos o caso de uma paciente com idade gestacional de 38 semanas que mantinha queixa algica intensa na região lombar e pélvica, irradiada para o quadril e o joelho direito, após parto normal de gestação única, sem intercorrências obstétricas. A paciente apresentava extenso edema e equimose vulvar, e exames radiográficos evidenciaram disjunção da sínfise púbica de 7 cm e abertura da articulação sacroilíaca direita. Há controvérsias na literatura quanto à indicação do tratamento desses casos, mas os achados clínicos e radiográficos motivaram a opção pelo tratamento cirúrgico. Realizou-se o fechamento da sínfise púbica com placas ortogonais, além da estabilização da articulação sacroilíaca com parafuso percutâneo. A paciente fez acompanhamento ambulatorial por seis meses, com boa evolução e sem intercorrências, e retornou às atividades laborais com dor mínima, boa função e satisfação com o tratamento.

Palavras-chave

- ▶ articulação sacroilíaca
- ▶ gestação
- ▶ instabilidade articular
- ▶ ossos pélvicos
- ▶ período pós-parto
- ▶ sínfise pubiana

Abstract

During the gestational period, the pubic symphysis dilates for vaginal delivery. However, exacerbated widening may indicate ligament injury and pelvic instability, resulting in significant pain complaints. This uncommon condition is called peripartum pubic symphysis disjunction (PPSD). We herein report the case of a patient with a gestational age of 38 weeks who complained of severe pain in the lumbar and pelvic region, radiating to the right hip and knee, after vaginal delivery of a single pregnancy with no obstetric complications. The patient had extensive edema and vulvar ecchymosis, and radiographic examinations showed a pubic symphysis disjunction of 7 cm and a right sacroiliac joint opening. The literature is controversial regarding the indication of treatment for these cases, but the clinical and radiographic findings motivated the surgical treatment. We

Keywords

- ▶ gestation
- ▶ joint instability
- ▶ pelvic bones
- ▶ postpartum period
- ▶ pubic symphysis
- ▶ sacroiliac joint

Trabalho desenvolvido no Departamento de Ortopedia e Traumatologia, Escola Paulista de Medicina, Universidade Federal de São Paulo, São Paulo, SP, Brasil.

recebido
29 de novembro de 2022
aceito
07 de fevereiro de 2023

DOI <https://doi.org/10.1055/s-0043-1776023>.
ISSN 0102-3616.

© 2024. The Author(s).

This is an open access article published by Thieme under the terms of the Creative Commons Attribution 4.0 International License, permitting copying and reproduction so long as the original work is given appropriate credit (<https://creativecommons.org/licenses/by/4.0/>).
Thieme Revinter Publicações Ltda., Rua do Matoso 170, Rio de Janeiro, RJ, CEP 20270-135, Brazil

closed the pubic symphysis with orthogonal plates and stabilized the sacroiliac joint with a percutaneous screw. The patient underwent outpatient follow-up for six months, with good progression and no intercurrents, and returned to work with minimal pain, good function, and satisfied with the treatment.

Introdução

Na gestação, ocorre o fenômeno de hiper mobilidade osteo-ligamentar, em especial da pelve, para permitir o parto vaginal. O espaço da sínfise púbica aumenta fisiologicamente cerca de 3 mm a 5 mm.¹ Se a diástase atingir mais de 10 mm, pode desencadear instabilidade pélvica e dor, e se torna uma condição patológica denominada disjunção da sínfise púbica periparto (DSPP).²

Trata-se de uma lesão incomum³ e, pelo fato de geralmente ser assintomática, é difícil o cálculo exato dos pacientes acometidos.⁴ A maioria dos casos é tratada de maneira conservadora;² no entanto, neste artigo, relatamos o caso de uma paciente diagnosticada com DSPP grave para a qual se indicou o tratamento cirúrgico, uma situação rara.

Relato de Caso

Este relato de caso foi aprovado pelo Comitê de Ética de nossa instituição sob o número CAAE: 55515122.3.0000.5505.

Uma paciente do sexo feminino, de 38 anos, na 38ª semana de sua quarta gestação, foi admitida no Setor de Obstetrícia em trabalho de parto espontâneo. Ela já havia sido submetida a parto por cesárea, negava outros procedimentos cirúrgicos, comorbidades ou antecedentes familiares, e apresentava altura uterina de 37 cm, dilatação de 7 cm, e feto em apresentação cefálica. A paciente evoluiu para trabalho de parto vaginal, sem necessidade de episiotomia ou fórceps, e deu à luz um neonato vivo, do sexo masculino, que pesava 3,455 g, e tinha pontuação de 8/9 na escala de Aparência, Pulso, Gesticulação, Atividade, Respiração (Apgar).

No pós-parto imediato, a paciente evoluiu com dor em região lombar e pélvica, pior à deambulação, irradiada para o quadril e o joelho direito, associada a perda de força nos membros inferiores, sem alteração de sensibilidade. Foi solicitada avaliação da clínica médica, que descartou hipótese de trombose venosa profunda (TVP), e da neuro-cirurgia, que levantou as hipóteses de síndrome radicular e polirradiculoneurite. Prescreveu-se dexametasona 4 mg de 8/8h e solicitou-se tomografia computadorizada de coluna lombar.

Dois dias após o parto, a paciente manteve o quadro álgico, e observou-se equimose na região vulvar. Uma radiografia de pelve evidenciou disjunção da sínfise púbica de 7 cm (►Fig. 1). A equipe ortopédica orientou repouso, profilaxia para TVP e acompanhamento radiográfico para verificar redução espontânea da sínfise no puerpério. Quatro dias após o parto, a paciente mantinha-se estável hemodinamicamente, com disjunção palpável na sínfise púbica e sem melhora radiográfica. Devido à manutenção do quadro

álgico, principalmente à deambulação, e à disjunção importante da sínfise púbica e ao acometimento da articulação sacroilíaca, verificados na tomografia (►Fig. 2), optou-se pelo tratamento cirúrgico. Realizou-se redução da sínfise púbica e fixação com duas placas de reconstrução ortogonais, além da fixação da articulação sacroilíaca com parafuso canulado de 7.0 mm de fixação percutânea (►Fig. 3). O procedimento foi realizado sem intercorrências, e a paciente teve alta hospitalar no dia seguinte, com analgésicos, antibiótico, profilaxia para TVP e orientação de deambulação com auxílio de andador e carga parcial no membro inferior direito.

Na segunda semana de pós-operatório, a paciente apresentava-se com ferida operatória cicatrizada, queixa álgica, com pontuação de 4 na Escala Visual Analógica (EVA) de dor ao andar e, em repouso, pontuação de 2. Ela iniciou tratamento fisioterápico e apresentou boa evolução. Carga total foi liberada na sexta semana e, no sexto mês de pós-operatório, a paciente já havia retornado ao trabalho (faxineira), assintomática quando em repouso e mencionava queixa álgica discreta (EVA = 2) apenas ao subir escadas e ao se agachar. Ao final do tratamento, a paciente afirmou estar satisfeita (satisfação 8 de 10).

Discussão

A DSPP é uma condição incomum no cotidiano ortopédico e obstétrico, com incidência que varia de 1/30.000 a 1/300 gestações.³ A investigação deve excluir cialgia, infecção geniturinária, TVP e inflamação da sínfise púbica.⁵ No caso aqui relatado, o diagnóstico de DSPP só foi realizado depois da avaliação de outras três especialidades médicas.

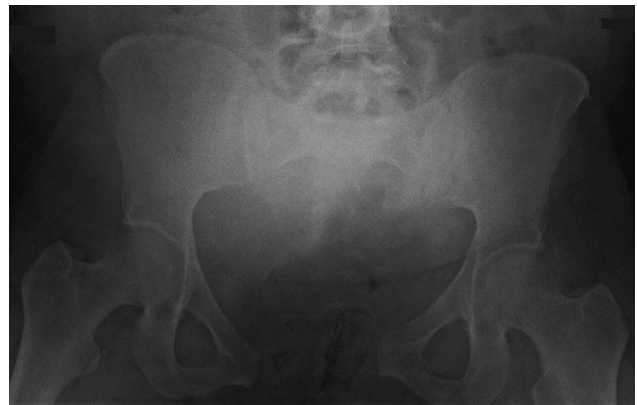

Fig. 1 Radiografia anteroposterior da pelve que evidencia disjunção da sínfise púbica com 7 cm de diástase.

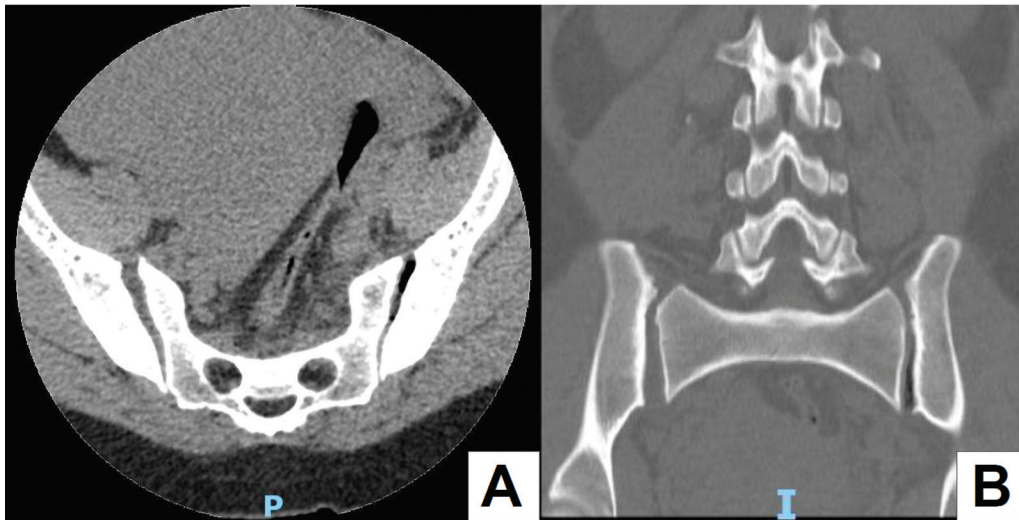


Fig. 2 Tomografia computadorizada que evidencia acometimento da articulação sacroilíaca direita, com espaço articular de 9,7 mm em comparação a 6,2 mm do lado oposto. (A) Corte axial. (B) Corte coronal.

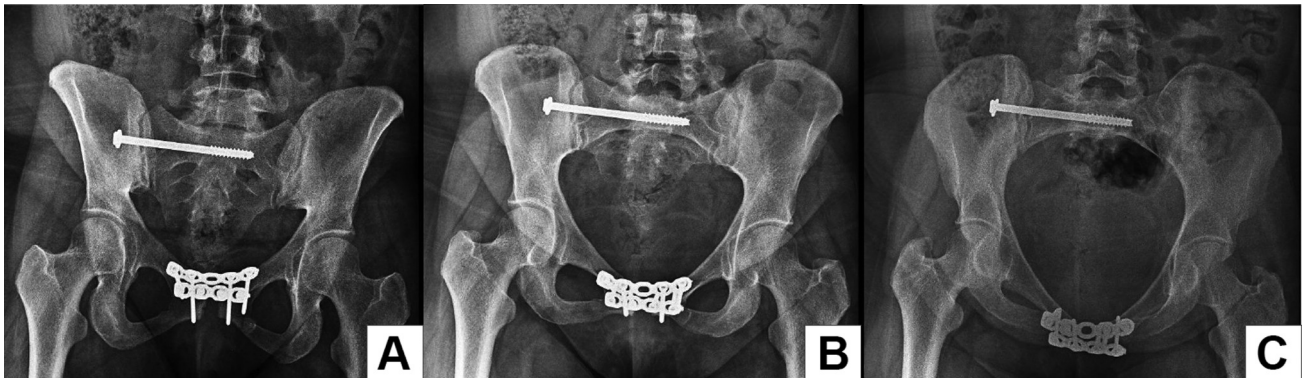


Fig. 3 Radiografias pós-operatórias da redução e fixação da sínfise púbica e da articulação sacroilíaca direita. (A) Incidência anteroposterior. (B) Incidência *inlet*. (C) Incidência *outlet*.

A paciente apresentava sintomas clássicos para DSPP: dor púbica e sacral irradiada para os membros inferiores, pior à deambulação, iniciada após o parto.⁵ Apresentou também sinal de Destot (hematoma na região dos grandes lábios),⁶ o que levou à realização da radiografia que evidenciou a lesão.

Idade materna avançada e multiparidade são dois fatores de risco para DSPP presentes neste caso.⁷ Estudos demonstraram que nuliparidade, parto cirúrgico, trauma pélvico prévio e anestesia peridural também são fatores de risco.^{2,3,7} No estudo de Sung et al.² a incidência de DSPP tendeu a aumentar com o aumento da idade materna, mas não foi estatisticamente significativa. Pelve pequena e feto grande são considerados fatores de risco, mas alguns estudos demonstraram não haver correlação.^{2,8,9}

A maioria dos casos de DSPP é tratada conservadoramente com analgésicos, repouso e colete pélvico, e apresenta melhora em seis semanas, mas os sintomas podem perdurar por até seis meses. A redução estável da sínfise é observada na radiografia ou na ultrassonografia dentro de três meses.⁵ No estudo de caso-controle de Sung et al.,² todos os 33 casos identificados foram tratados de forma conservadora com

colete pélvico. Destes, 5 apresentaram diástase da sínfise maior do que 4 cm, sendo que 4 mantiveram dor pélvica por pelo menos 1 ano.

Alguns estudos discutem que diástases maiores do que 4 cm são candidatas à fixação cirúrgica.⁴ Além disso, quando a diástase da sínfise é maior do que 2 cm, o acometimento da articulação sacroilíaca é frequente.² Nossa paciente apresentava diástase da sínfise de 7 cm, além de lesão da articulação sacroilíaca visível na tomografia computadorizada. Por esses motivos, optou-se pelo tratamento cirúrgico, para tratar a lesão, prevenir a instabilidade pélvica e diminuir a chance de dor crônica.

São indicações formais de tratamento cirúrgico para DSPP: dor crônica, falha de fechamento da sínfise, recorrência da diástase após retirada do cinto pélvico e instabilidade sacroilíaca.⁵ Atualmente, há uma tendência ao tratamento cirúrgico devido à possibilidade de marcha e reabilitação precoce, recuperação mais rápida e melhor desfecho funcional. Além disso, com o tratamento conservador, um terço das mulheres tem chance de recorrência de DSPP nos partos vaginais subsequentes.¹⁰

Destaca-se no relato de caso a dificuldade para o diagnóstico da DSPP. É essencial que haja a suspeita dessa condição em quadros de dor pélvica pós-parto e que seja realizada investigação. O tratamento conservador é o de escolha na maioria dos casos, porém, quando há indícios de lesão da articulação sacroilíaca e instabilidade pélvica, o tratamento cirúrgico pode ser indicado, com bons resultados em termos de melhora da dor e da função, além de boa satisfação com o tratamento.

Suporte Financeiro

Os autores declaram que não receberam nenhum apoio financeiro de fontes públicas, privadas, ou sem fins lucrativos para a realização deste estudo.

Conflito de Interesses

Os autores declaram não haver conflito de interesses.

Referências

- 1 Becker I, Woodley SJ, Stringer MD. The adult human pubic symphysis: a systematic review. *J Anat* 2010;217(05):475–487
- 2 Sung JH, Kang M, Lim SJ, Choi SJ, Oh SY, Roh CR. A case-control study of clinical characteristics and risk factors of symptomatic postpartum pubic symphysis diastasis. *Sci Rep* 2021;11(01):3289
- 3 Yoo JJ, Ha YC, Lee YK, Hong JS, Kang BJ, Koo KH. Incidence and risk factors of symptomatic peripartum diastasis of pubic symphysis. *J Korean Med Sci* 2014;29(02):281–286
- 4 Norvilaite K, Kezeviciute M, Ramasauskaite D, Arlauskiene A, Bartkeviciene D, Uvarovas V. Postpartum pubic symphysis diastasis-conservative and surgical treatment methods, incidence of complications: Two case reports and a review of the literature. *World J Clin Cases* 2020;8(01):110–119
- 5 Stolarczyk A, Stępiński P, Sasinowski Ł, Czarnocki T, Dębiński M, Maciąg B. Peripartum Pubic Symphysis Diastasis-Practical Guidelines. *J Clin Med* 2021;10(11):2443
- 6 Pires R, Labronici PJ, Giordano V, et al. Intrapartum Pubic Symphysis Disruption. *Ann Med Health Sci Res* 2015;5(06):476–479
- 7 Nitsche JF, Howell T. Peripartum pubic symphysis separation: a case report and review of the literature. *Obstet Gynecol Surv* 2011;66(03):153–158
- 8 Urraca-Gesto MA, Plaza-Manzano G, Ferragut-Garcías A, Pecos-Martín D, Gallego-Izquierdo T, Romero-Franco N. Diastasis of symphysis pubis and labor: Systematic review. *J Rehabil Res Dev* 2015;52(06):629–640
- 9 Valsky DV, Anteby EY, Hiller N, Amsalem H, Yagel S, Hochner-Celnikier D. Postpartum pubic separation associated with prolonged urinary retention following spontaneous delivery. *Acta Obstet Gynecol Scand* 2006;85(10):1267–1269
- 10 Jain S, Eedarapalli P, Jamjute P, Sawdy R. Symphysis pubis dysfunction: a practical approach to management. *Obstet Gynaecol* 2006;8(03):153–158