




# Estrategias de alineamiento en prótesis total de rodilla: La era robótica cambió el juego

## *Alignment Strategies in Total Knee Prosthesis: The Robotic Era Changed the Game*

Sebastián Monge<sup>1</sup> David Figueroa<sup>1</sup> Jorge Isla<sup>2</sup>

<sup>1</sup>Departamento de Traumatología, Unidad de Rodilla y Artroscopía, Clínica Alemana, Universidad del Desarrollo, Santiago Chile.

<sup>2</sup>Fellow Cirugía de Rodilla, Clínica Alemana, Universidad del Desarrollo, Santiago Chile.

Address for correspondence Jorge Isla, MD, Fellow Cirugía de Rodilla, Clínica Alemana, Universidad del Desarrollo, Chile (email: drjorgeisla@gmail.com).

Rev Chil Ortop Traumatol 2023;64(3):e131–e135.

### Resumen

La prótesis total de rodilla es una cirugía ampliamente utilizada en el tratamiento de la gonartrosis moderada y severa, con resultados en general favorables, pero con una controversial tasa de insatisfacción entre los pacientes. Se han estudiado las posibles múltiples causas de esta insatisfacción, tomando mucha fuerza en el último tiempo el debate en torno al tipo de alineamiento utilizado en cirugía protésica de rodilla, sobre todo, considerando el advenimiento y las ventajas que trajo consigo la cirugía robótica. El alineamiento mecánico, se ha considerado a lo largo de los años como el estándar de oro en prótesis de rodilla, pero durante el siglo XXI se han creado nuevas filosofías, muchas de ellas gracias a los avances en cirugía robótica. En el presente trabajo dividiremos los alineamientos en 3 grandes grupos, se comentarán las características generales de cada uno, así como también el enfoque actual utilizado en nuestra institución, donde creemos que la cirugía robótica llegó para cambiar el juego.

### Palabras clave

- ▶ alineamiento
- ▶ prótesis de rodilla
- ▶ cirugía robótica
- ▶ artrosis de rodilla
- ▶ insatisfacción en prótesis de rodilla
- ▶ alineamiento funcional

### Abstract

Total knee arthroplasty is a widely used surgery to treat moderate to severe knee osteoarthritis, usually with favorable outcomes but a controversial patient dissatisfaction rate. Potential multiple causes of this dissatisfaction have been extensively studied, with a recent growing debate surrounding the type of alignment for knee arthroplasty, especially considering the advent and advantages brought by robotic surgery.

Over the years, mechanical alignment has been the gold standard in knee arthroplasty. However, in the 21st century, new rationales have emerged, many resulting from robotic surgery. In this study, we categorized alignments into three major groups, discussing the general characteristics of each one and the current approach used in our institution, believing robotic surgery is a game changer.

### Keywords

- ▶ alignment
- ▶ knee prosthesis
- ▶ robotic surgery
- ▶ knee osteoarthritis
- ▶ dissatisfaction with knee prosthesis
- ▶ functional alignment

### recibido

19 de octubre de 2023

accepted after revision

30 de noviembre de 2023

DOI <https://doi.org/10.1055/s-0043-1777828>.

ISSN 0716-4548.

© 2023. Sociedad Chilena de Ortopedia y Traumatología. All rights reserved.

This is an open access article published by Thieme under the terms of the Creative Commons Attribution-NonDerivative-NonCommercial-License, permitting copying and reproduction so long as the original work is given appropriate credit. Contents may not be used for commercial purposes, or adapted, remixed, transformed or built upon. (<https://creativecommons.org/licenses/by-nc-nd/4.0/>)

Thieme Revinter Publicações Ltda., Rua do Matoso 170, Rio de Janeiro, RJ, CEP 20270-135, Brazil

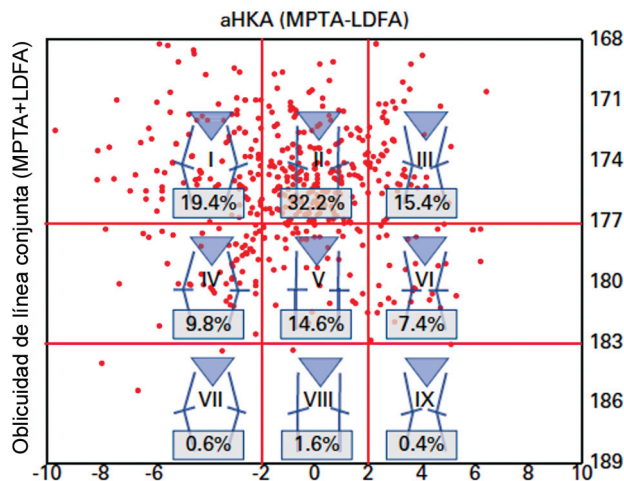
### ¿Por Qué Seguir Innovando si el Alineamiento Mecánico nos ha Funcionado?

La prótesis total de rodilla es una cirugía con buenos resultados y altos índices de supervivencia en pacientes con gonartrosis moderada y severa. El alineamiento mecánico es el estándar de oro en lo que respecta al alineamiento coronal protésico. Su filosofía se basa en crear cortes perpendiculares a los ejes mecánicos del fémur y tibia para generar una carga que se distribuya homogéneamente por todo el implante. El balance de brechas se realiza por medio de liberaciones ligamentarias que podrían ser un factor de insatisfacción relevante en la evolución de nuestros pacientes.<sup>1</sup>

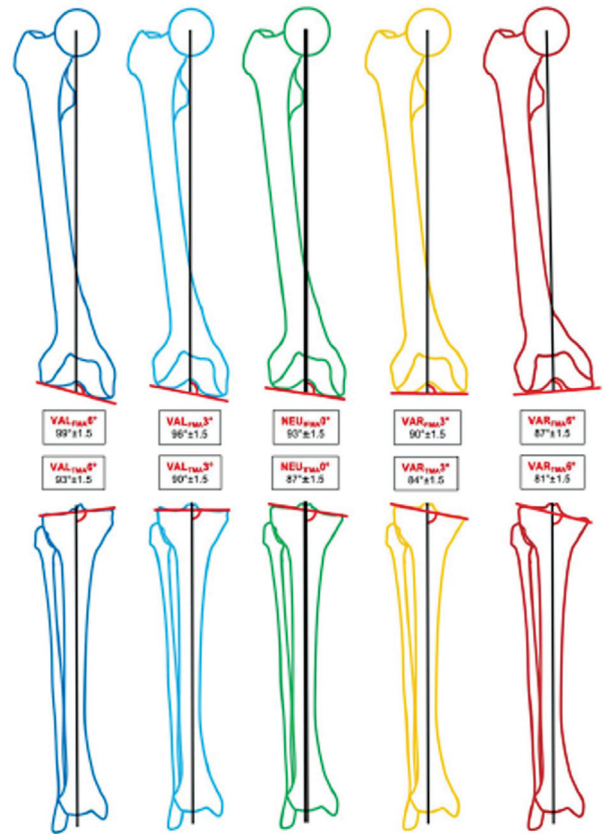
La literatura reporta tasas de disconformidad de entre un 10 a un 20%. Este dato nos impulsa a profundizar en las causas de la incomodidad de nuestros pacientes y a buscar soluciones para lo que se percibe como una sensación de "rodilla no-natural" después de la cirugía.<sup>1</sup>

Estudios actuales sugieren que la estrategia de un "alineamiento único para todos" puede no ser adecuada, ya que cada paciente posee una anatomía distinta. Bellemans et al reporta que dentro de un universo de 1000 rodillas estudiadas un 17% de mujeres y 32% de hombres asintomáticos presentaban un genu varo mayor de 3 grados.<sup>2</sup> Por otro lado, la clasificación de CPAK (Coronal Plane Alignment of the Knee por sus sigla en inglés) muestra que un 46,6% de los pacientes con artrosis de rodilla tiene un eje neutro y que sólo un 14,6% presenta una interlínea perpendicular al suelo (→Fig. 1).<sup>3</sup>

Hirschman et al identificó 5 fenotipos femorales y 5 tibiales generando 25 posibles fenotipos de rodilla (→Fig. 2). Lo más prevalente (con un 24,7% de prevalencia) es tener un fémur NEU (3° valgo) y una tibia NEU (3° varo), en segundo lugar (18,8%) el fenotipo fémur NEU (3° valgo) y tibia VAL (0° o "neutra").<sup>4</sup> Si consideramos que al utilizar alineamiento mecánico los cortes son perpendiculares a los ejes mecánicos, estamos replicando la anatomía de un 3,2% de los pacientes. Lo anterior nos hace cuestionarnos si es que este tipo de alineamiento tan sistemático y genérico es el óptimo para todos pacientes.



**Fig. 1** Clasificación "Coronal plane alignment of the knee" (CPAK) con sus 9 posibles tipos de rodillas.



**Fig. 2** Fenotipos tibiales y femorales caracterizados por las angulaciones distal de fémur y proximal de tibia descritos por Hirschman et al.

### Clasificación de los Alineamientos Coronales en Prótesis Total de Rodilla.

Dividiremos los alineamientos en 3 grandes grupos; los sistemáticos, pacientes-específico y los híbridos.

Los alineamientos sistemáticos adoptan un enfoque uniforme, buscando un ángulo ideal de 180 grados entre la cadera y la rodilla para todos los pacientes. En este grupo encontramos el alineamiento mecánico (AM) y el alineamiento anatómico (AA). Los alineamientos paciente-específico tienen como objetivo reestablecer el alineamiento y línea articular nativa generando diversidad en los ejes. Dentro de este grupo encontramos el alineamiento cinemático (AC), que busca replicar la cinemática preoperatoria del paciente, y el alineamiento específico para el paciente (descrito por Howell), que se ajusta a la alineación única de cada persona.

Finalmente, los alineamientos híbridos combinan principios de ambos enfoques sistemáticos y específicos para el paciente.<sup>5,6</sup> Estos métodos apuntan a mantener un ángulo cadera-rodilla dentro de una "zona de seguridad" que varía entre 177 y 183 grados, ofreciendo una solución intermedia que puede adaptarse a las necesidades específicas del paciente.

### Alineamiento Mecánico

Desarrollado por Ranawat e Insall, es considerado el estándar de oro en cirugía protésica de rodilla. Como se mencionó

anteriormente, los componentes se posicionan perpendiculares a los ejes mecánicos del fémur y tibia, con el fin de obtener un ángulo cadera-rodilla de 180 grados y asegurar una distribución simétrica de la carga a través de la prótesis, con lo que el desgaste de esta misma, o el posible aflojamiento de la interfase cemento - hueso, debiera ser simétrico. Uno de los factores que se le critica a esta técnica, es que para equilibrar las brechas en busca de una rodilla balanceada, es necesario realizar liberaciones de partes blandas, lo que en ciertos escenarios puede ser difícil de lograr y de reproducir. La supervivencia a 10 años es de un 89% a 99% y a 20 años 85% a 97%, dependiendo de la serie que se consulte. No obstante, una supervivencia prolongada, no necesariamente implicaría pacientes satisfechos, puesto que a pesar de tener una buena perdurabilidad, uno de cada cinco pacientes se encontrarían descontentos.

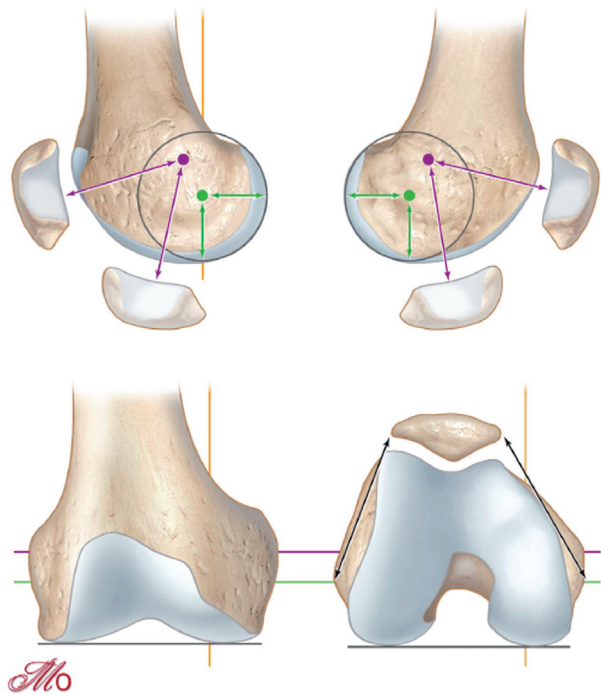
Técnicamente, el corte tibial resecará más tibia por lateral y el corte femoral resecará más hueso del lado medial del fémur. Esto implica que para equilibrar las brechas y compensar la laxitud lateral en flexión, se debe rotar el fémur 3° a externo,<sup>7</sup> reproduciendo así la anatomía de solo un 3.2% de los pacientes, según los antes mencionados, estudios de Hirschmann.

### Alineamiento Anatómico

Conocido como el alineamiento olvidado, esta técnica fue desarrollada por Hungerford y Krackow en los años 80, tiene como objetivo reestablecer una interlínea articular oblicua a través de la técnica de resección medida (fémur 3° valgo y tibia 3° varo) y con ello, obtener un ángulo cadera-rodilla de 180°. Teóricamente reduce la tasa de liberaciones al cortar menos tibia lateral y al realizar el corte femoral en 3° de valgo, obviando la rotación externa del componente femoral. Sin embargo, la dificultad para ejecutar cortes precisos en 3 grados de varo tibial y el desgaste acelerado de los componentes de polietileno llevaron a que sus resultados no fueran los esperados, lo que condujo al abandono de su práctica. A pesar de ello, el alineamiento anatómico es reconocido como el precursor del alineamiento cinemático, que hoy en día se considera dentro del grupo de alineamientos personalizados.

### Alineamiento Cinemático

Introducido por Howell et al en 2013, el alineamiento cinemático, también conocido como la técnica de recubrimiento femoral verdadero, tiene como objetivos primordiales el restablecimiento del ángulo rodilla-cadera, la oblicuidad de la interlínea articular preartrósica y el balance ligamentario nativo del paciente. En esta técnica, la rodilla se representa en tres ejes cinemáticos con respecto a las líneas articulares de la parte posterior y distal del fémur (► Fig. 3).<sup>8</sup> La personalización del procedimiento es clave: se remueve cartílago en función del grosor del implante a usar y se ajusta la resección basada en el desgaste específico del cartílago del paciente. En esta técnica se comienza con el corte femoral, seguido por ajustes en la tibia con la intención



**Fig. 3** Se grafican los 3 planos en que la rodilla se moviliza. La línea verde transversa más distal refleja el plano donde la tibia se flexa y extiende en relación al fémur. Las líneas moradas reflejan el eje donde la patela se extiende y flexa en relación al fémur. Las líneas amarillas muestran el eje en el que la tibia rota a interno y externo en relación al fémur, dicho eje pasa por el espacio femorotibial medial. (Imagen reproducida con permiso del autor).

de corregir y ajustar el balance de brechas sin necesidad de liberaciones. El concepto más importante es que busca que la rodilla vuelva a rotar sobre sus ejes nativos; tibio femoral, femoro patelar y de rotación axial, por eso el nombre de cinemático. Aunque han habido críticas sobre la incidencia de varos tibiales, no se ha demostrado que esta técnica aumente el riesgo de aflojamiento aseptico. Además, existe la preocupación de que la falta de rotación externa del fémur (se referencia en relación a la línea condilar posterior) pudiera impactar negativamente en el tracking patelar, sin embargo, esta aseveración, no ha sido respaldada por evidencia científica de peso. No obstante, se ha reportado que este alineamiento puede fallar en balancear la prótesis, en hasta un 50% de los casos.<sup>9</sup> Otra de sus características es que las resecciones se hacen en relación a la medición de los cortes óseos de fémur distal medial, realizadas con un calíper, elemento que podría no estar exento de errores en su uso.

### Alineamiento Cinemático Inverso

El alineamiento cinemático inverso, desarrollado por Winnock y Grave, es reconocido como la técnica de recubrimiento tibial verdadero. Esta filosofía se basa en la resección equitativa del platillo tibial, tomando en cuenta el estado pre-artrósico del cartílago. La clave de esta técnica es la realización del balance ligamentario a través de los cortes

femorales. Con el advenimiento de la cirugía robótica y la navegación es posible realizar cortes precisos, logrando rodillas balanceadas que pueden ser objetivadas con ayuda de la inteligencia artificial dentro del pabellón. Este enfoque tiene definidos límites precisos en cuanto al corte tibial, con márgenes de 6 grados de varo a 8 grados de valgo. Investigaciones han sugerido que el alineamiento cinemático inverso puede ofrecer niveles de satisfacción comparables al alineamiento mecánico (AM), marcando un hito importante en la personalización de la cirugía protésica de rodilla.

### Alineamiento Cinemático Restringido

Es un alineamiento cinemático que tiene límites más ajustados. Este alineamiento sigue la filosofía del alineamiento cinemático, pero debido a que en deformidades severas es difícil determinar el estado pre artrósico de los pacientes, establece ciertos límites que permiten realizar una técnica quirúrgica más segura en relación a los implantes y a su sobrevida. Por lo tanto, pudiera ser utilizado en pacientes con deformidades leves. El ángulo cadera-rodilla se limita a  $\pm 3^\circ$  y los ángulos femoral distal lateral y tibial proximal medial a  $\pm 5^\circ$ . Dada la ausencia de estudios a largo plazo, se recomienda un enfoque cauteloso al adoptar esta técnica de alineamiento.

### Alineamiento Funcional

El alineamiento funcional, una evolución del alineamiento cinemático desarrollado por Kayani, se centra en restablecer la oblicuidad nativa de la interlinea articular y lograr un equilibrio protésico mediante ajustes finos en el posicionamiento de los componentes, evitando así, liberaciones ligamentarias extensas. Son requisitos para esta técnica la planificación con Tomografía axial computarizada (TAC) y el uso de cirugía robótica. La precisión adicional ofrecida con por la cirugía robótica, significa que se pueden lograr de manera más reproducible objetivos de alineación de extremidades no neutrales, minimizando la posibilidad de resultados no deseados y alineamientos inusuales.

Esta técnica toma lo mejor de la resección medida y el balance de brechas, comienza alineando el componente femoral al eje mecánico. La alineación de la extremidad se evalúa intraoperatoriamente una vez que se han eliminado los osteofitos, permitiendo que la corrección coronal se lleve a cabo mediante aplicación de fuerzas en varo y valgo manualmente para corregir la deformidad preexistente. Esto permite que el software determine el tamaño de los posibles espacios, tanto en extensión como en los distintos grados de flexión que uno estime conveniente evaluar, y con eso, un preciso ajuste de los cortes a realizar con el brazo robótico. Se ajusta el plano sagital para prevenir el "notching", respetando la curvatura anterior del fémur, y se mantiene el plano axial dentro de un rango de  $\pm 3^\circ$  en relación al eje transepicondileo. La precisión de la cirugía robótica permite equilibrar las brechas articulares con modificaciones sutiles en los cortes óseos, resultando en una rodilla equilibrada objetivamente en flexión y extensión, y disminuyendo significativamente la necesidad de liberaciones ligamentarias.

### Alineamiento Paciente Específico

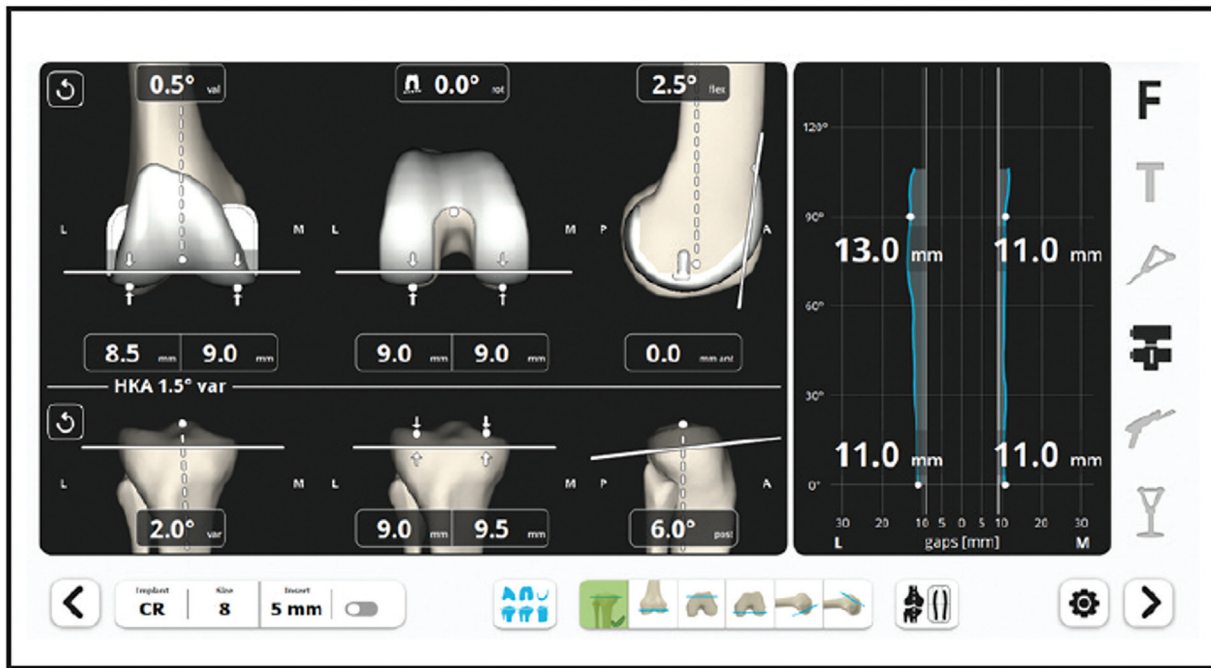
La prótesis de rodilla ha sido históricamente definida como una cirugía de partes blandas, definición que hace alusión a que la complejidad técnica está en el balance ligamentario y no el posicionamiento de componentes. Reconociendo que el juicio del cirujano en cuanto al balance puede ser imperfecto y que cada rodilla presenta una anatomía única, han surgido técnicas de alineamiento avanzadas. Estas técnicas apuntan a replicar la constitución anatómica individual de cada paciente, considerando la estructura ósea, el cartílago residual y el balance ligamentario.

Mark Clatworthy ha refinado esta aproximación con el desarrollo de la técnica de alineamiento específico para el paciente, una progresión del método cinemático de Howell, pero partiendo por la tibia y ajustando los cortes femorales con ayuda de la robótica para lograr un balance adecuado (Cinemático Inverso). Un aspecto notable de esta técnica es que elimina la necesidad de tomografía computarizada preoperatoria, ya que la anatomía del paciente se registra directamente por el robot durante la cirugía. En su técnica, Mark Clatworthy muestra cómo los espacios previamente balanceados se alteran posterior al corte tibial (**Fig. 4**). Esto se debe, principalmente, a la resección meniscal, liberación capsular y liberación del ligamento cruzado posterior (incluso en prótesis con retención de dicho ligamento).

El espacio lateral en flexión se deja 2 mm más laxo para favorecer el roll-back nativo del fémur sobre la tibia. Sus límites son  $5^\circ$  de varo-valgo de cortes tibial y femoral y un eje mecánico  $\pm 5^\circ$ . Este enfoque minimiza la necesidad de liberaciones ligamentarias, lo que podría traducirse en una mayor satisfacción del paciente. Con este tipo de alineamiento, el ángulo cadera-rodilla deja de ser un tema "central" en la cirugía, además muestra resultados muy prometedores con PROMs (como satisfacción y realización de una nueva cirugía) de un 100% al año.<sup>10</sup>

Batailler et al reporta una mejoría en el dolor post operatorio e iguales o levemente mejores resultados funcionales al año de seguimiento en cirugías realizadas con el robot MAKO (Stryker), siguiendo la doctrina del alineamiento personalizado. Además establece objetivamente que el robot mejora el posicionamiento de los implantes.<sup>11</sup> Por otra parte, Mancino et al concluye que la cirugía con asistencia robótica mejora los resultados funcionales a corto plazo, reduce las líneas radiolúcidas y las imágenes radiográficas atípicas. Al mismo tiempo, reduce el riesgo de lesiones de partes blandas reduciendo la tasa de sangrado y débito de los drenajes.<sup>12</sup> Si bien hay mejorías evidentes en el grupo robótico, la sobrevida de los implantes, tasa de complicaciones y el tiempo quirúrgico no tienen diferencias significativas en este estudio. Figueroa D et al en su serie publicada el año 2023, muestra la primera serie Latinoamericana de cirugía robótica, donde compara distintos parámetros de 72 rodillas operadas con asistencia robótica versus 123 rodillas operadas con técnica convencional. Este estudio muestra una reducción del uso de opioides y una deambulacion precoz en el grupo robóticamente asistido, sin evidenciar diferencias en la tasa de complicaciones entre ambos grupos. Es importante destacar que el grupo de





**Fig. 4** Esquema que demuestra el como se puede acceder a distintos parámetros durante la cirugía robótica, ajustando los cortes óseos en relación a lo que el cirujano estime conveniente, evitando así, las liberaciones ligamentarias excesivas.

prótesis convencional requirió más transfusiones (20,3% vs 13,9%), sin diferencia estadísticamente significativa, hecho que podría ser atribuido al menor daño de partes blandas con cirugía robótica.<sup>13</sup>

La cirugía con asistencia robótica ha cambiado la forma en que concebimos la cirugía protésica, permitiendo al cirujano tener un control absoluto de los cortes, el eje y el balance ligamentario en vivo, brindando la posibilidad de ajustar el implante al paciente y no al revés. Aunque aún no se ha comprobado que la sobrevida a largo plazo de las prótesis con este tipo de alineamiento supere al estándar de oro (alineamiento mecánico) la teoría sugiere que al ajustarse más precisamente a la anatomía del paciente y al reducir las liberaciones de partes blandas, tanto la satisfacción como la durabilidad podrían ser superiores. Los estudios actuales indican mejoras a corto plazo y beneficios tangibles de su aplicación. Solo el tiempo y la investigación futura confirmarán si los resultados a largo plazo y la supervivencia del implante mejoran con respecto a las técnicas tradicionales, a pesar de ello, podemos decir que en la era de la inteligencia artificial y la ciencia de datos, la robótica llegó para cambiar el juego.

#### Conflict of Interest

None.

#### Bibliografía

- Jaffe WL, Dundon JM, Camus T. Alignment and Balance Methods in Total Knee Arthroplasty. *J Am Acad Orthop Surg* 2018;26(20):709–716
- Bellemans J, Colyn W, Vandenuecker H, Victor J. The Chitranjan Ranawat award: is neutral mechanical alignment normal for all patients? The concept of constitutional varus. *Clin Orthop Relat Res* 2012;470(01):45–53
- MacDessi SJ, Griffiths-Jones W, Harris IA, Bellemans J, Chen DB. Coronal Plane Alignment of the Knee (CPAK) classification. *Bone Joint J* 2021;103-B(02):329–337
- Hirschmann MT, Moser LB, Amsler F, Behrend H, Leclercq V, Hess S. Phenotyping the knee in young non-osteoarthritic knees shows a wide distribution of femoral and tibial coronal alignment. *Knee Surg Sports Traumatol Arthrosc* 2019;27(05):1385–1393
- Matassi F, Pettinari F, Frascónà F, Innocenti M, Civinini R. Coronal alignment in total knee arthroplasty: a review. *J Orthop Traumatol* 2023;24(01):24
- Calvo R, González J, Guiloff R, Figueroa D. Alineamiento en prótesis total de rodilla: cuestionando los paradigmas. *Revista Artroscopia* 2022;29(01):1–7
- Oussedik S, Abdel MP, Victor J, Pagnano MW, Haddad FS. Alignment in total knee arthroplasty. *Bone Joint J* 2020;102-B(03):276–279
- Lustig S, Sappey-Marinière E, Fary C, Servien E, Parratte S, Batailler C. Personalized alignment in total knee arthroplasty: current concepts. *SICOT J* 2021;7:19
- Shatrov J, Batailler C, Sappey-Marinière E, Gunst S, Servien E, Lustig S. Kinematic alignment fails to achieve balancing in 50% of varus knees and resects more bone compared to functional alignment. *Knee Surg Sports Traumatol Arthrosc* 2022;30(09):2991–2999
- Clatworthy M. Patient-Specific TKA with the VELYS™ Robotic-Assisted Solution. *Surg Technol Int* 2022;40:315–320
- Batailler C, Fernandez A, Swan J, et al. MAKO CT-based robotic arm-assisted system is a reliable procedure for total knee arthroplasty: a systematic review. *Knee Surg Sports Traumatol Arthrosc* 2021;29(11):3585–3598
- Mancino F, Cacciola G, Malahias MA, et al. What are the benefits of robotic-assisted total knee arthroplasty over conventional manual total knee arthroplasty? A systematic review of comparative studies. *Orthop Rev (Pavia)* 2020;12(Suppl 1):8657
- Figueroa D, Guiloff R, Prado T, et al. Early Postoperative Results in Robotic-Arm-Assisted Total Knee Replacement versus Conventional Technique: First Latin American Experience. *J Knee Surg* 2023