

Zugänge zum vorderen Beckenring

Christian Minarski, Ulrich Stöckle, Markus A. Küper, Alexander Trulson, Fabian M. Stuby

Ziel eines chirurgischen Zugangsweges ist die Schaffung einer guten intraoperativen Übersicht bei möglichst geringem Weichteiltrauma. Die exakte Kenntnis der anatomischen Strukturen ist Grundvoraussetzung, um eine Verletzung von Nerven oder Blutgefäßen zu vermeiden. Am Beckenring und am Azetabulum ist somit für die Wahl des operativen Zugangsweges vor allem der Verletzungstyp mit daraus resultierender Art der Instabilität und die Lokalisation der Verletzung maßgeblich [4].

Auch wenn heutzutage minimalinvasive oder navigationsgestützte Verfahren zunehmend zum Einsatz kommen, sind Kenntnisse und Erfahrungen auch mit den erweiterten Zugängen weiterhin essenziell [3]. Die Standardzugänge zum vorderen Beckenring haben weiterhin einen hohen Stellenwert, insbesondere bei nicht möglicher geschlossener Reposition, intraabdominellen Begleitverletzungen oder polytraumatisierten Patienten mit notwendiger Rückenlagerung [3].

Merke

Sowohl vorderer als auch hinterer Beckenring können in Rückenlage über verschiedene anteriore Zugänge stabilisiert werden [3, 4].

Indikationen für einen anterioren Zugang zum Beckenring stellen i. d. R. traumatische Symphysenrupturen oder stark dislozierte Frakturen der Sitz- und Schambeinäste dar [3]. So kann bspw. eine symphysenüberbrückende Plattenosteosynthese über einen Pfannenstiel-Schnitt durchgeführt werden, der bei Bedarf zum modifizierten Stoppa-Zugang erweiterbar ist [3]. Auf diese Weise ist, ggf. durch partielles Ablösen der Abdominalmuskulatur, eine Exploration der Symphysenregion sowie des oberen Schambeinastes möglich. Bei Bedarf kann über diesen Zugang bis auf die quadrilaterale Fläche und die Incisura ischiadica exploriert werden [3, 5].

Die wichtigsten extraperitonealen Zugangswege zum anterioren Beckenring sind

- der Pfannenstiel-Zugang und
- der (modifizierte) Stoppa-Zugang.

Dabei stellt der Stoppa-Zugang im Prinzip eine Erweiterung des Pfannenstiel-Zuganges dar, über den die quadrilaterale Fläche und der laterale Schambeinast adressiert werden können. Unter Umständen ist eine Querinzision

und ansatznahe Ablösung des M. rectus abdominis notwendig.

Im Falle einer Laparotomie erfolgt eine Versorgung des vorderen Beckenringes durch die Erweiterung der medianen Laparotomie (Längsinzision) und nicht, wie bei isolierten Verletzungen des vorderen Beckenringes, über eine Querinzision [6].

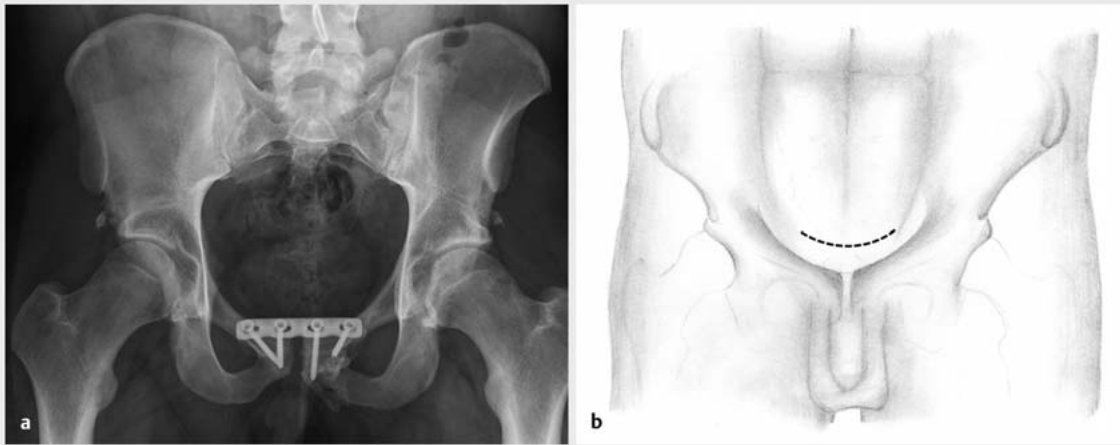
Zugang zum anterioren Beckenring über einen Pfannenstiel-Schnitt

Bereits im Jahre 1900 publizierte der Gynäkologe H.J. Pfannenstiel eine Weiterentwicklung der Schnittführung beim Kaiserschnitt nach Kehrer bei dem analog zum Hautschnitt auch die Muskelfaszien quer durchtrennt wurden [7]. Beim heutigen Zugang zur Symphyse wird nur der Hautschnitt nach dieser Originalvorgehensweise übernommen [3]. Handelt es sich um eine isolierte Beckenverletzung, wird meist eine quere Hautinzision vorgenommen.

Operatives Vorgehen (nach Tscherne et al. [6])

Rückenlagerung des Patienten, steriles Abdecken des OP-Gebietes. Dabei ist auf eine gute Abdeckung zum Genitalbereich zu achten.

- Quere Inzision etwa 2 cm proximal der Tubercula pubica über eine Länge von 7–10 cm (► **Abb. 1**).
- Nach Präparation des Subkutangewebes Aufsuchen der Linea alba und der Faszie des M. pyramidalis, Längsspaltung in der Mittellinie.
- Nach außen Drängen der beiden Bäuche des M. rectus abdominis.
- Möglichst sparsame Einkerbung des M. rectus abdominis, falls notwendig. Oft liegt bereits durch das Trauma und die Symphysensprengung eine einseitige Partial- oder Komplettruptur des Muskels im Ansatzbereich vor.
- Die Retraktion der Blase erfolgt mit stumpfen Wundhebeln. Sie wird zuvor mit einem transurethralen Katheter drainiert, nach dorsal über ein Bauchtuch geschützt und mit einem Spatel weggedrängt. Die Abdrängung der beiden Bäuche des M. rectus abdominis erfolgt mit Hohmann-Hebeln.
- Zur Orientierung bei der Schraubenpositionierung und zur Repositionskontrolle muss auch die dorsale



► **Abb. 1** a Z. n. Symphysensprengung und Implantation einer Symphysenplatte über einen Pfannenstiel-Zugang. b Schnittführung beim Pfannenstiel-Schnitt. Dieser kann zum Stoppa-Zugang oder zum ilioinguinalen Zugang erweitert werden (Bildmaterial von Dr. med. univ. A. Trulsson).

Begrenzung der Symphyse dargestellt oder zumindest ertastet werden. Hierfür stumpfes Abdrängen des prävesikalen Bindegewebes nach dorsal und Retraction mit dem Spatel oder dem Hohmann-Hebel.

Merke

Bei jeder Operation am vorderen Beckenring müssen Verletzungen der Harnblase unbedingt vermieden werden. Wichtig ist u. a. eine gründliche Palpation nach Verwachsungen sowie das Legen eines transurethralen Blasenkatheters!

Der Zugang mit dem Pfannenstiel-Schnitt kann bei stark dislozierten Frakturen der Schambeinäste nach lateral erweitert werden. Dabei wird die Schnittführung in Richtung Spina iliaca anterior superior erweitert und zunächst der Ansatz des M. rectus abdominis vollständig abgesetzt. Auch eine Erweiterung entsprechend dem 2. und 3. Fenster des ilioinguinalen Zuganges ist möglich. Beim Wundverschluss muss auf eine sorgfältige Refixierung des M. rectus abdominis, ggf. auch transossär gegen das Tuberculum pubicum, geachtet werden.

Beim Zugang zur Symphyse über den Pfannenstiel-Schnitt können mehrere anatomische Strukturen verletzt werden. So kann es zur Verletzung des Samenstranges oder der Vasa femoralia kommen. Auch kann die Blase bei diesen Operationen verletzt werden. Bei zu weiter retrosymphysärer Darstellung kann es zur Verletzung der Urethra oder der Prostata beim Mann kommen.

Merke

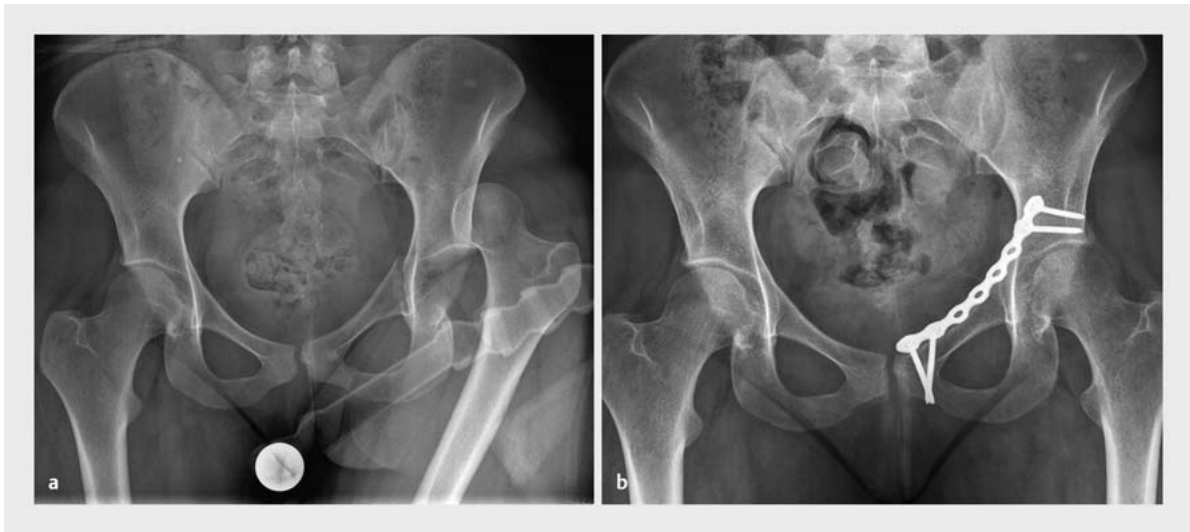Der Pfannenstiel-Zugang kann zum Stoppa-Zugang und zum kompletten ilioinguinalen Zugang erweitert werden.

Zugang zum anterolateralen Beckenring über den Stoppa-Zugang (erweiterter Pfannenstiel-Zugang)

Bereits 1973 beschrieb Stoppa einen um die Ablösung des Ansatzes des M. rectus abdominis erweiterten Pfannenstiel-Zugang, der zunächst vor allem zur Behandlung von urologischen Tumoren und Leistenhernien verwendet wurde [8]. Hirvensalo et al. [9] erweiterten die Anwendungsmöglichkeiten um die Versorgung des anterolateralen Beckenringes. Seither stellt dieser Zugang nicht nur eine geeignete Möglichkeit zur offenen Reposition und Osteosynthese des vorderen Beckenringes dar [10]. Auch Azetabulumfrakturen, und hier insbesondere Altersfrakturen, können darüber adressiert werden. Die Darstellbarkeit reicht vom kleinen Becken bis hin zum Sakroiliakal gelenk (► **Abb. 2**).

Operatives Vorgehen (nach Tscherne et al. [6])

- Rückenlagerung des Patienten.
- Quere Hautinzision ca. 2 Querfinger proximal der Symphyse von ca. 7–10 cm Länge mit leichtem Versatz hin zu einer Seite, falls dies als notwendig erachtet wird.
- Die folgende Präparation erfolgt analog zum Zugang zur Symphyse, erweitert um die Ablösung des M. rectus abdominis auf der verletzten Seite.
- Nach Präparation des Subkutb. angewebes Aufsuchen der Linea alba und Spalten der Faszie zwischen den Bäuchen des M. rectus abdominis.
- Vorsichtiges Abdrängen der Blase nach dorsal und, falls nötig, scharfes Durchtrennen des M. rectus abdominis ca. 1 cm proximal seines Ansatzes.
- Durch Retraction der Femoralgefäße nach lateral ist nun eine vollständige Exposition des oberen Scham-



► **Abb. 2 a** 19-jährige Patientin mit hinterer Hüftluxation und vorderer Pfeilerfraktur des Azetabulums. Indikation zur Plattenosteosynthese des Azetabulums über einen Stoppa-Zugang. **b** Postoperatives Röntgenbild aus ► **Abb. 2 a** erfolgte Implantation einer Azetabulumplatte zur Versorgung einer vorderen Pfeilerfraktur über den Stoppa-Zugang.

beinastes möglich. Auch ein Eingehen in das kleine Becken ist in der Schicht zwischen präperitonealem Fettgewebe und M. obturatorius internus möglich.

- Nun kann prinzipiell eine weitere knochen-nahe Präparation bis auf die quadrilaterale Fläche durchgeführt werden. Dabei ist jedoch größte Vorsicht auf Anastomosen zwischen der A. obturatoria und A. epigastrica inferior (Corona mortis) zu legen, ggf. muss eine Unterbindung erfolgen!
- Beim Wundverschluss muss der M. rectus abdominis möglichst transossär refixiert werden, um einer späteren Bauchwandhernie vorzubeugen.

Gefahren beim Stoppa-Zugang zum anterolateralen Beckenring können Blasenverletzungen, Verletzungen der Vasa femoralia, Blutungen aus der Corona mortis, Verletzungen von A., V. oder N. obturatoria/obturatorius oder Bauchwandhernien bei unzureichender Refixation des M. rectus abdominis darstellen.

Merke

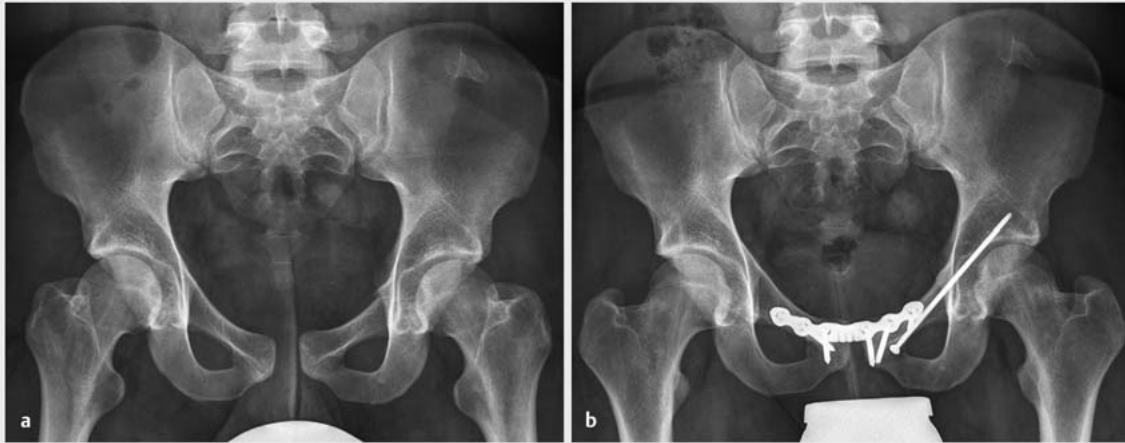Möglichst distale Lagerung des Patienten auf dem OP-Tisch und Einstellung des Bildwändlers zur Durchführung von intraoperativen Inlet-/Outlet-, ggf. auch Ala-/Obturator-Aufnahmen!

Stabilisierung von Sitz- oder Schambeinästen durch eine transpubische Schraubenosteosynthese („Kriechschraube“, aus [6])

Die transpubische Schraubenosteosynthese mittels sog. Kriechschraube ist notwendig, wenn eine erhebliche Dislokation oder eine Diastase besteht. Zusätzlich kann sie eingesetzt werden, wenn eine transpubische Fraktur zu einer Instabilität des Beckenringes führt. Dies kann bspw. im Falle einer Kombination aus Symphysenruptur und stark dislozierter Fraktur von Sitz- oder Schambeinästen vorkommen. Die sog. Kriechschraube verläuft dabei intramedullär entlang der Linea terminalis meistens im oberen Schambeinast analog einer vorderen Pfeilerschraube des Azetabulums und stellt damit eine intramedulläre Schienung dar (► **Abb. 3**).

Operatives Vorgehen (nach Tscherne et al. [6])

- Wie bei allen Zugängen zum vorderen Beckenring erfolgt die Lagerung in Rückenlage mit frei beweglich abgedecktem Bein der verletzten Seite. Es ist darauf zu achten, dass intraoperativ eine Bildwandlereinstellung als Inlet-/Outlet-Aufnahme und als Ala-/Obturator-Aufnahme unbedingt möglich ist. Auf diese Weise kann eine sichere extraartikuläre Lage der Schraube verifiziert werden.
- Nach Zugang zum vorderen Beckenring erfolgt das Aufsuchen des Eintrittspunktes an der distalen ventralen Schräge des Tuberculum pubicum möglichst weit lateral, um einen günstigen Winkel in Richtung des vorderen Pfeilers des Azetabulums zu erreichen.



► **Abb. 3 a** 23-jähriger Patient mit traumatischer Symphysensprengung sowie lateraler Schambeinastfraktur links. Indikation zur Implantation einer Symphysenplatte sowie Kriechschraube bei instabiler Beckenringfraktur. **b** Postoperativer Zustand aus
 ► **Abb. 3 a**. Über einen Pfannenstiel-Zugang erfolgte die Implantation der Symphysenplatte, dann Aufsuchen des Eintrittspunktes und Implantation der Kriechschraube.

- Die Schraube verläuft parallel zum Pecten ossis pubis. Dabei wird der Bohrverlauf mit dem Finger durch Palpation überprüft. In den meisten Fällen wird ein 2,5-mm-Spiralbohrer mit oszillierendem Aufsatz genutzt.
- Die Schraubenlänge beträgt i. d. R. zwischen 50 und 120 mm, ggf. kann eine Unterlegscheibe genutzt werden.
- Sollten während der Positionierung der Kriechschraube Probleme auftreten, die Positionierung nicht exakt möglich sein oder die Durchleuchtung nicht einwandfrei einzustellen sein, so kann ein Wechsel des Verfahrens auf einen Überbrückungsfixateur angezeigt sein. Auch die Durchführung einer intraoperativen CT-Bildgebung und der Navigation ist heute möglich und findet zunehmend auch im eigenen Vorgehen Anwendung.

Gefahren bei dieser Art der Osteosynthese bestehen in einer Blasenverletzung, in einer paravesikalen Blutung, in einer Verletzung der Vasa femoralia, einer Verletzung der Corona mortis, Verletzungen des Samenstranges, oder in einer intraartikulären Lage der Schrauben im Hüftgelenk. Postoperative Komplikationen können Infekte und Bauchwandhernien darstellen.

Zugang zum Sitzbein und zum Schambein von ventral

Frakturen der Sitzbeine können durch einen ventralen Zugang in Steinschnittlage operativ versorgt werden. Über diesen Zugang ist auch das retrograde Einbringen von Schrauben in den hinteren Pfeiler des Azetabulums möglich.

Operatives Vorgehen [11])

- Lagerung des Patienten erfolgt in Steinschnittlage mit abduziertem und flektiertem Oberschenkel.
- Sorgfältige Abdeckung des OP-Gebietes gegenüber der Perinealregion, Rasur der Schambehaarung.
- Bogenförmiger Hautschnitt ausgehend vom Schambeintuberkel leicht lateral des Vorderrandes des unteren Schambeinastes bis zum Sitzbeinhöcker.
- Abpräparieren des Hautlappens und Identifizierung der Schicht zwischen Adduktoren und M. gluteus maximus.
- Abschieben des M. gluteus maximus nach dorsal.
- Inzision des Periosts über Sitz- und Schambein, Abschieben der Adduktorenmuskulatur und der ischiokruralen Muskulatur dorsal.
- Nun können der mediale Anteil des oberen Schambeinastes, der Sitzbeinhöcker, das Sitzbein sowie die Membrana obturatoria dargestellt werden.

Bei diesem Zugangsweg ist bei Präparation der Innenseite des oberen Schambeinastes auf das Vorkommen einer Corona mortis zu achten. Im proximalen Wundwinkel kann es zur Verletzung des Samenstranges kommen. Bei zu weiter Ablösung der Adduktorenmuskulatur im medialen Bereich des Schambeines kann es zur Verletzung der Vasa obturatoria oder des N. obturatorius kommen. Bei der Darstellung des unteren Schambeinastes ist auf den N. pudendus und die Vasa pudenda zu achten. Bei der Präparation im Bereich des Sitzbeinhöckers und im Bereich des Foramen ischiadicum majus sollte der dahinter verlaufenden N. ischiadicus geschont werden.

INFOBOX**Gefährdete Strukturen**

- Samenstrang
- A./V. femoralis
- Harnblase
- Harnröhre
- Anastomosen zwischen A. epigastrica inferior und A. obturatoria (Corona mortis)
- A./V./N. obturatoria/obturatorius

Zugang zum ventralen Beckenring über den ilioinguinalen Zugang

Auch über den ilioinguinalen Zugang, der i. d. R. bei Azetabulumfrakturen genutzt wird, kann der ventrale Beckenring versorgt werden. Hierfür sind das 2. Fenster und das 3. Fenster nutzbar. Sie ermöglichen eine gute Visualisierung des vorderen Beckenringes inklusive des medialen Schambeinastes und der Symphyse.

Minimalinvasive Techniken

Aktuell werden minimalinvasive, endoskopisch assistierte Techniken zur Versorgung des vorderen Beckenringes evaluiert. Vergleichbar zum Vorgehen bei der TEPP (= totale extraperitoneale Plastik) in der Allgemein- und Viszeralchirurgie könnte dieses Vorgehen auch in der Traumatologie an Bedeutung gewinnen.

Zusammenfassung

Operative Zugangswege zum vorderen Beckenring bedürfen einer breiten chirurgischen Erfahrung, da es leicht zu Verletzungen anatomischer Strukturen wie der Blase oder der Vasa femoralia kommen kann.

Die am häufigsten verwendeten Zugangswege sind

- der Pfannenstiel-Zugang (Zugang zur Symphysenregion) sowie
- der modifizierte Stoppa-Zugang (erweiterter Pfannenstiel-Zugang nach Stoppa; Zugang zum anterolateralen Beckenring und zur quadrilateralen Fläche).

Die beiden Zugänge unterscheiden sich vor allem durch die beim modifizierten Stoppa-Zugang mögliche Visualisierung der quadrilateralen Fläche und des lateralen Schambeinastes. Bei Bedarf wird dabei zur besseren Übersicht die Muskulatur des M. rectus abdominis abgelöst und später refixiert. Dabei nimmt man eine längere Rekonvaleszenz bzw. das Risiko von Narbenhernien zugunsten der Übersicht und des Erreichens des anterolateralen Beckenringes sowie des Azetabulums in Kauf.

Weitere Zugangsmöglichkeiten sind die transpubische Schraubenosteosynthese („Kriechschraube“) bei ausgeprägter Diastase oder erheblicher Dislokation der Schambeinäste mit Instabilität des Beckenringes. Auch minimalinvasive Techniken über eine Variante des Stoppa-Zuganges analog der totalen extraperitonealen Plastik („TEPP“) sind möglich. Der Zugang zu den Sitzbeinästen von ventral in Steinschnittlage oder die Visualisierung des vorderen Beckenringes über das 2. oder 3. Fenster des ilioinguinalen Zugangs nach Letournel bilden alternative Optionen bei speziellen Verletzungsmustern.

Kombinationen und Erweiterungen der verschiedenen Zugangswege sind möglich. So kann ein Pfannenstiel-Zugang (Zugang zur Symphyse) zum modifizierten Stoppa-Zugang (anterolateraler Beckenring, quadrilaterale Fläche, Azetabulum) und weiter zum vollständigen ilioinguinalen Zugang nach Letournel entwickelt werden.

Schlussendlich gibt es auch bei den Zugängen am Becken Weiterentwicklungen, die zum einen bessere Erreichbarkeit oder Repositionsmöglichkeiten bieten, zum anderen aber vor allem das sog. „Zugangswegetrauma“ und damit einhergehende Komplikationen minimieren.

Fazit

Chirurgische Zugänge zum Beckenring stellen eine besondere Herausforderung an den Chirurgen dar. Die korrekte Wahl des Zugangsweges ist essenziell, um eine erfolgreiche Operation am Beckenring durchführen zu können. Eine breite chirurgische Erfahrung ist aufgrund der Vielzahl der gefährdeten anatomischen Strukturen notwendig. Die Entwicklung der letzten Jahrzehnte zeigt einen Trend zu weichteilschonenden Eingriffen bis hin zu endoskopisch assistierten Osteosynthesen des ventralen Beckenringes.

Interessenkonflikt

Die Autoren geben an, dass kein Interessenkonflikt besteht.

Autorinnen/Autoren

Dr. med. Christian Minarski

BG Unfallklinik Tübingen, Universitätsklinik für Unfall- und Wiederherstellungschirurgie, Eberhard-Karls-Universität Tübingen

Prof. Dr. med. Ulrich Stöckle

BG Unfallklinik Tübingen, Universitätsklinik für Unfall- und Wiederherstellungschirurgie, Eberhard-Karls-Universität Tübingen

Dr. med. Markus A. Küper

BG Unfallklinik Tübingen, Universitätsklinik für Unfall- und Wiederherstellungschirurgie, Eberhard-Karls-Universität Tübingen

Dr. med. univ. Alexander Trulson

BG Unfallklinik Tübingen, Universitätsklinik für Unfall- und Wiederherstellungschirurgie, Eberhard-Karls-Universität Tübingen

PD Dr. med. Fabian M. Stuby

BG Unfallklinik Tübingen, Universitätsklinik für Unfall- und Wiederherstellungschirurgie, Eberhard-Karls-Universität Tübingen

Korrespondenzadresse

Dr. med. Christian Minarski

Universitätsklinik für Unfall- und Wiederherstellungschirurgie
BG Unfallklinik, Eberhard-Karls-Universität Tübingen
Schnarrenbergstraße 95
72076 Tübingen
Tel.: 07071/606-3828
Fax: 07071/606-1740
cminarski@bgu-tuebingen.de

Literatur

- [1] Fuchs T, Rottbeck U, Hofbauer V et al. [Pelvic ring fractures in the elderly. Underestimated osteoporotic fracture]. *Unfallchirurg*; 2011; 114: 663–670
- [2] Stuby FM, Schäffler A, Haas T et al. [Insufficiency fractures of the pelvic ring]. *Unfallchirurg* 2013; 116: 351–364

- [3] Becker SC, Holstein JH, Pizanis A et al. [Anterior approaches to the pelvic ring]. *Unfallchirurg* 2013; 116: 198–204
- [4] Ossendorf C, Hofmann A, Rommens PM. [Selection of access and positioning for operative treatment of pelvic injuries. Decision-making strategies]. *Unfallchirurg* 2013; 116: 227–237
- [5] Keel MJ, Bastian JD, Büchler L et al. [Anterior approaches to the acetabulum]. *Unfallchirurg* 2013; 116: 213–220
- [6] Tscherne H, Pohlemann T. *Unfallchirurgie, Becken und Acetabulum*. Berlin, Heidelberg, New York: Springer 1998
- [7] Pfannenstiel H. Über die Vortheile des suprasymphysären Fascienquerschnitts für die gynäkologischen Koliotomien, zugleich ein Beitrag zu der Indikationsstellung der Operationswege. *Sammlung klin Vortr* 1900; 97: 1735–1756
- [8] Stoppa R, Petit, J, Abourachid H et al. [Original procedure of groin hernia repair: interposition without fixation of Dacron tulle prosthesis by subperitoneal median approach]. *Chirurgie* 1973; 99: 119–123
- [9] Hirvensalo E, Lindahl J, Bostman O. A new approach to the internal fixation of unstable pelvic fractures. *Clin Orthop Relat Res* 1993; (297): 28–32
- [10] Ponsen KJ, Joosse P, Schigt A et al. Internal fracture fixation using the Stoppa approach in pelvic ring and acetabular fractures: technical aspects and operative results. *J Trauma* 2006; 61: 662–667
- [11] Kerschbaumer F, Weise K, Wirth CJ. *Operative Zugangswege in Orthopädie und Traumatologie*. 4. Aufl. Stuttgart: Thieme; 2013

Bibliografie

DOI <https://doi.org/10.1055/s-0044-100149>
OP-JOURNAL 2018; 34: 34–39 © Georg Thieme Verlag KG
Stuttgart · New York ISSN 0178-1715