

SOP Prähospitale Notfallsonografie

Martin Fandler, Philipp Gotthardt



Die fokussierte Notfallsonografie ist aus der klinischen Notfallmedizin nicht mehr wegzudenken, auch prähospital wird zunehmend über Indikation und Nutzen der Sonografie diskutiert [1, 2]. Die hier vorliegende Handlungsanleitung bietet einen Überblick über einen möglichen symptom- bzw. indikationsbasierten Zugang zur Notfallsonografie im prähospitalen Einsatz.

Grundlagen

Die Anwendung der Notfallsonografie muss insbesondere im präklinischen Umfeld eine klare Indikation, relevante therapeutische Konsequenz und/oder Transportzieländerung haben. Zeitverzögerungen von Behandlung und Transport müssen gegen den diagnostischen Zugewinn abgewogen werden. Die „ABC-Stabilisierung“ hat in jedem Fall vor der sonografischen Diagnostik zu erfolgen. Anwender müssen im technischen Umgang und der Befundinterpretation ausreichend geschult sein oder durch teleradiologische Systeme entsprechend unterstützt werden. Insbesondere in angloamerikanischen Systemen konnte gezeigt werden, dass auch nichtärztliches Personal gezielte und klar definierte Untersuchungsabläufe mit Sonografie effektiv durchführen kann [3] (► **Abb. 1**).

Dyspnoe

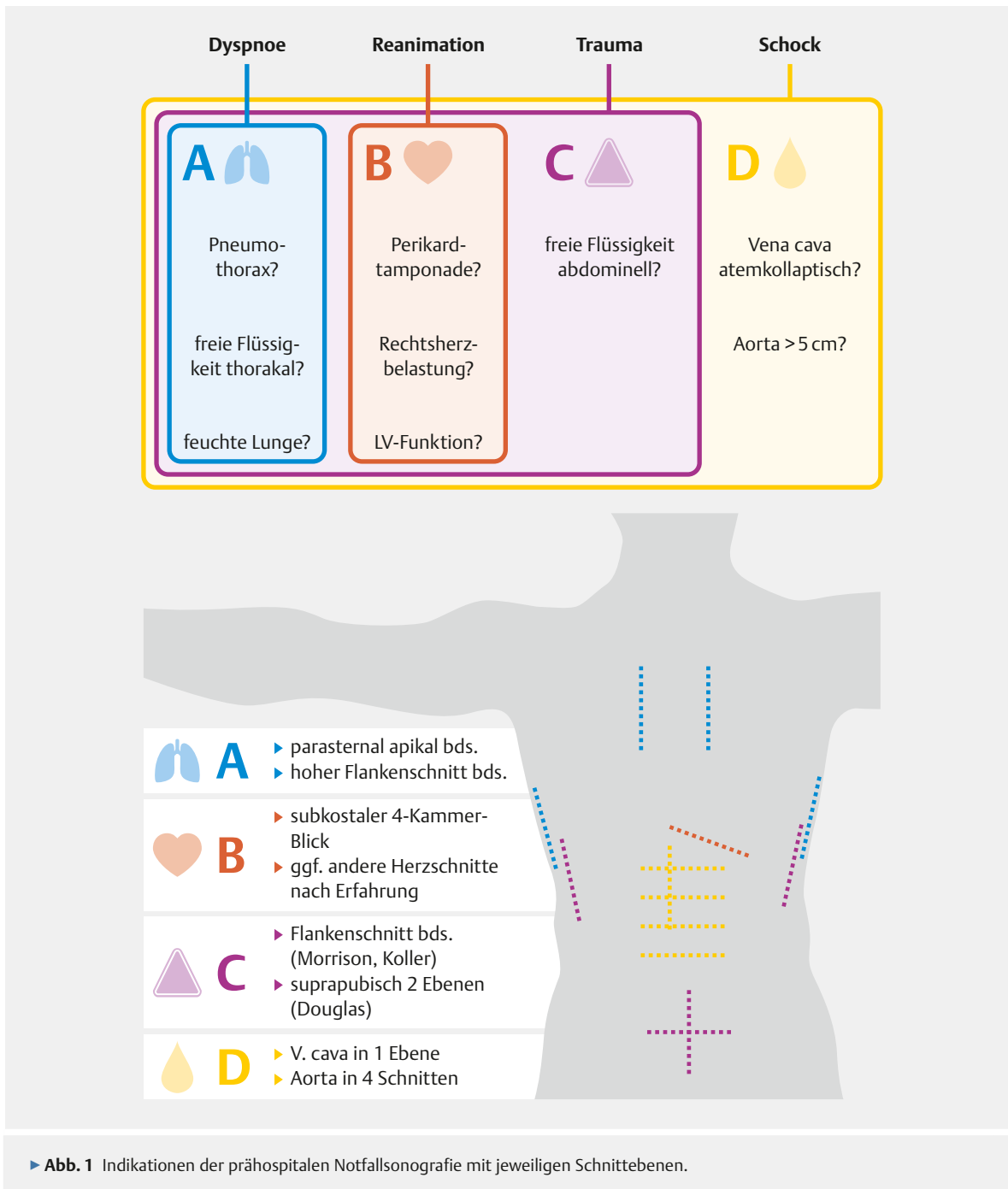
Bei unklarer Dyspnoe kann thorakale Sonografie einen Spannungspneumothorax ausschließen. Die meist mögliche Differenzierung zwischen „feuchter“ und „trockener“ Lunge bei spastischen Atemgeräuschen sowie die mögliche Darstellung von Pleuraergüssen beeinflusst die prähospitale Therapie maßgeblich. Die Darstellung von vermehrten B-Linien als Hinweis auf erhöhten Flüssigkeitsgehalt im Lungengewebe ist auch für nichtärztliches Personal einfach zu erlernen und in weniger als 1 min durchzuführen [4]. Hierbei werden initial die parasternalen Schnitte sowie der hohe Flankenschnitt jeweils beidseits (A) mit einem Konvexschallkopf dargestellt.

Reanimation

In der Reanimation kann für die Abklärung der reversiblen Ursachen eines Kreislaufstillstandes – „4Hs + HITS“ – sonografisch effektiv eine Perikardtamponade, eine ausgeprägte Rechtsherzbelastung z. B. bei V.a. Lungenembolie sowie ein Pneumothorax dargestellt werden [5]. Diskutiert wird auch der Nutzen von Sonografie bei der Beendigung der Reanimation (Herzaktivität vorhanden bzw. nicht vorhanden) [6]. Im Rahmen der Reanimation darf die Sonografie keinesfalls zu relevanten Verzögerungen oder Pausen (Dauer < 10 s) der Thoraxkompression führen und muss daher vorab im Team trainiert und im Einsatzfall mit den Beteiligten abgestimmt werden. Verwendet wird der Sektorschallkopf oder Konvexschallkopf zur subkostalen Darstellung des Perikards (B), bei klinischem Verdacht auf einen Pneumothorax kann eine Thoraxsonografie (s. o.) erwogen werden.

Trauma

Im Rahmen der Schwerverletztenversorgung im Schockraum ist das „extended Focused Assessment with Sonography for Trauma“ (eFAST) fester Bestandteil. Bereits prähospital ermöglicht dieser Untersuchungsschritt dem geschulten Untersucher, in weniger als 2 min freie abdominelle Flüssigkeit, Perikardtamponade und Spannungspneumothorax zu detektieren. Aus relevanten Befunden können sich Änderungen der Therapie (Anlage Thoraxdrainage, Perikardiozentese – ggf. Thorakotomie) sowie von Transportpriorität und -ziel ergeben [3]. Mit dem Konvexschallkopf werden parasternale Schnitte (A) der Pleura, subxiphoidaler Schnitt des Perikards und Herzens (B), in beidseitigen Flankenschnitten Koller und Morrison-Pouch (perisplenischer und hepatorener Raum) sowie der basale Pleuraraum und suprapubisch (C) der retrovesikale Raum dargestellt.



▶ **Abb. 1** Indikationen der prähospitalen Notfallsonografie mit jeweiligen Schnittebenen.

Undifferenzierter Schock

Bei Patienten im schweren Schock ohne erkennbare Genese dient die Notfallsonografie dem raschen Ein- und Ausschluss möglicher Ursachen. In der Praxis bewährt hat sich das „RUSH-Protokoll“ (Rapid Ultrasound in Shock and Hypotension).

Es umfasst eine fokussierte Echokardiografie

- mit visueller Erfassung der groben linksventrikulären Pumpfunktion, Größe des rechten Ventrikels und Ausschluss eines hämodynamisch relevanten Perikardergusses (B),
 - eFAST (A, C) sowie
 - eine orientierende Darstellung der V. Cava und abdominalen Aorta (D)
- entweder mit dem Sektor- oder Konvexschallkopf [7]. Hier ist mit 3–5 min Untersuchungsdauer zu rechnen.

Weitere Indikationen

Prähospital bietet die Sonografie weiterhin Möglichkeiten der sonografisch gesteuerten Venenpunktion oder -kannülierung bei schwierigen peripheren Venenverhältnissen. Die Sonografie der Trachea kann unter schwierigen anatomischen Verhältnissen bei der Etablierung des chirurgischen Atemwegs unterstützen oder zur Verifikation der korrekten Tubuslage herangezogen werden. Auch bei klinischem Verdacht auf Aortendissektion könnte ein auffälliger sonografischer Befund die Transportentscheidung und Vorbereitung der aufnehmenden Klinik entscheidend verändern.

FAZIT

Die Notfallsonografie kann in der präklinischen Notfallmedizin bei ausgewählten Indikationen eine effektive Hilfestellung für die Behandlung des kritischen Patienten darstellen. Für den flächendeckenden Einsatz ist neben der materiellen Ausstattung die Ausbildung des ärztlichen und nichtärztlichen Personals unerlässlich.

Interessenkonflikt

Die Autoren geben an, dass kein Interessenkonflikt besteht.

Autorinnen/Autoren



Martin Fandler

Dr. med. univ. 2006–2012 Studium der Humanmedizin an der Medizinischen Universität Graz; seit 2012 am Klinikum Nürnberg tätig. Auslandsaufenthalte in Notfallzentren in den USA und Südafrika. Arbeitsschwerpunkte in der zentralen Notaufnahme und Notarztendienst.



Philipp Gotthardt

Dr. med. 2006–2013 Studium der Humanmedizin in Szeged und Rostock; seit 2014 am Klinikum Nürnberg tätig. Promotion 2015 im Bereich Neuroprotektion nach Schädel-Hirn-Trauma. Arbeitsschwerpunkte liegen in der klinischen und prähospitalen Notfallmedizin sowie Aus- und Weiterbildung.

Korrespondenzadresse

Dr. med. univ. Martin Fandler

Med. Klinik 8, Zentrale Notaufnahme
Universitätsklinik der
Paracelsus Medizinischen Privatuniversität
Klinikum Nürnberg
Breslauerstr. 201
90471 Nürnberg
martin.fandler@gmail.com

Literatur

- [1] Rudolph SS, Sørensen MK, Svane C et al. Effect of prehospital ultrasound on clinical outcomes of non-trauma patients – A systematic review. *Resuscitation* 2014; 85: 21–30
- [2] El Sayed MJ, Zaghrini E. Prehospital emergency ultrasound: a review of current clinical applications, challenges, and future implications. *Emerg Med Int* 2013; 2013: 531674
- [3] O'Dochartaigh D, Douma M, MacKenzie M. Five-year retrospective review of physician and non-physician performed ultrasound in a Canadian critical care helicopter emergency medical service. *Prehospital Emerg Care* 2017; 21: 24–31
- [4] Becker TK, Martin-Gill C, Callaway CW et al. Feasibility of paramedic performed prehospital lung ultrasound in medical patients with respiratory distress. *Prehospital Emerg Care* 2017; 3127: 1–5
- [5] Truhlar A, Deakin CD, Soar J, Khalifa GEA et al. European Resuscitation Council Guidelines for Resuscitation 2015. Section 4. Cardiac arrest in special circumstances. *Resuscitation* 2015; 95: 148–201
- [6] Breitzkreutz R, Walcher F, Seeger FH. Focused echocardiographic evaluation in resuscitation management: Concept of an advanced life support-conformed algorithm. *Crit Care Med* 2007; 35 (Suppl. 5): S150–S161
- [7] Seif D, Perera P, Mailhot T et al. Bedside ultrasound in resuscitation and the rapid ultrasound in shock protocol. *Crit Care Res Pract* 2012; 2012: 1–14

Bibliografie

DOI <https://doi.org/10.1055/s-0044-102020>
Notfallmedizin up2date 2018; 13: 10–12
© Georg Thieme Verlag KG Stuttgart · New York
ISSN 1611-6550