Article published online: 2024-04-22



# Luxação traumática bilateral assimétrica do quadril: Relato de caso

## *Bilateral Asymmetric Traumatic Dislocation of the Hip: Case Report*

Mauricio Hoffmann Sanagiotto[1] Ricardo Issler Unfried[1] Tiango Aguiar Ribeiro[1]

[1] Departamento de Ortopedia e Traumatologia, Hospital Universitário de Santa Maria, Universidade Federal de Santa Maria, Santa Maria, RS, Brasil

**Endereço para correspondência** Mauricio Hoffmann Sanagiotto, MD, R. Barão do Rio Branco, 1021, Maria Goretti, Chapecó, SC, 89801405, Brasil (e-mail: mauricio.stt@unochapeco.edu.br).

Rev Bras Ortop

**Resumo**

Luxações traumáticas do quadril são traumas graves, resultado de mecanismos de alta energia, constituindo-se uma das emergências ortopédicas. A epidemiologia da luxação bilateral assimétrica do quadril se apresenta como uma condição ortopédica raríssima. O diagnóstico breve e a redução urgente são essenciais, devido ao alto risco de complicações futuras. O objetivo deste relato é descrever o caso de um homem de 81 anos, vítima de acidente automobilístico que apresentou luxação traumática bilateral assimétrica do quadril, visando aumentar os dados limitados sobre o tema, através da discussão do mecanismo, manejo, seguimento e epidemiologia.

**Palavras-chave**
- acetábulo
- acidentes de trânsito
- fraturas ósseas
- luxação do quadril

**Abstract**

Traumatic hip dislocations are serious traumas, the result of high-energy mechanisms, constituting one of the orthopedic emergencies. The epidemiology of asymmetric bilateral hip dislocation is an extremely rare orthopedic condition. Prompt diagnosis and urgent reduction are essential due to the high risk of future complications. The objective of this report is to describe the case of an 81-year-old man, a victim of a car accident who presented with traumatic bilateral asymmetric dislocation of the hip, aiming to increase the limited data on the topic, through discussion of the mechanism, management, follow-up and epidemiology.

**Keywords**
- accidents traffic
- acetabum
- fractures, bone
- hip dislocation

## Introdução

As luxações bilaterais do quadril representam 1% de todas as luxações do quadril.[1] A luxação bilateral assimétrica do quadril é ainda mais rara, constituindo apenas 0,01% de todas as luxações. Luxações assimétricas de quadril são incomuns devido aos vetores de força exigidos serem exatamente os opostos em cada quadril. O mecanismo de trauma destas lesões geralmente está relacionado à alta cinemática, associado a fraturas acetabulares.[2] São mais comuns em pacientes jovens do sexo masculino.[3] Em comparação ao século passado, a incidência de luxações assimétricas do quadril aumentou consideravelmente em decorrência dos acidentes de trânsito.[4] Neste relato, apresentamos um caso raro de luxação assimétrica bilateral de quadril associada a fratura acetabular.

*Trabalho desenvolvido no Departamento de Ortopedia e Traumatologia, Hospital Universitário de Santa Maria, Universidade Federal de Santa Maria, Santa Maria, RS, Brasil.*

**recebido**
19 de junho de 2023
**aceito**
10 de agosto de 2023

**DOI** https://doi.org/10.1055/s-0044-1779325.
**ISSN** 0102-3616.

© 2024. The Author(s).
This is an open access article published by Thieme under the terms of the Creative Commons Attribution 4.0 International License, permitting copying and reproduction so long as the original work is given appropriate credit (https://creativecommons.org/licenses/by/4.0/).

Thieme Revinter Publicações Ltda., Rua do Matoso 170, Rio de Janeiro, RJ, CEP 20270-135, Brazil

## Relato de Caso

Este relato de caso foi aprovado pelo comitê de ética em pesquisa (CAAE: 70203223.1.0000.5346- parecer 6.114.087). Paciente do sexo masculino, 81 anos, previamente hígido, agricultor aposentado, vítima de capotamento de carro em janeiro de 2022, sem utilização de cinto de segurança. Após o trauma, foi conduzido e admitido no pronto socorro do Hospital Universitário de Santa Maria.

No atendimento inicial, o membro inferior direito se encontrava em flexão, abdução e rotação externa do quadril. Já o membro inferior esquerdo, estava em flexão, adução e rotação interna do quadril. Ambos os membros inferiores apresentavam condições neurovasculares preservadas. Na radiografia da pelve, evidenciou-se luxação bilateral assimétrica do quadril, anterior à direita e posterior à esquerda, a última associada a fratura de acetábulo (►**Fig. 1**). Também foram diagnosticados fratura do primeiro ao nono arcos costais à direita, derrame pleural, fratura de manúbrio esternal e fratura de processo transverso direito da primeira vértebra lombar.

Após realização de tomografia computadorizada de bacia, classificou-se a luxação do quadril esquerdo como posterior, com fratura associada de acetábulo (►**Fig. 2**), apresentando fragmento grande e único da parede posterior (Thompson e Epstein tipo ll). No quadril direito, a luxação do quadril foi classificada como anterior e inferior, sem sinais de fratura acetabular (Epstein tipo llA).

Depois da estabilização clínica inicial, em condição hemodinâmica estável, o paciente foi encaminhado ao bloco cirúrgico e sedado pela equipe da anestesiologia, onde foram realizadas manobras de reduções fechadas para ambas as luxações dos quadris. Com o paciente em posição de decúbito dorsal, foram realizadas manobras de Allis em ambos os quadris, verificadas por controle radiográfico que confirmaram articulações concêntricas e estáveis (►**Figs. 3** e **4**), sem necessidade de uso de tração esquelética. Não foram encontradas dificuldades significativas durante as manobras para as reduções dos quadris.

**Fig. 2** Tomografia computadorizada da bacia (reconstrução 3D) evidenciando a fratura da parede posterior do acetábulo esquerdo.

Depois de 6 dias de internação, foi realizada nova intervenção cirúrgica, para correção da fratura acetabular esquerda. A via de acesso utilizada foi posterior (Kocher-Langenbeck) e o implante utilizado foi uma placa de reconstrução de 3.5 mm de 10 furos e 4 parafusos corticais de 3.5 mm (►**Fig. 5**). Nenhuma intercorrência ocorreu durante ou após o procedimento. No transoperatório, foram testados novamente a estabilidade de ambos os quadris, os quais se mantiveram estáveis.

Após 2 semanas de internação, o paciente evoluiu com alta médica hospitalar. O acompanhamento ambulatorial não foi realizado devido a óbito por COVID-19 2 semanas após a alta hospitalar.

**Fig. 1** Radiografia em AP da bacia evidenciando luxação bilateral assimétrica dos quadris.

**Fig. 3** Radiografia em AP da bacia após redução fechada da luxação bilateral assimétrica dos quadris.

 © 2024. The Author(s).

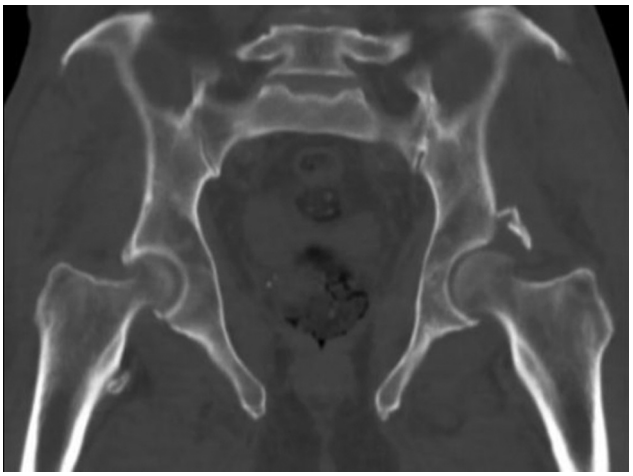

**Fig. 4** Tomografia computadorizada da bacia para planejamento cirúrgico da fratura da parede posterior do acetábulo esquerdo.

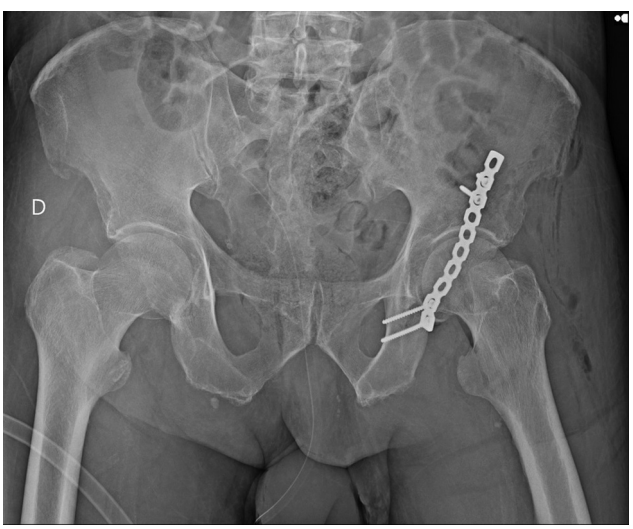


**Fig. 5** Radiografia em AP da bacia mostrando pós-operatório da fratura da parede posterior de acetábulo esquerdo.

## Discussão

As luxações bilaterais assimétricas do quadril decorrem frequentemente de traumas de alta energia, dado que a anatomia do quadril é composta por estruturas ligamentares resistentes. O sexo masculino é o mais prevalente (81%) e a idade média é de 32 anos, associado geralmente a lesões em outras áreas corpóreas, cerca de 95% das vezes.[3,5]

Conhecida também como "deformidade varrida pelo vento", luxações assimétricas do quadril são raras em virtude das forças necessárias para gerar uma luxação anterior do quadril serem exatamente opostas àquelas necessárias para reproduzir uma luxação posterior.[2,6] O mecanismo do trauma em luxações posteriores resulta de uma força compressiva axial direcionada ao joelho, enquanto o quadril está em flexão e adução. De maneira oposta, em luxações anteriores do quadril, a força é aplicada com o membro em abdução e rotação externa.[7]

Com luxações assimétricas do quadril, não parece haver indicação para reduzir primeiro o quadril anterior ou o posterior. Buckwalter et al.[3] refere que é possível que haja algum tipo de efeito endócrino após a redução de um quadril que permita mais relaxamento muscular e efetivamente uma redução mais fácil do segundo quadril. Em 88% dos casos relatados foram realizadas reduções fechadas de ambos os quadris, próximo aos 92% das luxações simples do quadril. Nenhuma das vezes foi necessário redução aberta de ambos os quadris.[3] Tal como em luxações bilaterais ou unilaterais simétricas, também estão associadas a melhor prognóstico quando a redução for realizada em até 6 horas do trauma.[2]

Quanto aos desfechos, 61% dos pacientes com luxações assimétricas do quadril retornaram à força normal, ausência de dor e arco de movimento completo (ADM) enquanto 31% evoluíram com dor leve, pequena alteração na ADM ou alguma perda de força não prejudicial. O restante dos pacientes desenvolveram prejuízo ou mudança no estilo de vida devido às complicações a longo prazo, geralmente encontrados em pacientes com lesões múltiplas.[3]

A maioria significativa dos casos de luxações assimétricas do quadril não são expostas. O primeiro caso relatado de exposição óssea foi descrito em 2023 por Santoso et al.[8] Foram relatadas fraturas associadas em 44% dos pacientes, sendo que a fratura do acetábulo constituiu 75% dessas fraturas.[2]

A negligência na luxação assimétrica do quadril é considerada quando o tempo de luxação é superior a 1 semana.[9] O tratamento de luxações negligenciadas do quadril é complexo, devido a formação de tecidos fibrosos na articulação. Nesses casos, a redução aberta ou a artroplastia total do quadril obtiveram resultados satisfatórios. O caso com maior período de negligência encontrado na literatura foi de 7 meses.[8]

O primeiro relato de caso publicado de luxação assimétrica do quadril ocorreu em 1845.[3] Conforme a literatura, até o ano de 2001, havia conhecimento de apenas cinco casos de luxação bilateral assimétrica do quadril.[10] Em 2015, Buckwalter et al.[3] apresentaram uma revisão abrangente e concluíram que havia cerca de 104 registrados. No período entre 2015 e 2021, mais 17 casos foram identificados, ampliando para 121 casos na totalidade.[3,6]

**Suporte Financeiro**
Não houve suporte financeiro de fontes públicas, comerciais e sem fins lucrativas.

**Conflito de Interesses**
Os autores declaram não haver conflito de interesses.

## Referências

1 Qin W, Fang Y. Traumatic asymmetrical bilateral hip dislocation: A rare case report. Jt Dis Relat Surg 2021;32(03):767–770
2 Nandi R, Das P, Nandi SN. A case report of bilateral asymmetrical traumatic hip dislocation - A rare presentation. J Orthop Case Rep 2021;11(08):16–19

3 Buckwalter J, Westerlind B, Karam M. Asymmetric bilateral hip dislocations: a case report and historical review of the literature. Iowa Orthop J 2015;35:70–91
4 Altay M, Yağmurlu F, Heybeli M, Muratli HH, Tabak Y, Biçimoğlu A. [Simultaneous asymmetric bilateral traumatic hip dislocation: a case report]. Acta Orthop Traumatol Turc 2003;37(02):182–186
5 Shermetaro J, Gard J, Brossy K. Asymmetric Bilateral Hip Dislocations With an Associated Unstable Pelvic Ring Injury: A Case Report. Cureus 2022;14(07):e27344
6 Meena UK, Joshi N, Behera P, Meena BP, Jain S. Simultaneous asymmetrical bilateral hip dislocations - A report of three cases with different presentations and management. J Clin Orthop Trauma 2021;23:101642
7 Alshammari A, Alanazi B, Almogbil I, Alfayez SM. Asymmetric bilateral traumatic hip dislocation: A case report. Ann Med Surg (Lond) 2018;32:18–21
8 Santoso A, Sumarwoto T, Idulhaq M, Utomo P, Riyadli M, Suwadji B. Asymmetric bilateral traumatic hip dislocation: Report of two cases. Int J Surg Case Rep 2023;107:108361
9 Nana TC, Jules TM, Divine MM, et al. Neglected simultaneous bilateral asymmetric traumatic hip dislocation in a young male managed by closed reduction manoeuvres in a resource-limited setting: A case report. Trauma Case Rep 2023;44;100782
10 Lam F, Walczak J, Franklin A. Traumatic asymmetrical bilateral hip dislocation in an adult. Emerg Med J 2001;18(06):506–507

 © 2024. The Author(s).