








Reconstrução combinada do ligamento cruzado anterior (RLCA) e tenodese extra-articular lateral pela técnica de Lemaire modificada *versus* RLCA isolada: Uma metanálise dos resultados clínicos

Combined Anterior Cruciate Ligament Reconstruction (ACLR) and Lateral Extra-articular Tenodesis through the Modified Lemaire Technique versus Isolated ACLR: A Meta-analysis of Clinical Outcomes

Essy Dwi Damayanthi¹ Erica Kholinne² Leonard Christianto Singjie³ Muhammad Sakti³
Ira Juliet Anesstesia²

¹Departamento de Ortopedia e Traumatologia, Ulin General Hospital, Faculty of Medicine, Lambung Mangkurat University, Banjarmasin, Indonésia

²Departamento de Cirurgia Ortopédica, St. Carolus Hospital, Faculty of Medicine, Universitas Trisakti, Jakarta, Indonésia

³Departamento de Cirurgia Ortopédica, Faculty of Medicine, Hasanuddin University, Macáçar, Indonésia

Endereço para correspondência Erica Kholinne, MD, PhD, Department of Orthopedic Surgery, St. Carolus Hospital, Faculty of Medicine, Trisakti University, Jakarta, Indonesia (e-mail: erica@trisakti.ac.id).

Rev Bras Ortop 2024;59(2):e180–e188.

Resumo

Palavras-chave

- ▶ reconstrução do ligamento cruzado anterior
- ▶ instabilidade articular
- ▶ articulação do joelho
- ▶ tenodese
- ▶ resultado do tratamento

Objetivo A tenodese extra-articular lateral (TEL) foi proposta para resolver a instabilidade rotatória após a reconstrução do ligamento cruzado anterior (RLCA). Esta metanálise teve como objetivo comparar os resultados clínicos da RLCA e da RLCA com TEL por meio da técnica de Lemaire modificada.

Materiais e Métodos Esta metanálise foi feita de acordo com a declaração dos Itens Principais para Relatar Revisões Sistemáticas e Metanálises (Preferred Reporting Items for Systematic Reviews and Meta-Analysis, PRISMA, em inglês). A pesquisa bibliográfica foi realizada nos bancos de dados PubMed, EBSCOHost, Scopus, ScienceDirect e WileyOnline. Dos estudos incluídos foram extraídas informações sobre as características do estudo, a taxa de falha (falha clínica ou do enxerto) como resultado primário, e o escore funcional como resultado secundário. Foram feitas comparações entre os

Trabalho desenvolvido no Departamento de Cirurgia Ortopédica, St. Carolus Hospital, Faculty of Medicine, Trisakti University, Jakarta, Indonésia.

recebido

27 de março de 2023

aceito

25 de agosto de 2023

DOI <https://doi.org/10.1055/s-0044-1785492>.
ISSN 0102-3616.

© 2024. The Author(s).

This is an open access article published by Thieme under the terms of the Creative Commons Attribution 4.0 International License, permitting copying and reproduction so long as the original work is given appropriate credit (<https://creativecommons.org/licenses/by/4.0/>).

Thieme Revinter Publicações Ltda., Rua do Matoso 170, Rio de Janeiro, RJ, CEP 20270-135, Brazil

pacientes submetidos apenas à RLCA (grupo RLCA) e à RLCA e TEL pela técnica de Lemaire modificada (grupo RLCA + TEL).

Resultados Foram avaliados 5 estudos que incluíam 797 pacientes. O grupo RLCA + TEL apresentou um risco menor de falha e menor taxa de rerruptura do que o grupo RLCA (razão de risco [RR] = 0,44; intervalo de confiança de 95% [IC95%] 0,26 a 0,75; $I^2 = 9\%$; $p = 0,003$). O grupo RLCA + TEL obteve pontuações maiores no Escore de Desfechos de Osteoartrite e Lesão no Joelho (Knee Injury and Osteoarthritis Outcome Score, KOOS, em inglês) com relação aos seguintes desfechos: dor, atividades cotidianas (AC), esportes, e qualidade de vida (QV), com diferenças médias de 0,20 (IC95%: 0,10 a 0,30; $I^2 = 0\%$; $p < 0,0001$), -0,20 (IC95%: -0,26 a -0,13; $I^2 = 0\%$; $p < 0,00001$), 0,20 (IC95%: 0,02 a 0,38; $I^2 = 0\%$; $p = 0,03$) e 0,50 (IC95%: 0,29 a 0,71; $I^2 = 0\%$; $p < 0,00001$), respectivamente, quando comparado com o grupo RLCA.

Conclusão O acréscimo de TEL pela técnica de Lemaire modificada à RLCA pode melhorar a estabilidade do joelho devido à menor taxa de rerruptura do enxerto e à superioridade dos resultados clínicos.

Nível de evidência I.

Abstract

Objective Lateral extra-articular tenodesis (LET) has been proposed to resolve rotatory instability following anterior cruciate ligament reconstruction (ACLR). The present meta-analysis aimed to compare the clinical outcomes of ACLR and ACLR with LET using the modified Lemaire technique.

Materials and Methods We performed a meta-analysis following the Preferred Reporting Items for Systematic Reviews and Meta-Analysis (PRISMA) statement. The literature search was performed on the PubMed, EBSCOHost, Scopus, ScienceDirect, and WileyOnline databases. The data extracted from the studies included were the study characteristics, the failure rate (graft or clinical failure) as the primary outcome, and the functional score as the secondary outcome. Comparisons were made between the patients who underwent isolated ACLR (ACLR group) and those submitted to ACLR and LET through the modified Lemaire technique (ACLR + LET group).

Results A total of 5 studies including 797 patients were evaluated. The ACLR + LET group presented a lower risk of failure and lower rate of rerupture than the ACLR group (risk ratio [RR] = 0.44; 95% confidence interval [95%CI]: 0.26 to 0.75; $I^2 = 9\%$; $p = 0.003$). The ACLR + LET group presented higher scores on the Knee Injury and Osteoarthritis Outcome Score (KOOS) regarding the following outcomes: pain, activities of daily living (ADL), sports, and quality of life (QOL), with mean differences of 0.20 (95%CI: 0.10 to 0.30; $I^2 = 0\%$; $p < 0.0001$), -0.20 (95%CI: -0.26 to -0.13; $I^2 = 0\%$; $p < 0.00001$), 0.20 (95%CI: 0.02 to 0.38; $I^2 = 0\%$; $p = 0.03$), and 0.50 (95%CI: 0.29 to 0.71; $I^2 = 0\%$; $p < 0.00001$) respectively when compared with the ACLR group.

Conclusion Adding LET through the modified Lemaire technique to ACLR may improve knee stability because of the lower rate of graft rerupture and the superiority in terms of clinical outcomes.

Level of Evidence I.

Keywords

- ▶ anterior cruciate ligament reconstruction
- ▶ joint instability
- ▶ knee joint
- ▶ tenodesis
- ▶ treatment outcome

Introdução

As rupturas do ligamento cruzado anterior (LCA) estão entre as lesões mais comumente estudadas em pesquisas ortopédicas, e estima-se que a sua incidência varia de 30 a 78 casos por 100 mil pessoas por ano.¹ Após a reconstrução do LCA (RLCA), 61% a 89% dos atletas retornam com sucesso aos

esportes, geralmente de 8 a 18 meses após a reconstrução, dependendo do nível de jogo.¹ Em algumas condições, há a possibilidade de ocorrer uma nova ruptura, o que pode ser devastador. A taxa relatada de rerruptura do LCA varia de 1% a 11%. As rerrupturas podem ser causadas por novas lesões traumáticas, falha biológica do enxerto ou erros técnicos cirúrgicos.^{1,2}

O tratamento da lesão do LCA em pacientes com maior risco de rerruptura permanece controverso. Foi demonstrado que os fatores de risco para a ruptura do enxerto incluem pacientes mais jovens (< 20 anos), aqueles com hiper mobilidade generalizada e hiperextensão fisiológica do joelho e aqueles que retornam a esportes de alto risco (pivotantes).³ Além disso, Saita et al.⁴ demonstraram que a hiperextensão do joelho e um côndilo lateral pequeno estão associados a uma maior instabilidade rotatória anterolateral. É difícil manejar a instabilidade rotatória em pacientes que continuam a apresentar um deslocamento de pivô positivo após a RLCA isolada. A literatura mostra^{3,5-7} que as técnicas de reconstrução de MacIntosh, Lemaire e do ligamento anterolateral (LAL) resolvem a instabilidade rotatória anterolateral. Descobriu-se que a reconstrução do LAL reduziu a taxa de falha do enxerto em uma grande série de pacientes com dois anos de acompanhamento.⁸ A técnica de Lemaire modificada demonstrou ter uma baixa taxa de complicações e provocar redução da instabilidade de deslocamento do pivô.⁶

Um dos motivos que favorecem a tenodese extra-articular lateral (TEL) em vez da reconstrução do LAL é a evidência que indica que a reconstrução do LAL pode sobrecarregar a articulação lateral e não ser tão vantajosa mecanicamente na resistência à rotação.^{9,10} O objetivo da realização da TEL é diminuir a taxa de rerruptura, ao proporcionar mais estabilidade à articulação do joelho. Um estudo de coorte realizado por Cavaignac et al.¹¹ mostrou que a RLCA com TEL apresentou melhor maturidade do enxerto em exames de ressonância magnética (RM) após um ano do procedimento. Mayr et al.¹² concentraram-se na técnica de Lemaire modificada, que foi recentemente realizada na TEL, e mostraram que ela pode diminuir a tensão no enxerto e a frouxidão rotacional residual, melhorando assim os resultados clínicos. Portanto, realizamos uma metanálise para determinar o impacto da RLCA e da TEL com a técnica de Lemaire modificada em comparação com a RLCA em pacientes com ruptura do LCA em termos de taxa de rerruptura e do resultado clínico. O objetivo deste estudo foi determinar o resultado cirúrgico da RLCA com TEL pela técnica modificada de Lemaire para ruptura do LCA, que é representado pela taxa de rerruptura e pelo resultado clínico.

Materiais e Métodos

Estratégia de pesquisa

Realizamos uma revisão sistemática e uma metanálise com base na declaração dos Itens Principais para Relatar Revisões Sistemáticas e Metanálises (Preferred Reporting Items for Systematic Reviews and Meta-Analysis, PRISMA, em inglês).¹³ O protocolo do estudo foi registrado no Open Science Framework. A pesquisa bibliográfica foi realizada em junho de 2022 em vários bancos de dados, incluindo PubMed, EBSCOHost, Scopus, ScienceDirect e WileyOnline, e centrada na estratégia de População, Intervenção, Controle e Resultado (Population, Intervention, Control, and Outcome, PICO, em inglês). A população consistiu em pacientes com ruptura do LCA. A intervenção foi a RLCA e a TEL pela técnica de Lemaire modificada. A RLCA isolada foi o parâmetro de comparação. Os resultados avaliados foram a taxa de

rerruptura como resultado primário e as medidas de resultado relatadas pelo paciente (*patient-reported outcome measures*, PROMs, em inglês) e o escore funcional como resultados secundários.

Seleção do estudo

Os critérios de exclusão foram estudos em animais, casos de revisão da RLCA, reconstrução concomitante do ligamento cruzado posterior (LCP) ou do menisco, condição congênita ou neoplasia subjacente, RLCA com reconstrução do LAL, pacientes submetidos a tratamento farmacológico, tratamento nutricional, fisioterapia ou reabilitação isolada, e RLCA com TEL que não utilizou a técnica de Lemaire modificada. Somente foram incluídos estudos publicados em inglês nos últimos vinte anos.

Avaliação da qualidade e avaliação do risco de viés

Dois autores (ED e LC) realizaram a identificação, seleção e extração de dados. A avaliação da qualidade foi realizada por outros dois autores (MS, IJA). Diferenças de opinião entre os dois revisores foram resolvidas por meio de reavaliação e discussão com outro autor (EK). Os estudos selecionados fora, avaliados por meio das ferramentas de avaliação crítica do Joanna Briggs Institute.¹⁴

Extração e análise de dados

Os dados extraídos dos estudos incluídos foram características como autor e ano de publicação, local, desenho, características da amostra (idade, gênero, tipo de lesão), falha (falha clínica ou do enxerto) e resultado (pontuação no Escore de Desfechos de Osteoartrite e Lesão no Joelho [Knee Injury and Osteoarthritis Outcome Score, KOOS, em inglês]), resultado funcional, resultado clínico). Os estudos foram avaliados qualitativa e quantitativamente por meio do programa Review Manager (RevMan, The Cochrane Collaboration, Londres, Reino Unido), versão 5.4. Um modelo de efeito aleatório foi usado para calcular a proporção combinada de cada estudo com base na heterogeneidade. O teste do I ao quadrado (I²) da Cochrane foi realizado para determinar a heterogeneidade. Os resultados dos estudos foram apresentados em um gráfico de floresta com razão de risco (RR) agrupada.

Resultados

Na triagem inicial, foram encontrados 163 estudos (► **Fig. 1**). Entre os dez estudos restantes, dois não tinham um resultado primário (taxa de sucesso),^{12,15} um estudo¹⁶ incluiu pacientes esquelicamente imaturos e outro¹⁷ não tinha controle adequado. Por fim, encontramos cinco estudos¹⁸⁻²² elegíveis para as análises qualitativa e quantitativa após a aplicação das estratégias de busca. Dois estudos eram ensaios clínicos randomizados (RCTs)^{18,19} e três eram estudos de coorte.²⁰⁻²²

A avaliação dos estudos usando as ferramentas de avaliação crítica do Joanna Briggs Institute mostrou que todos foram considerados bons em termos de qualidade metodológica e ausência de possibilidade de viés em seu projeto, condução e análise (► **Tabela 1**). A ► **Tabela 2** mostra as

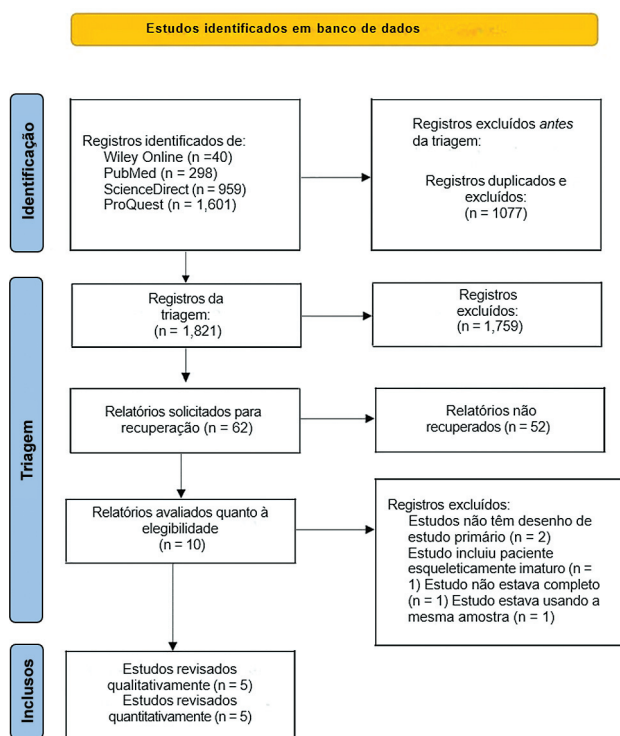


Fig. 1 Fluxograma PRISMA.

características do estudo, inclusive os detalhes intraoperatórios. A ►Tabela 3 mostra os parâmetros de resultados medidos para cada estudo.

Neste estudo, constatou-se que a taxa de risco de falha foi menor no grupo RLCA + TEL pela técnica de Lemaire modificada do que no grupo RLCA, com baixa heterogeneidade entre os estudos (RR = 0,44; intervalo de confiança de 95% [IC95%]: 0,26 a 0,75; $I^2 = 9\%$; $p = 0,003$) (► Fig. 2).

A metanálise mostrou uma superioridade do grupo RLCA + TEL pela técnica de Lemaire modificada com relação aos seguintes desfechos do KOOS: dor, atividades cotidianas (AC), esportes e qualidade de vida (QV), com diferenças médias de 0,20 (IC95%: 0,10 a 0,30; $p < 0,0001$), -0,20 (IC95%: -0,26 a -0,13; $p < 0,00001$), 0,20 (IC95%: 0,02 a 0,38; $p = 0,03$) e 0,50 (IC95%: 0,29 a 0,71; $p < 0,00001$), respectivamente. Entretanto, não houve diferença significativa nas pontuações de sintomas do KOOS entre os grupos, com uma diferença média de 0,10 (IC95%: -0,03 a 0,2; $p = 0,13$). Tampouco houve diferenças entre os grupos com relação às pontuações na Escala de Atividade de Tegner (Tegner Activity Scale, TAS em inglês) e na Escala de Pontuação do Joelho de (Lysholm Knee Scoring Scale, LKSS, em inglês), com diferenças médias de 0,19 (IC95%: -0,49 a 0,87; $p = 0,58$) e 3,45 (IC95%: -6,22 a 13,22; $p = 0,48$), respectivamente. Houve diferença significativa na pontuação no Formulário Subjetivo de Joelho do International Knee Documentation Committee (IKDC), com diferença média de 0,70 (IC95%: 0,57 a 0,83; $p < 0,00001$). Foi encontrada baixa heterogeneidade nas pontuações no KOOS e no IKDC, mas foi encontrada alta heterogeneidade nas pontuações de Tegner e Lysholm (► Fig. 3).

Tabela 1 Resultados da avaliação crítica dos estudos selecionados

Estudo	Itens relacionados às ferramentas de avaliação crítica do Joanna Briggs Institute												
	1	2	3	4	5	6	7	8	9	10	11	12	13
Castoldi et al. ¹⁸ (2020)	S	S	S	ND	ND	S	S	S	S	S	S	S	S
Getgood et al. ¹⁹ (2020)	S	S	S	ND	ND	S	S	S	S	S	S	S	S
Eggeling et al. ²¹ (2022)	S	S	S	ND	ND	S	S	S	S	S	S	S	S
Rowan et al. ²² (2019)	S	S	S	S	S	S	S	S	S	S	S	S	S
Dejour et al. ²⁰ (2013)	S	S	S	ND	ND	S	S	S	S	S	S	S	S

Abreviaturas: ND, não available; S, sim.

Tabela 2 Características dos estudos incluídos

Estudo	Tipo	Nível de evidência	Número de pacientes						Idade média (anos)		Média/valor mínimo do acompanhamento (anos)	Tempo médio da lesão à cirurgia (meses)		Enxerto		Método de tensionamento	Fixação da TEL	Fixação do LCA
			TEL			Não TEL			TEL	Não TEL		TEL	LCA	TEL				
			M	F	T	M	F	T										
Castoldi et al. ¹⁸ (2020)	ECCR	2	47	13	60	43	18	61	26.2	25.9	19.4	NR	NR	OPTO	G	Fixação por sutura	Lados femoral/tibial: parafuso de interferência absorvível	
Getgood et al. ¹⁹ (2020)	ECCR	2	151	155	306	151	161	312	19.1	18.8	2	9.3	8.1	I	BIT	Grampo de fixação femoral; lado tibial; parafuso de interferência tibial	Lado femoral: fixação suspensória cortical femoral; lado tibial; parafuso de interferência tibial	
Eggeling et al. ²¹ (2022)	C	3	13	10	23	35	20	55	33.3	31.9	2.4	NR	NR	OPTO, I, Q	BIT	Fixação por sutura	Lados femoral/tibial: parafuso de interferência	
Rowan et al. ²² (2019)	C	3	34	21	55	120	98	218	26	33	2	NR	NR	ST + G	BIT	Grampo de fixação com espiga	Lados femoral/tibial: parafuso de interferência absorvível	
Dejour et al. ²⁰ (2012)	C	3	20	5	25	17	8	25	21.4	27.5	2	10.78	12.96	OPTO	G	Fixação por sutura	Lados femoral/tibial: parafuso de interferência	

Abreviaturas: BIT, banda iliotibial; C, coorte; ECCR, ensaio clínico randomizado e controlado; F, feminino; G, grácil; I, isquiotibiais; LCA, ligamento cruzado anterior; M, masculino; NR, não relatado; OPTO, osso-patela tendão-osso; Q, quadriceps; ST, semitendinoso; T, total; TEL, tenodesse extra-articular lateral.

Tabela 3 Resultados dos estudos incluídos

Estudo	Falha (%TEL vs. %controle)	Resultado															
		Pontuação de dor do KOOS	Pontuação de sintomas do KOOS	Pontuação de AC do KOOS	Pontuação de esportes do KOOS	Pontuação de QV do KOOS	Pontuação de Tegner	Pontuação do Comitê Internacional de Documentação do Joelho	Pontuação de Lysholm	Pontuação de Marx							
Castoldi et al. ¹⁸ (2020)	Falha do enxerto: 5/38 (13%) vs. 12/42 (29%)	-	-	-	-	-	-	-	-	-	-	-	-	-	-	-	-
Getgood et al. ¹⁹ (2020)	Falha clínica: 72/291 (25%) vs. 120/298 (40%) (RR: 0.38; IC95%: 0.21-0.52; p = 0.0001). Falha do enxerto: 11/291 (4%) vs. 34/298 (11%) (RR: 0.67; IC95%: 0.36-0.83; p = 0.0011)	92,1 ± 0.6 vs. 91,9 ± 0.6	84,7 ± 0.8 vs. 84,6 ± 0.8	97 ± 0.4 vs. 97,2 ± 0.4	85,3 ± 1,1 vs. 85,1 ± 1,1	63,8 ± 18,9 vs. 58,4 ± 19,7	-	82,4 ± 11,2 vs. 81,1 ± 14,38	-	-	-	-	-	-	-	-	-
Eggeling et al. ²¹ (2022)	Falha clínica: 3/23 (13%) vs. 6/55 (10,9%)	87,9 ± 14,6 vs. 87,9 ± 14,1	87,6 ± 15,4 vs. 87,3 ± 14,8	95,2 ± 8,2 vs. 93 ± 10	72,6 ± 25,9 vs. 76 ± 22,7	75,4 ± 1,3 vs. 74,9 ± 1,3	-	80,1 ± 14,9 vs. 77,5 ± 16,2	-	-	-	-	-	-	-	-	-
Rowan et al. ²² (2019)	Falha clínica: 0/46 (0%) vs. 13/125 (10,4%)	-	-	-	-	-	-	-	-	-	-	-	-	-	-	-	-
Dejour et al. ²⁰ (2012)	Falha clínica: 0/25 (0%) vs. 2/25 (8%)	-	-	-	-	-	-	-	-	-	-	-	-	-	-	-	-

Abreviaturas: AC, atividades cotidianas; IC95%, intervalo de confiança de 95%; KOOS, Escore de Desfechos de Osteoartrite e Lesão no Joelho (Knee Injury and Osteoarthritis Outcome Score, em inglês); QV, qualidade de vida; RR, razão de risco; TEL, tenodesse extra-articular lateral; vs., versus.

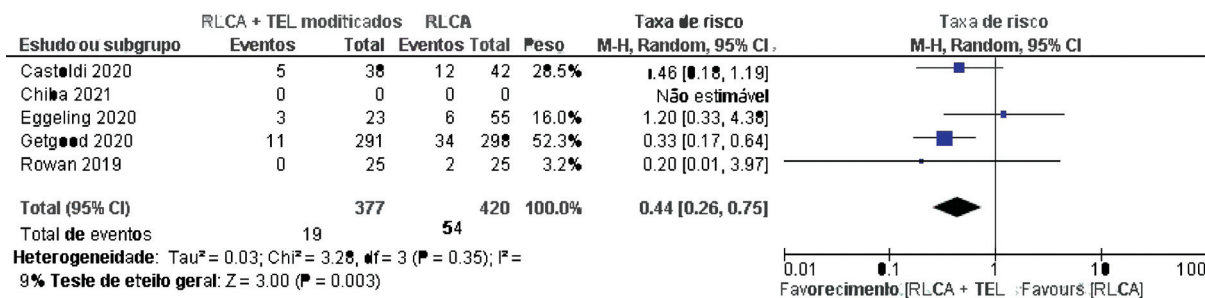


Fig. 2 Razão de risco de falha do grupo RLCA + TEL pela técnica de Lemaire modificada e do grupo RLCA.

Discussão

Os achados mais importantes desta pesquisa foram que, em comparação com o grupo RLCA, o RLCA + TEL pela Lemaire modificada teve uma taxa de falha menor e superioridade significativa em relação ao resultado funcional com base nas diferenças médias nos domínios de dor, AC, esportes e QV.

Quando comparado com o grupo RLCA, o grupo RLCA + TEL pela técnica de Lemaire modificada apresentou uma taxa de falha menor (RR = 0,44; I² = 9%; p = 0,003). A RLCA + TEL pela técnica de Lemaire modificada mostrou superioridade significativa em relação ao resultado funcional com base nas diferenças médias nos domínios de dor, AC, esportes e QV medidos pelas pontuações no KOOS (p < 0,00001; p < 0,03; p < 0,00001; e p < 0,00001, respectivamente) e no IKDC (p < 0,0001).

A estabilidade rotacional não foi recuperada com a RLCA isolada em uma determinada população.²³ Portanto, foram necessários procedimentos intra e extra-articulares para melhorar a estabilidade do LCA, melhorando assim a capacidade de praticar esportes nessa população. Sabe-se que a TEL era um dos procedimentos extra-articulares para preservar a estabilidade do joelho. Na et al.²³ compararam a RLCA isolada à RLCA combinada com procedimentos extra-articulares anterolaterais, e observaram que ambas as técnicas melhoraram os graus de mudança do pivô e as taxas de falha do enxerto. No entanto, no grupo RLCA + TEL, houve um risco maior de rigidez do joelho e de eventos adversos.²³ Esses achados explicam as pontuações significativamente melhores no KOOS e no IKDC no grupo RLCA + TEL pela técnica de Lemaire modificada.

Vários procedimentos de TEL, a saber, Lemaire, MacIntosh e reconstrução do LAL, são as opções para manejar a instabilidade rotatória. No entanto, em um estudo cinemático publicado por Inderhaug et al.¹⁰ em 2017, constatou-se que a reconstrução do LAL é um procedimento de restrição insuficiente. Em comparação com a reconstrução do LAL, a técnica Lemaire modificada demonstrou resultar em uma baixa taxa de complicações e provocar redução da instabilidade de deslocamento do pivô. A técnica de Lemaire modificada também resultou em boa sobrevida do enxerto e boas PROMs em uma população de alto risco,¹ o que pode sugerir que a TEL é uma técnica eficaz para restaurar a estabilidade da articulação em um joelho com características adicionais de frouxidão.^{2,10}

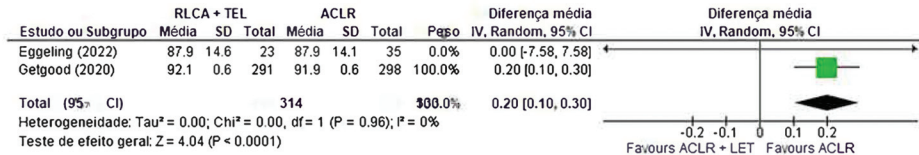
Uma metanálise, Onggo et al.²⁴ compararam RLCA e RLCA + TEL por qualquer método, com a inclusão de estudos com um

mínimo de dois anos de acompanhamento. Eles descobriram que houve maior estabilidade (RR = 0,59; IC95%: 0,39 a 0,88) e melhores resultados clínicos no grupo RLCA + TEL, demonstrados pelas diferenças médias nas pontuações no IKDC e na escala de Lysholm, com diferenças médias de 2,31 (IC95%: 0,54 a 4,09) e 2,71 (IC95%: 0,68 a 4,75), respectivamente. Além disso, houve menor probabilidade de rerruptura do enxerto no grupo RLCA + TEL, com uma RR de 0,31 (IC95%: 0,17 a 0,58).²⁴ Uma revisão sistemática de braço único envolvendo 851 pacientes submetidos a RLCA + TEL, feita por Grassi et al.,²⁵ mostrou resultados favoráveis nas pontuações no KOOS, com 74% dos pacientes voltando a realizar suas atividades esportivas anteriores, juntamente com taxas de complicação e falha de 8,0% e 3,6%, respectivamente.

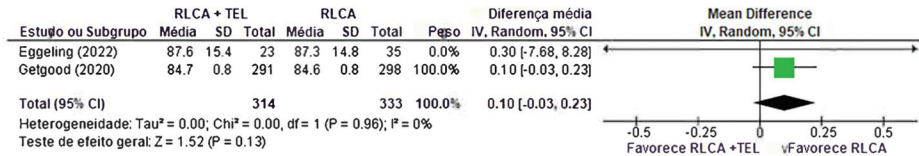
O RLCA + TEL também foi considerado seguro para os pacientes. Um estudo de Feller et al.²⁶ descreveu que, no acompanhamento de 12 meses, somente ocorreu ruptura do enxerto relacionada ao contato em um paciente, representando 4% do total. Foram observadas 2 lesões adicionais do LCA no joelho oposto, representando 9% dos casos, sendo uma delas uma ruptura do enxerto do LCA 11 meses após a cirurgia e outra, aos 22 meses. Além disso, um incidente separado de ruptura do enxerto de LCA contralateral ocorreu no acompanhamento de 26 meses.²⁶ Foram levantadas preocupações sobre o potencial de restrição excessiva do compartimento lateral do joelho e o desenvolvimento subsequente de osteoartrite do compartimento lateral em relação ao TEL. No entanto, uma metanálise realizada por Devitt et al.²⁷ fornece evidências sólidas de que o acréscimo da TEL reduz o movimento do compartimento lateral. Estudos biomecânicos apoiam esses achados clínicos, e mostram que tanto a reconstrução anatômica do LAL quanto os procedimentos de TEL podem restringir excessivamente o compartimento lateral. Por outro lado, uma revisão sistemática recente indicou que o acréscimo da TEL à RLCA não aumenta as taxas de osteoartrite em longo prazo. Embora não haja evidências suficientes para determinar se o acréscimo da TEL à RLCA primária melhora vários resultados, há evidências sólidas de que a TEL é eficaz na redução da frouxidão no compartimento lateral, conforme demonstrado pela radiografia de estresse.^{28,29}

No estudo biomecânico, ainda há uma controvérsia em relação à RLCA + TEL pela técnica Lemaire modificada. Um estudo de laboratório¹⁰ com um cadáver congelado ainda fresco constatou que essa técnica pode ter restringido excessivamente a cinemática do joelho. No entanto, um estudo piloto realizado por Di Benedetto et al.³⁰ em 16 pacientes

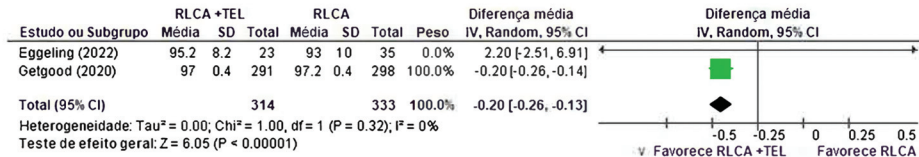
Índice KOOS de dor



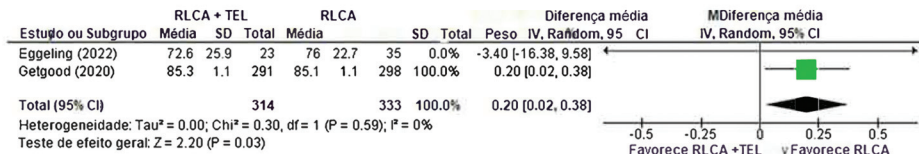
Índice KOOS de sintoma



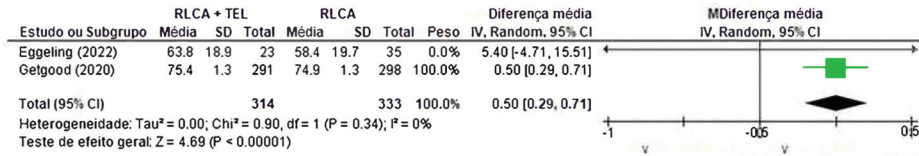
Índice KOOS ADL




Índice KOOS de Esportes



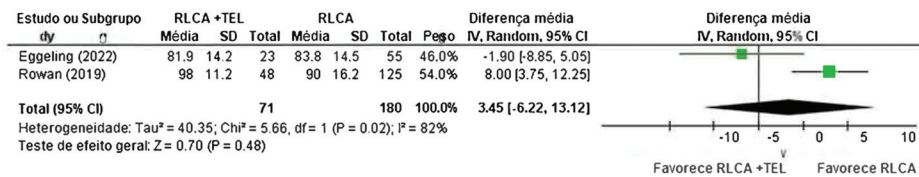
Índice de QV KOOS



Índice Tegner



Índice Lysholm



Pontuação do Comitê Internacional de Documentação do Joelho

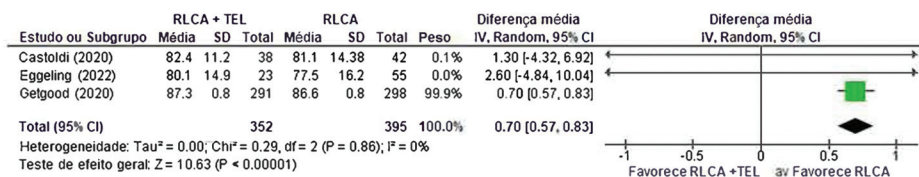


Fig. 3 Gráfico de metanálise do resultado secundário dos estudos incluídos.

com idades entre 21 e 37 anos submetidos à RLCA + TEL revelou a reaqüisição da estabilidade sagital do joelho e da dinâmica da marcha no nível anterior ao da cirurgia. Esses achados também são apoiados por uma metanálise realizada por Feng et al.,³¹ que relataram que, em 1.745 pacientes, a RLCA + TEL proporcionou redução da mudança do pivô, com uma razão de chances de 0,48 (IC95%: 0,31 a 0,74) e melhor taxa de falha do enxerto, com uma razão de chances de 0,34 (IC95%: 0,20 a 0,55).

Uma limitação deste estudo é o fato de que ainda há escassez de dados brutos para se fazer uma análise mais abrangente dos resultados funcionais. Portanto, talvez sejam necessários estudos futuros com amostras grandes para que se encontrem melhores evidências sobre a eficácia da RLCA e da TEL pela técnica de Lemaire modificada.

Conclusão

A combinação da TEL pela técnica de Lemaire modificada com a RLCA mostrou um resultado confiável em termos da redução da taxa de rerruptura do enxerto, além de superioridade nos resultados clínicos em comparação com a RLCA isolada, devido ao seu papel na melhora da estabilidade do joelho.

Suporte Financeiro

Os autores declaram que não receberam financiamento de agências dos setores público, privado ou sem fins lucrativos para a realização deste estudo.

Conflito de Interesses

Os autores não têm conflito de interesses a declarar.

Referências

- Gans I, Retzky JS, Jones LC, Tanaka MJ. Epidemiology of Recurrent anterior cruciate ligament injuries in National Collegiate Athletic Association Sports (Epidemiologia de lesões recorrentes do ligamento cruzado anterior em esportes da National Collegiate Athletic Association): O programa de vigilância de lesões, 2004-2014. *Orthop J Sports Med* 2018;6(06):2325967118777823
- Mahmoud A, Torbey S, Honeywill C, Myers P. Lateral Extra-articular tenodesis combined with anterior cruciate ligament reconstruction is effective in knees with additional features of lateral, hyperextension, or increased rotational laxity: A matched cohort study. *Arthroscopy* 2022;38(01):119-124
- Nitri M, Rasmussen MT, Williams BT, et al. Uma avaliação robótica in vitro do ligamento anterolateral, Parte 2: Reconstrução do ligamento anterolateral combinada com a reconstrução do ligamento cruzado anterior. *Am J Sports Med* 2016;44(03):593-601
- Saita Y, Schoenhuber H, Thiébat G, et al. A hiperextensão do joelho e um cõndilo lateral pequeno estão associados a uma maior instabilidade rotatória antero-lateral quantificada em pacientes com ruptura completa do ligamento cruzado anterior (LCA). *Knee Surg Sports Traumatol Arthrosc* 2019;27(03):868-874
- Herbst E, Arilla FV, Guenther D, et al. A tenodese extra-articular lateral não tem efeito em joelhos com lesão isolada do ligamento cruzado anterior. *Arthroscopy* 2018;34(01):251-260
- Williams A, Ball S, Stephen J, White N, Jones M, Amis AA. Justificativa científica para o aumento da tenodese lateral da reconstrução intra-articular do LCA usando um procedimento "Lemaire" modificado. *Knee Surg Sports Traumatol Arthrosc* 2017;25(04):1339-1344
- Zaffagnini S, Marcheggiani Muccioli GM, Grassi A, et al. Reconstrução do LCA over-the-top mais tenodese lateral extra-articular com enxertos do tendão dos isquiotibiais: Avaliação prospectiva com acompanhamento mínimo de 20 anos. *Am J Sports Med* 2017;45(14):3233-3242
- Sonnery-Cottet B, Saithna A, Cavalier M, et al. Anterolateral ligament reconstruction is associated with significantly reduced ACL graft rupture rates at a minimum follow-up of 2 years: Um estudo prospectivo comparativo de 502 pacientes do grupo de estudo SANTI. *Am J Sports Med* 2017;45(07):1547-1557
- Schon JM, Moatshe G, Brady AW, et al. A reconstrução anatômica do ligamento anterolateral do joelho leva a uma sobrecarga em qualquer ângulo de fixação. *Am J Sports Med* 2016;44(10):2546-2556
- Inderhaug E, Stephen JM, Williams A, Amis AA. Comparação biomecânica de procedimentos anterolaterais combinados com a reconstrução do ligamento cruzado anterior. *Am J Sports Med* 2017;45(02):347-354
- Cavaignac E, Mesnier T, Marot V, et al. Efeito da tenodese extra-articular lateral na incorporação do enxerto do ligamento cruzado anterior. *Orthop J Sports Med* 2020;8(11):2325967120960097
- Mayr R, Sigloch M, Coppola C, Hoermann R, Ilchev A, Schmoelz WA. Tenodese de Lemaire modificada reduz as forças do enxerto do ligamento cruzado anterior durante a carga de torque tibial interno. *J Exp Orthop* 2022;9(01):45
- Moher D, Liberati A, Tetzlaff J, Altman DG. PRISMA Group. Preferred reporting items for systematic reviews and meta-analyses: the PRISMA statement. *PLoS Med* 2009;6(07):e1000097
- Critical Appraisal Tools | JBI. [acessado em 25 de agosto de 2022]. Disponível em: <https://jbi.global/critical-appraisal-tools>
- Chiba D, Gale T, Nishida K, et al. Lateral extra-articular tenodesis contributes little to change in vivo kinematics after anterior cruciate ligament reconstruction: Um estudo controlado e randomizado. *Am J Sports Med* 2021;49(07):1803-1812
- Dean RS, DePhillipo NN, McGaver RS, LaPrade RF, Larson CM. Reconstrução combinada do ligamento cruzado anterior e tenodese extra-articular lateral em pacientes esqueleticamente imaturos: Técnica cirúrgica. *Arthrosc Tech* 2020;9(07):e897-e903
- Declercq J, Schuurmans M, Tack L, Verhelst C, Truijien J. Combined lateral extra-articular tenodesis and anterior cruciate ligament reconstruction: risk of osteoarthritis. [Publicado on-line antes da impressão em 1º de abril de 2022] *Eur J Orthop Surg Traumatol* 2022;-. Doi: 10.1007/s00590-022-03249-4
- Castoldi M, Magnussen RA, Gunst S, et al. Um estudo controlado e randomizado de reconstrução do ligamento cruzado anterior com tendão patelar ósseo com e sem tenodese extra-articular lateral: 19 anos de acompanhamento clínico e radiológico. *Am J Sports Med* 2020;48(07):1665-1672
- Getgood AMJ, Bryant DM, Litchfield R, et al; STABILITY Study Group. Lateral extra-articular tenodesis reduces failure of hamstring tendon autograft anterior cruciate ligament reconstruction: 2-year outcomes from the STABILITY study randomized clinical trial. *Am J Sports Med* 2020;48(02):285-297
- Dejour D, Vanconcelos W, Bonin N, Saggin PR. Estudo comparativo entre os ossos do tendão patelar mono-bundle, o tendão hamstring double-bundle e os ossos do tendão patelar mono-bundle combinados com um procedimento extra-articular Lemaire modificado na reconstrução do ligamento cruzado anterior. *Int Orthop* 2013;37(02):193-199
- Eggeling L, Drenck TC, Frings J, et al. A tenodese extra-articular lateral adicional na reconstrução revisional do LCA não influencia o resultado de pacientes com frouxidão anterior de baixo grau no joelho. *Arch Orthop Trauma Surg* 2022;142(02):291-299
- Rowan FE, Huq SS, Haddad FS. A tenodese extra-articular lateral com reconstrução do LCA demonstra melhores resultados relatados pelo paciente em comparação com a reconstrução do LCA isolada em um acompanhamento mínimo de 2 anos. *Arch Orthop Trauma Surg* 2019;139(10):1425-1433

- 23 Na BR, Kwak WK, Seo HY, Seon JK. Clinical outcomes of anterolateral ligament reconstruction or lateral extra-articular tenodesis combined with primary acl reconstruction (Resultados clínicos da reconstrução do ligamento anterolateral ou tenodese extra-articular lateral combinada com a reconstrução primária do LCA): Uma revisão sistemática com meta-análise. *Orthop J Sports Med* 2021;9(09):23259671211023099
- 24 Onggo JR, Rasaratnam HK, Nambiar M, et al. Reconstrução do ligamento cruzado anterior isolada versus com tenodese extra-articular lateral com acompanhamento mínimo de 2 anos: uma meta-análise e revisão sistemática de ensaios clínicos randomizados. *Am J Sports Med* 2022;50(04):1137-1145
- 25 Grassi A, Zicaro JP, Costa-Paz M, et al; Comitê de Artrosopia da ESSKA. Bons resultados em médio prazo e baixas taxas de frouxidão rotatória residual, complicações e falhas após a revisão da reconstrução do ligamento cruzado anterior (LCA) e tenodese extra-articular lateral (TEL). *Knee Surg Sports Traumatol Arthrosc* 2020;28(02):418-431
- 26 Feller JA, Devitt BM, Webster KE, Klemm HJ. Augmentation of primary ACL reconstruction with a Modified Ellison Lateral Extra-articular tenodesis in high-risk patients (Aumento da reconstrução primária do LCA com tenodese extra-articular lateral de Ellison modificada em pacientes de alto risco): Um estudo piloto. *Orthop J Sports Med* 2021;9(08):23259671211021351
- 27 Devitt BM, Bell SW, Ardern CL, et al. The role of lateral extra-articular tenodesis in primary anterior cruciate ligament reconstruction: A Systematic review with meta-analysis and best-evidence synthesis (Uma revisão sistemática com metanálise e síntese das melhores evidências). *Orthop J Sports Med* 2017;5(10):2325967117731767
- 28 Engebretsen L, Lew WD, Lewis JL, Hunter RE. The effect of an iliotibial tenodesis on intraarticular graft forces and knee joint motion (O efeito de uma tenodese iliotibial nas forças do enxerto intra-articular e no movimento da articulação do joelho). *Am J Sports Med* 1990;18(02):169-176
- 29 Draganich LF, Reider B, Miller PR. Um estudo in vitro da tenodese do ligamento femorotibial anterolateral de Müller no joelho deficiente do ligamento cruzado anterior. *Am J Sports Med* 1989;17(03):357-362
- 30 Di Benedetto P, Buttironi MM, Mancuso F, Roman F, Vidi D, Causero A. Kinetic and Kinematic analysis of ACL reconstruction in association with lateral-extrarticular tenodesis of the knee in revision surgery: a pilot study. *Acta Biomed* 2021;92(S3):e2021027
- 31 Feng J, Cao Y, Tan L, et al. Anterior cruciate ligament reconstruction with lateral extra-articular tenodesis reduces knee rotation laxity and graft failure rate: A systematic review and meta-analysis. *J Orthop Surg (Hong Kong)* 2022;30(01):10225536221095969