

# Revisión de la prótesis trapeciometacarpiana del pulgar tipo rótula: Técnica quirúrgica y resultados de la trapeciectomía secundaria con reconstrucción ligamentosa

## *Review of the Trapeciometacarpal Thumb Prosthesis of the Patella Type: Surgical Technique and Results of Secondary Trapeziectomy with Ligamentous Reconstruction*

Guillem Salva-Coll<sup>1</sup>  Xavier Terrades-Cladera<sup>2</sup>

<sup>1</sup>Departamento de Cirugía de Mano y Muñeca, Hospital Universitari Son Espases e Instituto IBACMA, Palma de Mallorca, España

<sup>2</sup>Cirugía de Mano, Instituto IBACMA, Hospital Sant Joan de Déu y Mutua Balear, Palma de Mallorca, España

Dirección para correspondencia Guillem Salvà Coll, MD, PhD, Departamento de Cirugía de Mano y Muñeca, Instituto Ibacma y Hospital Universitari Son Espases. Palma de Mallorca, España (e-mail: gsalva@ibacma.com).

Rev Iberam Cir Mano 2024;52(1):e52–e61.

### Resumen

**Objetivo** Cuando se revisa una prótesis trapeciometacarpiana (TMC) fallida tipo rótula, en algunos casos puede ser necesario retirar el vástago metacarpiano. El propósito de este trabajo es presentar una nueva técnica quirúrgica para retirar el vástago metacarpiano y presentar los resultados de la trapeciectomía secundaria después de una prótesis TMC fallida tipo rótula.

**Métodos** Se llevó a cabo una revisión retrospectiva en una serie de casos de 12 pacientes que se sometieron a cirugía de revisión por una prótesis TMC fallida entre 2007 y 2019. Se registraron datos epidemiológicos y clínicos, incluyendo la escala visual analógica (VAS) y Quick DASH, y se analizaron estadísticamente mediante el software estadístico SPSS®.

**Resultados** En todos los casos se pudo retirar el vástago sin complicaciones. El tiempo promedio de supervivencia de la prótesis fue de 32.3 meses (rango 11.5-53.2) y el tiempo promedio de seguimiento después de la cirugía de revisión fue de 34.9 meses (rango 14.4-55.4). La media de la VAS fue de 4.0 (IC del 95%: 2.4-5.6) con un rango de 0 a 8. La media de Quick DASH fue de 52.1 (IC del 95%: 37.0-67.3).

**Conclusiones** La técnica quirúrgica presentada proporciona un recurso útil para retirar el vástago en caso de ser necesario. Los resultados de la trapeciectomía secundaria pueden no ser tan buenos como se esperaba.

### Palabras clave

- ▶ prótesis trapeciometacarpiana
- ▶ ligamentoplastia
- ▶ reemplazo articular
- ▶ revisión
- ▶ fracaso

recibido  
01 de marcha de 2024  
aceptado  
08 de abril de 2024

DOI <https://doi.org/10.1055/s-0044-1787298>.  
ISSN 1698-8396.

© 2024. SECMA Foundation. All rights reserved.  
This is an open access article published by Thieme under the terms of the Creative Commons Attribution-NonDerivative-NonCommercial-License, permitting copying and reproduction so long as the original work is given appropriate credit. Contents may not be used for commercial purposes, or adapted, remixed, transformed or built upon. (<https://creativecommons.org/licenses/by-nc-nd/4.0/>)  
Thieme Revinter Publicações Ltda., Rua do Matoso 170, Rio de Janeiro, RJ, CEP 20270-135, Brazil

**Abstract**

**Objective** When revising a failed patella-type trapeziometacarpal (TMC) prosthesis, in some cases it may be necessary to remove the metacarpal stem. The purpose of this work is to present a new surgical technique to remove the metacarpal stem and present the results of secondary trapeziectomy after a failed TMC patella-type prosthesis.

**Methods** A retrospective review was conducted on a case series of 12 patients who underwent revision surgery for a failed TMC prosthesis between 2007 and 2019. Epidemiological and clinical data were recorded, including visual analog scale (VAS) and Quick DASH, and were statistically analyzed using SPSS® statistical software.

**Results** In all cases the stem could be removed without complications. The average prosthesis survival time was 32.3 months (range 11.5-53.2) and the average follow-up time after revision surgery was 34.9 months (range 14.4-55.4). The VAS mean was 4.0 (95% CI: 2.4-5.6) with a range of 0 to 8. The quick DASH mean was 52.1 (95% CI: 37.0-67.3).

**Conclusion** The presented surgical technique provides a useful resource to remove the stem if necessary. The results of secondary trapeziectomy may not be as good as expected.

**Keywords**

- ▶ trapeziometacarpal prosthesis
- ▶ ligamentoplasty
- ▶ joint replacement
- ▶ teview
- ▶ failure

**Introducción**

La artrosis de la base del pulgar es una patología incapacitante, mucho más frecuente en mujeres de mediana edad, con una proporción de 10:1 en comparación con los hombres. La prevalencia es alta, ya que afecta hasta al 10% de las mujeres en la mediana edad.<sup>1</sup> El principal objetivo del tratamiento de la artrosis dolorosa del pulgar es la restauración de la función del pulgar con una articulación móvil, estable, sin dolor y con una fuerza preservada. Cuando las medidas conservadoras fracasan, se han utilizado diferentes tratamientos quirúrgicos para lograr estos objetivos, pero la gran mayoría están asociados con una cierta pérdida de longitud y fuerza en el pulgar. Por esta razón, en los últimos años ha aumentado la popularidad del reemplazo protésico de la articulación trapeciometacarpiana (TMC) debido a una mejora en el diseño de los implantes, resultados clínicos reproducibles y una curva de supervivencia de la prótesis a los 10 años de hasta el 93%.<sup>2,3</sup> La recomendación para el uso de prótesis en la artrosis TMC se realiza sobre la base teórica de una recuperación más rápida y mayor fuerza en comparación con otros tratamientos, pero las complicaciones a largo plazo y el costo de utilizar un implante siguen siendo motivo de debate.<sup>2</sup> Herren et al. publica que los pacientes con prótesis TMC se recuperan significativamente más rápido en los primeros 3 meses postoperatorios en comparación con los pacientes en los que se realiza una artroplastia suspensión con reconstrucción ligamentosa<sup>4</sup> y que los resultados postoperatorios a 1 año son similares en casi todos los parámetros evaluados para ambos grupos, pero los pacientes con prótesis tienen una mayor fuerza de pinza que los pacientes tratados con artroplastia suspensión TMC.

Las complicaciones más comunes de la prótesis están relacionadas con la luxación y el aflojamiento de los componentes (casi exclusivamente el componente del trapecio), lo que requiere una cirugía de revisión para restablecer una mano sin dolor y con una función

adecuada. La tasa de fracaso del implante y las tasas de revisión varían entre diferentes series y diferentes implantes: implantes Avanta® cementados, del 7% al 20%, implantes de la Caffinière®, del 12% al 23%, implantes Elektra®, del 18% al 35%, dispositivos cerámicos, el 33% y el implante ARPE®, del 6% al 7%.<sup>2,3,5,6</sup> Según Kaszap et al., los resultados de la trapeziectomía secundaria después de una artroplastia de reemplazo de la articulación trapeciometacarpiana fallida difieren poco de los casos primarios, pero concluyen que se necesitan más estudios.<sup>6</sup> En cuanto al reemplazo protésico de TMC, si la técnica quirúrgica es precisa, el vástago metacarpiano rara vez es un problema en estos implantes, ya que la integración es prácticamente constante. El problema puede surgir en la cirugía de revisión. En casos en los que el vástago metacarpiano no es prominente, se puede dejar en su lugar.<sup>7</sup> Sin embargo, en algunos casos debe ser extraído debido al conflicto trapecio-metacarpiano o metacarpiano-escafoides por inestabilidad axial del pulgar, y es un paso técnicamente difícil durante la cirugía de revisión. El objetivo de este trabajo es presentar una nueva técnica quirúrgica para extraer el vástago metacarpiano de la prótesis y revisar los resultados clínicos de 17 pacientes en los que se realizó una trapeziectomía secundaria con reconstrucción ligamentosa como resultado de una prótesis TMC en forma de rótula (tipo "ball-and-socket") fallida.

**Material y Métodos**

Realizamos un estudio retrospectivo de series de casos que incluyó 12 pacientes sometidos a cirugía de revisión debido a una prótesis trapeciometacarpiana (TMC) fallida entre los años 2007 y 2019. Se registraron y analizaron datos epidemiológicos y clínicos (▶ **Tabla 1**). Los criterios de inclusión fueron una prótesis TMC en forma de rótula, fallida, al menos 12 meses después de la cirugía inicial, ya que la extracción de los implantes en el entorno postoperatorio reciente puede ser más fácil que en etapas

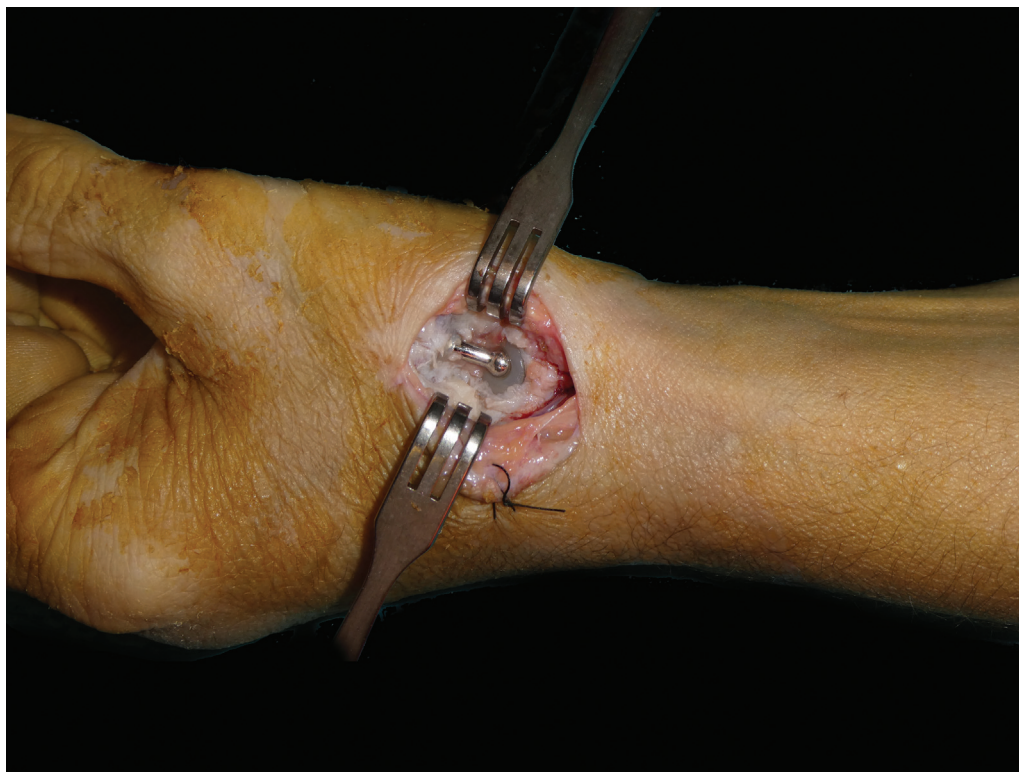**Tabla 1** Tabla de frecuencias, incluyendo tipo de prótesis


GÉNERO		
	Frecuencia	Porcentaje
MUJER	11	91,6
HOMBRE	1	8,4
Total	12	100,0
LADO AFECTADO		
	Frecuencia	Porcentaje
DERECHO	9	75
IZQUIERDO	3	25
Total	12	100,0
MANO DOMINANTE		
	Frecuencia	Porcentaje
DERECHA	12	100
IZQUIERDA	0	0
Total	12	100,0
TIPO DE PRÓTESIS		
	Frecuencia	Porcentaje
ARPE	3	25,0
ELEKTRA	4	33,3
IVORY	2	16,7
MAIA	3	25,0
Total	12	100,0

posteriores debido a la osteointegración del implante. Siete pacientes provenían de otros hospitales a nuestro departamento para tratar las complicaciones de los implantes, mientras que el resto fue tratado inicialmente en nuestra institución. Todos los pacientes fueron tratados utilizando la misma técnica quirúrgica. Se realizó un análisis estadístico descriptivo utilizando el software SPSS® 20.0. Se empleó la prueba de Wilcoxon para comparar grupos.

### Técnica Quirúrgica

Se realiza un abordaje dorsal en forma de "V" a nivel de la articulación TMC, con el vértice en la unión entre la piel palmar y dorsal. Se identifican y se protegen las ramas sensitivas del nervio radial y la arteria radial en la tabaquera anatómica. La articulación TMC se aborda entre los tendones de los músculos extensor largo y extensor corto del pulgar, a lo largo del eje del primer metacarpiano. A continuación se realiza una capsulotomía longitudinal y disección subperióstica de la base del primer metacarpiano y del trapecio, exponiendo el implante (► **Figura 1**). Es muy frecuente encontrar una pérdida de tejido capsular reemplazado por una gruesa cicatriz. Se recomienda preservar este tejido como cápsula, ya que proporciona cierto grado de estabilidad axial del metacarpiano al final del procedimiento. También es común observar la reabsorción ósea en la base del metacarpiano por puenteo de fuerzas (conocido en inglés como *stress shielding*), como ocurre en otros implantes como el vástago de la prótesis de cabeza del radio o la prótesis de cúbito distal,<sup>8</sup> exponiendo completamente la parte proximal del vástago metacarpiano.

**Fig. 1** Exposición de la prótesis mediante un abordaje dorsal.



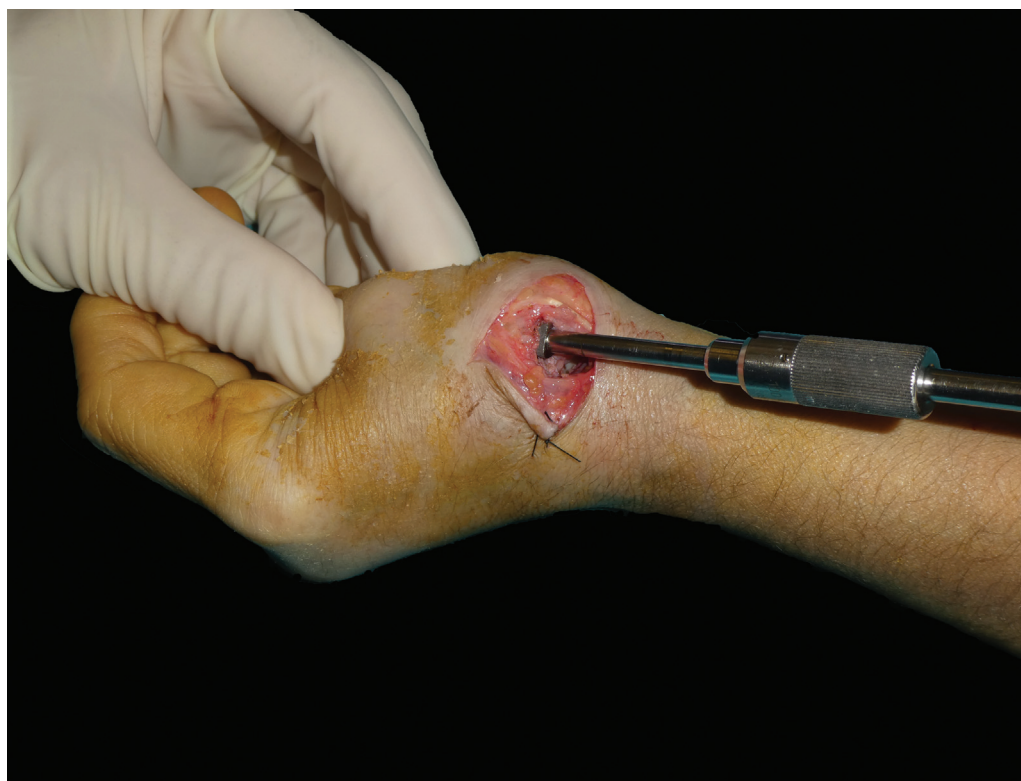**Fig. 2** Juego de extracción de tornillos.

Una vez expuesta la prótesis, el primer paso consiste en la luxación dorsal y extracción del cuello de la prótesis. Al tratar una luxación crónica, generalmente encontramos la cabeza de la prótesis luxada dorsalmente, sobre el aspecto dorso-radial del trapecio, a menudo asociado a un defecto óseo en el trapecio.

El segundo paso es extraer el trapecio preservando el tendón del flexor radial del carpo (FCR). La trapeciectomía permite la visualización completa del vástago y la exéresis de tejido fibroso si es necesario. Se realiza una exposición mínima de la base del metacarpiano, solo para permitir que la base del metacarpiano se desplace dorsalmente para tener un buen acceso al vástago. La preservación del tejido cicatricial volar-ulnar proporciona cierto grado de estabilidad contra el colapso axial del metacarpiano. Se coloca un separador de Hohmann en la cortical volar de la base del metacarpiano (► **Figura 1**).

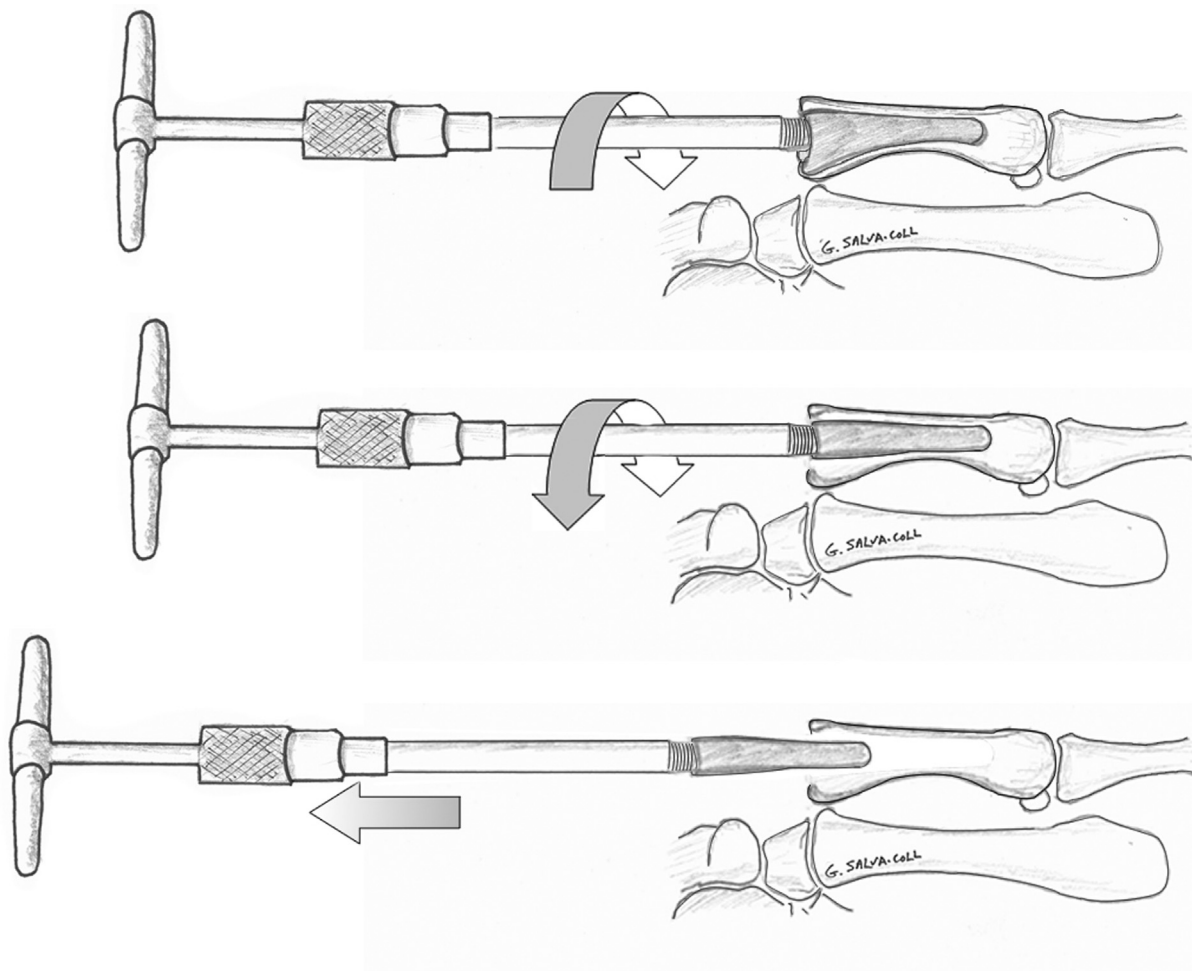
En este punto, se utiliza un set de extracción de tornillos rotos (Depuy Synthes® o similar) (► **Figura 2**). Este juego cuenta con diferentes herramientas diseñadas para retirar tornillos con un cabezal dañado. La punta cónica del tornillo de extracción (2.4 o 2.5 mm) se engancha en el vástago (► **Figura 3**).

Con movimientos rotatorios suaves y con la otra mano sosteniendo el pulgar a nivel del primer metacarpiano, la fuerza rotatoria rompe los puentes óseos que fijan el vástago y puede retirarse mediante tracción y giro en sentido contrario a las agujas del reloj (► **Figura 4 y 5**). Si este paso se dificulta debido a la integración del vástago, sostener el pulgar con la mano puede no ser suficiente para retirar el

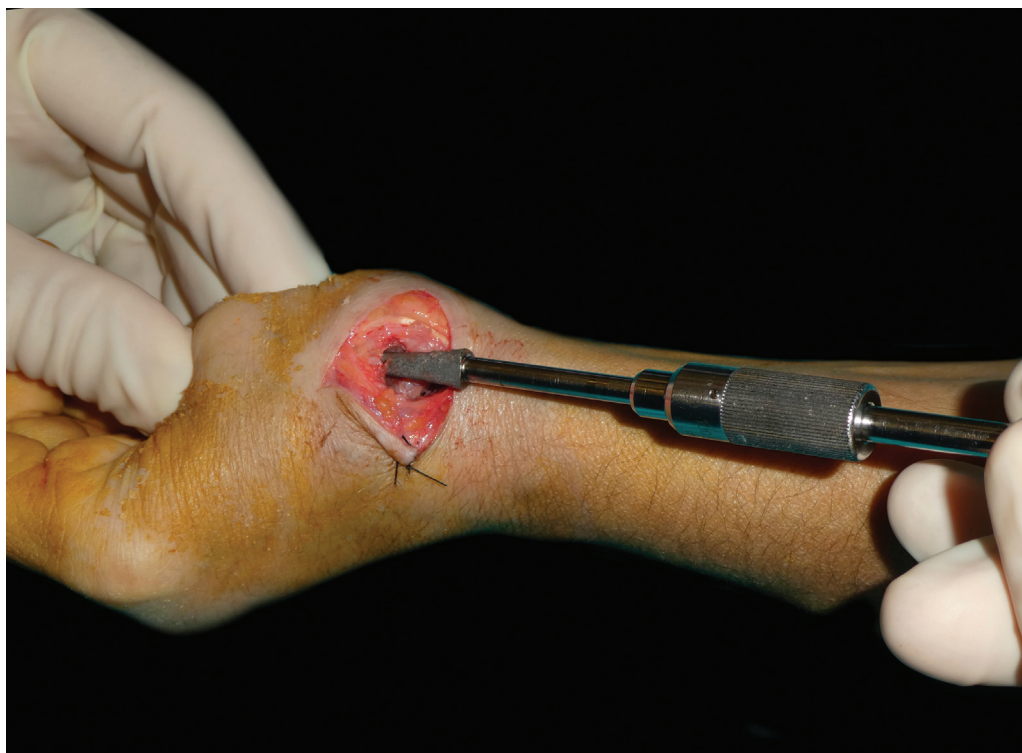

**Fig. 3** La punta troncocónica del tornillo de extracción (2.4 o 2.5 mm) se engancha en la rosca interna del vástago y se conecta girando el mango en sentido contrario a las agujas del reloj.





**Fig. 4** Representación esquemática de la maniobra de extracción del vástago.



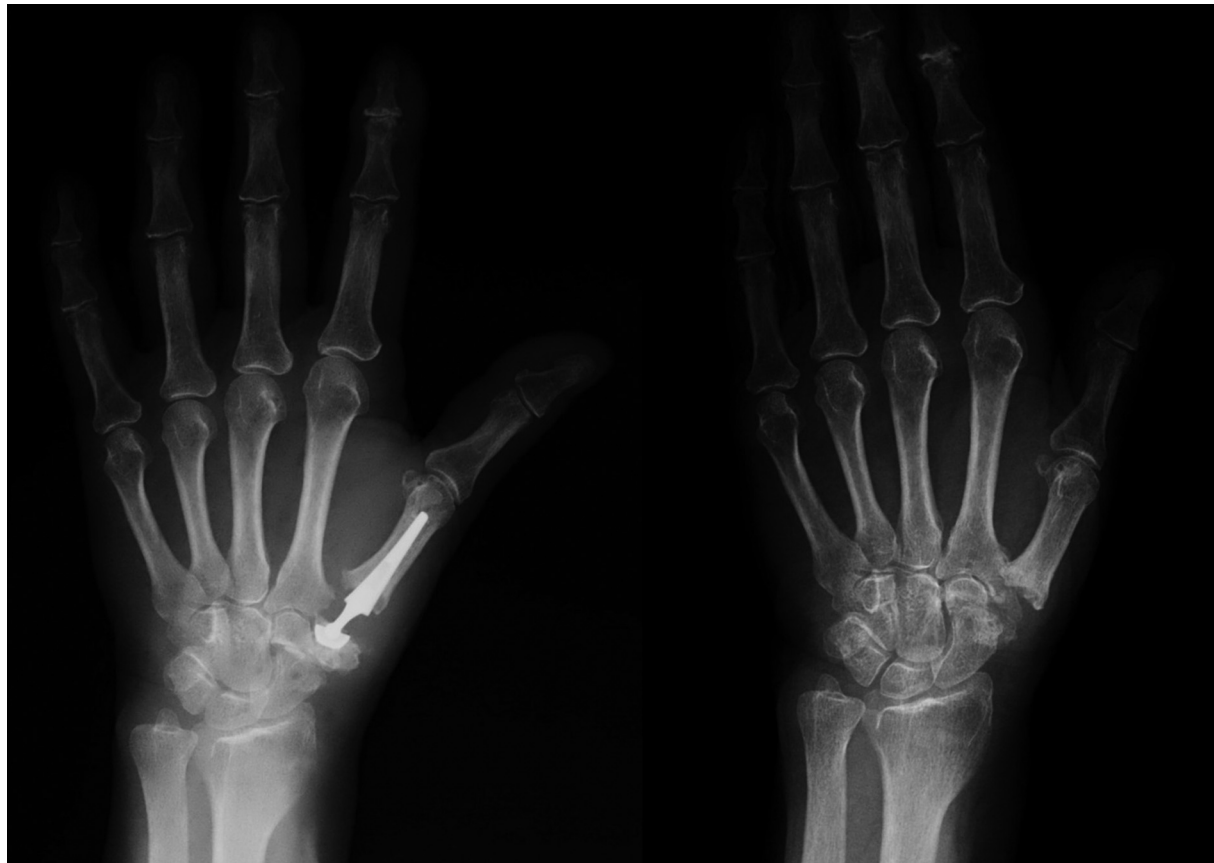**Fig. 5** Extracción del vástago metacarpiano mediante rotaciones repetidas del mango en T.

vástago. En este caso, se puede utilizar una pinza ósea de reducción (tipo Setter o similar) en la base del metacarpiano para contrarrestar la fuerza rotatoria aplicada a la herramienta de extracción. Debe tenerse cuidado de no provocar una fractura. Si es necesario, se puede realizar una exposición distal adicional del metacarpiano para aplicar la pinza en el hueso cortical. En casos en los que el vástago metacarpiano llena completamente la diáfisis metacarpiana y no se permite un movimiento rotatorio, podría ocasionar una fractura del metacarpiano, aunque a día de hoy no nos ha ocurrido en ninguna ocasión.

Una vez retirado el vástago, se realiza la interposición tendinosa y la artroplastia de suspensión como en los casos primarios (► **Figura 6**). Nosotros utilizamos una técnica de trapeciectomía con suspensión y reconstrucción ligamentosa con abductor largo del pulgar alrededor del tendón flexor radial del carpo<sup>9</sup> y reforzamos con la cápsula o tejido cicatricial preservado durante la exposición. Pero, dado que se ha retirado el vástago, se puede utilizar cualquier técnica. Para finalizar, se realiza el cierre capsular con sutura reabsorbible de 3/0, piel con monofilamento de 5/0 y se coloca una férula de yeso. Los puntos se retiran a los 8 días y se mantiene la férula de yeso hasta las 3 semanas. En este punto, se inicia la terapia de mano y se utiliza una órtesis a tiempo parcial durante 3 semanas, que se puede retirar durante el día para iniciar los ejercicios de movilización progresiva.

## Resultados

Se revisaron doce pacientes, cuyos datos se resumen en las ► **Tablas 1 y 2**. La edad promedio de los pacientes en el momento de la cirugía fue de 61 años (rango 56-65). Once pacientes eran mujeres y uno era hombre. Se revisaron cuatro tipos diferentes de prótesis: 3 Arpe®, 4 Elektra®, 2 Ivory® y 3 Maia®. Ninguno de los pacientes con implantes Elektra® fue tratado inicialmente en nuestra institución. El tiempo promedio de supervivencia de la prótesis fue de 25,6 meses (rango 12-38), y el tiempo promedio de seguimiento después de la cirugía de revisión fue de 35,5 meses (rango 20-50). Dos casos fueron debidos a una luxación postraumática tardía y el resto de los casos se debieron a la movilización de la cúpula del trapecio. La puntuación promedio en la escala analógica visual (EVA) fue de 3,3 (IC del 95%: 1,8-4,7) con un rango de 1 a 8. El promedio del cuestionario Quick DASH fue de 48,6 (IC del 95%: 35,0-62,2). Se retiró el vástago metacarpiano en todos los pacientes. Se compararon las diferencias entre la fuerza de pinza y la fuerza de puño con el lado contralateral mediante el test de Wilcoxon. La fuerza promedio de pinza fue de 1,9 kg, lo que representa el 50% del lado contralateral, con un valor de  $p < 0,002$ . La fuerza media de puño fue de 12,7 kg, que es el 71,3% del lado contralateral, con un valor de  $p < 0,0001$  (► **Tabla 2**).



**Fig. 6** Radiografía preoperatoria de un paciente con una prótesis dolorosa debido al aflojamiento de la copa del trapecio y radiografía a los 23 meses de seguimiento después de la extracción de la prótesis.

**Tabla 2** Análisis descriptivo de las variables principales

			Valor	Error Std.
EDAD (AÑOS)	Media		61,3	2,1
	95% CI	Límite inferior	56,8	
		Límite superior	65,8	
	SD		8,1	
SUPERVIVENCIA DEL IMPLANTE (MESES)	Media		25,6	6,2
	95% CI	Límite inferior	12,3	
		Límite superior	38,8	
	SD		23,9	
TIEMPO DE SEGUIMIENTO (MESES)	Media		35,5	6,9
	95% CI	Límite inferior	20,7	
		Límite superior	50,2	
	SD		26,6	
ESCALA VISUAL ANALÓGICA	Media		3,3	0,7
	95% CI	Límite inferior	1,8	
		Límite superior	4,7	
	SD		2,7	
OPOSICIÓN (ESCALA DE KAPANDJI)	Media		7,9	0,4
	95% CI	Límite inferior	7,0	
		Límite superior	8,8	
	SD		1,6	
QUICK DASH	Media		48,6	6,3
	95% CI	Límite inferior	35,0	
		Límite superior	62,2	
	SD		24,6	
FUERZA DE PINZA (Kg)	Media		1,9	0,4
	95% CI	Límite inferior	1,1	
		Límite superior	2,7	
	SD		1,4	
FUERZA DE PUÑO (Kg)	Media		12,7	1,8
	95% CI	Límite inferior	8,8	
		Límite superior	16,6	
	SD		7,1	
FUERZA DE PINZA CONTRALATERAL (Kg)	Media		3,8	0,4
	95% CI	Límite inferior	2,9	
		Límite superior	4,7	
	SD			
FUERZA DE PUÑO CONTRALATERAL (Kg)	Media		17,8	1,6
	95% CI	Límite inferior	14,3	
		Límite superior	21,2	
	SD			

IC, Intervalo de Confianza para la media; SD, Desviación Estándar.

## Discusión

Las complicaciones más frecuentes de la prótesis están relacionadas con la luxación y el aflojamiento de los componentes, lo que implica la necesidad de realizar una

cirugía de revisión para restaurar una mano sin dolor y con una funcionalidad adecuada.

Los resultados a largo plazo de las prótesis trapeciometacarpianas aún no se han establecido para grupos grandes de pacientes. En la serie de Martin Ferrero

de 69 prótesis TMC, la tasa de supervivencia fue del 93% a los 10 años con buena movilidad, fuerza de pinza y de puño.<sup>2,3</sup> En la serie de Apard y Saint-Cast, la tasa de supervivencia de la prótesis ARPE fue menos alentadora: 85% a los 5 años y 79% a los 11 años, pero solo se disponía de 32 prótesis para evaluación.<sup>10</sup>

Se han publicado pocos artículos sobre las complicaciones de las prótesis TMC de tipo rótula. Según Bricout et al., la tasa de complicaciones de la prótesis Maia® en su serie era del 35,9%, desde complicaciones menores que no requirieron tratamiento hasta complicaciones mayores que necesitaron revisiones quirúrgicas. En total, se realizaron 18 revisiones quirúrgicas de las 156 prótesis implantadas.<sup>11</sup> Martin Ferrero, en su serie de 64 pacientes con un seguimiento de 10 años, 60 implantes (92,3%) fueron funcionales y cinco no (7,7%). La estimación de supervivencia para implantes funcionales a los 10 años fue del 93,9% (intervalo de confianza del 95%: 82,3-97,9). Se observó hundimiento de la cúpula del trapecio en el 15,8%.<sup>2</sup>

Toffoli et al., en 80 pacientes tratados con el implante Maia®, observaron 5 fracasos (5,2%); de los cuales, 4 aflojamientos de la cúpula del trapecio en los primeros 3 años que requirieron cirugía de revisión. Dos casos tuvieron una trapeiectomía secundaria con reconstrucción ligamentosa, pero el vástago metacarpiano no fue retirado. Aunque informaron que los resultados clínicos de estos 5 procedimientos de rescate fueron satisfactorios, el valor promedio postoperatorio de la escala DASH fue de 39.<sup>12</sup> Esta puntuación DASH es relativamente alta, considerando que 0 representa ninguna discapacidad y 100 la discapacidad más severa. Además, no se evaluaron los valores DASH preoperatorios, por lo que la significación clínica no se puede evaluar con precisión, si bien sí que da una idea del estado clínico del paciente.

Cootjans et al., en una serie de 166 prótesis (en 156 pacientes, 10 bilaterales) con un seguimiento promedio de 80 meses (mediana, 75 meses), tuvieron 8 indicaciones para revisión. Dos pacientes eran asintomáticos y no precisaron tratamiento. Se realizaron las 6 indicaciones restantes para revisión. La prótesis se retiró solo en 1 paciente (0,6%). Se realizó una trapeiectomía con interposición tendinosa (músculo flexor radial del carpo, procedimiento de Weilby), dejando el vástago metacarpiano en su lugar.<sup>13</sup> No hay información sobre los resultados.

A pesar de que algunas complicaciones características, como el aflojamiento y/o hundimiento del implante, la fractura periprotésica o la luxación, no son frecuentes, si provocan sintomatología pueden requerir una cirugía de revisión. La estrategia de revisión después de un reemplazo protésico de la articulación TMC incluye la revisión del implante, la extracción del implante y la trapeiectomía parcial o total con o sin reconstrucción ligamentosa. Durante la cirugía de revisión, si se realiza la extracción del implante, la cúpula del trapecio no es un problema. La trapeiectomía se puede realizar como en las trapeiectomías primarias. Sin embargo, el vástago metacarpiano suele estar completamente integrado y su extracción puede ser difícil, además de desafiante. Por esa

razón, y porque en general se cree que la extracción del vástago no es necesaria, la gran mayoría de los autores dejan el vástago metacarpiano en su lugar.<sup>2,12-14</sup>

Sin embargo, la fijación rígida del vástago puede provocar una resorción proximal del hueso de la base del primer metacarpiano conocido como “*stress shielding*”. Se sabe que el *stress shielding* ocurre alrededor de implantes fijos de manera rígida, como puede ocurrir en otros implantes como las prótesis de la cabeza radial, independientemente del diseño del vástago. Sin embargo, suele ser leve y no progresivo.<sup>8</sup> Este *stress shielding* deja expuesta la base metálica del vástago (►Figura 7). Con la pinza del pulgar, puede ocurrir un desplazamiento proximal del primer metacarpiano y resulta en un pulgar doloroso debido al conflicto entre el primer metacarpiano y el trapecio. En esta situación, la estabilización del primer metacarpiano es crucial y, con el vástago metacarpiano en su lugar, surgen dos problemas: la protrusión de la base metálica del vástago y el conflicto con el escafoides o en ocasiones con el trapecoide.

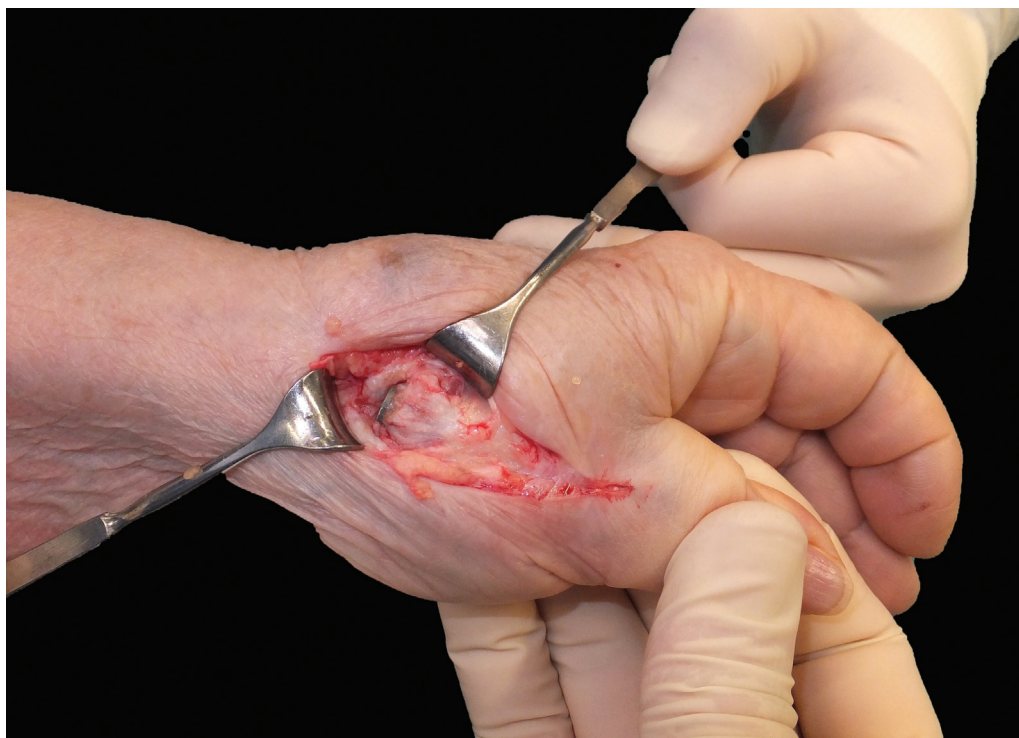Hemos estado utilizando una técnica útil para retirar el vástago metacarpiano con un juego de extracción de tornillos rotos (De Puy Synthes® o similar) (►Figura 2). Este juego tiene diferentes herramientas diseñadas para retirar tornillos con el cabezal dañado. La punta troncocónica del tornillo de extracción (2.4 o 2.5 mm) se engancha perfectamente en la rosca interior del vástago (►Figura 3). Desde que usamos esta técnica, hemos podido retirar todos los vástagos metacarpianos, excepto en un caso. El caso en el que no pudimos retirar el vástago fue en un paciente que había tenido una cirugía de revisión anterior en la que se reemplazó el vástago metacarpiano por el más grande (tamaño 10) de la prótesis Maia®. En este caso debido al riesgo de fractura, no se extrajo.

La extracción del vástago permite realizar cualquier técnica de artroplastia suspensión con reconstrucción ligamentosa, y creemos que también tiene un impacto psicológico beneficioso para el paciente, ya que, de persistir dolor en caso de no extracción del vástago, es fácil atribuir el problema a la existencia del vástago, aunque no sea siempre así.

Hasta la fecha, hay poca información disponible sobre si los resultados de las trapeiectomías primarias y secundarias podrían ser similares. Presentamos una serie de 12 pacientes en los que se realizó una cirugía de rescate después de una prótesis de TMC fallida. Los resultados indican que aunque los pacientes mejoran después de la cirugía de revisión, el promedio del cuestionario Quick DASH fue de 48.6 (IC del 95%: 34.9-62.2). La fuerza promedio de pinza fue de 1.8 kg, que es el 47% del lado contralateral con un valor de  $p < 0.002$ , y la fuerza promedio de puño fue de 12.7 kg, que es el 71,3% del lado contralateral con un valor de  $p < 0.0001$  (►Tabla 2). Los resultados pueden no ser tan buenos como los informados por Kaszap et al.<sup>6</sup> con un valor DASH promedio de 17.2.

Entre las limitaciones del presente estudio, se incluye la naturaleza retrospectiva del mismo y la falta de información previa a la cirugía de rescate (EVA, Quick DASH, fuerza de pinza), lo cual limita la interpretación de los resultados, y el





**Fig. 7** El *stress shielding* deja expuesta la base metálica del vástago, que puede provocar conflicto con el escafoides o trapecoide.

número reducido de casos, aunque el seguimiento es lo suficientemente largo. Sin embargo, al comparar con el estudio de Kaszap et al.,<sup>6</sup> en el cual la puntuación media de Quick DASH para la trapeciectomía secundaria fue de 16 (SD 4.3), en nuestra serie los resultados difieren en más de 30 puntos, con una media de 48.6 (IC del 95% 34.9-62.2), un valor muy elevado teniendo en cuenta que el rango es de 0 a 100, siendo 0 el mejor valor posible.

Como resultado del presente estudio, podemos concluir que en casos de fracaso de prótesis TMC tipo rótula (*ball-and-socket*), la trapeciectomía secundaria con reconstrucción ligamentosa es una opción reproducible de tratamiento. La extracción del vástago metacarpiano, si es necesario, se puede realizar en la mayoría de los casos con esta técnica relativamente sencilla. Sin embargo, los resultados de la trapeciectomía secundaria pueden ser peores que los de la trapeciectomía con reconstrucción ligamentosa primaria.

**Consentimiento informado**  
No aplicable.

#### Contribución de los autores

Guillem Salva-Coll investigó la literatura y concibió el estudio, participó en el desarrollo del protocolo, reclutó pacientes y analizó los datos. Xavier Terrades-Cladera participó en el reclutamiento de pacientes y en el análisis de datos. Guillem Salva-Coll redactó el primer borrador del manuscrito. Todos los autores revisaron y editaron el manuscrito y aprobaron la versión final del mismo.

#### Financiamiento

Los autores no recibieron apoyo financiero para la investigación, autoría y/o publicación de este artículo.

#### Conflictos de interés

Los autores declaran no tener conflictos de interés potenciales con respecto a la investigación, autoría y/o publicación de este artículo.

#### Agradecimientos

Ninguno

#### Bibliografía

- Murray P. Thumb basal joint osteoarthritis. In: Wolfe SW, Hochtiss RN, Pederson WC, Kozin SH, Cohen M, ed. *Green's Operative Hand Surgery*. 7th ed. Elsevier Churchill Livingstone; 2017:359-365
- Martin-Ferrero M. Ten-year long-term results of total joint arthroplasties with ARPE® implant in the treatment of trapeziometacarpal osteoarthritis. *J Hand Surg Eur Vol* 2014;39(08):826-832. Doi: 10.1177/1753193413516244
- Martin-Ferrero M, Simón-Pérez C, Coco-Martín MB, Vega-Castrillo A, Aguado-Hernández H, Mayo-Iscar A. Trapeziometacarpal total joint arthroplasty for osteoarthritis: 199 patients with a minimum of 10 years follow-up. *J Hand Surg Eur Vol* 2020;45(05):443-451. Doi: 10.1177/1753193419871660
- Herren DB, Marks M, Neumeister S, Schindele S. Short-term recovery after implant versus resection arthroplasty in trapeziometacarpal joint osteoarthritis. *J Hand Surg Eur Vol* 2023;48(10):1048-1055. Doi: 10.1177/17531934231188407
- Huang K, Hollevoet N, Giddins G. Thumb carpometacarpal joint total arthroplasty: a systematic review. *J Hand Surg Eur Vol* 2015; 40(04):338-350. Doi: 10.1177/1753193414563243

- 6 Kaszap B, Daecke W, Jung M. Outcome comparison of primary trapeziectomy versus secondary trapeziectomy following failed total trapeziometacarpal joint replacement. *J Hand Surg Am* 2013;38(05):863–871.e3. Doi: 10.1016/j.jhsa.2013.01.030
- 7 Klahn A, Nygaard M, Gvozdenovic R, Boeckstyns MEH. Elektra prosthesis for trapeziometacarpal osteoarthritis: a follow-up of 39 consecutive cases. *J Hand Surg Eur Vol* 2012;37(07):605–609. Doi: 10.1177/1753193412443501
- 8 Chanlalit C, Shukla DR, Fitzsimmons JS, An KN, O'Driscoll SW. Stress shielding around radial head prostheses. *J Hand Surg Am* 2012;37(10):2118–2125. Doi: 10.1016/j.jhsa.2012.06.020
- 9 Harenberg PS, Jakubietz MG, Jakubietz RG, Schmidt K, Meffert RH. Treatment of osteoarthritis of the first carpometacarpal joint by resection-suspension-interposition arthroplasty using the split abductor pollicis longus tendon. *Oper Orthop Traumatol* 2013; 25(01):95–103. Doi: 10.1007/s00064-011-0082-2
- 10 Aparé T, Saint-Cast Y. Les reprises de prothèses trapezométacarpiennes ARPE par trapézectomie. Ligamentoplastie selon la technique de Jones: une étude homogène de six cas et revue de la littérature. *Chir Main* 2007;26(02):95–102. Doi: 10.1016/j.main.2006.12.002
- 11 Bricout M, Rezzouk J. Complications and failures of the trapeziometacarpal Maia® prosthesis: A series of 156 cases. *Hand Surg Rehabil* 2016;35(03):190–198. Doi: 10.1016/j.hansur.2016.02.005
- 12 Toffoli A, Teissier J. MAÏA Trapeziometacarpal Joint Arthroplasty: Clinical and Radiological Outcomes of 80 Patients With More than 6 Years of Follow-Up. *J Hand Surg Am* 2017;42(10):838.e1–838.e8. Doi: 10.1016/j.jhsa.2017.06.008
- 13 Cootjans K, Vanhaecke J, Dezillie M, Barth J, Pottel H, Stockmans F. Joint Survival Analysis and Clinical Outcome of Total Joint Arthroplasties With the ARPE Implant in the Treatment of Trapeziometacarpal Osteoarthritis With a Minimal Follow-Up of 5 Years. *J Hand Surg Am* 2017;42(08):630–638. Doi: 10.1016/j.jhsa.2017.05.007
- 14 Hansen TB, Snerum L. Elektra trapeziometacarpal prosthesis for treatment of osteoarthrosis of the basal joint of the thumb. *Scand J Plast Reconstr Surg Hand Surg* 2008;42(06):316–319. Doi: 10.1080/02844310802393974