



# Redução fechada assistida por Schanz (SACR): Uma nova técnica de redução para fixação intramedular elástica estável de fraturas pediátricas do antebraço

## *Schanz-assisted Closed Reduction (SACR): A Novel Reduction Technique for Elastic Stable Intramedullary Nailing of Pediatric Forearm Fractures*

Julio Javier Masquijo<sup>1</sup>

<sup>1</sup>Departamento de Ortopedia Infantil, Sanatorio Allende, Córdoba, Argentina

**Endereço para correspondência** Sanatorio Allende, MD, Pediatric Orthopaedics, Independencia 757 1st floor, Cordoba, Cordoba 5009, Argentina (e-mail: jmasquijo@gmail.com).

Rev Bras Ortop

### Resumo

Fraturas dos dois ossos do antebraço são prevalentes entre pacientes pediátricos. A haste intramedular elástica estável (ESIN, na sigla em inglês) é uma excelente opção para fraturas do antebraço que requerem estabilização cirúrgica em crianças e adolescentes. A redução fechada de fraturas do terço proximal pode ser particularmente difícil, e as múltiplas tentativas malsucedidas de inserção da haste podem aumentar o risco de síndrome compartimental. Este artigo apresenta uma nova técnica chamada redução fechada assistida por Schanz (SACR, na sigla em inglês) com uso de um Schanz de 4 mm para facilitar o alinhamento e a inserção da haste e evitar as complicações associadas a tempos operatórios mais longos e à redução aberta.

### Palavras-chave

- ▶ criança
- ▶ lesões do antebraço
- ▶ fixação intramedular de fraturas
- ▶ fraturas do rádio

### Abstract

Forearm fractures involving both bones are prevalent among pediatric patients. Elastic stable intramedullary nailing (ESIN) is an excellent option for forearm fractures that require surgical stabilization in children and adolescents. Proximal third fractures can be particularly challenging to reduce using closed techniques, and multiple unsuccessful attempts at nail insertion can increase the risk of compartment syndrome. In this article, we present a novel technique called Schanz-assisted closed reduction (SACR), which involves using a 4mm Schanz to facilitate alignment and nail insertion while avoiding complications associated with longer operative times and open reduction.

### Keywords

- ▶ child
- ▶ forearm injuries
- ▶ fracture fixation, intramedullary
- ▶ radius fractures

*Estudo desenvolvido no Departamento de Ortopedia Infantil, Sanatorio Allende, Córdoba, Argentina.*

### recebido

27 de abril de 2023

### aceito

19 de setembro de 2023

DOI <https://doi.org/>

10.1055/s-0044-1787548.

ISSN 0102-3616.

© 2024. The Author(s).

This is an open access article published by Thieme under the terms of the Creative Commons Attribution 4.0 International License, permitting copying and reproduction so long as the original work is given appropriate credit (<https://creativecommons.org/licenses/by/4.0/>).

Thieme Revinter Publicações Ltda., Rua do Matoso 170, Rio de Janeiro, RJ, CEP 20270-135, Brazil

## Introdução

As fraturas dos dois ossos do antebraço estão entre as fraturas pediátricas mais comuns, representando aproximadamente 40% de todos os casos.<sup>1</sup> O tratamento normalmente requer redução fechada e moldagem, mas a intervenção cirúrgica pode ser necessária em fraturas com luxações significativas, altamente cominutivas ou segmentares. Outras indicações cirúrgicas incluem fraturas expostas, lesão neurovascular associada, fraturas refratárias à redução fechada e gesso e fraturas concomitantes do úmero ipsilateral (também conhecidas como cotovelo flutuante).<sup>2</sup> A haste intramedular elástica estável (ESIN, na sigla em inglês) é uma excelente opção para fraturas do antebraço em crianças e adolescentes devido à sua abordagem minimamente invasiva. No entanto, a redução fechada de fraturas do terço proximal pode ser particularmente difícil, e as múltiplas tentativas malsucedidas de inserção da haste podem aumentar o risco de síndrome compartimental.<sup>3</sup> Em caso de insucesso da redução fechada, a redução aberta com fixação interna (RAFI) pode ser necessária.

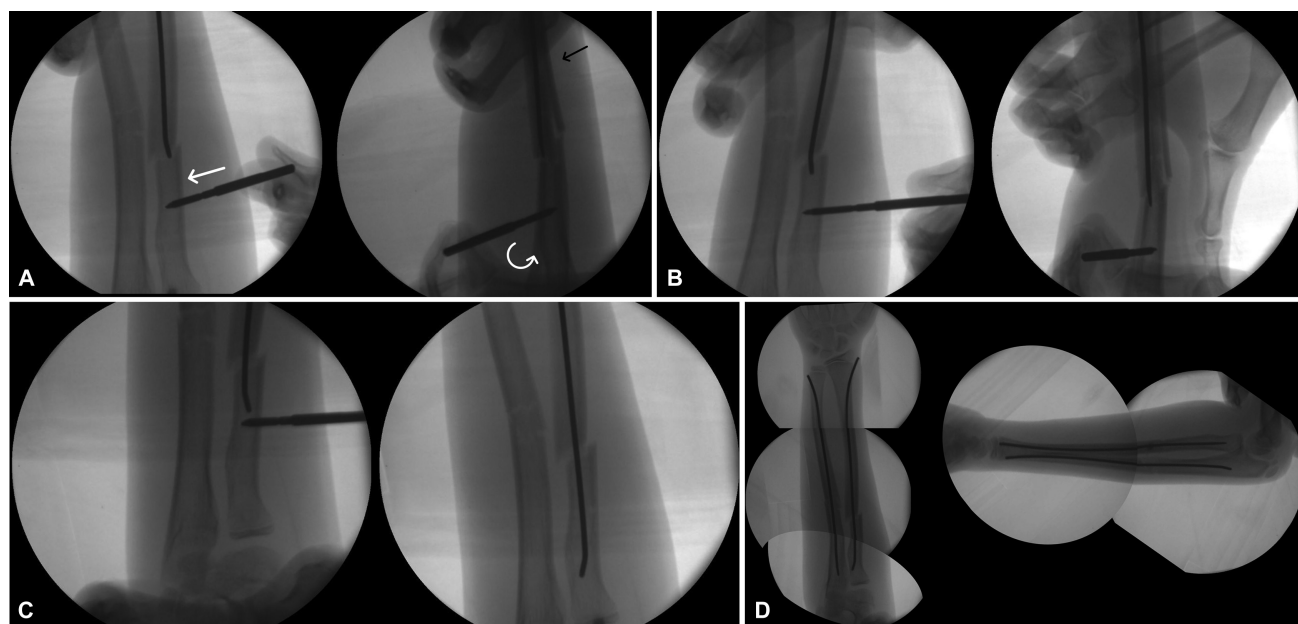
Este artigo descreve uma nova técnica utilizando uma haste de 4 mm para facilitar a inserção da haste e evitar as complicações associadas a tempos operatórios mais longos e à redução aberta (RA).

## Descrição da técnica

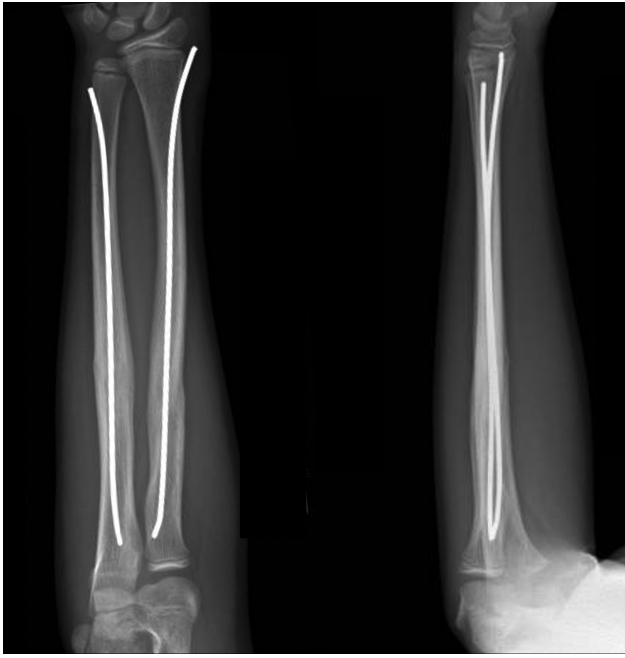O paciente é colocado em decúbito dorsal e recebe anestesia geral. O ponto inicial da haste radial é marcado entre o primeiro e o segundo compartimentos dorsais, 1 cm proximal à fise. O ponto inicial ulnar é marcado na borda posterior

da ulna, distal à fise. De modo geral, o osso radial é abordado primeiro, pois sua redução pode ser difícil após a fixação da ulna. A dissecação é realizada entre o primeiro e o segundo compartimentos extensores dorsais com cuidado para proteger o nervo radial superficial. Uma abertura é feita no córtex distal do rádio, proximal à fise, e uma haste flexível é inserida sob orientação fluoroscópica. O braço é manipulado para reduzir a fratura. Na ausência de sucesso após três tentativas, a técnica de redução fechada assistida por Schanz (SACR, na sigla em inglês) é utilizada (— Fig. 1).

Para a técnica SACR, faz-se uma incisão na pele de 1 a 1,5 cm que é aprofundada gradativamente com pinças e afastadores até atingir o osso. Um pino de Schanz de 4 mm é colocado 3 cm proximal ao sítio da fratura com uma bucha de perfuração para proteger os tecidos moles. Um pino monocortical é utilizado para manipular os fragmentos proximais, permitindo que o cirurgião corrija a rotação, angulação e translação até que a haste elástica possa ser inserida. Nas fraturas do terço proximal do antebraço, o supinador e o bíceps tenderão a supinar o segmento proximal; logo, a manobra de redução requer pronação do fragmento proximal e supinação do segmento distal. Com a haste elástica no interior do fragmento proximal, o pino de Schanz é removido. Após a abordagem ao osso radial, a atenção se volta para a fixação da ulna. Embora a técnica também possa ser usada na ulna, raramente é necessária. É feita uma abertura na ulna proximal e uma haste flexível é inserida. Os dois pinos (no rádio e na ulna) são impactados a 1 cm do ponto final esperado, depois cortados rente à pele e impactados mais 1 cm abaixo da pele. No período pós-operatório, o paciente é imobilizado com tala longa no braço por 2 semanas e, a seguir, a movimentação do braço pode ser



**Fig. 1** A haste flexível é inserida sob orientação fluoroscópica até o local da fratura. Um pino de Schanz monocortical de 4 mm é colocado três centímetros proximal ao sítio da fratura. Uma manga de perfuração é usada para proteger os tecidos moles. A manobra de redução envolve a translação do fragmento no plano coronal, a pronação do fragmento proximal e a supinação do segmento distal. B) A haste elástica é avançada até atingir o fragmento proximal. C) O pino de Schanz é removido. D) Construto final.



**Fig. 2** Radiografia anteroposterior e em perfil aos 6 meses acompanhamento.

completa. As radiografias são obtidas em intervalos de 6 semanas para avaliação da consolidação e os pinos são normalmente removidos entre 9 e 12 meses (→ Fig. 2).

## Discussão

A haste intramedular elástica em fraturas pediátricas do antebraço é uma técnica popular para tratamento de fraturas instáveis com insucesso à redução fechada e ao gesso em crianças. A estabilização cirúrgica por fixação com ESIN é minimamente invasiva, proporciona excelente alinhamento, facilita o cuidado pós-operatório e elimina preocupações acerca do alinhamento aceitável.<sup>4</sup>

No entanto, certos padrões de fratura, como aqueles no terço proximal do rádio e ulna ou diáfise cominutiva, podem exigir RA para facilitar a inserção da haste. Múltiplas tentativas de redução fechada podem aumentar o risco de síndrome compartimental, que tem sido associada a tempos operatórios mais longos e aumento da carga de fluoroscopia intraoperatória.<sup>2,5</sup> Por esse motivo, a maioria dos cirurgiões ortopédicos pediátricos sugere a realização da cirurgia após três tentativas malsucedidas de redução fechada.<sup>6</sup> Outros autores propuseram uma técnica semelhante à de Kapandji para evitar a RA.<sup>7</sup> Usando fluoroscopia, um fio de Kirschner de 2,0 mm pode ser inserido no sítio de fratura para elevar e reduzir os fragmentos. As desvantagens dessa técnica são o risco de lesão neurovascular e infecção associada às múltiplas tentativas.

## Considerações finais

Este artigo descreve um procedimento cirúrgico simples e reprodutível para facilitar a inserção da haste e evitar complicações relacionadas a tempos operatórios mais longos e à

RA. Embora a colocação do pino proximal no antebraço esteja geralmente associada à baixa morbidade, é essencial considerar os possíveis riscos para o nervo radial, particularmente o nervo interósseo posterior (PIN). O PIN é um ramo do nervo radial que se origina na linha articular radioumeral. Em seguida, percorre a face posterior do antebraço, passando pelo músculo supinador na arcada de Frohse. Continuando seu curso, o nervo serpenteia ao redor do colo radial no interior do músculo, chegando ao compartimento posterior do antebraço e à membrana interóssea do antebraço. Por fim, termina como uma fonte de sensibilidade para a cápsula dorsal do punho. Dada a proximidade entre o PIN e o sítio cirúrgico durante a colocação do pino proximal no antebraço, uma compreensão completa da anatomia do antebraço é crucial para garantir a inserção segura e precisa do pino. Para minimizar o risco de lesão do PIN durante o procedimento, os cirurgiões utilizam técnicas cuidadosas de dissecação e uma manga de perfuração para proteger os tecidos moles circundantes. O mesmo princípio pode ser aplicado a outros ossos longos, como fêmur, tíbia e úmero, que requerem ESIN. Também utilizamos Shanz de 4 mm para auxiliar a redução de fraturas supracondilares do úmero para permitir a redução fechada e fixação percutânea. No antebraço, a técnica SACR permite uma manipulação mais eficaz do fragmento proximal para restaurar o alinhamento e facilitar a fixação bem-sucedida em pacientes pediátricos.

### Comitê de Ética

Nosso Hospital não requer aprovação para este tipo de artigo.

### Suporte Financeiro

Este estudo não recebeu suporte financeiro de fontes públicas, comerciais ou sem fins lucrativos.

### Conflito de Interesses

O autor não tem conflito de interesses a declarar.

## Referências

- 1 Chung KC, Spilson SV. The frequency and epidemiology of hand and forearm fractures in the United States. *J Hand Surg Am* 2001; 26(05):908–915
- 2 Nandyala S, Shore B, Hogue G. Pearls and Pitfalls of Forearm Nailing: Current Concept Review. *JPOSNA* 2021;3(01):1–13
- 3 Blackman AJ, Wall LB, Keeler KA, et al. Acute compartment syndrome after intramedullary nailing of isolated radius and ulna fractures in children. *J Pediatr Orthop* 2014;34(01):50–54
- 4 Price CT. Acceptable alignment of forearm fractures in children: Open reduction indications. *J Pediatr Orthop* 2010;30:S82–S84
- 5 Yuan PS, Pring ME, Gaynor TP, Mubarak SJ, Newton PO. Compartment syndrome following intramedullary fixation of pediatric forearm fractures. *J Pediatr Orthop* 2004;24(04):370–375
- 6 Upasani VV, Li Y. Elastic Intramedullary Nailing of Pediatric Both-Bone Forearm Fractures. *JBJS Essential Surg Tech* 2020;10(04): e19.00055
- 7 Pogorelić Z, Gulin M, Jukić M, Biliškov AN, Furlan D. Elastic stable intramedullary nailing for treatment of pediatric forearm fractures: A 15-year single centre retrospective study of 173 cases. *Acta Orthop Traumatol Turc* 2020;54(04):378–384