




Luxofractura de Lisfranc compleja: Reporte de dos casos y revisión

Complex Lisfranc Fracture Dislocation: Report of Two Cases and Review

Alvaro Vera-Alarcón¹  Félix Montesinos-Zavaleta¹ Ricardo Cerna-Horna¹ Samuel Orozco-De-Iraola¹

¹Departamento de Cirugía Ortopédica y Traumatología, Centro Médico Naval, Lima, Perú

Address for correspondence Alvaro Vera-Alarcón, MD, Departamento de Cirugía Ortopédica y Traumatología, Centro Médico Naval, Lima, Perú (e-mail: alvaroveraalarcon@gmail.com).

Rev Chil Ortop Traumatol 2024;65(2):e94–e101.

Resumen

Introducción Las lesiones de Lisfranc abarcan un gran espectro de afecciones que pueden impactar en la calidad de vida del paciente si no son tratadas de la manera adecuada. El diagnóstico certero, incluso de los casos sutiles que muchas veces pasan desapercibidos, mediante exámenes específicos y el manejo temprano son fundamentales para obtener buenos resultados.

Materiales y Métodos Se presentan dos casos clínicos de pacientes con luxofracturas de Lisfranc asociadas a hematomas a tensión sometidos a descompresión, reducción abierta y fijación interna con el uso simultáneo de diversos materiales de osteosíntesis poco descritos en la literatura.

Resultados Se obtuvieron óptimos resultados radiográficos, que permitieron la rehabilitación acelerada y la mejoría progresiva del rango de movimiento desde la semana siguiente a la cirugía. A los 18 meses de la cirugía, se obtuvieron buenas puntuaciones en escalas validadas (como el Foot Function Index [FFI] y el 36-Item Short Form Health Survey [SF-36]) que evalúan función y calidad de vida.

Discusión Hoy en día, no hay un tratamiento estándar para estas lesiones. En el primer caso se utilizaron tornillos de compresión sin cabeza, placas bloqueadas tarsometatarsianas, un clavo de Kirschner e incluso un sistema de botón, mientras que, en el segundo caso, la fijación fue realizada únicamente con clavos de Kirschner. Ambos casos tuvieron resultados funcionales muy buenos y retorno a sus actividades laborales. Se hace una revisión que enfatiza en el diagnóstico y el manejo de esta patología.

Palabras Clave

- ▶ lesión de Lisfranc
- ▶ tornillos de compresión sin cabeza
- ▶ placas bloqueadas tarsometatarsales
- ▶ clavos de Kirschner
- ▶ fijación con botón
- ▶ ligamento de Lisfranc

Abstract

Introduction Lisfranc injuries cover a wide spectrum of conditions that can impact the patient's quality of life if not treated appropriately. Accurate diagnosis, even of subtle cases that often go unnoticed, through specific examinations and early management is essential to obtain good results.

recibido
27 de agosto de 2023
aceptado
29 de mayo de 2024

DOI <https://doi.org/10.1055/s-0044-1788923>.
ISSN 0716-4548.

© 2024. Sociedad Chilena de Ortopedia y Traumatología. All rights reserved.

This is an open access article published by Thieme under the terms of the Creative Commons Attribution-NonDerivative-NonCommercial-License, permitting copying and reproduction so long as the original work is given appropriate credit. Contents may not be used for commercial purposes, or adapted, remixed, transformed or built upon. (<https://creativecommons.org/licenses/by-nc-nd/4.0/>)

Thieme Revinter Publicações Ltda., Rua do Matoso 170, Rio de Janeiro, RJ, CEP 20270-135, Brazil

Keywords

- ▶ Lisfranc injury
- ▶ headless compression screws
- ▶ tarsometatarsal locking plates
- ▶ Kirschner wires
- ▶ button fixation
- ▶ Lisfranc ligament

Materials and Methods We herein present two clinical cases of patients with Lisfranc fracture dislocation associated with tension hematomas who were submitted to decompression and open reduction and internal fixation with simultaneous use of various osteosynthesis materials little described in the literature.

Results Optimal radiographic results were obtained, which enabled accelerated rehabilitation and progressive improvement in range of motion from the week following surgery. At 18 months of the surgery, good scores were obtained on validated scales (such as the Foot Function Index [FFI] and the 36-Item Short Form Health Survey [SF-36]) that assess function and quality of life.

Discussion To date, there is no standard treatment for these lesions. In the first case, headless compression screws, locked tarsometatarsal plates, a Kirschner wire and even the button system were used, while in the second case, the fixation was performed only with Kirschner wires. Both cases presented very good functional results and return to their work activities. We performed a review emphasizing the diagnosis and management of this pathology.

Introducción

Las lesiones de Lisfranc consignan un gran número de afecciones, que van desde luxaciones hasta patrones sutiles que se diagnostican solo con exámenes especiales, y aproximadamente el 20% de las lesiones no se diagnostican.¹ Se ha descrito que estas lesiones pueden ser causadas por traumas de alta energía, siendo frecuentes los accidentes de moto y caídas de altura, o de baja energía.¹ Las consecuencias de no diagnosticarlas pueden impactar en la calidad de vida del paciente, pues incluyen inestabilidad del mediopié, colapso de arco, y osteoartritis postraumática, que conlleva a rigidez, dolor y disfunción. Es frecuente que estas lesiones se asocien a complicaciones como el síndrome compartimental, que puede empeorar aún más el pronóstico, por lo que su diagnóstico y manejo precoz es fundamental.²

El manejo de las lesiones de Lisfranc es aún controversial, y estas lesiones son raras. No existen estudios de alta evidencia que concluyan que un tipo de manejo es superior a otro. Se solía generalizar el uso de artrodesis inicialmente a la mayoría de los pacientes; sin embargo, en los pacientes jóvenes, la tendencia ha ido cambiando debido a que limitaba la movilidad y predisponía a patologías en estructuras colindantes.³ El tratamiento quirúrgico debe ser individualizado, y la elección del implante va a depender del paciente y de la personalidad de la lesión osteoligamentaria, con el objetivo de lograr la mayor estabilidad posible.

El objetivo de este estudio es presentar dos casos complejos de pacientes del Servicio de Ortopedia y Traumatología de nuestro hospital con diagnóstico de luxofractura de Lisfranc compleja con hematomas a tensión, que fueron sometidos a una reducción abierta y fijación interna con diferentes materiales de osteosíntesis, siguiendo las recomendaciones establecidas en la literatura¹⁶ en cuanto al diagnóstico y el manejo de dicha patología. Se observaron los resultados a los 3, 6 y 18 meses de seguimiento. Además, se hizo una revisión actualizada del diagnóstico y del tratamiento de la lesión de Lisfranc.

Se presentan los siguientes casos porque es un tema que está en pleno desarrollo, pues continuamente se describen nuevas formas de diagnóstico y tratamiento, con nuevo material médico, que están teniendo buenos resultados. En este caso, se combinaron varios métodos de fijación, poco vistos en la literatura actual¹⁵, entre los cuales están las placas tarsometatarsales bloqueadas con tornillos, los tornillos de compresión sin cabeza, el sistema suspensorio, y los clavos de Kirschner. Además, los casos que se presentan tienen una complejidad poco antes vista en artículos revisados.

Presentación del Caso**Caso Clínico 1**

Un paciente varón de 31 años, sin antecedentes de importancia, acudió a emergencia con un tiempo de enfermedad aproximado de 2 horas, por haber sufrido accidente en motocicleta como piloto; el paciente refirió que, tras frenar intempestivamente, cayó la moto sobre su pie izquierdo, lo que causó un dolor intenso, con inmediato aumento de volumen e impotencia funcional.

El paciente fue evaluado, y se constataron aumento de volumen del pie afectado (+++/+++), deformidad en el mediopié, y pérdida parcial de sensibilidad. Se realizó un estudio radiográfico, en el cual se evidenció fractura del primer metatarsiano asociada a una luxación de la articulación de Lisfranc hacia dorsal, que involucraba todas las articulaciones tarsometatarsianas. Se logró ver, en la incidencia anteroposterior, que el borde medial del segundo metatarsiano no se alineaba con el borde medial de la cuña intermedia, > 2 mm de distancia entre la base de primer metacarpiano y el segundo metatarsiano, así como entre la primera cuña y la base del segundo metatarsiano, además del fragmento óseo avulsivo de Fleck. En la radiografía lateral, se veía que los bordes dorsales y plantares de los metatarsianos no se alineaban con los bordes del cuboides y del cuneiforme (– **Figura 1**).

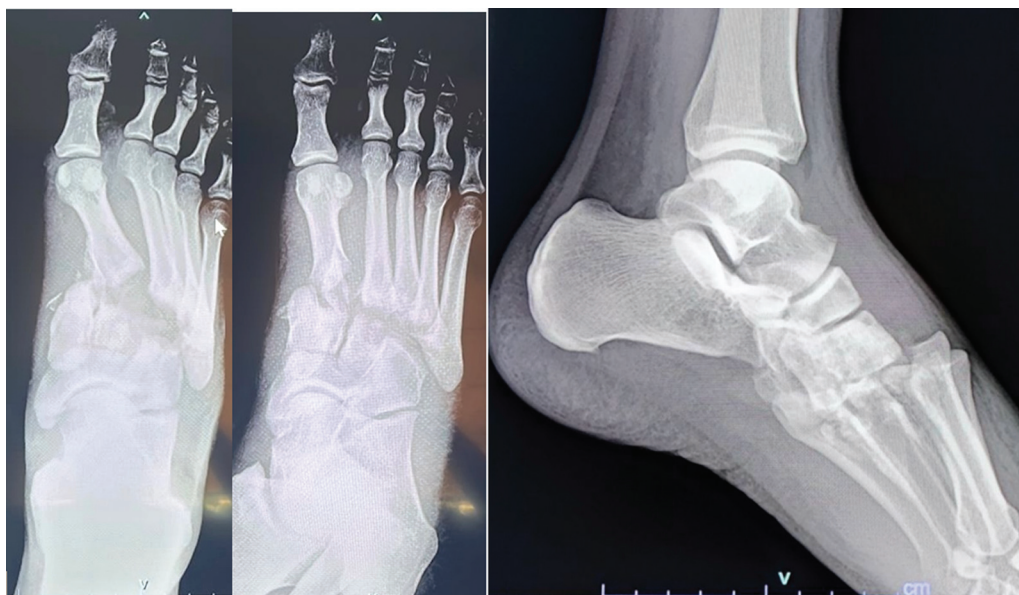

Fig. 1 Radiografía anteroposterior, oblicua y lateral del pie al ingresar al hospital tras accidente.

El paciente ingresó a cirugía de emergencia tres horas tras el accidente, y se realizaron liberación de los hematomas fracturarios a tensión, y reducción y fijación interna de la lesión de Lisfranc con clavos de Kirschner, como control de daños. Al realizar la incisión medial a la diáfisis del segundo metatarsiano con extensión proximal, se evidenció descompresión brusca de tejido blando violáceo (**Figura 2A**). Se liberó el hematoma fracturario de gran proporción, se realizó un lavado profuso con 5 litros de solución salina, y, por último, reducción abierta de la luxofractura bajo verificación con arco en C y, de esta misma forma, se colocaron clavos de Kirschner de 2 mm para estabilizar el mediopié (**Figura 3**). No se afrontó la herida operatoria.

Se obtuvo gran mejoría clínica luego de dicha intervención, con estricto seguimiento y control de partes blancas. Tres días después, se realizó la limpieza quirúrgica, y se observaron disminución del edema y mejor coloración del tejido blando (**Figura 4B**); 4 días luego de la intervención, el

paciente ingresó al quirófano para un cierre definitivo de la herida operatoria hasta la cirugía definitiva.

A los 12 días, tras haber disminuido notablemente el edema y haber planificado la cirugía con ayuda de una tomografía computarizada, en un segundo tiempo se le retiraron los clavos de Kirschner y, mediante el abordaje previo, se realizó una osteosíntesis definitiva. La reducción del complejo de Lisfranc se realizó con ayuda de una pinza de puntas, de articulación entre la primera y la segunda cuña, fijándola mediante un tornillo de compresión sin cabeza de 4 mm, previo paso de la guía, medidor a través de la misma, broca y avellanador. Luego, se procedió a fijar la primera articulación tarsometatarsiana con placa dorsal de bloqueo con cuatro orificios. Tras esto, se redujo la escritura cuneiforme medial con la base del segundo metatarsiano con una pinza puntiaguda, y se colocó un sistema suspensorio (botón), simulando el ligamento de Lisfranc. Inmediatamente después, se utilizaron placas tarsometatarsianas dorsales de bloqueo con cuatro

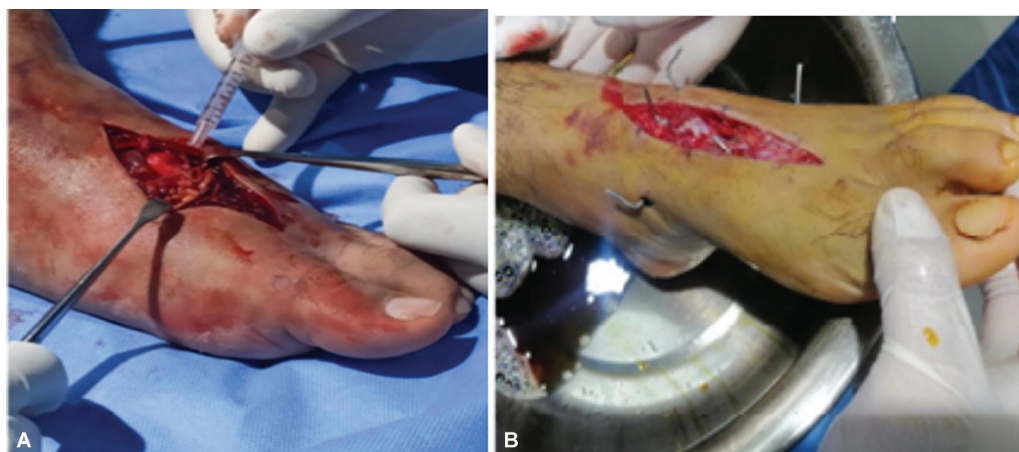


Fig. 2 y 4 (A) Liberación de hematomas fracturarios a tensión, reducción y fijación con clavos de Kirschner a 3 horas del accidente (B) Limpieza quirúrgica a 3 días de la intervención. Disminución notable de dolor, parestesias y edema.

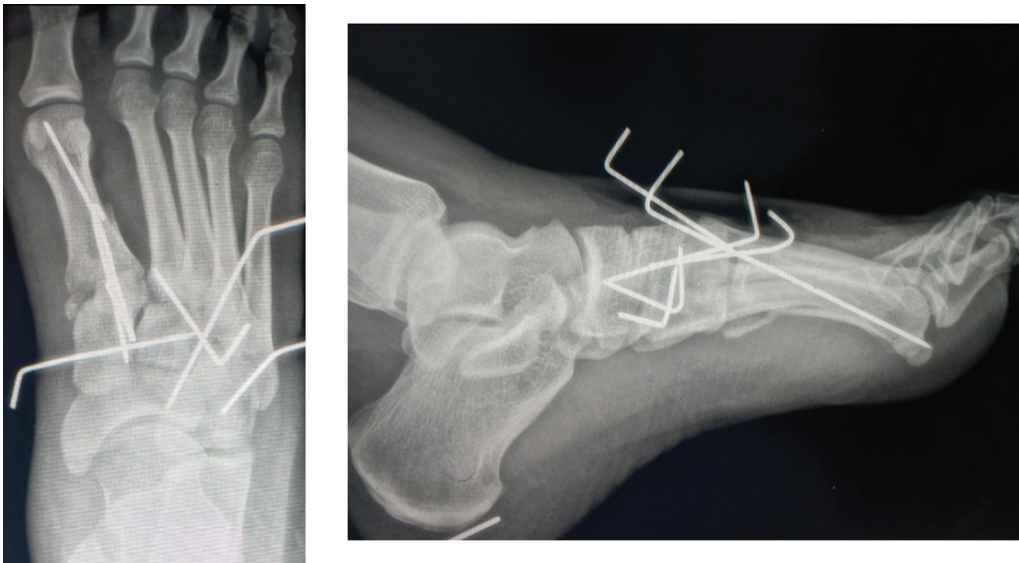


Fig. 3 Radiografía anteroposterior y lateral del pie luego de reducción abierta y fijación interna con clavos de Kirschner.

orificios en las siguientes dos articulaciones previa reducción, colocando tornillos corticales proximales a la articulación con el fin de darles dirección y alejarlos de la misma, mientras que los bloqueados se colocaron distales. Se realizó fijación del cuarto metatarsiano con el cuboides con un tornillo de compresión sin cabeza de 4,0 mm, mientras que el quinto metatarsiano se fijó con el cuboides mediante un clavo de Kirschner de 2 mm. Todo lo descrito se realizó mediante la guía del arco en C (► **Figura 5**).

Caso Clínico 2

Un paciente varón de 18 años ingresó con tiempo de enfermedad de 2 horas tras caída de 2 metros de altura, con aparente carga axial sobre el mediopié izquierdo en hiperflexión plantar, presentando dolor intenso e inmediata impotencia para la deambulaci3n. Al examen f3sico, se

encontraron gran aumento de volumen, piel brillante y tensa, dolor difuso a la palpaci3n, p3rdida parcial de sensibilidad y equimosis plantar. (► **Figura 6A**).

Al examen radiogr3fico, se constat3 luxofractura de Lisfranc mediante los signos radiogr3ficos descritos en la literatura¹⁷, as3 como fracturas de la di3fisis de m3ltiples metatarsianos (► **Figura 6B**). El paciente fue programado por emergencia a 2 horas del ingreso para liberaci3n de los hematomas fracturarios a tensi3n y reducci3n abierta y fijaci3n interna. Se realiz3 una incisi3n medial a la di3fisis del segundo metatarsiano y otra lateral a la di3fisis del cuarto metatarsiano, ambas con extensi3n proximal, lo que evidenci3 salida brusca de tejido blando viol3ceo y liberaci3n de contenido hem3tico importante de los compartimentos. Se realiz3 reducci3n directa con pinza de

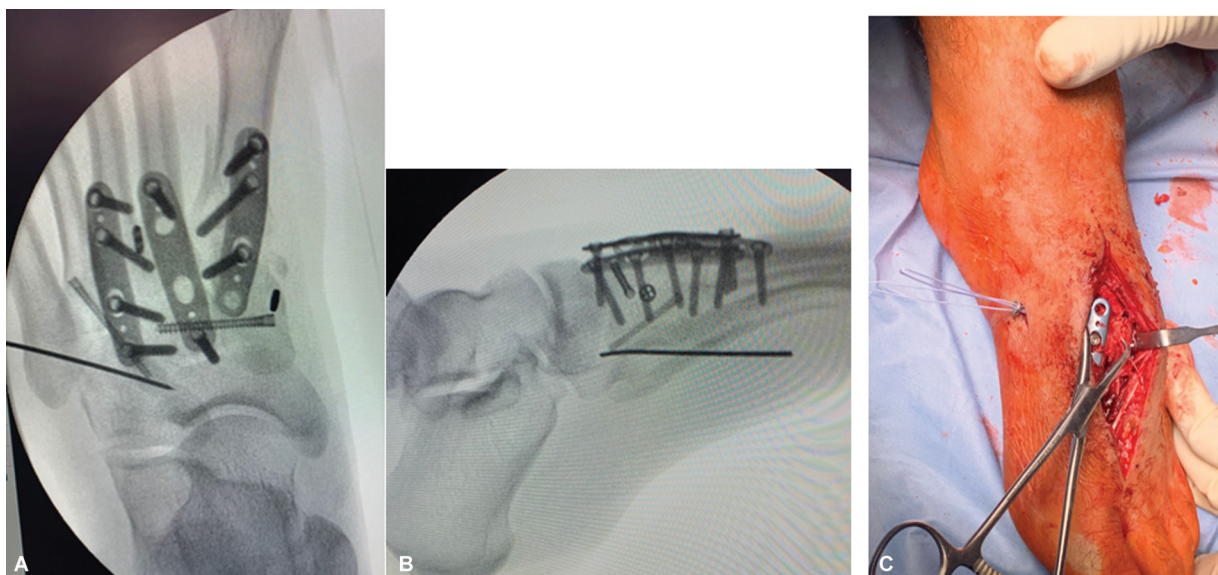


Fig. 5 (A, B) Radiografías de osteosíntesis definitiva de luxofractura de Lisfranc. (C) Habiéndose fijado la cuña medial con la cuña intermedia mediante tornillo de compresión sin cabeza y la primera articulación metatarsofalángica con la placa anatómica bloqueada, se procedió a introducir el botón desde la base del segundo metatarsiano hasta el borde medial de la primera cuña, simulando el ligamento de Lisfranc.

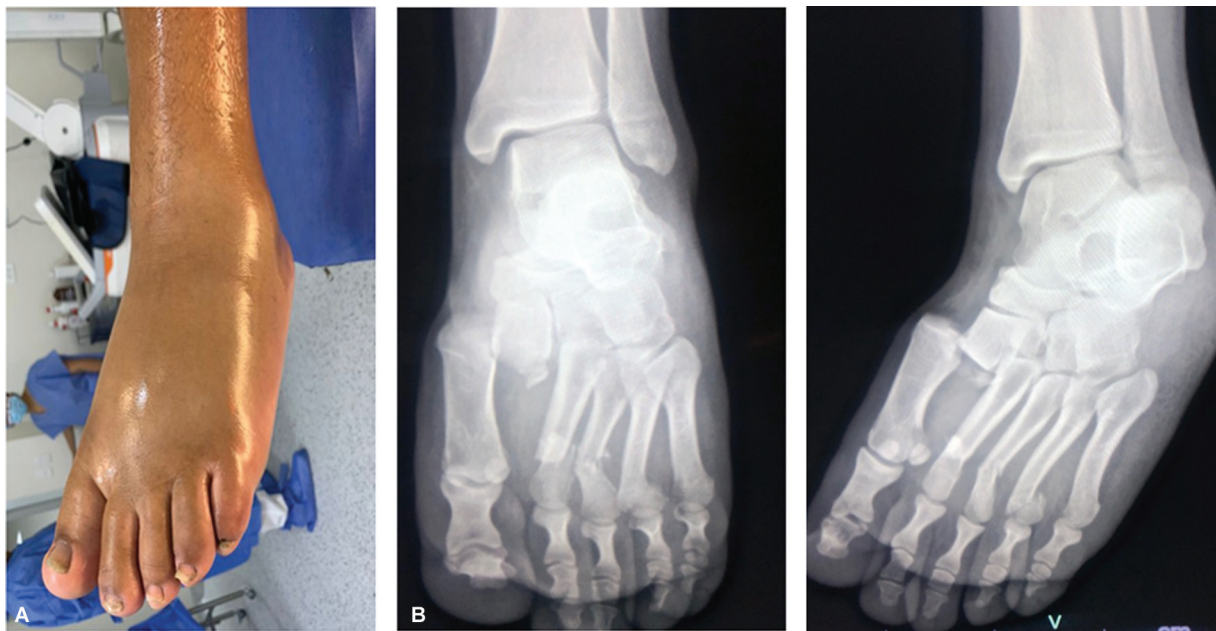


Fig. 6 (A) Compromiso de partes blandas, piel brillante y tensa. (B) Radiografía anteroposterior y oblicua del pie izquierdo al ingreso al hospital.

puntas y se utilizaron clavos de Kirschner de 2 mm. Uno de estos clavos fija la articulación entre las cuñas, otro simula el ligamento de Lisfranc, yendo desde la primera cuña hasta la base del segundo metatarsiano, y otro fija la primera cuña con el primer metatarsiano, y también se colocan clavos de Kirschner de manera retrógrada a través de la diáfisis de los metatarsianos (► **Figura 7**). No se cerraron las incisiones, y, 3 días después se le programó una limpieza quirúrgica y el cierre, y se evidenció buena evolución.

En el control por consultorio tras 2 semanas, se les retiraron los puntos a ambos pacientes, y se inició terapia física, mientras que a las 6 semanas se retiraron los clavos de Kirschner en ambos casos, tras evidenciar consolidación radiográfica, iniciando también carga parcial en esa fecha. Al tercer mes de operado, refirieron no tener dolor al deambular mayor distancia.

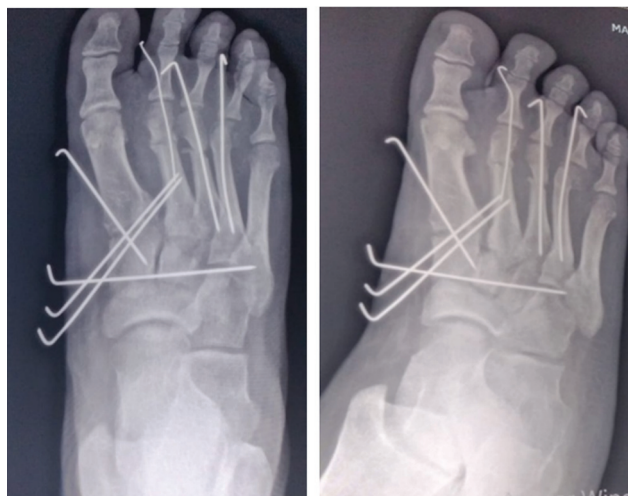

Fig. 7 Fijación de articulación de Lisfranc y múltiples fracturas de metatarsianos con clavos de Kirchner.

Se trabaja en conjunto con el Departamento de Medicina Física y Rehabilitación, y los pacientes recuperaron la fuerza muscular al sexto mes. En el control a los 18 meses, ambos pacientes caminaban sin apoyo y sin síntomas, con mejora del trofismo muscular y del rango articular, evaluados mediante 3 escalas validadas. En ambos casos, la puntuación en el 36-Item Short Form Health Survey (SF-36) fue de 82 (escala de 0 al 100, en la que mayores puntuaciones indican mejor función física). Por último, el primer paciente presentado obtuvo 17% en el Foot Function Index (FFI), mientras que el segundo, 14% (escala de 0% a 100%, en la que un mayor porcentaje indica peor función y mayor discapacidad).⁴

Discusión

Para hablar de las luxofracturas de Lisfranc, debemos saber que las articulaciones que involucran dichas lesiones son las tarsometatarsales, intermetatarsales e intertarsales anteriores. Las lesiones de Lisfranc pueden ser desde luxofracturas severas hasta lesiones ligamentarias sutiles o una combinación de ambas.¹ Históricamente, las luxofracturas de Lisfranc están relacionadas a las Guerras Napoleónicas, en las que el ginecólogo francés Jacques Lisfranc cuidaba de los caídos en la batalla; al ver que el pie de un soldado se había quedado atascado en el estribo al caer delo caballo, generando edema en el pie y posterior gangrena, realizó una amputación a nivel de la articulación tarsometatarsiana.¹ Han surgido otros conceptos como el de *lesión de Lisfranc*, la cual se caracteriza por la disrupción entre la articulación de la cuña medial y la base del segundo metatarsiano.

La incidencia es de aproximadamente 1 de cada 55 mil personas/año, representando 0,1 a 0,4% de todas las fracturas, siendo los hombres en la tercera década de vida los más afectados, como en los casos aquí presentados.^{5,6} Cabe

mencionar, que 20% de las lesiones de Lisfranc son pasadas por alto o mal diagnosticadas.⁶

La lesión puede originarse a partir de un trauma de alta energía (colisión en auto o moto lineal, caídas de altura, y deportes de impacto, como fútbol y windsurf) y de baja energía, como por resbalones o caídas simples, confundiendo muchas veces con un esguince.^{5,6} Además, es frecuente que los pacientes con esta lesión sean politraumatizados.⁷ Los casos presentados aquí tuvieron un trauma de alta energía, uno como piloto de moto lineal y otro al caer de un segundo piso.

La articulación de Lisfranc representa la transición de mediopié al antepié, y es imprescindible para una marcha normal. Anatómicamente, se consideran tres columnas longitudinales en la articulación de Lisfranc: la columna medial está formada por la cuña medial y la base del primer metatarsiano; la intermedia, por la cuña intermedia y lateral con la base del segundo y tercer metatarsianos; y, por último, la columna lateral, por el cuboides con la base del cuarto y quinto metacarpiano, siendo esta la más móvil.^{7,8} Las bases de los metatarsianos forman un arco romano en el corte axial, siendo el segundo metacarpiano parte fundamental, pues se articula proximalmente con la segunda cuña y, además, establece contacto con la primera y tercera cuña.⁸ Existen ligamentos intermetatarsales (dorsal, interóseo y plantar), tarsometatarsales plantares y dorsales, y el ligamento de Lisfranc, que va desde la base del cuneiforme medial a la superficie plantar del segundo metatarso.⁶ Este último ligamento es muy fuerte, largo y clave para estabilizar el segundo metatarso, pues conecta además la columna medial con la intermedia y mantiene el arco del mediopié, lo que limita la movilidad ósea del pie.⁶ La estabilidad se logra en gran parte por la segunda articulación cuneometatarsiana (el segundo metatarsiano está ensamblado en el interior del tarso, y se tiene que fracturar para luxarse completamente).⁵ El mecanismo de luxofractura generalmente es directo o indirecto, debido a la aplicación de fuerzas o de carga axial sobre el mediopié en hiperflexión o flexión plantar y abducción forzada.⁶ Las lesiones ligamentarias aisladas se asocian a traumatismos de baja energía, mientras que las fracturas óseas están presentes generalmente en accidentes de tránsito y caídas de altura.⁶ Los varones sufren estas lesiones 2 a 4 veces más.⁸ En los casos presentados aquí, no solo hubo lesiones de ligamentos (intermetatarsales, tarsometatarsales, de Lisfranc) sino también óseas, lo que denota la gran energía del traumatismo, siendo el mecanismo el descrito.

La presentación clínica es variable, pues depende de la severidad de la lesión de Lisfranc. A la anamnesis, el denominador común es el dolor en el mediopié, y, conforme aumenta la severidad de la lesión, se presentan otros signos inflamatorios, como edema y tumefacción a nivel de dicha zona, además de limitación funcional, lo que impide la bipedestación. Al examen físico, se palpa calor local en el mediopié, y muchas veces se puede presentar equimosis plantar. Hay que realizar maniobras provocativas para evaluar la estabilidad, como pronación, supinación, aducción, abducción, carga con un pie, movilidad pasiva de las tres columnas en el plano coronal y sagital.⁸ Es

imprescindible realizar una evaluación neurovascular que incluya confirmación del pulso dorsal pedio, teniendo en cuenta que puede comprometerse por la luxación del segundo metatarsiano.⁶ Recordemos que tanto la luxación de Chopart como la Lisfranc son asociadas frecuentemente a síndrome compartimental del pie, y la incidencia de dicha complicación es de 25% y 34% respectivamente.² Por lo tanto, se debe estar evaluando de manera continua los síntomas y signos clínicos de dicha patología.

En lo que respecta al diagnóstico radiológico, son de utilidad tanto la radiografía como la tomografía computarizada y la resonancia magnética.⁵ Se debe solicitar radiografía anteroposterior, lateral y oblicua interna de 30 grados, todas estas con carga y comparativas.⁸ Cuando no se hacen con carga, pasan desapercibidas 20 a 50% de las lesiones de Lisfranc sutiles.⁸ En la radiografía con incidencia anteroposterior, un criterio diagnóstico es la malalineación del borde medial del segundo metatarsiano con el borde medial de la cuña intermedia y > 2 mm de distancia entre la base del primer y segundo metatarsiano o entre la primera cuña y la base del segundo metatarsiano. A veces se observa el signo patognomónico de Fleck, que es un fragmento óseo de la base del segundo metatarsiano avulsionado por tracción del ligamento de Lisfranc, situado en el espacio intermetatarsiano.⁶ En la incidencia lateral, los bordes dorsal y plantar de los metatarsianos deben alinearse con los bordes del cuboides y cuneiforme, siendo anormal cualquier mala alineación.⁶ En la incidencia oblicua de 30 grados, el borde medial de la cuña lateral debe alinearse con el borde medial de la base del tercer metatarsiano, y el borde medial del cuboides, con el borde medial del cuarto metatarsiano.⁸ A pesar de las diversas incidencias y signos radiográficos, la precisión diagnóstica de este método es baja.⁸ En pacientes cuya radiografía resulta negativa pero hay sospecha clínica, se debe realizar radiografía con estrés, tomografía computarizada o resonancia magnética.⁹ En ambos casos aquí presentados, se apreciaban signos radiográficos como el de Fleck, así como malalineación entre los metatarsianos y las cuñas, siendo evidente el diagnóstico mediante este método por imágenes.

La radiografía con estrés puede realizarse con anestesia y consiste en aplicar maniobras bajo fluoroscopia, lo que permite la evaluación dinámica del pie. Las maniobras consisten en presionar el mediopié, pronación, supinación, abducción, aducción, y llevar el primer metatarsiano en dirección dorsal y plantar.⁹ En estudios cadavéricos,⁹ se comprobó que la maniobra de estrés en abducción es superior a la radiografía en carga para el diagnóstico de inestabilidad de Lisfranc.

El estándar de oro es la tomografía computarizada, en particular con los traumatismos de alta velocidad, pues da a conocer el patrón de fractura, el desplazamiento, la conminución, y permite que se planifique quirúrgica.⁵ Identifica un adicional de 51% de fracturas de huesos del tarso y 38% de fracturas de metatarsianos.¹⁰ La desventaja es que la tomografía no es con carga y dinámica, por lo que es menos útil para diagnosticar lesiones sutiles (ligamentarias puras).⁸ La resonancia magnética no se usa de rutina, pero puede ayudar a establecer el diagnóstico de lesión ligamentaria en ausencia de lesión ósea, fracturas ocultas o

edema.⁵ En el primer caso aquí presentado, se solicitó tomografía luego de la colocación de los clavos de Kirschner, con el fin de ver el desplazamiento, la conminución y, principalmente, para planificar la cirugía definitiva.

Existen diversos esquemas de clasificación descritos, tales como los de Hardcastle y Myerson (incongruencia total, parcial y divergente), Quenu y Kuss (homolateral, aislada, divergente) y Nunley y Vertullo (severidad combinando clínica, radiografías con carga y cintigrafía ósea). Cabe mencionar que ninguna clasificación se correlaciona de manera confiable con el pronóstico y el tratamiento, teniendo muy poca utilidad en la práctica clínica.^{7,11}

El objetivo en el tratamiento de estas lesiones es lograr un pie plantígrado estable y sin dolor, para lo cual se requiere la reducción anatómica del complejo de Lisfranc.⁸ Para lesiones de Lisfranc sin evidencia de inestabilidad, tales como las no desplazadas o con diástasis menor a 2 mm y ausencia de colapso del arco tras haberlo confirmado con radiografía con carga y con estrés, se recomienda inmovilización con yeso suropedio por 6 a 12 semanas.⁷ Además del yeso o bota inmovilizadora, no se debe pisar por 1 a 2 semanas. Si, a la segunda o tercera semana tras haber reducido el edema y el dolor en el pie, la radiografía con peso muestra estabilidad, se puede pisar de manera controlada. A las 6 semanas, se puede dejar la bota e indicar soporte de arco ortopédico firme. Se puede iniciar ejercicio al tercer mes y retorno a los deportes a los 6 a 8 meses. En cambio, si es desplazada, debería tratarse quirúrgicamente para evitar secuelas como artritis del mediopié o más desplazamiento.⁷ Hasta la actualidad, no hay consenso en lo que respecta al tratamiento quirúrgico; no existe técnica quirúrgica que sea superior a otra. Si el desplazamiento es severo o hay una luxación compleja, se sugiere realizar una reducción cerrada e inmovilización bajo sedación para mejorar los síntomas, recuperar el alineamiento y disminuir el riesgo vascular. Si no se puede mantener la reducción, se sugiere el uso provisional de agujas de Kirschner. Luego que mejore el edema de partes blandas, se programará la cirugía definitiva, recomendando hacerse en las primeras 6 semanas, siendo el pronóstico peor luego de este tiempo, requiriendo en la mayoría de veces artrodesis.⁷ Conforme más pasa el tiempo de la lesión inicial, va a ser más difícil obtener una reducción satisfactoria de fracturas desplazadas o luxofracturas.⁸ El síndrome compartimental, siendo frecuente en esta patología, es otra causa para realizar una intervención quirúrgica precoz. En el primer caso presentado, se realizó la fijación provisional con clavos de Kirschner de manera precoz, y la cirugía definitiva, a 20 días del accidente, tiempo adecuado según la literatura⁸, pues influencia positivamente el pronóstico de la lesión.

En la población joven atlética, al tener alta demanda, para restaurar lo más que se pueda la función, es necesario mantener el movimiento en la columna medial. La artrodesis en este grupo de pacientes, aparte de limitar la movilidad, puede otorgar una carga excesiva en estructuras colindantes, lo que predispone a la pseudoartrosis, a las fracturas por estrés, o al desarrollo de metatarsalgia por transferencia.³ Se debe evitar artrodesis en pacientes pediátricos con fisis abierta.⁸

Se recomienda fijación con tornillos por encima de clavos de Kirschner para la columna medial e intermedia, es decir, la primera cuña con el primer metatarsiano y la segunda cuña con el segundo metatarsiano. Es importante la fijación entre el cuneiforme medial y el segundo metatarsiano, que recrea el ligamento de Lisfranc.⁷ El cuarto y quinto metatarsiano (columna lateral) se pueden reducir y fijar con el cuboides con el uso de clavos de Kirschner.⁷ Lewis y Anderson¹⁹ popularizaron el tornillo *home run* y los intercuneiformes. *Home run* consiste en usar un tornillo cortical de 3,5 mm o 4 mm bajo el principio de compresión interfragmentaria siguiendo el curso del ligamento de Lisfranc. Añadiendo tornillos intercuneiformes al tornillo ya descrito, se lograría reducir la columna medial a la columna intermedia.⁸ Las técnicas para reemplazar el ligamento de Lisfranc han ido evolucionando, y utilizan desde tornillos con rosca parcial canulados de 4,0 a 5,0 mm hasta tornillos de compresión sin cabeza. Hansen¹⁸ propuso que tanto la columna medial como la intermedia contenían articulaciones no esenciales, y podrían ser fusionadas con implantes permanentes, mientras que en la columna lateral ocurría lo contrario, con la necesidad de reconstruir y preservar la articulación, utilizando generalmente clavos de Kirschner para fijar provisionalmente y mantener la reducción de esta columna, que se retiran a las 6 semanas, en promedio.⁸ En el último tiempo, ha surgido el botón como alternativa al tornillo *home run* como reemplazo del ligamento de Lisfranc, que tiene como ventaja mantener la flexibilidad del mediopié, sin perder la estabilidad.¹² En el primer caso aquí presentado, se empleó un tornillo de compresión sin cabeza entre la cuña medial e intermedia, placas bloqueadas para las tres primeras articulaciones tarsometatarsianas, un tornillo de compresión sin cabeza para la cuarta, y un clavo de Kirschner para la última, además de un botón que simula el ligamento de Lisfranc, configuración poco antes descrita en la literatura, pero, como vamos a ver, con resultados favorables. En el segundo caso, se usaron clavos de Kirschner como tratamiento definitivo, y también se obtuvieron resultados favorables. No se pueden comparar los resultados de ambos casos debido a que el primero traía consigo mayor severidad (compromiso de más articulaciones).

El uso de placas con tornillos es una alternativa a los tornillos transarticulares. El uso de este método de fijación puede brindar mayor rigidez y menos desplazamiento que la fijación con tornillos transarticulares.¹³ Ardoin y Anderson¹⁴ recomiendan usar tornillos bloqueados en los orificios más distales y proximales, mientras que, en los más próximos a la articulación, tornillos no bloqueados, con el fin de dirigirlos lejos de la misma en el caso de que se necesite, recomendación que se siguió en el primer caso aquí presentado.

La artrodesis primaria se sugiere para luxofracturas muy desplazadas y conminutas, en las que existe daño articular extenso que hace que la aparición de osteoartritis postraumática sea inevitable.⁸

En lo que respecta al abordaje, ambos fueron dorsales. Por un lado, se puede realizar la incisión dorsal doble, en la que se separan por un puente cutáneo de 4 a 5 cm.⁸ Por otro lado,

puede realizarse un abordaje dorsal simple modificado para acceder a las tres columnas, el cual tiene tasa de complicaciones comparable a la doble incisión, pero mayor exposición.⁸ En el primer caso, se realizó solamente un abordaje dorsal, y en el segundo, una doble incisión dorsal, y ninguno de los dos presentó complicaciones.

A los pacientes operados, se indica no realizar carga por 6 semanas. Se requiere una zapatilla moldeada customizada hasta 6 meses. La terapia física debe iniciarse en el periodo posoperatorio temprano. El retiro de material, en el caso de los clavos de Kirschner, se realiza aproximadamente a las 6 semanas, mientras que las placas y tornillos pueden retirarse entre el cuarto y sexto mes, y se recomienda retirar solo los tornillos transarticulares de la articulación tarsometatarsiana, dejando el tornillo de Lisfranc y el intercuneiforme para prevenir diástasis más adelante.⁸

El pronóstico va a depender de la reducción anatómica realizada en sala de operaciones y el grado de daño de la superficie articular. Es importante resaltar que la calidad de la reducción anatómica se traduce en la restauración de la longitud de las columnas medial y lateral, así como la forma del arco longitudinal, siendo este un factor crucial para predecir resultados funcionales, muchas veces más importante que el material de fijación. Hay que tener en cuenta que pacientes tratados con clavos de Kirschner tienen mayor riesgo de perder la fijación con respecto a la fijación rígida con placas y tornillos (37,5% versus 0%). Conforme más tarde se diagnostique al paciente, el pronóstico va a ser peor, lo cual se ve mucho en las lesiones de Lisfranc sutiles, que muchas veces pasan desapercibidas.⁸ Desplazamiento mayor a 2 mm y mala reducción se asocian a artritis sintomática y radiográfica.⁷ Los dos pacientes aquí presentados tenían puntuaciones muy aceptables en las diversas escalas validadas, lo que refleja la buena funcionalidad y calidad de vida luego de las intervenciones quirúrgicas realizadas.

Conclusión

Presentamos dos casos de lesiones de Lisfranc de alta complejidad, manejados con liberación de hematomas fracturarios a tensión, reducción y osteosíntesis. En el primer caso, tras haber colocado clavos de Kirschner, en una segunda instancia, se colocaron placas tarsometatarsales, tornillos de compresión sin cabeza, clavo de Kirschner y un sistema de botón, mientras que en el segundo caso, se utilizaron únicamente clavos de Kirschner. Ambos pacientes tuvieron una evolución satisfactoria y sin complicaciones, y recuperaron su funcionalidad de manera temprana. El uso simultáneo de las técnicas quirúrgicas mencionadas ha sido poco descrito previamente en la literatura revisada. Cabe mencionar que se requieren estudios de mayor nivel de evidencia acerca del método óptimo de tratamiento para cada tipo de lesión de Lisfranc, con el fin de lograr mejores resultados a largo plazo.

Conflicto de Intereses

Los autores no tienen conflicto de intereses que declarar.

Referencias

- Moracia-Ochagavía I, Rodríguez-Merchán EC. Lisfranc fracture-dislocations: current management. *EFORT Open Rev* 2019;4(07): 430–444. Doi: 10.1302/2058-5241.4.180076
- Frink M, Hildebrand F, Krettek C, Brand J, Hankemeier S. Compartment syndrome of the lower leg and foot. *Clin Orthop Relat Res* 2010;468(04):940–950. Doi: 10.1007/s11999-009-0891-x
- Nunley JA, Vertullo CJ. Classification, investigation, and management of midfoot sprains: Lisfranc injuries in the athlete. *Am J Sports Med* 2002;30(06):871–878. Doi: 10.1177/03635465020300061901
- Cheek CJW, Padki A, Mehta KV. Outcomes of Surgical Fixation of Lisfranc Injuries: A 2-year Review. *J Foot Ankle Surg (Asia-Pacific)* 2022;9(S1):S162–S167
- Pietrosanto T, Sanchez-Lopez G, Aguado A, Infantes L, Segovia L. Lesión de Lisfranc: caso clínico. *Semergen* 2017;43(03):20
- Ramírez J, Madrigal M, Linero V. Luxofractura de Lisfranc: Presentación, diagnóstico y manejo. Reporte de caso. *Rev Med Univ Costa Rica*. 2019;12(02):77–84
- Scolaro J, Ahn J, Mehta S. Lisfranc fracture dislocations. *Clin Orthop Relat Res* 2011;469(07):2078–2080. Doi: 10.1007/s11999-010-1586-z
- Yan A, Chen SR, Ma X, Shi Z, Hogan M. Updates on Lisfranc Complex Injuries. *Foot Ankle Orthop* 2021;6(01):2473011420982275. Doi: 10.1177/2473011420982275
- Kaar S, Femino J, Morag Y. Lisfranc joint displacement following sequential ligament sectioning. *J Bone Joint Surg Am* 2007;89(10):2225–2232. Doi: 10.2106/JBJS.F.00958
- Preidler KW, Peicha G, Lajtai G, et al. Conventional radiography, CT, and MR imaging in patients with hyperflexion injuries of the foot: diagnostic accuracy in the detection of bony and ligamentous changes. *AJR Am J Roentgenol* 1999;173(06): 1673–1677. Doi: 10.2214/ajr.173.6.10584818
- Talarico RH, Hamilton GA, Ford LA, Rush SM. Fracture dislocations of the tarsometatarsal joints: Analysis of interrater reliability in using the modified Hardcastle classification system. *J Foot Ankle Surg* 2006;45(05):300–303. Doi: 10.1053/j.jfas.2006.06.006
- Yongfei F, Chaoyu L, Wenqiang X, Xiulin M, Jian X, Wei W. Clinical outcomes of Tightrope system in the treatment of purely ligamentous Lisfranc injuries. *BMC Surg* 2021;21(01):395. Doi: 10.1186/s12893-021-01394-x
- Gaines RJ, Wright G, Stewart J. Injury to the tarsometatarsal joint complex during fixation of Lisfranc fracture dislocations: an anatomic study. *J Trauma* 2009;66(04):1125–1128. Doi: 10.1097/TA.0b013e318176c563
- Ardoin G, Anderson R. Subtle Lisfranc injury. *Tech Foot Ankle Surg* 2010;9(03):100–106. Doi: 10.1097/BTF.0b013e3181ecb0b6
- Ahluwalia R, Yip G, Richter M, Maffulli N. Surgical controversies and current concepts in Lisfranc injuries. *Br Med Bull* 2022;144(01):57–75. Doi: 10.1093/bmb/ldac020
- Philpott A, Epstein DJ, Lau SC, Mnatzaganian G, Pang J. Lisfranc Fixation Techniques and Postoperative Functional Outcomes: A Systematic Review. *J Foot Ankle Surg* 2021;60(01):102–108. Doi: 10.1053/j.jfas.2020.04.005
- Seow D, Yasui Y, Chan LYT, et al. Inconsistent radiographic diagnostic criteria for lisfranc injuries: a systematic review. *BMC Musculoskelet Disord* 2023;24(01):915. Doi: 10.1186/s12891-023-07043-z
- Hansen ST. *Functional Reconstruction of the Foot and Ankle*. First ed Lippincott Williams & Wilkins; 2000
- Lewis JS Jr, Anderson RB. Lisfranc Injuries in the Athlete. *Foot Ankle Int* 2016;37(12):1374–1380. Doi: 10.1177/1071100716675293