



Anatomía quirúrgica aplicada de la artroplastia total de cadera por abordaje anterior directo: Ventajas y obstáculos durante la curva de aprendizaje

Surgical Applied Anatomy of the Direct Anterior Approach Total Hip Arthroplasty: Pearls and Pitfalls during the Learning Curve

James N. Foster¹ Ashleigh N. Bush¹ Samantha Stanzione² Neil P. Sheth^{1,2}

¹Departamento de Cirugía Ortopédica, Universidad de Pensilvania, Filadelfia, Pensilvania, Estados Unidos

²Departamento de Cirugía Ortopédica, Pennsylvania Hospital, Filadelfia, Pensilvania, Estados Unidos

Address for correspondence James N. Foster, MD, Departamento de Cirugía Ortopédica, Universidad de Pensilvania, 3737 Market Street, Filadelfia, PA 19104, Estados Unidos
(e-mail: james.foster@pennmedicine.upenn.edu).

Rev Chil Ortop Traumatol 2024;65(2):e85–e93.

Resumen

El abordaje anterior directo (AAD) se ha convertido en una opción cada vez más popular entre los cirujanos ortopédicos para realizar una artroplastia total de cadera (ATC). El AAD proporciona un medio menos invasivo para acceder a la articulación de la cadera, lo que se traduce en una recuperación más temprana de la función para muchos pacientes después de una ATC. A pesar de su atractivo, sigue habiendo preocupación en la comunidad ortopédica con respecto a una curva de aprendizaje para aquellos que no están capacitados formalmente en el uso del AAD. Esta llamada curva de aprendizaje se ha asociado con un período de aumento de complicaciones como mala alineación de los componentes, aumento de la pérdida de sangre operatoria, necesidad de revisión temprana, entre otras.

Aquí se describe un enfoque reproducible paso a paso para realizar el AAD con el uso de una mesa de tracción y fluoroscopia con arco en C. Creemos que con un período de estudio dedicado, una cuidadosa atención a los detalles, desde la colocación del paciente hasta las liberaciones capsulares y la preparación ósea, y un plan para el aprendizaje continuo, muchas de las complicaciones antes mencionadas se pueden evitar durante la transición de la práctica al uso del AAD para ATC.

Palabras Clave

- ▶ abordaje anterior directo
- ▶ AAD
- ▶ artroplastia total de cadera
- ▶ ATC
- ▶ curva de aprendizaje

Abstract

The Direct Anterior Approach (DAA) has become an increasingly popular choice among orthopedic surgeons for performing total hip arthroplasty (THA). The DAA provides a

recibido
04 de febrero de 2023
aceptado
18 de junio de 2024

DOI <https://doi.org/10.1055/s-0044-1789007>.
ISSN 0716-4548.

© 2024. Sociedad Chilena de Ortopedia y Traumatología. All rights reserved.

This is an open access article published by Thieme under the terms of the Creative Commons Attribution-NonDerivative-NonCommercial-License, permitting copying and reproduction so long as the original work is given appropriate credit. Contents may not be used for commercial purposes, or adapted, remixed, transformed or built upon. (<https://creativecommons.org/licenses/by-nc-nd/4.0/>)

Thieme Revinter Publicações Ltda., Rua do Matoso 170, Rio de Janeiro, RJ, CEP 20270-135, Brazil

Keywords

- ▶ direct anterior approach
- ▶ DAA
- ▶ total hip arthroplasty
- ▶ THA
- ▶ learning curve

less invasive means of accessing the hip joint, which has translated to an earlier recovery of function for many patients following THA. Despite its attractiveness, there continues to be concern in the orthopedic community regarding a learning curve for those not formally trained in the use of the DAA. This so-called learning curve has been associated with a period of increased complications such as component malalignment, increased operative blood loss, need for early revision, among others.

Described here is a reproducible step-by-step approach to performing the DAA with the use of a traction table and C-arm fluoroscopy. It is our belief that with a dedicated period of study, careful attention to detail from patient positioning through capsular releases and bone preparation, and a plan for continued learning that many of the aforementioned complications can be avoided during one's practice transition to the use of the DAA for THA.

Introducción

El interés en el abordaje anterior directo (AAD) para la artroplastia total de cadera (ATC) ha aumentado exponencialmente en las últimas dos décadas a medida que los cirujanos ortopédicos buscan mejorar los resultados clínicos con técnicas quirúrgicas menos invasivas.^{1,2} La encuesta de la Reunión Anual de la Asociación Americana de Cirujanos de Cadera y Rodilla (AAHKS) de 2018 informó que el 40% de los cirujanos están utilizando el DAA en la ATC como parte de su práctica, lo que representa un aumento del 10% en 2009.² Sin embargo, a pesar de su reciente crecimiento en popularidad, este enfoque no es nuevo en la actualidad y se remonta a 1881, cuando fue descrito inicialmente por Hueter.³ Esto fue seguido más tarde por Smith-Peterson en 1949⁴ y Judet en 1950,⁵ y más recientemente por Light y Keggi⁶ específicamente para su uso en ATC.

El AAD moderno para la ATC fue desarrollado para mejorar los resultados clínicos de la ATC mínimamente invasiva, y utiliza el plano internervioso e intermuscular entre los músculos tensor de la fascia lata y sartorio para permitir el acceso a la articulación de la cadera sin seccionar o liberar la musculatura periarticular de la cadera.⁷ Esto está respaldado por estudios cadavéricos que demuestran menos daño muscular a la musculatura glútea en el AAD en comparación con el abordaje posterior mínimamente invasivo (APM),⁸ así como por un estudio clínico que informó marcadores séricos más bajos de inflamación y daño muscular en el período postoperatorio al comparar el AAD con el abordaje posterior para la ATC.⁹ Por lo tanto, el AAD puede considerarse un abordaje menos invasivo y que preserva los músculos para la ATC.

Los primeros datos que respaldan el AAD demostraron tasas de dislocación posoperatoria más bajas en comparación con otros enfoques quirúrgicos; sin embargo, algunos estudios más recientes sugieren que la tasa de inestabilidad asociada con el AAD es probablemente similar a la de otros enfoques quirúrgicos.¹⁰⁻¹² Un hallazgo muy consistente en numerosos estudios ha sido que los pacientes sometidos al AAD para ATC demuestran una recuperación clínica más temprana, una disminución del

dolor posoperatorio y mejores resultados funcionales tempranos en comparación con otros enfoques quirúrgicos, lo cual es estadísticamente significativo dentro de las primeras 6 semanas posoperatorias. Más allá de este plazo, estas medidas de resultados no se diferencian significativamente de los enfoques más tradicionales para la ATC.¹³⁻²⁰

Una crítica común del AAD para ATC es una tasa ligeramente mayor de resultados negativos observados con este enfoque, como revisiones tempranas y fallos femorales tempranos,²¹ aumento de la pérdida de sangre,^{13,22} altas tasas de lesiones del nervio cutáneo femoral lateral,²²⁻²⁴ y tiempos operatorios más largos.^{22,25} Una barrera frecuentemente descrita para el uso del AAD es una curva de aprendizaje pronunciada para los cirujanos que no han sido entrenados formalmente en este enfoque. Esta curva de aprendizaje ha sido bien documentada en la literatura, con algunos estudios que señalan una tasa aumentada de complicaciones o pérdida de sangre intraoperatoria,^{26,27} mientras que otros han descrito un aumento en el tiempo operatorio durante la curva de aprendizaje.²⁸ Se sugiere que la duración de la curva de aprendizaje puede variar entre 30 y 100 casos quirúrgicos, y varios autores han descrito métodos para mitigar el riesgo de complicaciones durante ese período, incluyendo un estudio/preparación intensiva, trabajo con cadáveres, observación de cirujanos, uso de fluoroscopia intraoperatoria y un plan para el aprendizaje continuo.²⁶⁻²⁹

En esta revisión, presentamos una técnica quirúrgica reproducible para realizar una ATC a través del AAD utilizando una mesa de tracción, con sugerencias para mitigar y abordar los desafíos y tendencias comúnmente encontrados durante la curva de aprendizaje.

Técnica Quirúrgica**Paso 1: posicionamiento y configuración del paciente**

- Describimos una técnica "en la mesa" para la ATC mediante el AAD, que requiere una mesa especializada (que se adhiere a la mesa de quirófano regular) y permite la manipulación de la extremidad operativa en posiciones de tracción, rotación interna o externa, flexión o extensión de la cadera, y abducción o aducción.




Fig. 1 (a y b) – (a) Imagen de la configuración intraoperatoria de la extremidad operatoria (cadera derecha) y (b) imagen del soporte de la pierna y la marca del piso para permitir una fácil movilidad del arco en C.

- La extremidad operativa se asegura a la mesa con una bota de tracción, y la extremidad no operativa se coloca en un soporte para pierna sana o en otra bota bien acolchada adherida a la mesa en una posición neutral sin tracción.
- La posición de la extremidad no operativa debe permitir que un brazo en C se movilice fácilmente dentro y fuera del campo operatorio para obtener imágenes fluoroscópicas anteroposteriores (AP) de la cadera y la pelvis intraoperatoriamente. [► **Figs. 1 a, b**]
- La cadera operativa debe colocarse en una ligera flexión para relajar el músculo recto femoral durante la exposición, y la pierna en una posición neutral a una ligera rotación interna (no más de 15 grados) sin tracción.
- El paciente se cubre desde 5 cm proximal a la espina ilíaca anterosuperior (EIAS) hasta justo por encima de la rodilla, permitiendo el acceso a todo el fémur. [► **Fig. 2**]

Paso 2: Colocación de la incisión y disección superficial

- La EIAS es un punto de referencia crítico: la extensión proximal de la incisión debe ser 2 cm distal y 3 cm lateral a la EIAS. Este punto de partida debe estar

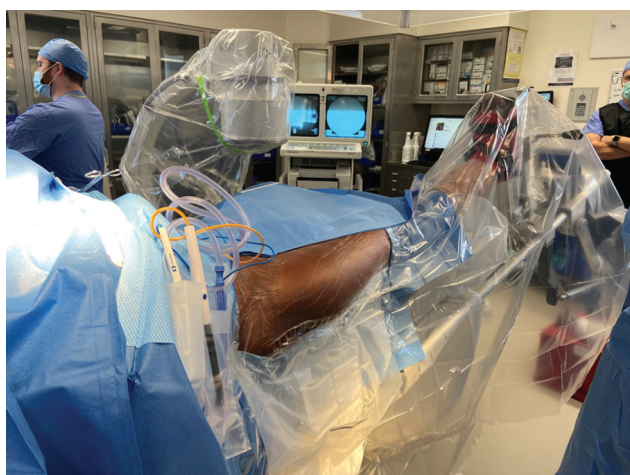


Fig. 2 Imagen de un paciente completamente cubierto (cadera derecha).

aproximadamente a medio camino entre la EIAS y la punta del trocánter mayor.

- A continuación, palpe el vientre muscular del tensor de la fascia lata (TFL). La incisión debe tener entre 8 y 10 cm de largo y extenderse sobre la porción central del vientre del músculo TFL. [► **Fig. 3**]
- Después de la incisión en la piel, se utiliza un bisturí o un electrocauterio bovie para disecar el tejido adiposo subcutáneo hasta que se identifica la fascia del TFL. Ocasionalmente, se pueden encontrar ramas del nervio femorocutáneo lateral (NFCL), y es mejor evitarlas asegurándose de que la disección permanezca lateral superpuesta al TFL y no se desvíe medialmente mientras se profundiza la disección. Si se encuentra, se intenta barrer las ramas nerviosas medialmente y entrar en la fascia del TFL más lateralmente.
- La fascia del TFL se incide en línea con la incisión de la piel, la cual debe correlacionar con la dirección de las fibras del músculo TFL.
- El borde anterior de la fascia del TFL se sujeta con una pinza de Allis y se usa la punta del bovie para separar el vientre del músculo TFL de la fascia suprayacente.
- Una vez establecido el plano entre el vientre del músculo TFL y la fascia, use los dedos para disecar de manera roma

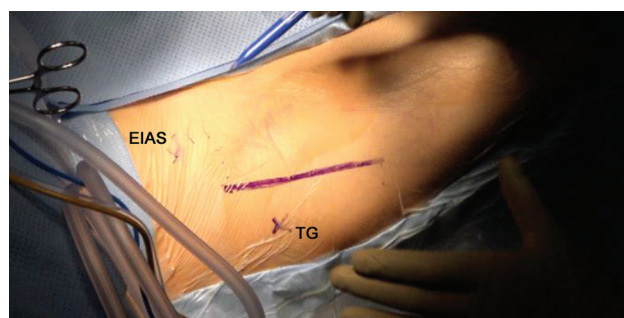


Fig. 3 Paciente cubierto (cadera derecha) con una incisión planificada marcada a lo largo del TFL. Se identifican la espina ilíaca anterosuperior (EIAS) y la punta del trocánter mayor (TG).

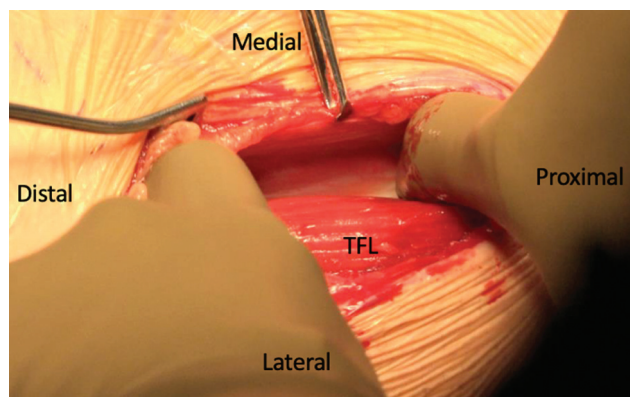


Fig. 4 Movilización lateral del vientre del músculo TFL (cadera izquierda).

sobre la parte anterior de todo el TFL sin penetrar el suelo de la fascia del TFL.

- Recuerde que el TFL es un músculo bipennado. Existe una tendencia al inicio de la curva de aprendizaje a realizar la disección roma entre las dos cabezas del TFL, lo que provoca un aumento del sangrado y daño al músculo TFL.
- El vientre muscular se retrae lateralmente y el recto femoral debe ser visible a través del suelo de la fascia del TFL. [►Fig. 4]
- En pacientes muy delgados, evite penetrar de manera roma la fascia sobre el recto femoral y movilizar tanto el TFL como el recto lateralmente; esto lo colocará en el intervalo equivocado y pondrá en peligro el haz neurovascular femoral.
- Coloque un retractor de Adson-Beckmann dentro de la fascia TFL para mantener el vientre del músculo TFL en posición lateral. El tendón blanco y las fibras musculares rojas del músculo recto y el tejido adiposo amarillo deben ser visibles a través de la fascia suprayacente del recto femoral.
- Se realiza una incisión ligeramente curva a través de la fascia que recubre el recto femoral. Se debe evitar liberar la fascia del

vasto lateral distal y lateralmente dentro de la incisión, ya que esto provocará que el músculo vasto sobresalga hacia el campo quirúrgico durante el resto de la exposición.

- Desplace el músculo recto medialmente y reposicione el retractor Adson-Beckmann de manera que el recto y el TFL se retraigan medial y lateralmente, respectivamente.
- En este punto, la rama ascendente de la arteria circunfleja femoral lateral y sus venas acompañantes son visibles a través del delgado suelo de la fascia del recto. Esta fascia debe ser disecada cuidadosamente con el bovie hasta que los vasos sean claramente visibles. Luego, se utiliza un elevador Cobb para limpiar la fascia y la grasa de los vasos en una distancia de 1–2 cm para la cauterización.
- Además de la arteria circunfleja lateral y las dos venas que la acompañan, existen ramas ascendentes y descendentes en sentido lateral y una rama ascendente en sentido medial. Todos estos deben cauterizarse con un Aquamantys o una ligadura con sutura. [►Fig. 5]
- Una vez cauterizados y seccionados los vasos, retire la almohadilla de grasa pericapsular justo proximal a los vasos. Esto ayudará a identificar el área anterior desnuda de la cápsula de la cadera.
- Se utiliza un elevador Cobb para limpiar la cápsula anterior de cualquier resto de grasa y luego se coloca sobre el cuello femoral inferomedial. Reemplace el Cobb con un retractor Hohmann doblado a 45 grados y luego coloque de manera similar otro retractor Hohmann doblado a 45 grados sobre el cuello superolateral. Ambos retractores se colocan en posición extracapsular.

Paso 3: Capsulotomía y osteotomía femoral

- En este punto, la pierna debe colocarse en 30 grados de rotación externa sin tracción para facilitar la visualización de la cápsula de la cadera.
- Se realiza una capsulotomía en forma de V, comenzando en la base de la cabeza reflejada del recto femoral y

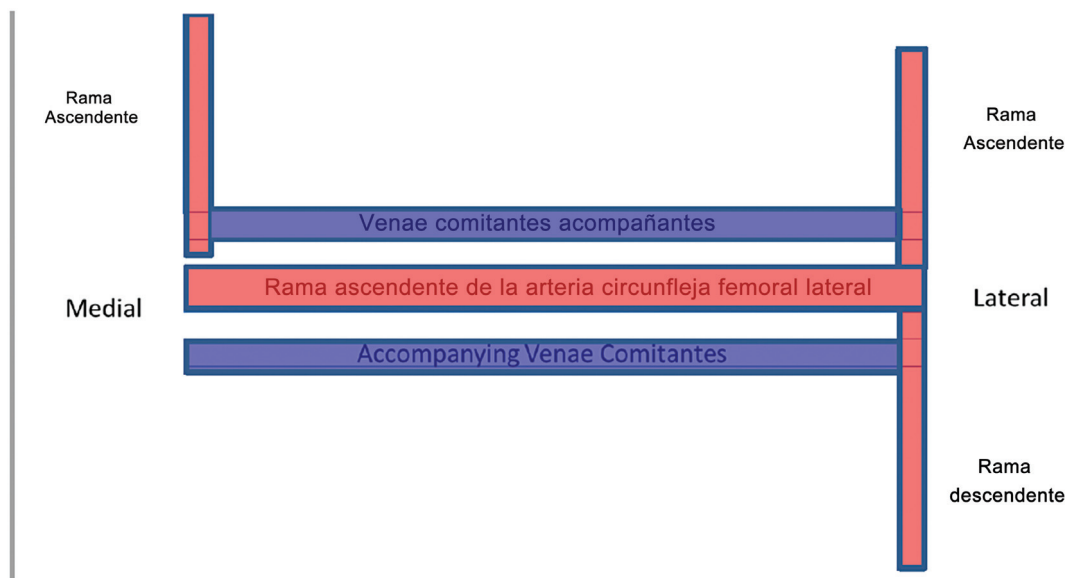


Fig. 5 Posición de las ramas vasculares medial y lateral de la rama ascendente de la arteria cutánea femoral lateral (cadera izquierda).

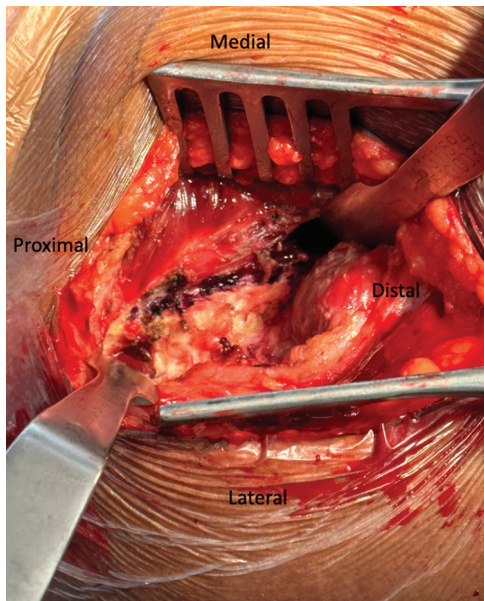


Fig. 6 Imagen intraoperatoria de la capsulotomía de cadera (cadera derecha).

extendiéndose distalmente a lo largo del borde lateral del iliocapsular hasta encontrar el retractor sobre el cuello femoral inferomedial. En este punto, la capsulotomía se gira ~60 grados y continúa proximal y lateralmente a lo largo de la línea intertrocanterea hasta encontrar el tubérculo intertrocantereo. [►Fig. 6]

- Después de la capsulotomía, ambos retractores de Hohmann sobre el cuello femoral se reposicionan a una posición intracapsular.
- En este punto, se puede utilizar una punta larga del bovie para verificar y marcar la ubicación propuesta de la osteotomía del cuello femoral utilizando el brazo en C. [►Fig. 7]
- La pierna se coloca nuevamente en rotación neutral y se aplica tracción fina de dos vueltas.
- Luego, se realiza la osteotomía del cuello femoral con una sierra, comenzando anterior y lateralmente, apuntando distalmente medial sobre el calcar y el cuello femoral posterior y lateral, ya que esto pone en riesgo la fractura iatrogénica del trocánter mayor.
- Después de completar la osteotomía, la pierna puede colocarse en 45 grados de rotación externa con la misma tracción para facilitar la extracción de la cabeza femoral.
- La cabeza se retira con un sacacorchos. A menudo es necesario extirpar una pequeña porción de la parte posterior del cuello y/o los osteofitos con una gubia para alcanzar las inserciones capsulares posteriores que pueden estar sujetando la cabeza femoral osteotomizada. [►Fig. 8]

Paso 4: Preparación acetabular y colocación de los componentes

- Una vez retirada la cabeza, se retiran todos los retractores y se coloca correctamente un retractor de Charnley

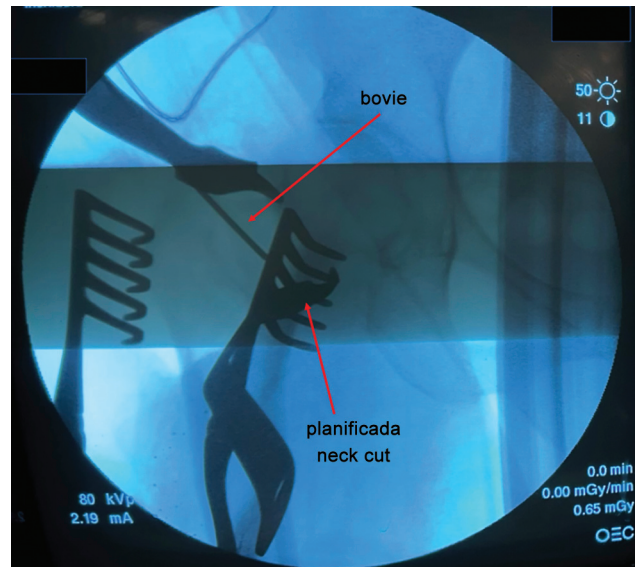


Fig. 7 Imagen fluoroscópica con arco en C con la punta bovie larga utilizada para marcar una osteotomía planificada del cuello femoral (cadera derecha).

radiotransparente con una inclinación caudal de 15 grados.

- La hoja anterior o medial del retractor se coloca profundo al músculo iliocapsular en el punto blando de la cápsula anterior de la cadera, con una ubicación ideal justo fuera del labrum en una posición de las 4 en punto para una cadera derecha (8 en punto para una izquierda). La hoja posterior del retractor se coloca sobre el colgajo de capsulotomía.
- Una ligera liberación de las bandas capsulares apretadas del ligamento iliofemoral permitirá una expansión adicional del retractor de Charnley.
- Luego se coloca la pierna en ligera rotación interna (30 grados) y se extirpan el labrum anterior y posterior, así como el pulvinar.
- La pierna se coloca en rotación neutra y el acetábulo se fresa en aproximadamente 40 grados de abducción y 20

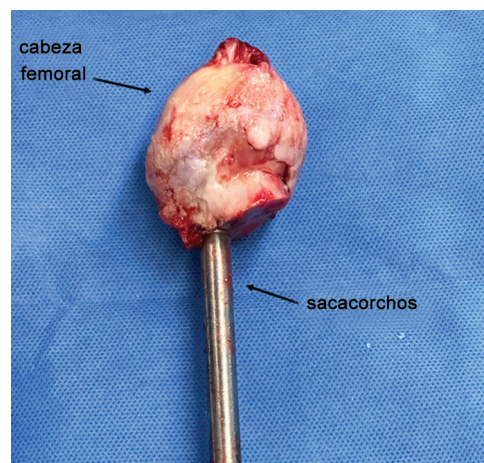


Fig. 8 Imagen intraoperatoria de la cabeza femoral después de su extracción con un sacacorchos.

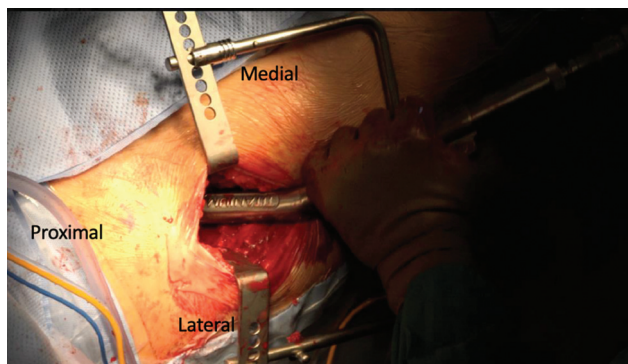


Fig. 9 Escariador desplazado en la posición adecuada con el retractor Charley colocado (cadera derecha).

grados de anteversión, o según el plan preoperatorio. [► Fig. 9]

- Impacte el componente acetabular en su posición final y verifique con fluoroscopia, luego coloque los tornillos según sea necesario, seguido de la colocación del revestimiento final de polietileno.

Paso 5: Preparación femoral y colocación de componentes

- La pierna se rota externamente a 90 grados para comenzar las liberaciones capsulares para la movilización femoral.
- Primero, se debe liberar el ligamento pubofemoral a lo largo del calcar hasta que el trocánter menor sea palpable.
- A continuación, se libera el ligamento isquiofemoral aproximadamente 1 cm lateral al acetábulo. Esto se realiza doblando la punta del bovie 90 grados y liberando la cápsula y los tejidos blandos paralelos a la copa acetabular, extendiéndose a lo largo del trocánter

mayor hasta la fosa piriforme. Esta liberación se completa cuando se visualiza la grasa capsular posterior.

Verifique la adecuación de la liberación en este punto colocando un gancho óseo en el canal femoral a lo largo del cuello medial y tirando lateral y anteriormente (este es un movimiento compuesto). El fémur debería deslizarse hacia la herida con el trocánter mayor limpiando la pared posterior del acetábulo. Si la movilización es insuficiente, continúe la liberación inicialmente a nivel de la fosa piriforme. Si es necesario, el tendón del músculo piriforme también puede ser liberado. [► Figs. 10 a, b, c]

- Con el gancho óseo en el canal femoral y tirando lateral y anteriormente, la pierna se extiende y se libera la tracción.
- Luego, la rotación externa se maximiza a 130-150 grados una vez que la pierna está en extensión y luego se puede aducir la extremidad operatoria.
- Luego se colocan dos retractores adicionales para exponer el fémur para la preparación: se coloca un retractor de Müeller sobre el calcar medial y un retractor de Hohmann de doble ángulo que perfora el músculo glúteo medio y la cápsula sobre el trocánter mayor.
- Se utiliza un osteótomo de caja o cureta para ingresar al canal y se debe corroborar el punto de partida con la radiografía lateral femoral en anca de rana. Normalmente, el punto de partida es ligeramente posterior y lateral para acoplar adecuadamente el canal y el arco femoral.
- El hueso cortical duro lateralmente se puede eliminar con una gubia, cureta o fresa de alta velocidad.
- Al usar las herramientas de corte, se deben utilizar mangos de corte desplazados y asegurar que la alineación del corte sea coplanar con la corteza posterior del cuello femoral. Existe una tendencia a perforar la corteza femoral lateralmente o posteriormente. [► Fig. 11]

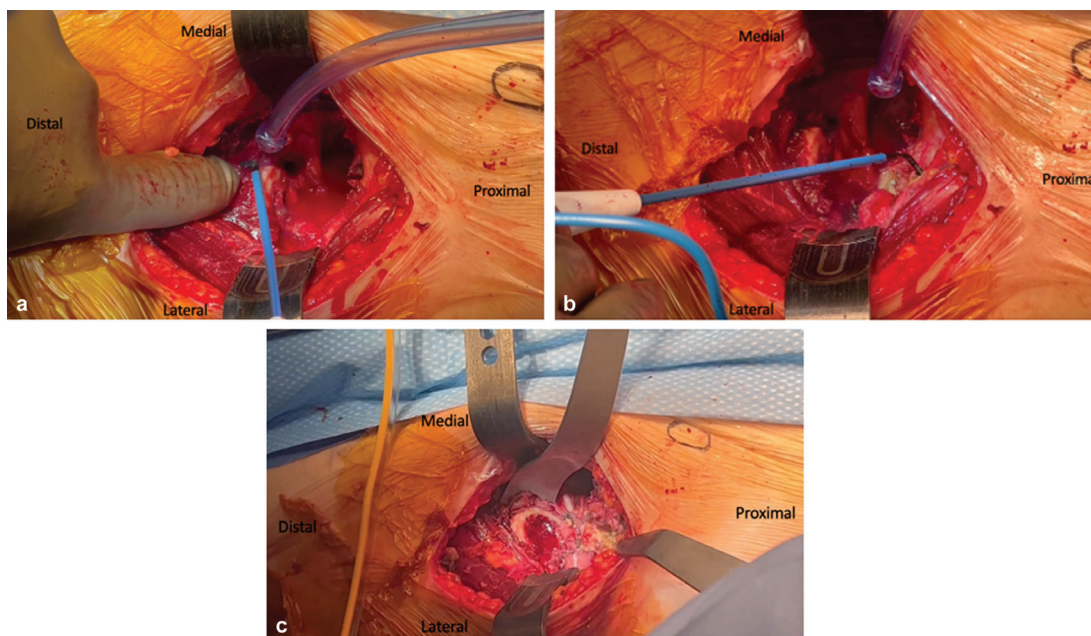


Fig. 10 (a, b, c) Imágenes intraoperatorias de la exposición femoral (cadera izquierda), incluida la liberación del ligamento pubofemoral (a), la liberación del ligamento isquiofemoral (b) y la exposición final (c).

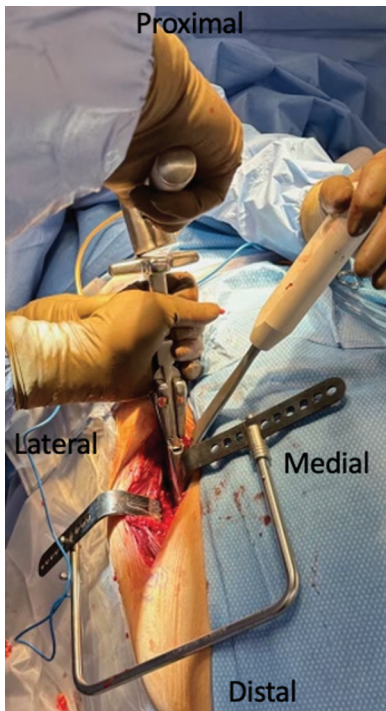


Fig. 11 Imagen intraoperatoria de una raspa femoral desplazada en posición (cadera derecha).

- Una vez completado el raspado, se colocan el cuello y la cabeza de prueba y se reduce la cadera.
- La estabilidad anterior de la cadera se evalúa con extensión y rotación externa de la cadera, y se utiliza fluoroscopia para evaluar la posición del componente y la longitud de la pierna según la restauración de la línea de Shenton. Es de destacar que la estabilidad posterior de la cadera no se puede evaluar intraoperatoriamente con el uso de la mesa de tracción.
- Se retiran los implantes de prueba y se impactan los implantes definitivos en su posición.
- La cadera se reduce nuevamente y se puede utilizar la fluoroscopia con arco en C para evaluar la posición final del componente.

Paso 6: cierre de heridas y rehabilitación

- La fascia del TSL se cierra, ya sea con sutura Vicryl #1 interrumpida o con sutura continua barbada primero. Es importante tomar pequeñas porciones de tejido fascial medialmente debido al riesgo de lesionar las pequeñas ramas nerviosas cutáneas femorales laterales. El cierre dérmico y subcuticular se realiza de manera estándar, con la aplicación de un pegamento quirúrgico en la piel antes de colocar un apósito oclusivo después de que el pegamento haya secado adecuadamente.
- Al paciente se le hace soportar peso según su tolerancia después de la operación y se le permite deambular con un andador durante 2 semanas sin ninguna precaución posoperatoria de cadera.

Desafíos comunes

- *Manejo del pannus*

- Los pliegues de la piel del pannus de un paciente deben evaluarse antes de la operación para detectar cualquier rotura de la piel, llagas abiertas o infección por hongos. Si la calidad de la piel es aceptable, el pannus se puede retirar suavemente de la incisión planificada utilizando varias tiras de cinta de seda de 2 a 3 pulgadas en el abdomen fijadas al lado opuesto de la mesa del quirófano. Asegúrese de que no se produzcan desgarros iatrogénicos de la piel durante este proceso. [**Fig. 12**]

- *Pacientes musculosos y exposición femoral difícil*

- Los pacientes musculosos pueden presentar un desafío con la exposición quirúrgica a través del AAD. Aumentar la oblicuidad de la incisión en la piel puede ayudar a disminuir el impacto del TFL más grande en la exposición acetabular y el fresado. Además, puede resultar útil liberar la cabeza indirecta del músculo recto femoral del borde acetabular anterior para mejorar la visualización.
- Con un fémur tenso, es importante ayudar con la rotación externa de la pierna manualmente a través del muslo en lugar de solo mediante la bota de tracción. Realice las liberaciones femorales detalladamente como se describe anteriormente antes de llevar la pierna hacia abajo en extensión para evitar fracturar el trocánter mayor. La mesa también se puede colocar en una ligera posición de Trendelenburg para permitir una mayor extensión a través de la cadera y mejorar la posición femoral para el corte.

- *Fresado acetabular*

- La incisión cutánea anterior y la tensión del TFL retraído tenderán a provocar un efecto de palanca durante el fresado acetabular, lo que puede provocar un fresado excesivo de la pared anterior. Estas mismas estructuras pueden llevar a colocar el componente acetabular final en anteversión excesiva. Consciente de estas tendencias, asegúrese de aplicar una fuerza dirigida

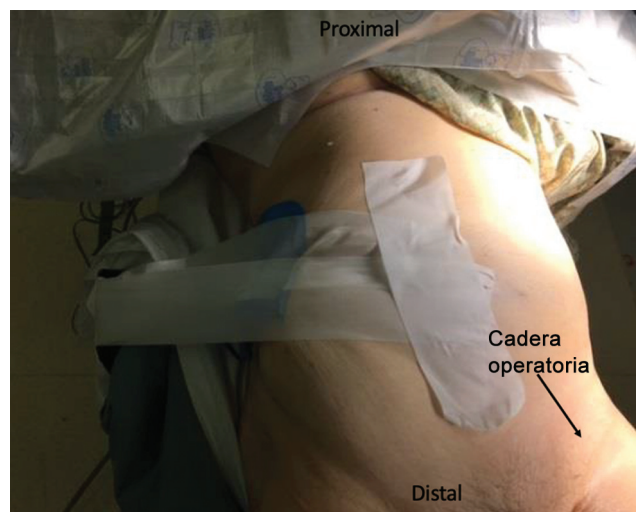


Fig. 12 Imagen que muestra el vendaje preoperatorio del pannus (cadera izquierda).

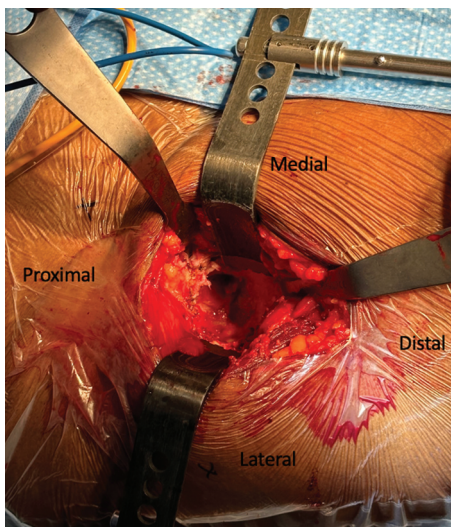


Fig. 13 Retractor de Charnley con retractores superiores (proximales) e inferiores (distales) adicionales que exponen el acetábulo para su preparación (cadera derecha).

hacia atrás durante el fresado. También recomendamos el uso de fluoroscopia con arco en C para verificar la posición del escariador y la copa durante la operación.

- Si se necesita visualización adicional para la preparación acetabular y el fresado, se pueden utilizar tres posiciones del retractor capsulolabral. Uno es intracapsular y extralabral en el acetábulo anterosuperior (perpendicular al ligamento ilioinguinal), otro colocado de manera similar en el acetábulo posterolateral y un tercer retractor colocado por debajo del ligamento acetabular transversal (LAT). [→Fig. 13]

• Fractura femoral

- Si se fractura el trocánter mayor, se puede dejar sin tratar con un riesgo mínimo de mayor desplazamiento y escape del trocánter proximal. El paciente debe evitar los ejercicios de abducción activa después de la operación, pero no es imperativo proteger el soporte de peso del paciente.
- Una fractura del calcáneo se puede tratar con un tornillo de tracción de 3,5 mm de anterior a posterior si la fractura es corta y longitudinal, seguido de la inserción de un vástago del mismo tamaño. Se hace que el paciente toque el suelo con carga de peso.
- Una fractura del calcáneo que es oblicua o se extiende más puede tratarse con un cable por encima y por debajo del trocánter menor. La pierna se rota internamente para definir el intervalo entre el origen del vasto lateral y la inserción del glúteo menor. El origen del vasto se eleva ligeramente y se coloca un cable profundo al vasto lateral y superficial a la inserción del glúteo medio. Luego, la pierna se rota externamente para pasar el cable proximal al trocánter menor. Se puede insertar un vástago del mismo tamaño y se permite al paciente apoyar peso hasta el contacto.

- Si el fémur se fractura en el eje, la incisión cutánea debe extenderse posterior y distalmente. Se puede crear una segunda ventana de trabajo elevando el vasto lateral desde el septo intermuscular lateral, lo que proporciona acceso directo al eje del fémur para colocar cables adicionales. En este caso, se puede usar un vástago que sea 1 tamaño más grande o cambiar a un vástago que se enganche en la diáfisis, y se permite al paciente apoyar peso hasta el contacto.

Resumen

La adopción por parte de los cirujanos de los AAD para la ATC ha aumentado significativamente en los últimos años y, en la actualidad, se encuentra entre los enfoques más utilizados para la ATC primaria en los Estados Unidos y en todo el mundo.^{1,2,30,31} El uso de un plano de disección internervioso e intermuscular, la disminución del daño muscular y de los tejidos blandos, la disminución de la duración de la estancia hospitalaria y la mejora de la recuperación temprana de la función son varias de las supuestas razones de la creciente popularidad de la AAD.^{7,9,14,15,17,18,22,32}

Una preocupación común entre los cirujanos que consideran una transición a este enfoque para la ATC es una curva de aprendizaje que se ha asociado con problemas como una mayor pérdida de sangre operatoria, una mala colocación de los componentes o la necesidad de una revisión temprana.^{19,26,29,31} Al igual que con cualquier cambio significativo en la práctica, existe un período de aprendizaje asociado con el AAD que, según se ha descrito, requiere entre 30 y 100 casos quirúrgicos antes de que las tasas de complicaciones se normalicen a lo que se había encontrado en la práctica previa a la transición.^{19,26,28,31} El autor principal ha publicado previamente datos sobre la transición de su propia práctica y la curva de aprendizaje desde un APM para ATC para el AAD en la ATC, y continúa recomendando la implementación de un plan de aprendizaje estratégico bien pensado antes de emprender una transición al uso del AAD en la ATC.²⁸

Aquí hemos descrito un enfoque paso a paso para realizar un AAD en la ATC. Con un plan de aprendizaje dedicado y una cuidadosa atención a los detalles, desde el posicionamiento del paciente hasta las liberaciones capsulares y la exposición femoral, se pueden evitar en gran medida muchas de las complicaciones comúnmente reportadas, como componentes mal colocados o de tamaño insuficiente, fracturas iatrogénicas o aumento de la pérdida de sangre operatoria. El autor principal ha estado utilizando esta técnica de AAD en la práctica durante más de cinco años y el AAD representa más del 70% de su práctica principal de ATC. El AAD en la ATC se puede realizar de forma segura y reproducible y también es propicio para enseñar a residentes y becarios en formación de cirugía ortopédica.

Conflicto de intereses

Ninguno.

Referencias

- 1 Patel NN, Shah JA, Erens GA. Current Trends in Clinical Practice for the Direct Anterior Approach Total Hip Arthroplasty. *J Arthroplasty* 2019;34(09):1987–1993.e3. Doi: 10.1016/j.arth.2019.04.025
- 2 Yakkanti RR, Sedani A, Greif DN, Yakkanti R, Massel DH, Hernandez VH. A Bibliometric Analysis of the 50 Most Commonly Cited Studies of the Direct Anterior Approach in Total Hip Arthroplasty. *Adv Orthop* 2022;2022:1974090. Doi: 10.1155/2022/1974090
- 3 Rachbauer F, Kain MS, Leunig M. The history of the anterior approach to the hip. *Orthop Clin North Am* 2009;40(03):311–320. Doi: 10.1016/j.oocl.2009.02.007
- 4 Smith-Petersen MN. Approach to and exposure of the hip joint for mold arthroplasty. *J Bone Joint Surg Am* 1949;31A(01):40–46
- 5 Judet J, Judet R. The use of an artificial femoral head for arthroplasty of the hip joint. *J Bone Joint Surg Br* 1950;32-B(02):166–173. Doi: 10.1302/0301-620X.32B2.166
- 6 Light TR, Keggi KJ. Anterior approach to hip arthroplasty. *Clin Orthop Relat Res* 1980;(152):255–260
- 7 Siguier T, Siguier M, Brumpt B. Mini-incision anterior approach does not increase dislocation rate: a study of 1037 total hip replacements. *Clin Orthop Relat Res* 2004;(426):164–173. Doi: 10.1097/01.blo.0000136651.21191.9f
- 8 Meneghini RM, Pagnano MW, Trousdale RT, Hozack WJ. Muscle damage during MIS total hip arthroplasty: Smith-Petersen versus posterior approach. *Clin Orthop Relat Res* 2006;453(453):293–298. Doi: 10.1097/01.blo.0000238859.46615.34
- 9 Bergin PF, Doppelt JD, Kephart CJ, et al. Comparison of minimally invasive direct anterior versus posterior total hip arthroplasty based on inflammation and muscle damage markers. *J Bone Joint Surg Am* 2011;93(15):1392–1398. Doi: 10.2106/JBJS.J.00557
- 10 Sheth D, Cafri G, Inacio MC, Paxton EW, Namba RS. Anterior and Anterolateral Approaches for THA Are Associated With Lower Dislocation Risk Without Higher Revision Risk. *Clin Orthop Relat Res* 2015;473(11):3401–3408. Doi: 10.1007/s11999-015-4230-0
- 11 Restrepo C, Mortazavi SM, Brothers J, Parvizi J, Rothman RH. Hip dislocation: are hip precautions necessary in anterior approaches? *Clin Orthop Relat Res* 2011;469(02):417–422. Doi: 10.1007/s11999-010-1668-y
- 12 Aggarwal VK, Elbuluk A, Dundon J, et al. Surgical approach significantly affects the complication rates associated with total hip arthroplasty. *Bone Joint J* 2019;101-B(06):646–651. Doi: 10.1302/0301-620X.101B6.BJJ-2018-1474.R1
- 13 Nakata K, Nishikawa M, Yamamoto K, Hirota S, Yoshikawa H. A clinical comparative study of the direct anterior with mini-posterior approach: two consecutive series. *J Arthroplasty* 2009;24(05):698–704. Doi: 10.1016/j.arth.2008.04.012
- 14 Wang Z, Hou JZ, Wu CH, et al. A systematic review and meta-analysis of direct anterior approach versus posterior approach in total hip arthroplasty. *J Orthop Surg Res* 2018;13(01):229. Doi: 10.1186/s13018-018-0929-4
- 15 Restrepo C, Parvizi J, Pour AE, Hozack WJ. Prospective randomized study of two surgical approaches for total hip arthroplasty. *J Arthroplasty* 2010;25(05):671–9.e1. Doi: 10.1016/j.arth.2010.02.002
- 16 Barrett WP, Turner SE, Murphy JA, Flener JL, Alton TB. Prospective, Randomized Study of Direct Anterior Approach vs Posterolateral Approach Total Hip Arthroplasty: A Concise 5-Year Follow-Up Evaluation. *J Arthroplasty* 2019;34(06):1139–1142. Doi: 10.1016/j.arth.2019.01.060
- 17 Berend KR, Lombardi AV Jr, Seng BE, Adams JB. Enhanced early outcomes with the anterior supine intermuscular approach in primary total hip arthroplasty. *J Bone Joint Surg Am* 2009;91(Suppl 6):107–120. Doi: 10.2106/JBJS.I.00525
- 18 Parvizi J, Restrepo C, Maltenfort MG. Total Hip Arthroplasty Performed Through Direct Anterior Approach Provides Superior Early Outcome: Results of a Randomized, Prospective Study. *Orthop Clin North Am* 2016;47(03):497–504. Doi: 10.1016/j.oocl.2016.03.003
- 19 den Hartog YM, Mathijssen NM, Vehmeijer SB. The less invasive anterior approach for total hip arthroplasty: a comparison to other approaches and an evaluation of the learning curve - a systematic review. *Hip Int* 2016;26(02):105–120. Doi: 10.5301/hipint.5000319
- 20 Meermans G, Konan S, Das R, Volpin A, Haddad FS. The direct anterior approach in total hip arthroplasty: a systematic review of the literature. *Bone Joint J* 2017;99-B(06):732–740. Doi: 10.1302/0301-620X.99B6.38053
- 21 Meneghini RM, Elston AS, Chen AF, Kheir MM, Fehring TK, Springer BD. Direct Anterior Approach: Risk Factor for Early Femoral Failure of Cementless Total Hip Arthroplasty: A Multicenter Study. *J Bone Joint Surg Am* 2017;99(02):99–105. Doi: 10.2106/JBJS.16.00060
- 22 Cheng TE, Wallis JA, Taylor NF, et al. A Prospective Randomized Clinical Trial in Total Hip Arthroplasty-Comparing Early Results Between the Direct Anterior Approach and the Posterior Approach. *J Arthroplasty* 2017;32(03):883–890. Doi: 10.1016/j.arth.2016.08.027
- 23 Nambiar M, Cheng TE, Onggo JR, et al. No Difference in Functional, Radiographic, and Survivorship Outcomes Between Direct Anterior or Posterior Approach THA: 5-Year Results of a Randomized Trial. *Clin Orthop Relat Res* 2021;479(12):2621–2629. Doi: 10.1097/CORR.0000000000001855
- 24 Ozaki Y, Homma Y, Baba T, Sano K, Desroches A, Kaneko K. Spontaneous healing of lateral femoral cutaneous nerve injury and improved quality of life after total hip arthroplasty via a direct anterior approach. *J Orthop Surg (Hong Kong)* 2017;25(01):2309499016684750. Doi: 10.1177/2309499016684750
- 25 Poehling-Monaghan KL, Kamath AF, Taunton MJ, Pagnano MW. Direct anterior versus miniposterior THA with the same advanced perioperative protocols: surprising early clinical results. *Clin Orthop Relat Res* 2015;473(02):623–631. Doi: 10.1007/s11999-014-3827-z
- 26 Zawadzky MW, Paulus MC, Murray PJ, Johansen MA. Early outcome comparison between the direct anterior approach and the mini-incision posterior approach for primary total hip arthroplasty: 150 consecutive cases. *J Arthroplasty* 2014;29(06):1256–1260. Doi: 10.1016/j.arth.2013.11.013
- 27 Seng BE, Berend KR, Ajluni AF, Lombardi AV Jr. Anterior-supine minimally invasive total hip arthroplasty: defining the learning curve. *Orthop Clin North Am* 2009;40(03):343–350. Doi: 10.1016/j.oocl.2009.01.002
- 28 Pirruccio K, Evangelista PJ, Haw J, Goldberg T, Sheth NP. Safely Implementing the Direct Anterior Total Hip Arthroplasty: A Methodological Approach to Minimizing the Learning Curve. *J Am Acad Orthop Surg* 2020;28(22):930–936. Doi: 10.5435/JAAOS-D-19-00752
- 29 Hamilton WG, Parks NL, Huynh C. Comparison of Cup Alignment, Jump Distance, and Complications in Consecutive Series of Anterior Approach and Posterior Approach Total Hip Arthroplasty. *J Arthroplasty* 2015;30(11):1959–1962. Doi: 10.1016/j.arth.2015.05.022
- 30 Post ZD, Orozco F, Diaz-Ledezma C, Hozack WJ, Ong A. Direct anterior approach for total hip arthroplasty: indications, technique, and results. *J Am Acad Orthop Surg* 2014;22(09):595–603. Doi: 10.5435/JAAOS-22-09-595
- 31 Peters RM, Ten Have BLEF, Rykov K, et al. The learning curve of the direct anterior approach is 100 cases: an analysis based on 15,875 total hip arthroplasties in the Dutch Arthroplasty Register. *Acta Orthop* 2022;93:775–782. Doi: 10.2340/17453674.2022.4802
- 32 Taunton MJ, Trousdale RT, Sierra RJ, Kaufman K, Pagnano MW. John Charnley Award: Randomized Clinical Trial of Direct Anterior and Miniposterior Approach THA: Which Provides Better Functional Recovery? *Clin Orthop Relat Res* 2018;476(02):216–229. Doi: 10.1007/s11999.000000000000112