




Lesion tipo Ciclops post fractura de espinas tibiales: Reporte de caso

Cyclops-type Injury after Tibial Spine Fracture: Case report

David Figueroa¹ Héctor Cifuentes¹  Claudio Yañez² Francisco Figueroa¹ Alex Vaisman¹
Rafael Calvo¹ Jaime Espinoza³

¹Facultad de Medicina CAS-UDD, Clínica Alemana de Santiago, Santiago, Chile

²Hospital Las Higueras de Talcahuano, Talcahuano, Chile

³Hospital San Juan de Dios de Curicó, Maule, Chile

Address for correspondence Héctor Cifuentes Aedo, Facultad de Medicina CAS-UDD, Clínica Alemana de Santiago, Santiago, Chile (e-mail: hector.nca@gmail.com).

Rev Chil Ortop Traumatol 2024;65(2):e108–e114.

Resumen

Palabras clave

- ▶ Cíclope
- ▶ artrofibrosis
- ▶ fractura por avulsión de la columna tibial
- ▶ rigidez
- ▶ extensión perdida

Abstract

Keywords

- ▶ Cyclops
- ▶ arthrofibrosis
- ▶ tibial spine avulsion fracture
- ▶ rigidity
- ▶ lost extension

La fractura de espinas tibiales es una fractura intraarticular de la inserción ósea del LCA sobre el platillo tibial, más común en niños y adolescentes entre 8 y 14 años de edad. Su incidencia se ha reportado entre 2% y 5% en la población pediátrica, pero son raras en adultos. La lesión tipo ciclops es una proliferación fibrosa de tejido de granulación, que genera un nódulo de partes blandas que limita la extensión, siendo una de las complicaciones posibles del manejo artroscópico de este tipo de fracturas. Se reporta el caso de una paciente de 25 años que cursó con fractura de espinas tibiales, donde se realizó una reducción anatómica satisfactoria de forma artroscópica y evolucionó con pérdida de extensión en el postoperatorio. Su estudio con RNM reveló una lesión tipo ciclops que requirió desbridamiento artroscópico.

A tibial spine avulsion fracture is an intra-articular fracture of the bony insertion of the ACL on the tibial plateau, most commonly seen in children and adolescents aged 8 to 14 years. Its incidence has been reported to be between 2% and 5% in the pediatric population, but it is rare in adults. The cyclops lesion is a fibrous proliferation of granulation tissue that forms a soft tissue nodule, limiting extension, and is one of the possible complications of the arthroscopic management of this type of fracture. We report the case of a 25-year-old patient who sustained a tibial spine avulsion fracture, underwent successful anatomical reduction arthroscopically, and subsequently developed extension loss in the postoperative period. Her MRI study revealed a cyclops lesion that required arthroscopic debridement.

recibido
01 de diciembre de 2023
aceptado
29 de agosto de 2024

DOI <https://doi.org/10.1055/s-0044-1790597>.
ISSN 0716-4548.

© 2024. Sociedad Chilena de Ortopedia y Traumatología. All rights reserved.

This is an open access article published by Thieme under the terms of the Creative Commons Attribution-NonDerivative-NonCommercial-License, permitting copying and reproduction so long as the original work is given appropriate credit. Contents may not be used for commercial purposes, or adapted, remixed, transformed or built upon. (<https://creativecommons.org/licenses/by-nc-nd/4.0/>)

Thieme Revinter Publicações Ltda., Rua do Matoso 170, Rio de Janeiro, RJ, CEP 20270-135, Brazil

Introducción

La fractura de eminencia tibial, también conocida como fractura de espinas tibiales, constituye una lesión intraarticular en la que se afecta la inserción ósea del Ligamento Cruzado Anterior (LCA) en el platillo tibial. Esta patología es particularmente frecuente en niños y adolescentes de 8 a 14 años, ya que la placa epifisaria, en el lugar de anclaje del LCA, ofrece menor resistencia a las fuerzas de tracción comparada con el propio ligamento. La incidencia de esta fractura se encuentra reportada en el rango del 2 al 5% dentro de la población pediátrica, siendo inusuales en la población adulta.¹

Históricamente, el sistema de clasificación de Meyers y McKeever (MM)² ha sido el estándar para categorizar las fracturas de eminencia tibial, distinguiéndolas en Tipo I (no desplazadas), Tipo II (con bisagras), Tipo III (completamente desplazadas, pero no rotadas) y Tipo III+ (completamente desplazadas con rotación). Sin embargo, con la introducción de la resonancia magnética, emergió la clasificación de Green y Tuca (GT),³ que ofrece una nueva perspectiva al dividir estas fracturas en Grado 1 (sin desplazamiento o mínimo), Grado 2 (bisagra posterior) y Grado 3 (con desplazamiento posterior, atrapamiento meniscal/ligamento intra-meniscal o extensión a las mesetas tibiales). Tanto las lesiones clasificadas como Tipo III MM como las de Grado 3 GT requieren tratamiento quirúrgico, ya que el enfoque conservador conlleva un mayor riesgo de no unión, incremento de la laxitud residual y pérdida del rango de movimiento.⁴

La fijación de fracturas de espinas tibiales se suele hacer con tornillos o suturas. Las suturas son la opción preferente para tratar avulsiones pequeñas o fragmentos muy conminutos, en

tanto que los tornillos se reservan para fragmentos de mayor tamaño. Sin embargo, el uso de tornillos puede implicar la necesidad de una segunda intervención quirúrgica para su extracción, lo cual ocurre en hasta el 66% de los casos.¹

La lesión tipo ciclops, identificada también como artrofibrosis anterior localizada, se caracteriza por la proliferación fibrosa de tejido de granulación. Esta condición fue descrita por primera vez en 1990 por Jackson y Schaefer en relación con la reconstrucción del Ligamento Cruzado Anterior (RLCA).⁵ Se trata de un nódulo fibrótico que se desarrolla en la base del injerto y, al interferir con la muesca intercondílea femoral, provoca la pérdida de extensión de la rodilla. Según estudios de resonancia magnética, la incidencia de esta lesión después de una RLCA oscila entre el 33,0% y el 46,8%, aunque su incidencia sintomática es sólo del 1,9% al 10,9%.⁶ Los pacientes que desarrollan síntomas generalmente muestran una pérdida de extensión de 20°, con síntomas que progresan durante 4 meses luego de la cirugía. Se ha descrito el "Bounce test" como una sensación gomosa en la extensión completa de la rodilla con rebote hacia la flexión.⁷

Esta lesión se considera una posible causa detrás de la limitación en la extensión de la rodilla después de la reducción y fijación de fracturas de espinas tibiales, aunque escasamente reportada. La resonancia magnética presenta una sensibilidad del 85,0% y una especificidad del 84,6% en la detección de estas lesiones; Para lesiones de más de 10mm, estos valores mejoran, alcanzando una sensibilidad del 100% y una especificidad del 91%, sin embargo, solo el 23% de los pacientes con resultados positivos en la resonancia son sintomáticos.⁸

La artroscopia de rodilla estándar es un procedimiento comúnmente utilizado para la escisión de este tipo de

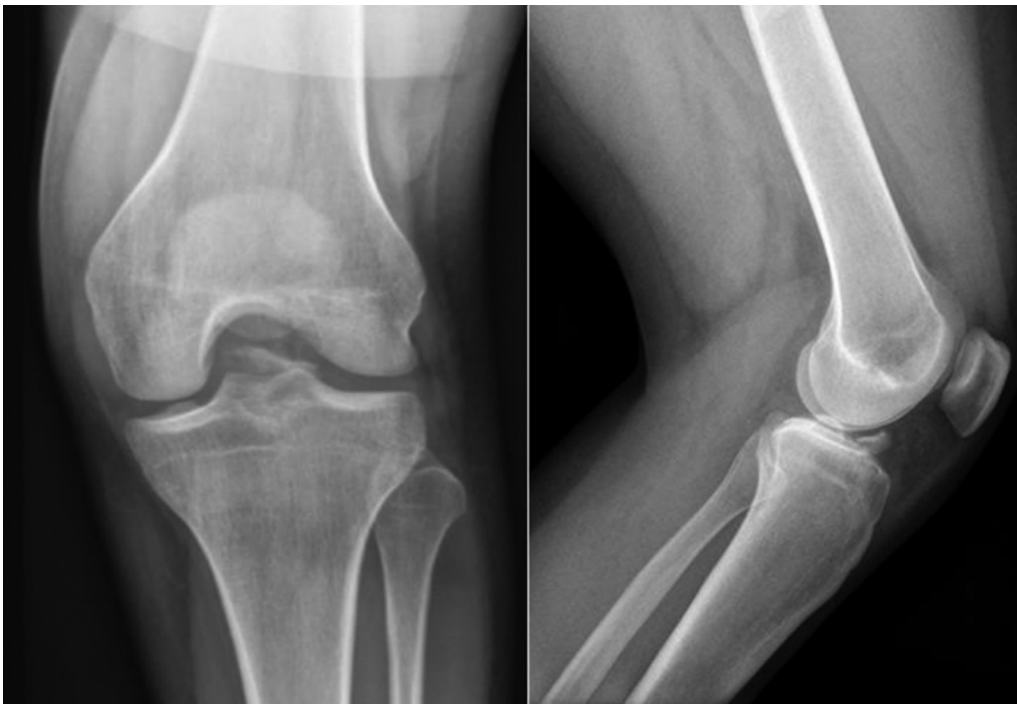


Fig. 1 Radiografía anteroposterior y lateral de rodilla izquierda que evidencia fractura de espinas tibiales, probablemente Meyers y McKeever tipo III.

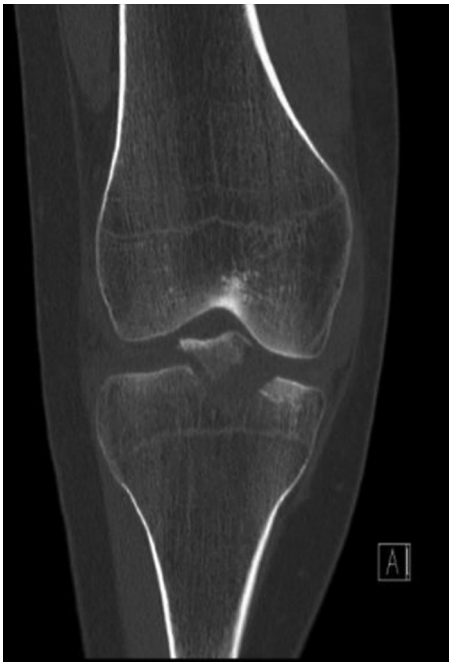

Fig. 2 TAC de rodilla proyección coronal que confirma fractura de espinas tibiales con gran fragmento y desplazamiento significativo Meyers y McKeever Tipo III+.

lesiones. Calvisi describió una variante técnica que implica el desplazamiento más proximal del portal mediopatelar. Esta modificación mejoraría la visibilidad en el plano coronal y reduciría el apiñamiento de la almohadilla grasa, facilitando la extracción de esta lesión.⁹

Extrapolando desde las lesiones posteriores a la RLCA se aconseja no intervenir las lesiones asintomáticas, mientras que las que presentan síntomas deben ser tratadas quirúrgicamente para restablecer la biomecánica normal de la articulación. Es esencial delimitar con precisión los márgenes de la lesión y asegurar que no haya pinzamiento durante el procedimiento, lo cual puede incluir la realización

de una "muescoplastia" si se requiere. La eliminación quirúrgica de la lesión dentro de las primeras 12 semanas tras su detección suele tener resultados favorables, con la mayoría de los pacientes recuperando el rango completo de movimiento en las semanas siguientes a la intervención. El pronóstico para estos casos es generalmente positivo, habiéndose reportado solo una recurrencia en un estudio que abarcó 33 casos.⁸

Esta revisión expone el caso de una mujer de 25 años que experimentó una fractura de espinas tibiales. El tratamiento consistió en una reducción artroscópica y fijación utilizando suturas y un tornillo. Posteriormente, la paciente desarrolló una lesión tipo ciclops como complicación.

Reporte de caso

Una mujer de 25 años, sin antecedente de enfermedades previas ni cirugías, sufrió una caída mientras practicaba esquí. Reportó una sensación de clunk, dolor, derrame e impotencia funcional de su rodilla izquierda. El examen físico reveló derrame significativo, inestabilidad anteroposterior, pruebas de Lachman ++ y cajón anterior ++, mientras que el pivot shift no pudo evaluarse. El rango de movimiento (ROM) fue de 0° de extensión a 60° de flexión.

Mediante radiografías (►Fig. 1), tomografía axial computarizada (TAC) (►Fig. 2) y resonancia nuclear magnética (RNM) de rodilla (►Fig. 3) se confirmó una fractura de espinas tibiales, clasificada como Tipo III+ MM o Grado 3 GT. Hay que destacar que el LCA se mostró continuo, con un leve aumento en la señal de sus fibras.

A los 3 días se realizó una reducción y fijación por vía artroscópica, utilizando sutura FiberWire con botón acoplable ABS (Arthrex) ayudado por pinzas Scorpion® (Arthrex) y fijados a un túnel tibial anteromedial. Además, por el tamaño del fragmento se utilizó aumentación con tornillo sin cabeza Mini-Monster® (Paragon 28®s) de 3,5 × 30mm (►Figs. 4 y 5), lográndose una reducción anatómica

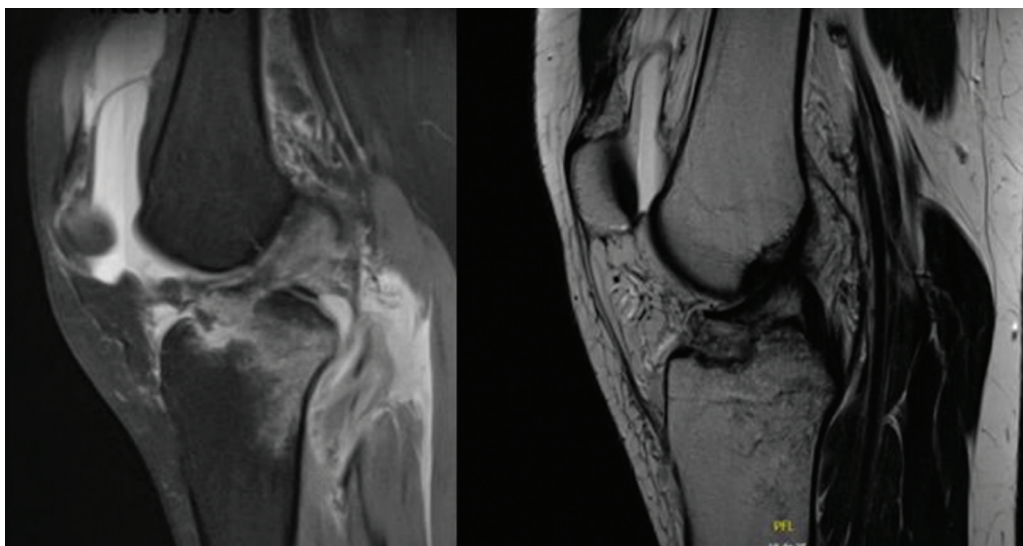


Fig. 3 RNM proyecciones sagitales de secuencias PD TSE FS y TSE T2 que evidencian la avulsión de espinas tibiales con interposición del cuerno anterior del menisco medial. Grado 3 de la clasificación de Green y Tuca.

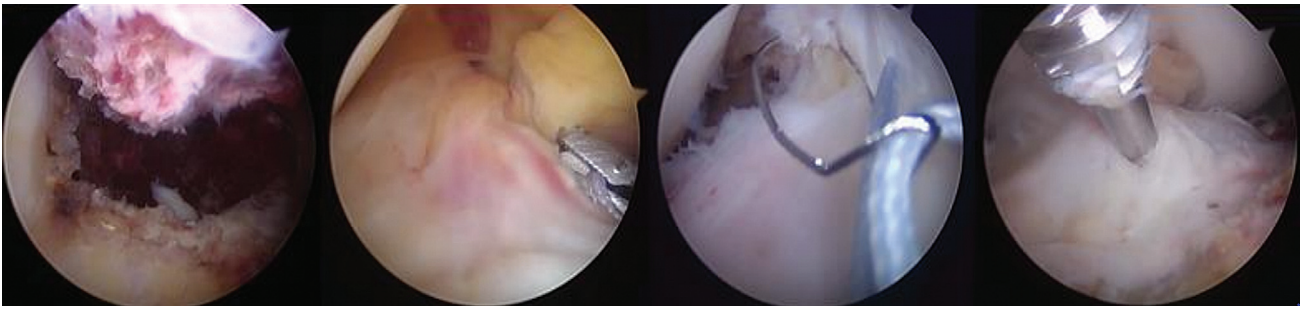


Fig. 4 Múltiples visiones artroscopias intraoperatorias, se evidencia la reducción y fijación con fiberwire y tornillo mini monster.

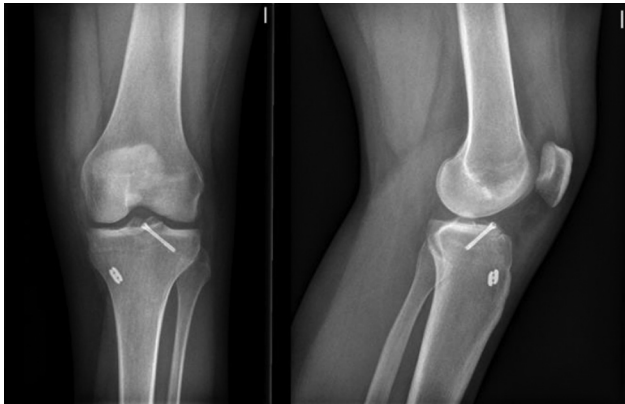


Fig. 5 Radiografía anteroposterior y lateral de rodilla izquierda. Control primer día postoperatorio que muestra una reducción anatómica de la fractura y correcta posición de elementos de fijación.

satisfactoria. El LCA y ligamento inter-meniscal se observaron indemnes durante la cirugía.

Evoluciona inicialmente en forma satisfactoria, con disminución de edema de tejidos blandos, recuperación progresiva del rango articular. Sin embargo, a los 2 meses postoperación se evidencia una pérdida de extensión de 5-10°, con flexión completa. Se insiste en kinesioterapia intensiva hasta el tercer mes post operatorio, sin respuesta. Se controla con RNM que evidencia proceso fibroso cicatricial en región anterior del LCA tipo ciclops (→Fig. 6).

Con estos antecedentes se realizó una artroscopia diagnóstica y terapéutica, encontrándose una gran lesión

fibrótica anterior al LCA unida a grasa de Hoffa y región capsular anterior, de 35×50mm (→Fig. 7). Se realizó resección artroscópica completa y se movilizó bajo anestesia, para finalmente infiltrar depomedrol 80mg intra-articular (→Fig. 8). Se reactivó el proceso de rehabilitación intensiva con analgesia endovenosa y movilizador pasivo continuo desde el primer día postoperatorio, recuperando extensión completa al mes postcirugía y fue dada de alta con ROM completo a los 6 meses posterior a esta segunda cirugía.

Discusión

En cuanto a la incidencia de la lesión tipo ciclops posterior a la reducción quirúrgica y fijación interna de la avulsión de espinas tibiales, no está clara y está escasamente reportada. Principalmente, se reporta la incidencia de artrofibrosis y esta varía considerablemente. En la serie de casos más grande publicada, que consta de 205 pacientes tratados por artroscopia con suturas o tornillos transepifisarios, en este estudio de Vander Have se estimó que 10% desarrolló artrofibrosis, que se definió como la falta de 10° de extensión y / o menos de 90° de flexión a los 3 meses de la cirugía.¹⁰ Gans el 2013 reportó el desarrollo de artrofibrosis en el 7,1% de las fracturas de espinas tibiales tipo I y II y en el 14,2% de las fracturas tipo III y IV de Meyers y Mckeever.¹¹ Un estudio de 2007 por Park, que involucró un seguimiento artroscópico en 10 pacientes con fracturas de espinas tibiales tratadas artroscópicamente, encontró que 2 pacientes presentaron una disminución en la

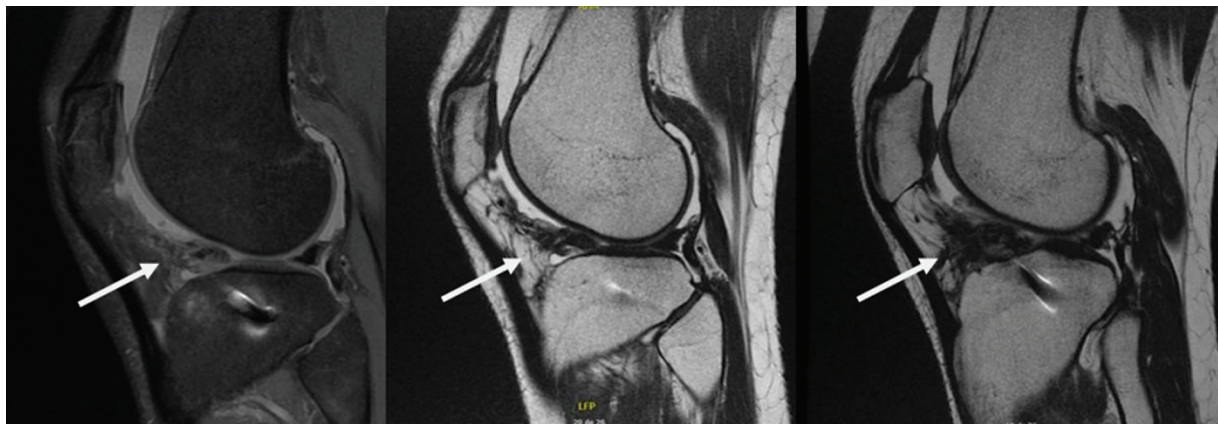

Fig. 6 Múltiples cortes de RNM que evidencia proceso fibrótico anterior al LCA. No se observa osteosíntesis prominente ni mal reducción.

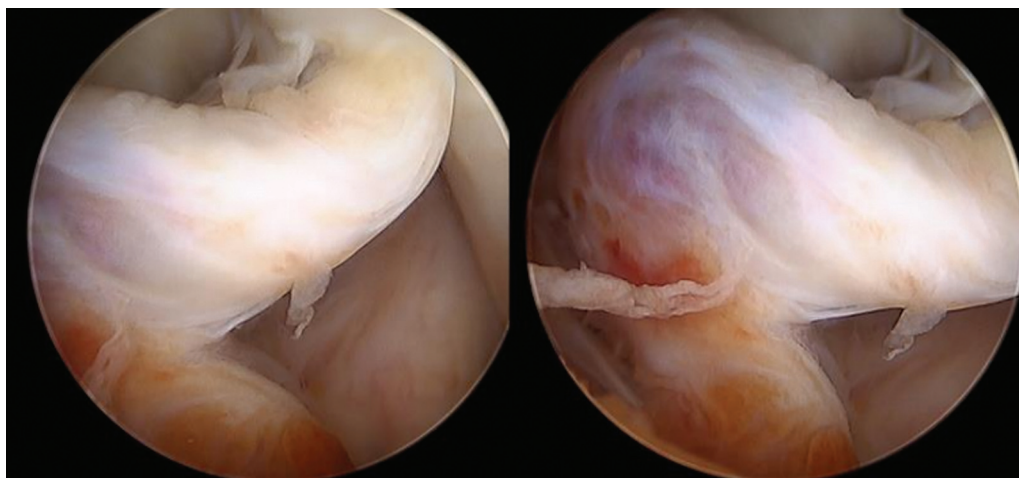


Fig. 7 Gran proceso fibrótico anterior al LCA compatible con lesión tipo ciclops.

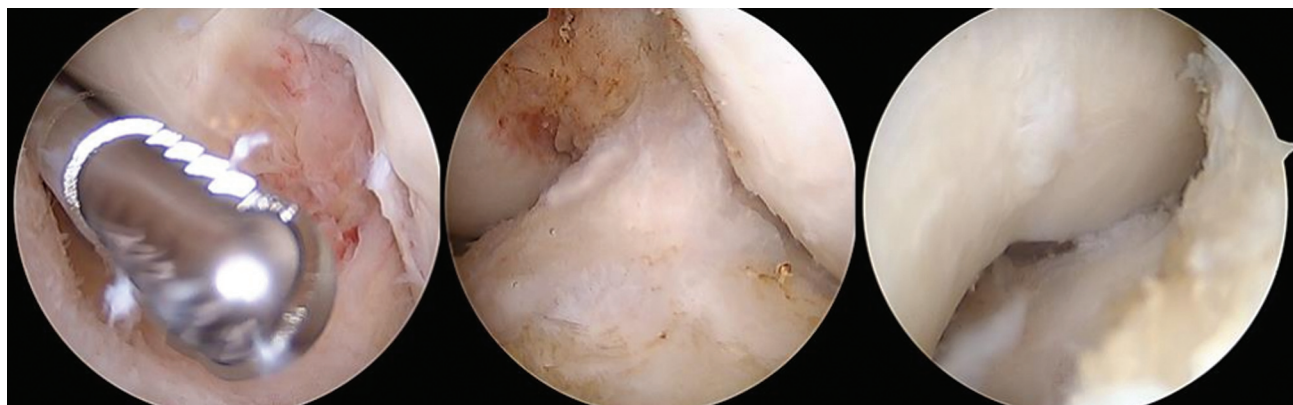


Fig. 8 Resección artroscópica del proceso fibrótico y liberación completa de LCA, sin pinzamiento en intercondíleo. No se observa osteosíntesis prominente o mal reducción.

capacidad de extender la rodilla de 5 a 10° debido a una lesión tipo ciclops.⁸

A pesar de múltiples estudios publicados, no se ha podido identificar un único factor de riesgo predictivo para la lesión tipo ciclops y, por lo tanto, parece probable una etiología multifactorial. Dentro de los factores de riesgo descritos para esta lesión están: sexo femenino por muesca estrecha, avulsión ósea del LCA de la tibia o fémur, aumento del volumen de injerto en relación con el tamaño de la muesca, colocación anterior del túnel tibial, reconstrucción del LCA con doble haz, artroplastia con retención de cruzados debido a lesión del LCA y contractura de isquiotibiales; La edad, RLCA precoz, duración de la carga parcial de peso, cirugía meniscal concomitante o la lesión del ligamento colateral no influyeron en los resultados.⁷

Park sugiere que estas lesiones pueden deberse a residuos de las perforaciones, uso de agujas de Kirschner o sutura no absorbible, que provocan sinovitis y su grupo realiza extracción de la sutura no absorbible al considerarla un cuerpo extraño, observando sinovitis local en la base del LCA y en la zona de la fractura tibial.⁸

Por otra parte, posiblemente en pacientes con mal reducción de la fractura de espinas, el pinzamiento del LCA

nativo contra la muesca intercondílea podría dar lugar a microtraumatismos repetidos con rotura de sus fibras y formación de lesión tipo ciclops.⁷

Conclusión

En aquellos pacientes que evolucionan con déficits de extensión posterior a la reducción y fijación de fractura de espinas tibiales a pesar de un programa de rehabilitación adecuado y una reducción anatómica de la fractura se debe sospechar un ciclops como causa mecánica del déficit de extensión, debiendo ser estudiada con una RNM.

En nuestro caso, nuestra paciente presentaba como factores de riesgo: sexo femenino y avulsión ósea. Y además el tornillo y sutura no absorbibles pudieron haber generado microtraumatismo repetido contra la muesca intercondílea, generando inflamación y desarrollo del nódulo, nos parece de suma importancia lograr una reducción anatómica y corroborar de forma exhaustiva que no exista pinzamiento en la muesca tanto del LCA como de nuestro material de osteosíntesis. Además, creemos que, a pesar de la poca evidencia al respecto, debemos dejar la menor cantidad de residuos de las perforaciones y traumatizar lo menos posible el

tejido local durante nuestra reducción y fijación, evitando demasiada inflamación local.

Extrapolando los resultados del tratamiento artroscópico de la lesión tipo ciclops posterior a la RLCA, y según nuestra experiencia, creemos que los pacientes con lesiones tipo ciclops sintomáticos deben someterse a un tratamiento artroscópico para resolver el problema, en 12 semanas desde su detección. Pudiendo utilizarse o no un portal mediopatellar más proximal como el descrito por Calvisi, pero lo más importante es eliminar la lesión por completo.

Conflicto de intereses

Ninguno declarado.

Bibliografía

- Salvato D, Green DW, Accadbled F, Tuca M. Tibial spine fractures: State of the art. *J ISAKOS* 2023;8(06):404–411. Doi: 10.1016/j.jisako.2023.06.001
- Meyers MH, McKEEVER FM. Fracture of the intercondylar eminence of the tibia. *J Bone Joint Surg Am* 1959;41-A(02): 209–220, discussion 220–222
- Green D, Tuca M, Luderowski E, Gausden E, Goodbody C, Konin G. A new, MRI-based classification system for tibial spine fractures changes clinical treatment recommendations when compared to Myers and Mckeever. *Knee Surg Sports Traumatol Arthrosc* 2019; 27(01):86–92. Doi: 10.1007/s00167-018-5039-7
- Gans I, Ganley TJ. Tibial eminence fractures: a review and algorithm for treatment. *Univ Pa Orthop J* 2013;23:1–4
- Jackson DW, Schaefer RK. Cyclops syndrome: loss of extension following intra-articular anterior cruciate ligament reconstruction. *Arthroscopy* 1990;6(03):171–178
- Noailles T, Chalopin A, Boissard M, Lopes R, Bouguennec N, Hardy A. Incidence and risk factors for cyclops syndrome after anterior cruciate ligament reconstruction: A systematic literature review. *Orthop Traumatol Surg Res* 2019;105(07):1401–1405. Doi: 10.1016/j.otsr.2019.07.007
- Kambhampati SBS, Gollamudi S, Shanmugasundaram S, Josyula VVS. Cyclops Lesions of the Knee: A Narrative Review of the Literature. *Orthop J Sports Med* 2020;8(08):2325967120945671. Doi: 10.1177/2325967120945671
- Park HJ, Urabe K, Naruse K, Aikawa J, Fujita M, Itoman M. Arthroscopic evaluation after surgical repair of intercondylar eminence fractures. *Arch Orthop Trauma Surg* 2007;127(09): 753–757. Doi: 10.1007/s00402-006-0282-7
- Calvisi V, Lupporelli S, Giuliani P. A view from above: a modified Patel's medial midpatellar portal for anterior cruciate ligament arthroscopic surgery. *Arthroscopy* 2007;23(03):324.e1–324.e5. Doi: 10.1016/j.arthro.2006.07.040
- Vander Have KL, Ganley TJ, Kocher MS, Price CT, Herrera-Soto JA. Arthrofibrosis after surgical fixation of tibial eminence fractures in children and adolescents. *Am J Sports Med* 2010;38(02): 298–301. Doi: 10.1177/0363546509348001
- Gans I, Baldwin KD, Ganley TJ. Treatment and management outcomes of tibial eminence fractures in pediatric patients: a systematic review. *Am J Sports Med* 2014;42(07):1743–1750