Tab. 1 Charakteristika zu den einzelnen Patienten und Koronarangiographien.

	Patienten #1	#2	#3	#4
Alter (Jahre) / Geschlecht	53/weiblich	67/weiblich	59/männlich	73/männlich
Gewicht / Körpergröße	80 kg/164 cm	90 kg/162cm	75 kg/165 cm	75 kg/165 cm
Indikation Koronarangiographie	ACS[1]	ACS[1]	ACS[1]	ACS[1]
arterielle Schleuse	(5F) 6F	7F	6F	6F
venöse Schleuse	–	6F	–	–
Liegezeit der Schleuse	lang[2]	< 60 min	< 60 min	< 60 min
Koronares Gefäßproblem	RCX[3]	LAD[4]	RCX[3]	LAD[4] / Muskelbrücke
Untersuchungszeit	< 60 min	< 60 min	< 60 min	< 60 min
Druckverband	–	ja	ja	–
Gefäßkomplikation im Punktionsbereich	Verschluß	Hochgradige Stenose	Hochgradige Stenose	Hochgradige Stenose
Lokalisation	A. fem. sup.	A. fem. sup.	A. fem. sup.	A. fem. sup.

[1] akutes Koronarsyndrom; [2] längere Liegezeit durch Übernahme aus einem Primärkrankenhaus mit liegender Schleuse; [3] Ramus circumflexus; [4] Ramus interventricularis anterior

Patienten nach Angio-Seal™-Applikation und 101 Patienten mit konventioneller manueller Kompression durchgeführt (Ward SR et al., Am J Cardiol 1998; 81: 569). Dabei konnte eine signifikant schnellere Hämostase durch Anwendung von Angio-Seal™ im Vergleich zur manuellen Kompression mit einer Zeitersparnis von 16,1 min pro Patient nachgewiesen werden. Die Patienten wurden früher mobilisiert und entlassen.

Bislang ist eine Kasuistik bei einer 150 cm großen Patientin mit Gefäßspasmen nach Applikation von Angio-Seal™ publiziert worden (Silber S et al., Z Kardiol 1998; 87: 51). Dabei wurde neben Angio-Seal™ zusätzlich der Heparinantagonist Protamin appliziert, da keine Blutstillung zu erreichen war. Nach der PTCA entwickelte die Patientin Symptome einer pAVK. Die Angiographie zeigte eine Gefäßokklusion der A. femoralis communis. Die Patientin wurde einer Operation zugeführt (Aufnähen eines PTFE-Patches). Das gesamte Angio-Seal™-System lag intravasal. Nach Auffassung der Autoren sollte das Angio-Seal™ nicht bei einer pAVK und bei Patienten mit geringer Körpergröße sowie einer Neigung zu Gefäßspasmen angewendet werden.

Bei den von uns zusammengestellten vier Fällen waren beide Geschlechter vertreten. Sowohl von der Körpergröße als auch vom Gewicht waren die Patienten kleiner und schwerer als das Normalkollektiv ihres Alters. Die Koronarangiographien wurden von in der Anwendung mit Angio-Seal™ geschulten Untersuchern durchgeführt. Bei keinem Patienten wurde zusätzlich ein Heparinantagonist appliziert.

Retrospektiv fanden sich folgende Ursachen für die Gefäßokklusion nach Angio-Seal™-Anwendung:

Bei einem Patienten wurde eine Kompression durch die Spannfeder des Angio-Seal™-Systems über mehrere Stunden belassen, und es kam zu einem Frühverschluß.

Bei einem zweiten Patienten mit einem Frühverschluß erfolgte die Übernahme bei liegender 5F-Katheterschleuse. Diese wurde dann durch eine 6F-Katheterschleuse ersetzt. Die Liegezeit der Schleuse betrug mehr als 5 Stunden.

Unmittelbar nach Einbringen des Angio-Seal™-Systems trat ein Gefäßverschluß auf. Bei den beiden anderen Patienten wurden Druckverbände angelegt, da die Notwendigkeit der Anlage einer venösen Schleuse bestand und im Zusammenhang mit der Heparinisierung und Antikoagulation eine Blutung aus dem Stichkanal aufgetreten war. Allen vier Patienten gemeinsam war die Punktion im Bereich des Abgangs der A. femoralis superficialis.

Bislang sind eine pAVK, geringe Körpergröße und Neigung zu Gefäßspasmen als Kontraindikation für die Anwendung von Angio-Seal™ publiziert worden. Nach unseren Ergebnissen besteht außerdem ein erhöhtes Risiko einer Gefäßokklusion bei zu langer Liegezeit der Schleuse oder der Notwendigkeit der Anlage eines Druckverbandes. Bei einer Gefäßpunktion im Bereich des Abgangs der A. femoralis superficialis sollte kein Angio-Seal™-System eingesetzt werden. Die Spannfeder sollte spätestens 20 min nach Einbringen des Systems entfernt werden.

Die Anwendung von Angio-Seal™ bewirkt eine schnellere Hämostase im Vergleich zur manuellen Kompression, birgt jedoch das Risiko einer Gefäßokklusion.

T. M. Bernhardt, J. Molling, T. Bürger, R. Grote, Magdeburg

Verschlossener Cava-Filter: Einsatz eines mechanischen Thrombolyse-Systems

Der Amplatz-Thrombektomie-Katheter (Clotbuster) wurde entwickelt zur mechanischen Thrombolyse in kleinlumigen Gefäßen, wobei sein Einsatz auch in einem größerlumigen Gefäß angebracht sein kann. Wir berichten dazu über einen Patienten, bei dem in der Vena cava inferior suprarenal ein temporärer Filter plaziert werden mußte. Dieser Schirm war dann durch Thromben weitgehend verschlossen, die durch den Thrombektomie-Katheter mechanisch soweit beseitigt wurden, daß der Filter, ohne daß es zu relevanten Lungenembolien kam, entfernt werden konnte.

Fallbericht

Der 53jährige Patient kam mit dem Verdacht auf eine rechtsseitige Bein- und Beckenvenenthrombose zur stationären Aufnahme. Die durchgeführte Bein- und Beckenphlebographie zeigte eine komplette Unter- und Oberschenkelvenenthrombose sowie einen Verschluß der Beckenstrombahn. Ein Einstrom in die Vena cava inferior war nicht zu erkennen. In der daraufhin angeschlossenen Computertomographie zeigte sich ein Verschluß der Vena cava inferior bis hoch zur Einmündung der Nierenvenen. Auf-

Dieses Dokument wurde zum persönlichen Gebrauch heruntergeladen. Vervielfältigung nur mit Zustimmung des Verlages.

grund der Ausdehnung der Thrombose bis in die Vena cava inferior wurde die Indikation zur operativen Thrombektomie gestellt. Zum Schutz vor intra- und perioperativen Lungenembolien sollte ein temporärer Vena-Cava-Schirm eingesetzt werden. Da die Ausdehnung der Thrombose bis hoch zur Einmündung der Nierenvenen reichte, konnte der Cava-Schirm nur oberhalb der Nierenvenen positioniert werden. Wir verwendeten einen temporären Anthéor-Schirm (Fa. Boston-Scientific) (Hatrik A et al., Clin Radiol 1999; 53: 859), der transbrachial eingeführt und zwischen der Einmündung der Nierenvenen und der Lebervenen plaziert wurde.

Nach der operativen Thrombektomie zeigte die Kontroll-Computertomographie eine freie Strombahn der Iliacal-Venen und der infrarenalen Vena cava inferior. Im Cava-Schirm war thrombotisches Material vorhanden. Die Kontroll-Angiographie über den Führungskatheter bestätigte dann den subtotalen Verschluß des Cava-Schirms durch abgefangene Thromben (Abb. **1**).

Abb. 1 Die Cavographie zeigt den temporären Anthéor-Schirm nach operativer Thrombektomie aus der Vena iliaca und der distalen Vena cava inferior weitgehend verschlossen mit angefangenen Thromben.

Eine lokale Thrombolysetherapie zur Auflösung der im Schirm gefangenen Thromben wurde angeschlossen. Hierzu wurde über den Führungskanal des Cava-Schirms ein Katzen-Lyse-Draht (Fa. Boston-Scientific) vorgeschoben

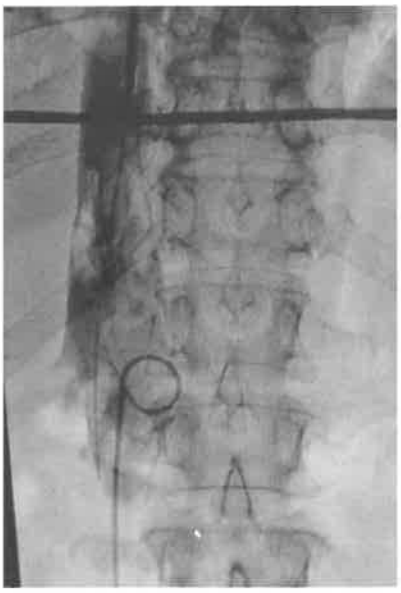

Abb. 2 Nach mechanischer Thrombolyse mit dem Amplatz-Thrombektomie-Katheter (Clotbuster) Befundbesserung mit noch persistierenden Thromben im Anthéor-Schirm.

Abb. 3 Nach Entfernung des Cava-Schirmes zeigen sich noch ältere wandadhärente Thromben in der suprarenalen Vena cava inferior.

und so plaziert, daß die Öffnungen des Lyse-Drahtes sowohl innerhalb des Schirms als auch etwas darunter lagen. Insgesamt wurden 4 Lyse-Serien jeweils mit 10 mg rt-PA durchgeführt. Die im Laufe der Lyse und nach deren Abschluß durchgeführten Angiographie-Kontrollen zeigten nur eine geringe Befundbesserung, der Schirm blieb unverändert weitgehend durch Thromben verschlossen.

Dies war der Anlaß zu versuchen, die Thromben mit einer mechanischen Thrombolyse aufzulösen, wozu der Amplatz-Thrombektomie-Katheter (Clotbuster) verwendet wurde (Müller-Hülsbeck S et al., Fortschr Röntgenstr 1996; 165: 375). Der Clotbuster-Katheter wurde transfemoral von der linken Seite her bis in den Cava-Schirm vorgeschoben. Daraufhin wurden in mehreren Durchgängen mit dem Amplatz-Katheter die Thromben schrittweise aufgelöst. Dabei wurde darauf geachtet, daß der Kopf des Katheters möglichst in alle Regionen des Gefäßlumens und des Cava-Schirms gelangte.

Die durchgeführte angiographische Kontrolle zeigte einen Teil der Thromben beseitigt. Nur vorwiegend randständige Restthromben waren innerhalb des Schirms noch zu erkennen (Abb. **2**). In der Annahme, daß es sich dabei um ältere Thromben handelt, wurde der Cava-Schirm nun entfernt. Danach bestätigte eine Cavographie die weitgehende Durchgängigkeit der Vena cava inferior bei verbliebenen einzelnen wandadhärenten Restthromben in diesem Bereich (Abb. **3**).

Zur Abklärung der pulmonalen Strombahn wurde eine Pulmonalis-Angiographie angeschlossen. Diese zeigte lediglich im rechten Mittelfeld einen embolisch bedingten kurzstreckigen Verschluß einer Segmentarterie. Die gesamte übrige pulmonale Strombahn stellte sich frei dar. Der Patient wurde anschließend marcumarisiert. Eine Kontroll-Computertomographie zeigte ein halbes Jahr später kein thrombotisches Material mehr in der Vena cava inferior, diese stellte sich im Sinne einer Restitutio ad integrum frei durchgängig dar (Abb. **4**).

Diskussion

Mit Thromben verschlossene temporäre Vena-Cava-Filter werden üblicherweise mittels einer Thrombolysetherapie wieder durchgängig gemacht (Angle JF et al., J Vasc Interv Radiol 1998; 9: 917). Ist dies nicht zu erreichen, so muß ein permanenter Filter weiter proximal implantiert werden, unter dessen Schutz der temporäre Filter dann entfernt werden kann. Bei erfolgloser Thrombolyse-Therapie war es in unserem Fall aber nicht mög-

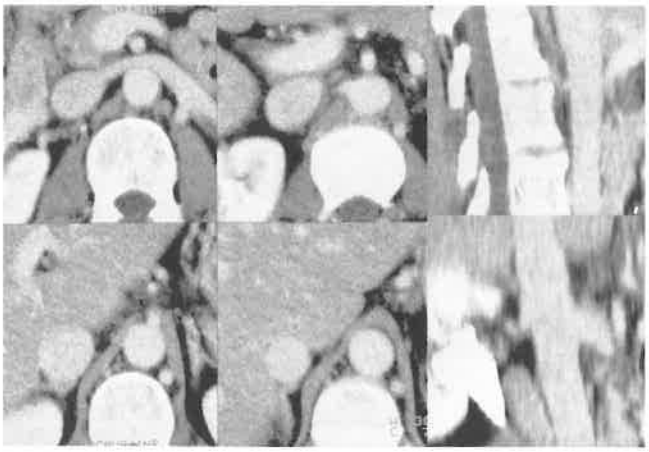

Abb. 4 Kontroll-CT nach 6 Monaten: Die Vena cava inferior ist frei durchgängig.

lich, einen solchen Filter zu implantieren, da der temporäre bereits oberhalb der Nierenvenen plaziert werden mußte. Es war daher zu überlegen, wie dieser entfernt werden konnte, ohne daß es dabei zu größeren Lungenembolien kam.

Wegen des erheblich reduzierten AZ des Patienten war eine operative Entfernung des Schirmes nicht ratsam, so daß wir uns bei dem Patienten zu einer mechanischen Thrombolyse mit einem Amplatz-Thrombektomie-Katheter entschlossen haben, dies, obwohl dieses System für kleinlumige Gefäße konzipiert wurde, insbesondere für Dialyse-Shunts und Arterien (Rilinger N et al., Fortschr Röntgenstr 1996; 164:153). Danach war nicht auszuschließen, daß in einem größeren Gefäß, wie z.B. der Vena cava inferior, der durch den schnell rotierenden Impeller erzeugte Wirbeleffekt an Wirkung verliert und eine ausreichende thrombolytische Wirkung nicht zu erzielen war. Um zumindest eine partielle Zerkleinerung der Thromben im temporären Filter zu erreichen, ohne diese abzulösen, wurde während des Vorganges der mechanischen Thrombolyse darauf geachtet, daß sich der Katheter im Schirm leicht und ohne Widerstand vorschieben ließ. Auch wurde die Katheterspitze in alle Regionen des Cava-Schirmes geführt, um das thrombotische Material so weit wie möglich zu eliminieren, was auch insoweit gelang, daß es nach der Entfernung des Schirmes nur zu einer minimalen, funktionell unbedeutenden Lungenembolie kam.

H. Eier, Fr.-J. Krause, Kreisklinik Albstadt

Synchrones MALT-Lymphom beider Mammae – eine seltene Primärlokalisation

MALT (mucosa-associated lymphoid tissue)-Lymphome werden als Non-Hodgkin-Lymphome (NHL) klassifiziert. In 60–70% der Fälle wird eine Primärmanifestation im Gastrointestinaltrakt, insbesondere im Magen, beobachtet. Extranodale Lokalisationen außerhalb des Magen-Darm-Traktes wurden unter anderem in der Lunge, Ohrspeicheldrüse, Schilddrüse, Bauchspeicheldrüse, im Bereich der Augen, der Haut und im Waldeyerschen Rachenring beschrieben. Eine primäre Manifestation in den Brustdrüsen wird selten beobachtet (Thieblemont et al., J Clin Oncol 1997; 15: 1624).

Wir berichten über den ungewöhnlichen Fall eines niedrig-malignen MALT-NHL mit synchronem Befall beider Mammae und einer ossären Manifestation.

Fallbericht

Die 35jährige Patientin stellte sich im Januar 1998 mit einem tastbaren Knoten in der rechten Brust bei ihrem Gynäkologen vor. Die daraufhin durchgeführte Röntgenmammographie in zwei Ebenen zeigte im oberen äußeren Quadranten der rechten und linken Brust jeweils eine Herdbildung (Abb. **1 a** u. **b**).

Unter der Verdachtsdiagnose eines beidseitigen Mammakarzinoms erfolgte die Exstirpation beider Läsionen. Die histopathologische Aufarbeitung ergab überraschenderweise ein niedrig-malignes NHL (MALT-Lymphom, monozytoides B-Zell-Lymphom/Marginalzonenlymphom) beidseits.

Da das Staging (CT-Thorax, Abdomen, Becken, Schädel; Enteroklysma nach Sellink; endoskopische Diagnostik des Magen-Darm-Traktes; laborchemische Untersuchungen, Sternalpunktion, Beckenkammtrepanat) keine Hinweise auf eine extramammäre Lymphommanifestation ergab, wurde die Diagnose eines beidseitigen primären MALT-Lymphoms der Brust gestellt.

Die Therapie bestand in einer perkutanen Telekobaltbestrahlung beider Mammae über tangentiale opponierende Stehfelder bis zu einer jeweiligen Herddosis von 40 Gy.

Im Mai 1998 klagte die Patientin erstmalig über linksseitige Schulterschmerzen. Eine konventionelle Röntgenaufnahme zeigte eine inhomogene und aufgelockerte Knochenstruktur des proximalen Humerusschaftes mit angedeuteter Periostabhebung. In der Knochenszintigraphie mit Tc99m-MDP bot das entsprechende Areal eine vermehrte Osteoblastenaktivität. Die zusätzlich durchgeführte MRT der linken Schulter (Gyroscan T5-NT, Fa. Philips) demonstrierte die vollständige Ausdehnung der ossären Infiltration: In der T_1-Gewichtung (SE: TR 525 ms, TE 17 ms) Darstellung einer deutlichen Signalabsenkung im Bereich der Metaphyse und proximalen Diaphyse unter Aussparung der Humeruskalotte; in der T_2-Gewichtung (TSE: TR 3565 ms, TE 120 ms) ohne und mit frequenzselektiver Unterdrükkung des Fettsignals fand sich eine mäßig gesteigerte Signalintensität mit signalreichem Randsaum (Abb. **2 a** u. **b**).

Die Diagnose einer ossären Manifestation des bekannten NHL wurde histopathologisch durch eine Probebiopsie bestätigt. Die Therapie bestand auch hier in einer perkutanen Telekobaltbestrahlung bis zu einer Herddosis von 40 Gy.

Nach Abschluß des Re-Stagings lag das Tumorstadium CS II EA (O+), PS II EA (O+) vor.

Dieses Dokument wurde zum persönlichen Gebrauch heruntergeladen. Vervielfältigung nur mit Zustimmung des Verlages.