^{19}F-MRT der Lungenventilation in Atemanhaltetechnik mittels SF_6-Gas

W. G. Schreiber[1], K. Markstaller[1,2], N. Weiler[2], B. Eberle[2], S. Laukemper-Ostendorf[1], A. Scholz[1], K. Bürger[2], M. Thelen[1], H.-U. Kauczor[1]

[1] Klinik und Poliklinik für Radiologie
[2] Klinik für Anästhesiologie
Johannes Gutenberg-Universität, Mainz

Zusammenfassung. **Ziel:** Entwicklung einer Methodik zur Darstellung der Lungenventilation mittels ^{19}F-MRT und SF_6-Gas in Atemanhaltetechnik. **Material und Methoden:** ^{19}F-MRT Messungen erfolgten an einem Siemens Magnetom Vision (1,5 T) mit konventionellem EPI-Booster. Koronare Bilder wurden ohne Schichtselektion mit einer ultraschnellen FLASH-Sequenz mit TR/TE/α = 1,4 ms/0,48 ms/40° aufgenommen. Bei NEX = 200 Akquisitionen und einer Rohdatenmatrix von 32 × 64 ergab sich eine Messzeit von 9 s. Eine höhere Ortsauflösung von 4,7 × 6,3 × 15 mm^3 wurde mit einer 3D-FLASH Sequenz (TR/TE/α = 1,6 ms/0,48 ms/65°, NEX = 20) innerhalb von 49 s erzielt. Messungen erfolgten an drei anästhesierten und beatmeten Schweinen (18 kg) unter Beimischung von SF_6-Gas in das Inspirationsgas. **Ergebnisse:** Es ergab sich ein linearer Zusammenhang zwischen der SF_6-Konzentration und dem Signal-Rausch-Verhältnis (SNR). Ohne Schichtselektion betrug das maximale SNR = 30,9, mit der 3D-Sequenz 14,9. Es wurden keine Unterschiede in der Verteilung des SF_6-Gases zwischen den beiden Lungen beobachtet. **Schlussfolgerungen:** Die räumliche Verteilung von SF_6-Gas in der Lunge konnnte erstmals innerhalb einer Atemanhalteperiode dargestellt werden. Die geringe Spindichte wird hierbei durch eine hohe Anzahl von Signalmittelungen kompensiert. Insgesamt erscheint die beschriebene Methodik als ein interessantes neues Verfahren zur bildgestützten Analyse der Verteilung der Lungenventilation, das mit geringem Aufwand realisiert werden kann und ohne Einsatz radioaktiver Substanzen auskommt.

Schlüsselwörter: Magnet-Resonanz-Tomographie – Lunge – Lungenfunktion – Ventilation – SF_6-Gas – Ultraschnelle MRT – ^{19}F

Breathhold ^{19}F-Magnetic Resonance Imaging of Lung Ventilation using SF_6 Gas. **Objective:** Development of a method to analyze lung ventilation by ^{19}F-magnetic resonance imaging (MRI) of inspired SF_6 gas during breathhold. **Material and Methods:** Measurements were performed with a Siemens Magnetom Vision 1.5T scanner using the conventional gradient overdrive. Coronal images of the lung were acquired using ultrafast gradient-echo pulse sequences with TR/TE/α = 1.4 ms/0.48 ms/40° without slice selection. With NEX = 200 averages and MA = 32 × 64 raw data matrix, the acquisition time was 9 s/image. Higher spatial resolution of 4.7 × 6.3 × 15 mm^3 was obtained with a three-dimensional pulse sequence (TR/TE/α = 1.6 ms/0.48 ms/65°, NEX = 20) running for 49 s. Measurements wer performed in three anesthetized and ventilated pigs (18 kg). **Results:** A nearly linear relation between SF_6 concentration and ^{19}F signal intensity was observed. The signal-to-noise ratio in images obtained without slice selection was 30.9, with slice selection it was 14.9. No differences between SF_6 distribution to both lungs were observed in the animals. **Conclusion:** Breathhold MRI of SF_6 gas distribution in the lung was demonstrated for the first time. The low spin-density was compensated for by highly repetitive signal averaging. Breathhold ^{19}F-MR imaging of ventilated airspaces to assess SF_6 distribution in the human lung appears to be an interesting new method, which can be implemented with little technical efforts, and does not rely on radioactive isotopes.

Key words: Lung ventilation – SF_6 – Magnetic Resonance – ^{19}F – Ultrafast imaging – Animal study

Einleitung

Die Darstellung der Ventilation der Lunge mit der ^{1}H-Magnet-Resonanz-Tomographie (MRT) ist aufgrund der geringen Protonendichte des intrapulmonalen Gasgemisches nicht direkt möglich. Die geringe Dichte kann durch den Einsatz der Edelgase ^{129}Xe und ^{3}He als signalgebendes Medium kompensiert werden, indem die Kernpolarisation durch optisches Pumpen um fünf Größenordnungen gegenüber der thermischen Polarisation angehoben wird [1 – 4]. Damit wird eine Darstellung der Lungenventilation in Echtzeit möglich [5]. Alternativ wurden fluorierte Gase wie beispielsweise Schwefel-Hexafluorid (SF_6) als signalgebendes Medium für die ^{19}F-MRT vorgeschlagen. Diese Gase besitzen sehr kurze T_1-Relaxationszeiten im Millisekundenbereich, so dass die geringe Spindichte der Gase durch eine große Anzahl von Signalmittelungen kompensiert werden kann [6]. Allerdings war in bisherigen Arbeiten die Messzeit in der Größenordnung von Stunden, so dass diese Technik bisher nicht für die Anwendung am Menschen eingesetzt werden konnte [6, 7].

Ziel der vorliegenden Studie war die Entwicklung von Messsequenzen zur Darstellung der Ventilation der Lunge mittels ultraschneller Magnet-Resonanz-Tomographie von SF_6-Gas in der Atemgasmischung innerhalb einer einzigen Atemanhalteperiode. Diese neue ^{19}F-MRT-Technik wurde in einer Pilotstudie an drei beatmeten Schweinen getestet.

Fortschr Röntgenstr 2000; 172: 500 – 503
© Georg Thieme Verlag Stuttgart · New York
ISSN 1438 – 9029

Dieses Dokument wurde zum persönlichen Gebrauch heruntergeladen. Vervielfältigung nur mit Zustimmung des Verlages.

Material und Methodik

Die MR-Messungen erfolgten an einem Siemens Magnetom Vision (1,5 T) mit Standard-EPI-Booster (maximale Gradientenstärke 24 mT/m, maximale Gradientensteilheit 80 mT/m/ms).

Für die ^{19}F-MRT von SF_6-Gas wurden zwei verschiedene Gradientenecho-Sequenzen entwickelt: eine Sequenz ohne Schichtselektion zur Messung von Projektionen durch die Lunge (i) sowie eine 3D-Sequenz (ii) mit hoher Ortsauflösung. Sequenz (i) ist eine 2D-FLASH-Sequenz ohne Schichtselektion mit einer Repetitionszeit *(TR)* von 1,4 ms, einer Echozeit *(TE)* von 0,48 ms und einem Pulswinkel (α) von 40°. Die kurzen *TR*- und *TE*-Zeiten wurden unter Einsatz des EPI-Boosters, sinusförmiger Gradientenflanken sowie nicht-äquidistanter Datenauslese während der Flanken des Auslesegradienten erzielt. Bei *NEX* = 200 Akquisitionen und einer Rohdatenmatrix von 32 × 64 beträgt die Messzeit 9 s/Bild, das Messfeld 200 mm. Sequenz (ii) ist eine 3D-FLASH-Sequenz mit $TR/TE/\alpha$ = 1,6 ms/0,48 ms/65°. Bei einer Rohdatenmatrix von 48 × 64, 32 3D-Partitionen (Dicke 15 mm) und *NEX* = 20 Akquisitionen beträgt die Messzeit 49 s. Das Messfeld umfaßt 300 mm. Das Akquisitionsfenster hatte bei beiden Sequenzen eine Länge von 480 µs (Bandbreite 2080 Hz/Bildpunkt). Für alle Messungen wurde eine ^{19}F-Birdcage Spule (Rapid Biomed GmbH, Würzburg) eingesetzt.

Die Messungen erfolgten mit Zustimmung der universitären Tierschutzkommission an drei anästhesierten und beatmeten (Servo 900 C, Siemens-Elema, Schweden) Schweinen (18 ± 1 kg). Nach Auswaschen des Stickstoffs durch Sauerstoffbeatmung für etwa 30 min wurde ein Gemisch aus O_2 und SF_6-Gas (Fa. Messer-Griesheim, Frankfurt/Main) in verschiedenen Konzentrationen verabreicht. Zur Abschätzung der intrapulmonalen SF_6-Konzentration wurden die endtidalen CO_2-($FetCO_2$) und O_2-($FetO_2$) Konzentrationen mittels eines Gas-Analysators (Capnomac Ultima, Datex-Ohmeda, Helsinki) bestimmt, die endtidale Wasserdampffraktion als 47 mmHg/760 mmHg = 6,2 % angenommen, und hieraus die endtidale SF_6-Konzentration als 100 % – $FetCO_2$ – $FetO_2$ – $FetH_2O$ errechnet. Es ergaben sich Werte von 15 %, 25 %, 42 %, 73 %. Messungen erfolgten nach Einwaschen des O_2/SF_6 Gasgemisches über zwanzig Atemzyklen. Die MR-Messung erfolgte in Atemanhaltetechnik, hierzu wurde die Beatmung zum Zeitpunkt maximaler Inspiration unterbrochen, nachdem sich in der Gasanalyse ein Gleichgewicht der einzelnen Konzentrationen eingestellt hatte. Nach Ende der MR-Messung wurde die Beatmung mit normaler Luft fortgesetzt.

Die Auswertung der Messungen erfolgte durch Mittelwertbildung der Signale in benutzerdefinierten Regionen (ROI) im Lungenparenchym und in einem neben dem Tier positionierten Phantom, das mit 100 % SF_6-Gas befüllt war. Die ROIs wurden in Bereiche platziert, in denen nach visueller Beurteilung das maximale SF_6-Signal beobachtet wurde. Das Rauschen wurde bestimmt durch die Standardabweichung innerhalb einer ROI mit homogener Signalintensität. Das Signal-Rausch-Verhältnis *SNR* ergab sich als das mittlere Signal in der ROI dividiert durch das Rauschen.

Ergebnisse

In den koronaren Aufnahmen waren beide Lungen mit hoher Signalintensität erkennbar. Das Herz stellte sich als signalfreie Region dar. Erwartungsgemäß war die Abgrenzung anatomischer Strukturen in den Projektionsaufnahmen (Sequenz (i), Abb. **1**) schlechter als in den 3D-Aufnahmen (Sequenz (ii), Abb. **2**). Eine Variation des Flipwinkels im Bereich 40° ... 80° führte zu keinen messbaren Unterschieden im SNR. Die Auswertung der ROIs ergab in der Lunge ein maximales *SNR* von 30,9 (Sequenz (i)) und 14,9 (Sequenz (ii)). Das mit Sequenz (i) höhere *SNR* ist eine Folge der Integration des Signals über die gesamte Lungendicke. Zwischen der endtidalen SF_6-Konzentration und dem ^{19}F-Signal wurde ein annähernd linearer Zusammenhang gefunden (Abb. **3**). Dieser Zusammenhang war vergleichbar für ROIs im Parenchym beider Lungen. Nach Beatmung über fünf Atemzyklen mit reinem Sauerstoff war kein SF_6-Signal mehr in der Lunge messbar.



Abb. 1 Koronare ^{19}F-MRT Aufnahmen eines mit 79 % SF_6-Gas beatmeten Schweines mit Sequenz (i) (zweidimensionale FLASH-Sequenz ohne Schichtselektion). Die Messzeit betrug 9 s. Man erkennt die beiden Lungen als hyperintense, das Herz als hypointense Region zwischen den Lungen.

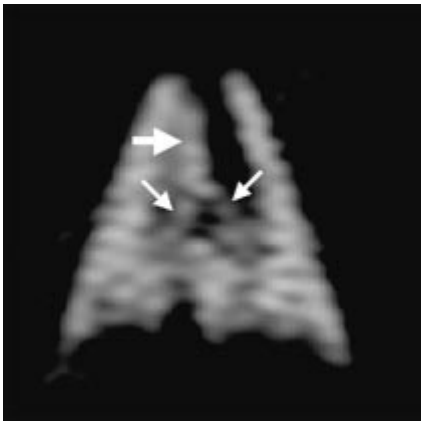

Abb. 2 Koronare ^{19}F-MRT Aufnahmen mit der 3D-Sequenz (Sequenz (ii)) unter identischen Bedingungen wie in Abb. **1**. Die Abgrenzung der anatomischen Strukturen ist deutlich besser als in Abb. **1**. Der große Pfeil weist auf die Trachea, die kleineren Pfeile auf die beiden Hauptbronchien.

Diskussion

Unsere Befunde zeigen, dass die Verteilung von SF_6-Gas nach Einwaschen in die ventilierten Lungenräume mittels der ^{19}F-MRT in Atemanhaltetechnik dargestellt werden kann. Damit wird eine vollkommen nicht-invasive Untersuchung der Ventilation der Lunge ermöglicht.

Die vorgestellte Methode erlaubt es, die Belüftung verschiedener Areale der Lunge mit dem Inertgas SF_6 zu vergleichen. Während die Projektionsaufnahmen eine relativ hohe Zeitauflösung und ein gutes Signal-Rausch-Verhältnis im Lungenparenchym ermöglichen, lassen sich anatomische Strukturen wie die Trachea sowie die beiden Hauptbronchien in den

Dieses Dokument wurde zum persönlichen Gebrauch heruntergeladen. Vervielfältigung nur mit Zustimmung des Verlages.

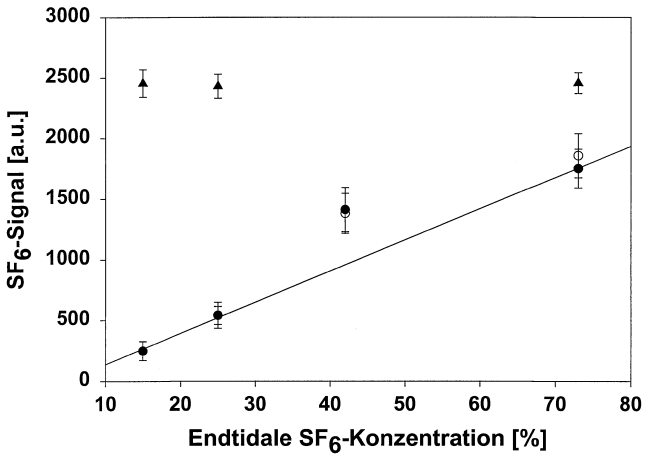

Abb. 3 Zusammenhang des SF_6-Signals in der rechten (○) und linken (●) Lunge sowie im SF_6-Phantom (▲) mit der endtidalen SF_6-Konzentration Diese Messungen erfolgten mit der 3D-FLASH-Sequenz (Sequenz (ii)). Der Messpunkt für 45% wurde mit veränderten Verstärkungseinstellungen gemessen. Dies führte zu einer Übersteuerung des Phantomsignals sowie zu einer Überschätzung des Signals in der Lunge. Die Regressionsgerade durch die verbleibenden drei Messpunkte zeigt einen linearen Zusammenhang zwischen der SF_6-Konzentration und dem MR-Signal (R = 0,999).

Schichtaufnahmen besser abgrenzen. Innerhalb der Lungenfelder waren keine weiteren Strukturen erkennbar. Dies dürfte zum einen eine Folge der Projektionstechnik bzw. der relativ dicken Schichten sein. Zum anderen handelt es sich bei der beschriebenen Messung um eine Gleichgewichtsmessung, bei der sich Konzentrationsunterschiede zwischen Alveolarraum und Luftwegen weitgehend äquilibriert hatten.

Die sehr kurze longitudinale Relaxationszeit ermöglicht einerseits eine hohe Anzahl von Signalmittelungen und damit letztlich die Bildgebung in Atemanhaltetechnik. Da für SF_6 aber auch $T_1 \approx T_2$ gilt, ist andererseits eine besonders schnelle Datenauslese erforderlich, um eine Verschlechterung der Punktabbildungsfunktion (und damit der wahren Ortsauflösung) der Sequenz durch transversale Relaxation während der Datenauslese zu vermeiden. Eine Steigerung der Ortsauflösung gegenüber dieser Studie stellt damit besonders hohe Anforderungen an das Gradientensystem des Tomographen. Diese können derzeit nur von dedizierten kardiovaskulären MRT-Systemen, die seit kurzem von einigen Herstellern angeboten werden, erfüllt werden.

Einer direkten Übertragung der beschriebenen Messtechniken auf den Menschen stehen derzeit hauptsächlich zwei Punkte entgegen. Einerseits ist SF_6 noch nicht für den klinischen Routineeinsatz zugelassen, obgleich die Substanz bereits seit vielen Jahren im Rahmen klinischer Studien mit der Multiplen Inertgas-Eliminationstechnik (MIGET) an Patienten zur Anwendung kommt [8]. SF_6-Gas ist ein nahezu unlösliches Gas [9], toxische Wirkungen sind nicht bekannt [10].

Andererseits war die applizierte Hochfrequenzenergie aufgrund der kurzen Puls- und Repetitionszeiten sehr hoch. Unter der Annahme, dass die applizierte Hochfrequenzenergie im Körper vollkommen absorbiert wurde und die Spulenabstimmung optimal war, wurde bei unseren Versuchen eine mittlere Leistung von 3,4 W/kg Körpergewicht appliziert. Dieser Wert liegt deutlich über dem gesetzlichen Grenzwert von 1,5 W/kg. Eine Reduktion der Energiedeposition ließe sich beispielsweise mittels einer Verlängerung der Hochfrequenzpulse oder der Repetitionszeit erzielen, was aber eine Verlängerung der Messzeit zur Folge hätte.

Alternativ könnte die Energiedeposition auch durch eine Verringerung des Pulswinkels reduziert werden. Unter der Annahme eines T_1 von etwa 2,5 ms beträgt der Ernstwinkel bei einer Repetitionszeit von 1,6 ms 58°. Für eine FLASH-Sequenz ist bei $TR < T_1$ das Signalmaximum um den Ernstwinkel relativ breit, was durch unsere Beobachtung eines in einem weiten Bereich vom Pulswinkel (40° ... 80°) nahezu unabhängigen *SNR* bestätigt wird. Zumindest bei Sequenz (ii) (FLASH 3D) könnte also bereits durch eine leichte Reduktion des Pulswinkels von 65° auf 40° eine Verringerung der Energiedeposition um mehr als 60% erreicht werden, ohne die Bildqualität zu beeinträchtigen.

Für die 3D-Aufnahmen betrug die Messzeit und damit auch die Atemanhaltezeit 49 s, eine Dauer, die selbst für gesunde Probanden kaum tolerabel wäre. Die Messzeit könnte aber problemlos durch eine Verminderung der Anzahl der 3D-Partitionen verkürzt werden. Für die Anwendung am Patienten muss auf jeden Fall immer ein für die erforderliche Atemanhalteperiode ausreichender und dem Patientenzustand angepasster Sauerstoffanteil im Atemgasgemisch sichergestellt sein. Eine kontinuierliche Überwachung der Blutoxygenierung, z. B. mit einem Pulsoximeter, erscheint uns daher für Untersuchungen am Menschen unverzichtbar.

Schließlich muss berücksichtigt werden, dass SF_6 eine im Vergleich zu den physiologischen Atemgasen O_2, CO_2 und N_2 weit höhere Massendichte besitzt. Hieraus resultiert ein höherer Flusswiderstand in kleinen Atemwegen bzw. ein früherer Übergang in turbulente Strömung. Damit ist eine direkte Übertragung von mit SF_6 erhobenen Ventilationsdaten auf die Verhältnisse unter normaler Luftatmung zwar nur eingeschränkt möglich. Andererseits könnte – als Perspektive – gerade der Vergleich der SF_6-Analyse mit den mittels ^3He gewonnenen Daten nützliche Informationen über die regionale Ventilation bei Erkrankungen der kleinen Atemwege liefern.

Die SF_6-Bildgebung ist mit relativ geringem Aufwand an den derzeit verfügbaren Hochfeld-MRT-Geräten, die mit der Möglichkeit zur Nicht-Protonen-Bildgebung und/oder -Spektroskopie ausgestattet sind, implementierbar. Im Gegensatz zur MR-Lungenbildgebung mittels hochpolarisierter Gase wie ^{129}Xe oder ^3He ist SF_6 problemlos und kostengünstig kommerziell erhältlich. Von Edelman et al. wurde ein weiteres, allerdings indirektes MR-Verfahren zur Untersuchung der Lungenventilation vorgeschlagen, das auf der ^1H-Differenzbildgebung unter Beatmung mit 100% O_2 bzw. mit Normalluft beruht [11]. Die Signaländerung ist bei diesem Verfahren primär abhängig von der im Blut physikalisch gelösten Menge O_2, d. h. nicht nur von der Ventilation (wie bei der SF_6-MRT), sondern auch von der Diffusion des Sauerstoffs aus dem Alveolarraum in die Kapillaren. Aufgrund der komplexen Kontrasteigenschaften der sauerstoffverstärkten MRT lassen sich mit dieser Methode lungenphysiologische Parameter wie beispielsweise das Ventilations-Perfusionsverhältnis derzeit nicht quantitativ bestimmen, wohingegen die prinzipielle

Dieses Dokument wurde zum persönlichen Gebrauch heruntergeladen. Vervielfältigung nur mit Zustimmung des Verlages.

Messbarkeit dieses Parameters mit der ^{19}F-MRT bereits demonstriert wurde [12].

Inwieweit die beschriebene SF_6-MRT auch für die Beurteilung von Störungen der Lungenventilation Bedeutung erlangen kann, muss im Rahmen von Patientenstudien und durch Vergleich mit etablierten Verfahren der Lungenfunktionsanalyse (Spirometrie, Szintigraphie mit ^{131}Xenon- oder ^{81m}-Krypton) untersucht werden.

Zusammenfassend erscheint die beschriebene Methodik der SF_6-MRT als ein interessantes neues Verfahren zur bildgestützten Ventilationsanalyse, das mit relativ geringem Aufwand realisiert werden kann und ohne Einsatz radioaktiver Substanzen oder hochpolarisierter Gase auskommt. Erstmals konnte SF_6-Gas in der Lunge mittels der ^{19}F-MRT innerhalb einer Atemanhalteperiode dargestellt werden.

Danksagung

Diese Arbeit wurde teilweise gefördert durch die Innovationsstiftung Rheinland-Pfalz.

Literatur

1 Albert MS, Cates GD, Driehuys B, Happer W, Saam B, Springer CS Jr, Wishnia A. Biological magnetic resonance imaging using laser polarized ^{129}Xe. Nature 1994; 370: 199 – 201

2 Middleton H, Black R, Saam B, Cates G, Cofer G, Guenther B, Happer W, Hedlund L, Johnson G, Juvan K, Swartz J. MR imaging with hyperpolarized He-3 gas. Magn Reson Med 1995; 33: 271 – 275

3 Kauczor H-U, Hofmann D, Kreitner K-F, Nilgens H, Surkau R, Heil W, Potthast A, Knopp MV, Otten E, Thelen M. Normal and abnormal pulmonary ventilation: visualization at hyperpolarized He-3 MR imaging. Radiology 1996; 201: 564 – 568

4 Kauczor H-U, Ebert M, Kreitner K-F, Großmann T, Nilgens H, Hofmann D, Surkau R, Heil W, Otten EW, Thelen M. Helium-3-MRT der Lungenventilation: Erste klinische Anwendungen. Fortschr Röntgenstr 1997; 166: 192 – 198

5 Schreiber WG, Weiler N, Kauczor H-U, Markstaller K, Eberle B, Hast J, Surkau R, Großmann T, Deninger A, Hanisch G, Otten EW, Thelen M. Ultraschnelle MRT der Lungenventilation mittels hochpolarisiertem Helium-3. Fortschr Röntgenstr 2000; 172: 129 – 133

6 Rinck PA, Petersen SB, Lauterbur PC. NMR-Imaging von fluorhaltigen Substanzen. ^{19}Fluor-Ventilations- und -Perfusionsdarstellungen. Fortschr Röntgenstr 1984; 140: 239 – 243

7 Kuethe DO, Caprihan A, Fukoshima E, Waggoner RA. Imaging Lungs using inert fluorinated gases. Magn Reson Med 1998; 39: 85 – 88

8 Rademacher P, Herigault R, Teisseire B, Harf A, Lemaire F. Low areas: $\dot{V}_A/\dot{Q}$ areas: arterial-alveolar N_2 difference and multiple inert gas elimination technique. J Appl Physiol 1988; 64: 2224 – 2229

9 Wagner PD, Saltzmann HA, West JB. Measurement of continuous distributions of ventilation-perfusion ratios: theory. J Appl Physiol 1974; 36: 588 – 599

10 EG-Sicherheitsdatenblatt: Schwefelhexafluorid. Messer Griesheim GmbH Krefeld. 1999; SDB 110: Vers. 1.30

11 Edelman RR, Hatabu H, Tadamura E, Li W, Prasad PV. Noninvasive assessment of regional ventilation in the human lung using oxygen-enhanced magnetic resonance imaging. Nature Med; 2: 1236 – 1239

12 Kuethe DO, Caprihan A, Gach HM, Lowe IJ, Staub N, Fukushima E. Imaging obstructed ventilation with inert fluorinated gases. International Society for Magnetic Resonance in Medicine, 7th Scientific Meeting. Philadelphia. 1999: 2107

Dr. Wolfgang Schreiber

Klinik für Radiologie
Johannes Gutenberg-Universität
Langenbeckstr. 1
55131 Mainz

Tel. 06131/17-5285
Fax 06131/17-475285
E-mail: wolfgang.schreiber@radiologie.klinik.uni-mainz.de

Dieses Dokument wurde zum persönlichen Gebrauch heruntergeladen. Vervielfältigung nur mit Zustimmung des Verlages.