

» Zwei ungewöhnliche Fälle arterieller und venöser Kollateralbildungen durch das Ligamentum teres hepatis

Das Ligamentum teres hepatis stellt den obliterierten Strang der ehemaligen Vena umbilicalis vom Nabel bis zur Leberpforte dar. Es liegt unterhalb des Ligamentum falciforme hepatis, welches als Bauchfellplatte die beiden Leberlappen teilt. Im Rahmen des Pfortaderhochdrucks können Kollateralen im Ligamentum teres hepatis als Venae paraumbilicales Bedeutung erlangen. Wir berichten über zwei Fälle, die zu Kollateralbildungen im Ligamentum teres hepatis geführt haben, die ursächlich nicht durch einen Pfortaderhochdruck bedingt waren, sondern im Rahmen eines Verschlusses aller Viszeralarterien bzw. eines Vena cava superior Verschlusses auftraten.

Erste Fallbeschreibung

Eine 59jährige Patientin klagte über seit drei Monaten zunehmende, zunächst nur postprandial, seit wenigen Wochen auch während der Mahlzeiten auftretende abdominale Schmerzen. Zusätzlich bestanden chronische Diarrhöen sowie ein deutlicher Gewichtsverlust. Die Patientin gab an, bis zu ihrem 40. Lebensjahr stark geraucht zu haben, seitdem nur gelegentlich zu rauchen. Seit längerer Zeit war eine periphere arterielle Verschlusskrankheit im Stadium 2B mit einer Gehstrecke von unter hundert Metern bekannt.

Eine auswärtig durchgeführte arterielle Angiographie der Aorta abdominalis und der Becken- sowie Beinarterien hatte einen Verschluss von Truncus coeliacus und Arteria mesenterica superior ergeben. Eine im Anschluss angefertigte Computertomographie des Abdomens wies einen Kontrastmittelfluss in Truncus coeliacus und Arteria mesenterica superior nach, bei offensichtlich stammnahem Verschluss beider Gefäße. Im Ligamentum teres hepatis sah man kontrastierte Gefäße, die bei fehlenden hepatischen Veränderungen und fehlenden Zeichen einer portalen Hypertension nicht einer rekanalisierten Vena umbilicalis entsprachen (Abb. 1). Darüber hinaus war an der ventralen Thoraxwand rechts eine kräftige Arteria thoracica interna nachweisbar.

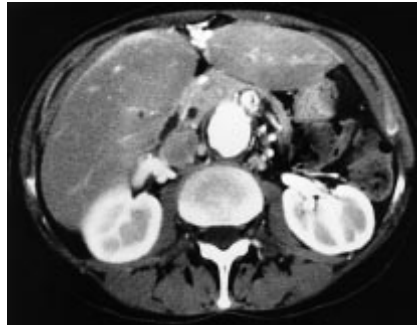

Abb. 1 Kräftige Gefäßkonvolute im Ligamentum falciforme hepatis bei Verschluss von Truncus coeliacus, Arteria mesenterica superior und inferior.

In einer erneuten Aortenübersichtangiographie bestätigte sich der Verschluss von Truncus coeliacus und Arteria mesenterica superior. Zusätzlich bestand ein Verschluss der Arteria mesenterica inferior. Die Kollateralversorgung des Truncus coeliacus ließ sich über eine Aortenbogenangiographie nachweisen. Hier fand sich eine kräftige rechtsseitige Arteria thoracica interna, die unterhalb des Zwerchfells in das Ligamentum teres hepatis der Leber eintrat und über zahlreiche kleine Gefäße retrograd den Truncus coeliacus füllte (Abb. 2).

Die Kollateralversorgung des mesenterialen Stromgebietes erfolgte über die linke Arteria iliaca interna, Arteria rectalis inferior, von dort über Anastomosen mit der Arteria rectalis superior zur Arteria mesenterica inferior (Abb. 3). Hierüber füllte sich die Arteria colica sinistra, über die Riolsche Anastomose die Arteria colica media und somit das Arteria-mesenterica-superior-Stromgebiet. In der Beckenetage fand sich eine Arteriosklerose aller Gefäße mit einer hochgradigen Stenose der linken Arteria iliaca communis.

Zweite Fallbeschreibung

Bei einer 40-jährigen Patientin wurde im Rahmen der Tumornachsorge eines Oropharynxkarzinoms, welches mittels Tumorexzision, Neckdissection und Radiatio behandelt wurde, ein erhöhter CEA-Wert festgestellt. Die Überweisung

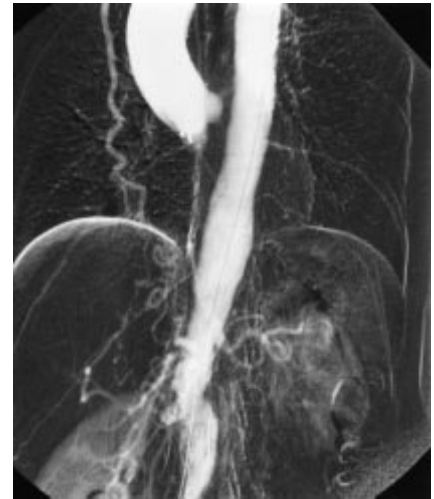

Abb. 2 Ausgeprägte rechtsseitige Arteria thoracica interna, die unterhalb des Zwerchfells in das Ligamentum falciforme der Leber eintritt und über zahlreiche kleine Gefäße retrograd den Truncus coeliacus füllt (Vergl. Abb. 1).

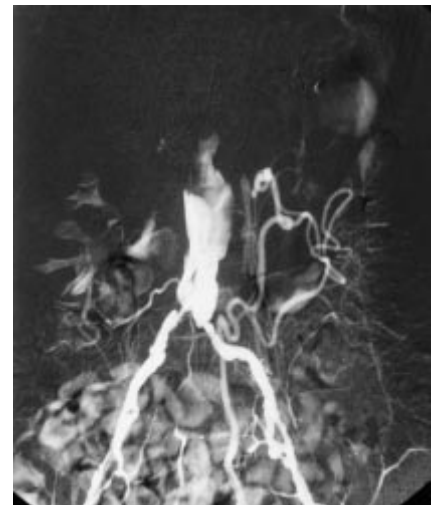


Abb. 3 Kollateralversorgung des mesenterialen Stromgebietes über die linke Arteria iliaca interna, Arteria rectalis inferior, von dort über Anastomosen mit der Arteria rectalis superior zur Arteria mesenterica inferior.

zur Computertomographie von Thorax und Abdomen erfolgte zum Ausschluss von Fernmetastasen. Es bestand eine mediastinale Raumforderung in Höhe der Trachealbifurkation, welche zu einer partiellen Kompression der rechten Pulmonalarterie und zu einem Verschluss der oberen Hohlvene führte. Die Kollateralzirkulation erfolgte von der oberen Hohlvene über das Azygosvenensystem nach kaudal mit Anschluss an das lumbale Venensystem und die untere Hohlvene. Erweiterte Venen fanden sich an

der Thorax- und Bauchwand, hier bestand ein kräftiger Kollateralkreislauf über die Venae thoracicae internae, Venae epigastricae superiores und schließlich über die Venae paraumbilicales zur Vena portae. Im Segment 4a der Leber resultierte ein kräftiger Kontrastmittelstrom mit segmentalem Enhancement (Abb. 4).

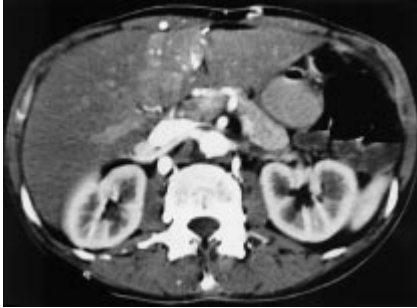

Abb. 4 Venae paraumbilicales im Ligamentum teres hepatis bei Verschluss der Vena cava superior.

Diskussion

In beiden Fällen erwiesen sich Kollateralen im Ligamentum teres hepatis als wesentliche Umgehungskreisläufe sowohl bei arterieller als auch venöser Verschlusskrankheit.

Die nach der Geburt zum Ligamentum teres hepatis obliterierte Vena umbilicalis kann bei Pfortaderhochdruck als entlastende Kollaterale des Pfortadersystems rekanalisieren. Die Kollateralisierung über die Venae paraumbilicales im Ligamentum teres hepatis zu den Venae epigastricae superiores, den Venae thoracicae internae und somit über die Vena brachiocephalica zur Vena cava superior sind bei Pfortaderhochdruck bekannt. Die gleichzeitige Füllung der Bauchdeckenvenen führt zum typischen Bild des Caput medusae. In dem von uns geschilderten Fall eines Verschlusses der Vena cava superior kam es zur Ausbildung dieses Kollateralweges in umgekehrter Richtung. Die üblichen venösen Kollateralen bei Verschluss der Vena cava superior verlaufen über die Venae thoracicae internae, Venae epigastricae superiores zu den Venae epigastricae inferiores und von dort über die Vena iliaca externa zur Vena cava inferior. Einen weiteren Kollateralweg stellt das Azygosvenensystem dar, welches das Blut über die Vena azygos, hemiazygos nach kaudal zu den Venae lumbales

ascendentes und zum Plexus lumbalis ableitet.

Akute Verschlüsse des Truncus coeliacus sind selten. Die Anastomosierung zwischen Truncus coeliacus und Arteria mesenterica superior bei chronischen Verschlüssen verläuft üblicherweise über die Pankreasgefäße. Die Arteria pancreaticoduodenalis superior aus dem Truncus coeliacus anastomosiert mit der Arteria pancreaticoduodenalis inferior aus der Arteria mesenterica superior (Noah et al., *Ann anat* 1995; 177: 305–312). Die Kollateralversorgung des Truncus coeliacus war bei unserer Patientin aus Ästen der Arteria mammaria interna gewährleistet, die durch das Ligamentum teres hepatis traten. Dieses ist insofern ungewöhnlich, da aufgrund embryologischer Überlegungen eine arterielle Verbindung im Ligamentum teres hepatis zwischen coeliacalem Stromgebiet und Arteria epigastrica inferior bzw. Arteria mammaria interna nicht zu erwarten ist. Die Arteria mammaria interna entspringt aus der Arteria subclavia, ihr Endast, die Arteria epigastrica superior, anastomosiert mit der Arteria epigastrica inferior, die aus der Arteria iliaca externa entspringt. Diese Anastomose erlangt bei Verschlüssen der Aorta Bedeutung. Anastomosen zur Leber oder dem Truncus coeliacus sind in der Literatur nicht beschrieben. Der bei unserer Patientin anhand der Computertomographie gewonnene Eindruck der Anastomosierung über die Arteria mammaria interna in das Ligamentum falci-forme hepatis konnte in der Aortenbogenangiographie bestätigt werden.

Der gleichzeitig bestehende Verschluss von Arteria mesenterica superior und inferior offenbarte weitere seltene Kollateralen. Ein chronischer Verschluss der Arteria mesenterica superior ist aufgrund der üblichen Kollateralisierung mit dem Truncus coeliacus und der Arteria mesenterica inferior nur selten symptomatisch. Die zahlreichen anatomischen Varianten und Kollateralbildungen sind gut untersucht und seit langem Gegenstand der Literatur (Zwerina et al., *Anatomischer Anzeiger* 1966; 1 19(5): 427–435). Die Kollateralisierung der Arteria mesenterica superior erfolgt in typischer Weise direkt über die Arteria mesenterica inferior und die Riolsche Anastomose oder die Drummondsche Arterie zum Arteria-mesenterica-superior-Stromgebiet (Rosenblum et al., *Surgical Clinics of North America*,

77/2: 289 ff). Da im Fall unserer Patientin auch die Arteria mesenterica inferior verschlossen war, wurde das mesenteriale Stromgebiet aus der Arteria iliaca interna über Rektumanastomosen versorgt. Die Arteriae rectales stellen die Anastomose zwischen Arteria iliaca interna und Arteria mesenterica inferior dar. Die unpaare Arteria rectalis superior entspringt aus der Arteria mesenterica inferior, ihre zwei Äste versorgen den oberen Teil der Rektummuskulatur sowie große Teile der Schleimhaut. Die Arteriae rectales mediae und inferiores sind paarig angelegt und versorgen die Muskulatur. Sie entspringen der Arteria iliaca interna bzw. der Arteria pudenda interna. Der Blutstrom erfolgte bei unserem Patienten somit retrograd aus dem Arteria iliaca interna Stromgebiet über die Arteriae rectales in die Arteria mesenterica inferior.

M. Bonacker, S. Kröger, G. Krupski, Hamburg