

» Nebennierenvenenthrombose bei Heparininduzierter Thrombozytopenie

Die heparininduzierte Thrombozytopenie ist eine an Häufigkeit zunehmende Komplikation als Folge der intensiven Anwendung von Heparinen zur perioperativen und posttraumatischen Thromboseprophylaxe. Es handelt sich dabei um eine primär asymptomatisch verlaufende Reduktion der Thrombozytenzahl, die meist bei Anwendung hochmolekularer Heparine, seltener bei niedermolekularen Heparinen auftritt.

Es werden zwei Formen der heparininduzierten Thrombozytopenie (HIT) unterschieden: die primär mäßige Thrombozytopenie (HIT I), welche reversibel und meist nicht therapiebedürftig ist. Bei der immunvermittelten Thrombozytopenie (HIT II, heparininduzierte Thrombozytopenie und Thrombose = HITT oder „White-Clot-Syndrom“) kommt es zu einem rasanten Abfall der Thrombozytenanzahl, nicht selten auf weniger als 50.000/ μ L. So kann es zu fatalen Komplikationen wie arteriellen und venösen Thrombosen kommen. Gefürchtete Folgen sind die Pulmonalarterienembolie und die disseminierte intravasale Gerinnung (DIC).

Fallschreibung

Ein 76-jähriger Mann wurde in unserem Krankenhaus wegen eines distalen stenosierenden Ösophaguskarzinoms (T3 N1) operiert. Es wurde eine transhiatale Ösophagektomie mit Magenhochzug nach Akijama und zervikaler Anastomose durchgeführt. Postoperativ zeigte er einen zunächst unauffälligen Verlauf. Der Patient wurde beatmet, der Kreislauf mit Katecholaminen unterstützt, die Thromboseprophylaxe erfolgte mit 15.000 IE Heparin sc pro Tag. Zeitweise traten hypertone Episoden mit tachykardem Vorhofflimmern auf. Ab dem 9. postoperativen Tag stiegen die Entzündungsparameter (CRP bis auf 273 und Leukozyten bis auf 18300/ μ l). Außerdem sank die Thrombozytenzahl (Abb. 1 zeigt die Dynamik der Thrombozytenzahl im Blut während des gesamten Krankheitsverlaufes), welches als Zeichen einer Sepsis interpretiert wurde. Deshalb Durchführung einer CT zur Suche des Fokus (Abb. 2). Es konnte lediglich ein intrapulmonales Infiltrat diagnostiziert

werden, kein Anhalt für Abszeß. Unauffällige Nebennieren.

Ab dem 11. Tag war der Patient subfebril und extubiert. Im Verlauf fanden sich erneut steigende Temperaturen, und es wurde wiederum der Verdacht auf eine Sepsis erhoben. Das Kontroll-CT vom 12. postoperativen Tag (Abb. 3 a) zeigte eine deutliche, hypodense Vergrößerung beider Nebennieren im Vergleich zur Voruntersuchung. Die primär normal strukturierten Nebennieren wiesen bilateral eine deutliche Größenzunahme auf etwa 3,5 x 3 cm auf. Das hypodense Zentrum zeigte Dichtewerte um 25 HE. Nach Kontrastmittelapplikation fand sich lediglich in der schmalen Kapsel ein mäßiges Enhancement (Abb. 3 b). Differentialdiagnostisch wurde von einer Infarzierung oder Einblutung ausgegangen. Infolge des bilateralen Befundes und des Verlaufes konnten andere Nebennierenraumforderungen ausgeschlossen werden. Im Labor fanden sich Zeichen einer Nebennierenrindeninsuffizienz (bis auf 113 nmol/l sinkendes Cortisol). In den folgenden Tagen dann weiterhin sinkende Thrombozyten (Abb. 1) und steigende Entzündungsparameter. Neu trat ebenfalls am 12. Tag eine zunehmende Schwellung des rechten Armes auf. In der Duplexsonographie konnte eine Thrombose der V. subclavia, axillaris und brachialis rechts nachgewiesen werden. Nach zwei weiteren Tagen zeigte sich dann ein thrombotischer Verschluss der V. jugularis links bei liegendem Katheter.

Anhand der vorliegenden Befunde wurde der Verdacht auf eine heparininduzierte Thrombozytopenie gestellt. Im

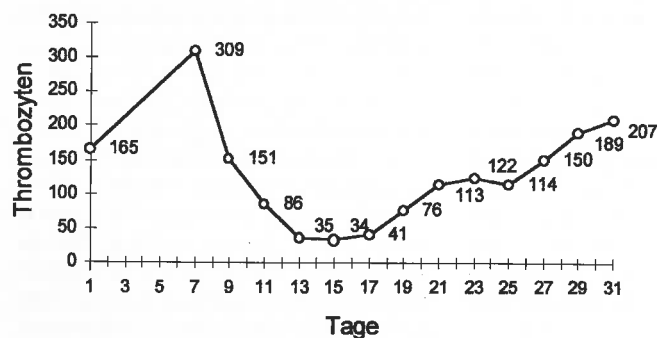


Abb. 1 Postoperativer Verlauf der Thrombozytenzahl im Blut. Entwicklung der Thrombozyten während des Krankheitsverlaufes.

Anschluß daran erfolgte der sofortige Stop der Heparinisierung, und es wurde die Therapie mit Orgaran, einem Heparinoid, begonnen. Die Bestimmung der Antikörper gegen den Komplex Heparin/Plättchenfaktor 4 war stark positiv, damit die Diagnose einer HITT gesichert. In der Folge fand sich dann eine steigende Thrombozytenzahl, die schnell wieder normale Werte erreichte. Am 15. postoperativen Tag wurde mit der oralen Dauerantikoagulation begonnen. Ebenso Erholung der Nebennierenrindenfunktion (Cortisol am 30. Tag bei 232 nmol/l). Der Patient wurde bei im weiteren komplikationslosem Verlauf am 33. postoperativen Tag entlassen.

Diskussion

Die in zunehmender Häufigkeit (Inzidenz 0,3–5%) diagnostizierte heparininduzierte Thrombozytopenie stellt eine schwere Komplikation der heute gebräuchlichen perioperativen und posttraumatischen Heparinisierung dar und geht mit einer signifikanten Erhöhung von Morbidität und Mortalität einher [Warkentin, Transfus Med Rev 1996; 10: 249].

Perioperativ, d. h. im Zeitraum der Heparinisierung, ist eine engmaschige Kontrolle der Thrombozytenzahl vor allem bei Risikopatienten notwendig. Dies sind polytraumatisierte, moribunde, niereninsuffiziente und dialysierte Patienten, sowie Patienten mit bekannten Gerinnungsstörungen.

Bei den bereits erwähnten zwei Formen der heparininduzierten Thrombozytopenie handelt es sich beim HIT I um eine durch Heparin ausgelöste toxische Thrombozytolyse, die meist nicht therapiebedürftig ist, jedoch zu Blutungen führen kann. Beim HITT oder HIT II werden Antikörper (IgG, IgM) gegen den Komplex Heparin/PF 4 gebildet

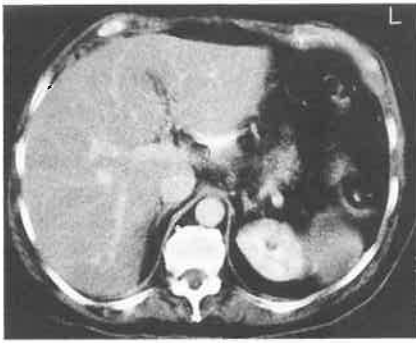


Abb. 2 CT des Abdomens am 9. postoperativen Tag. Normale Größe und Struktur der Nebennieren bds.

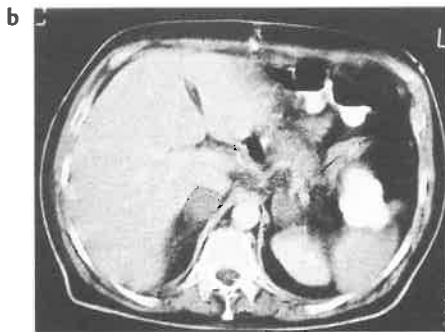
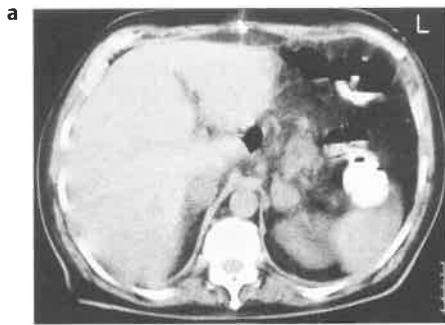


Abb. 3 (a) Das native Kontroll-CT am 12. postoperativen Tag zeigt eine deutliche Vergrößerung beider Nebennieren mit zentraler Hypodensität. (b) Nach KM-Applikation lediglich peripheres Enhancement der vergrößerten Nebennieren.

(Jackson et al. Surgery 1997; 121: 419). Es kommt zu Thrombozytenaggregationen mit der Folge einer erhöhten Koagulabilität und venösen sowie arteriellen Thrombosen mit einer Häufigkeitsverteilung von 4 : 1. Insgesamt treten venöse Thrombosen bei bis zu 69% der Patienten mit serologisch gesicherter HIT/HITT, arterielle Thrombosen bei bis zu 14% auf (Lee et al. Thrombot Haemost 1998; 79: 504). Oft beschriebene Komplikationen sind tiefe Beinvenenthrombosen, Pulmonalarterienembolien, thrombo-

embolische Verschlüsse von Extremitätenarterien, DIC und Hirninfarkte. Nebennierenvenenthrombosen sind in diesem Zusammenhang zwar beschrieben, jedoch liegen gegenwärtig keine verlässlichen Daten zur Inzidenz vor. Da sich die Nebennierenfunktion auch in diesem Fall schnell verbesserte, ist aufgrund der ausreichenden Kollateraldrainage bzw. der Rekanalisierung der Nebennierenvenen und des Regenerationspotentials des Gewebes eine persistierende Nebenniereninsuffizienz nicht zu erwarten.

Der Schweregrad der im Verlauf auftretenden Komplikationen ist zum einen von der Geschwindigkeit des Thrombozytenabfalls und zum anderen vom Ausprägungsgrad der immunologischen Reaktion abhängig.

Der Nachweis einer HIT/HITT gelingt am sichersten mittels Enzyme Linked Immuno Sorbent Assay (ELISA) (Griffiths et al. Transfus Med 1997; 7: 1). Eine weitere Möglichkeit ist der Heparin Induced Platelet Activation Assay (HIPAA). Eine HIT, die serologisch nachweisbar ist, muß sich nicht immer klinisch manifestieren. Nur etwa 0,3% der Fälle werden klinisch manifest. Warum nur ein Teil der Patienten mit HIT/HITT klinisch relevante Symptome entwickelt, bleibt unklar (Muhm et al. Wien Klin Wochenschr 1997; 109: 128).

Als diagnostische Werkzeuge stehen uns neben den erwähnten Labortests in

erster Linie die CT und der Ultraschall incl. Duplex zur Verfügung. Insbesondere bei niereninsuffizienten Patienten bietet heute die MRT eine Alternative.

Zur Therapie der HITT wird eine Thrombolyse mit Urokinase und ein systemischer Thrombozytenaggregationshemmer (Dextran, Aspirin) empfohlen. Als Heparinersatz wurde das Schlangenserum Ancrod, welches das Plasmafibrinogen vermindert, eingesetzt. Als sinnvolle Alternative gegenüber hochmolekularen Heparinen erwiesen sich bei etwa 66% der Patienten niedermolekulare Heparine.

Die Kreuzreaktivität zwischen dem Komplex aus Plättchenfaktor 4/ gerinnungshemmender Substanz und den gebildeten Antikörpern von mehr als 80% bei niedermolekularem Heparin (Fraxiparin 86%) sinkt auf etwa 7% beim Heparinoid Organan.

Bei Verdacht auf eine heparininduzierte Thrombozytopenie ist sofort von einer weiteren Heparinabgabe abzusehen. Alternativ steht in erster Linie das Heparinoid Organan zur Verfügung. Die Thrombozytenzahl normalisiert sich in der Regel innerhalb von 5–7 Tagen. In der Folge besteht eine lebenslange Kontraindikation gegenüber Heparinen.

S. Bölter, M. Meier, T. Roeren, Aarau, Schweiz

» Adenom des Mittelohrs: CT- und MRT-Befunde

Unter den tumorösen Raumforderungen des Mittelohrs und des Mastoids sind Adenome selten. Die Diagnosestellung dieser Entität gestaltet sich schwierig, da die klinischen Symptome uncharakteristisch sind und sowohl die Otoskopie als auch die Bildgebung außer dem Nachweis einer Raumforderung häufig keine Hinweise auf die Ätiologie geben.

Fallbericht

Eine 40jährige Patientin stellte sich im Januar 1999 erstmals in der Ambulanz der HNO-Klinik des St. Elisabeth-Krankenhauses vor. Sie gab an, seit 6 Monaten

an einem kontinuierlichen hochfrequenten Geräusch im rechten Ohr und einer zunehmenden rechtsseitigen Hörminderung zu leiden. Bei der initialen Untersuchung fanden sich otoskopisch rechts ein reizloser äußerer Gehörgang und ein intaktes Trommelfell. Im hinteren oberen Paukenanteil war durch das transparente Trommelfell ein rötlich schimmernder Tumor zu sehen. Im Reintonaudiogramm fand sich im Tief- und Mitteltonbereich eine Schalleitungsstörung von 15 bis 20 dB, im Hochtonbereich bis auf 70 dB zunehmend. Zur Abklärung des Otoskopiebefundes wurde eine Dünnschicht-Computertomografie